

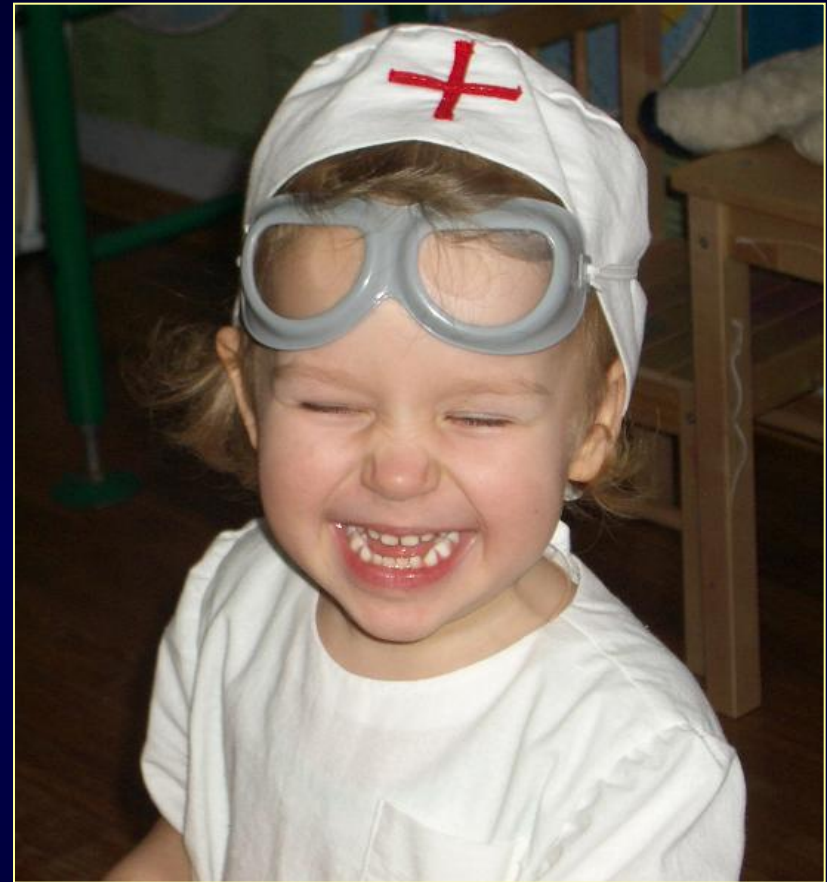

**ГБОУ ВПО Московский Государственный Медико-  
Стоматологический Университет им.А.И.Евдокимова  
КАФЕДРА ДЕТСКОЙ ЧЕЛЮСТНО-ЛИЦЕВОЙ ХИРУРГИИ  
Зав. каф., д.м.н., профессор О.З. Топольницкий**

**ФУНКЦИОНАЛЬНО-ДИСТЕНЗИОННЫЕ  
ЗАБОЛЕВАНИЯ  
ВИСОЧНО-НИЖНЕЧЕЛЮСТНОГО СУСТАВА  
У ДЕТЕЙ И ПОДРОСТКОВ.  
КЛИНИКА, ДИАГНОСТИКА И ЛЕЧЕНИЕ.**

Функциональные заболевания височно-нижнечелюстного сустава являются широко распространенной патологией и встречаются по данным ряда авторов у 27 – 39 % населения.

Частота поражения височно-нижнечелюстного сустава у детей и подростков составляет до 70 %.



Венечный шов

Лобная кость

Скуловая кость

Носовая кость

Передняя ось носа

Верхняя челюсть

Дуга скуловой кости

Шиловидный отросток

Подбородочное отверстие

Жевательная бугристая

1. Осевого позвонка (второй шейный)

2. Третий шейный позвонок

3. Четвертый шейный позвонок

4. Пятый шейный позвонок

Тело

Теменная кость

Верхняя височная линия

Нижняя височная линия

Чешуйчатый шов

Лямбдовидный шов

Затылочная кость

Чешуйчатая часть височной кости

Сосцевидный отросток

Остистые отростки

Поперечные отростки

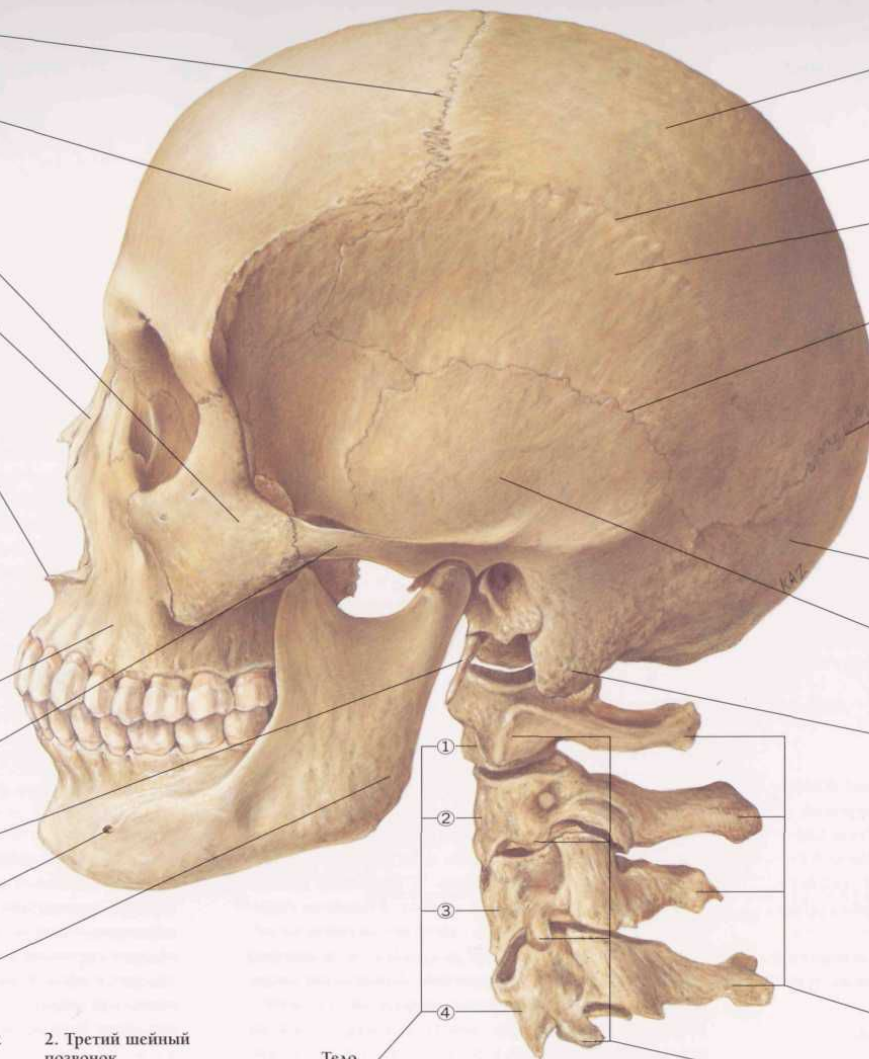


Рис. 1-1

Крыловидная ямка

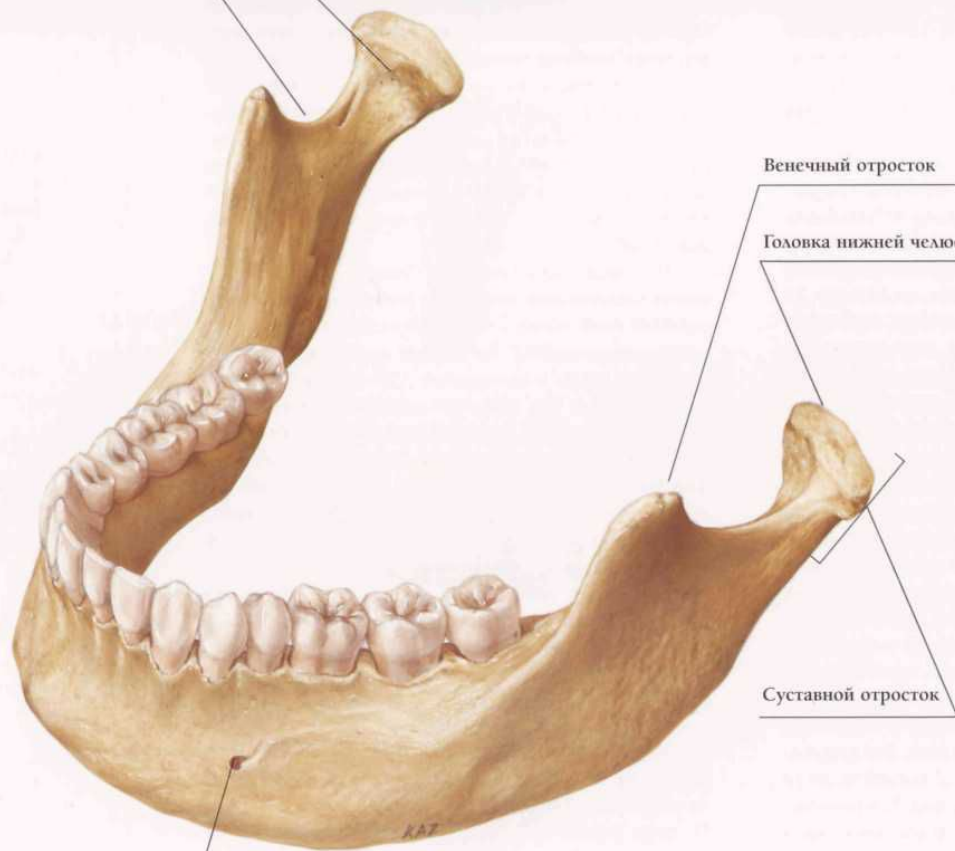
Вырезка нижней челюсти

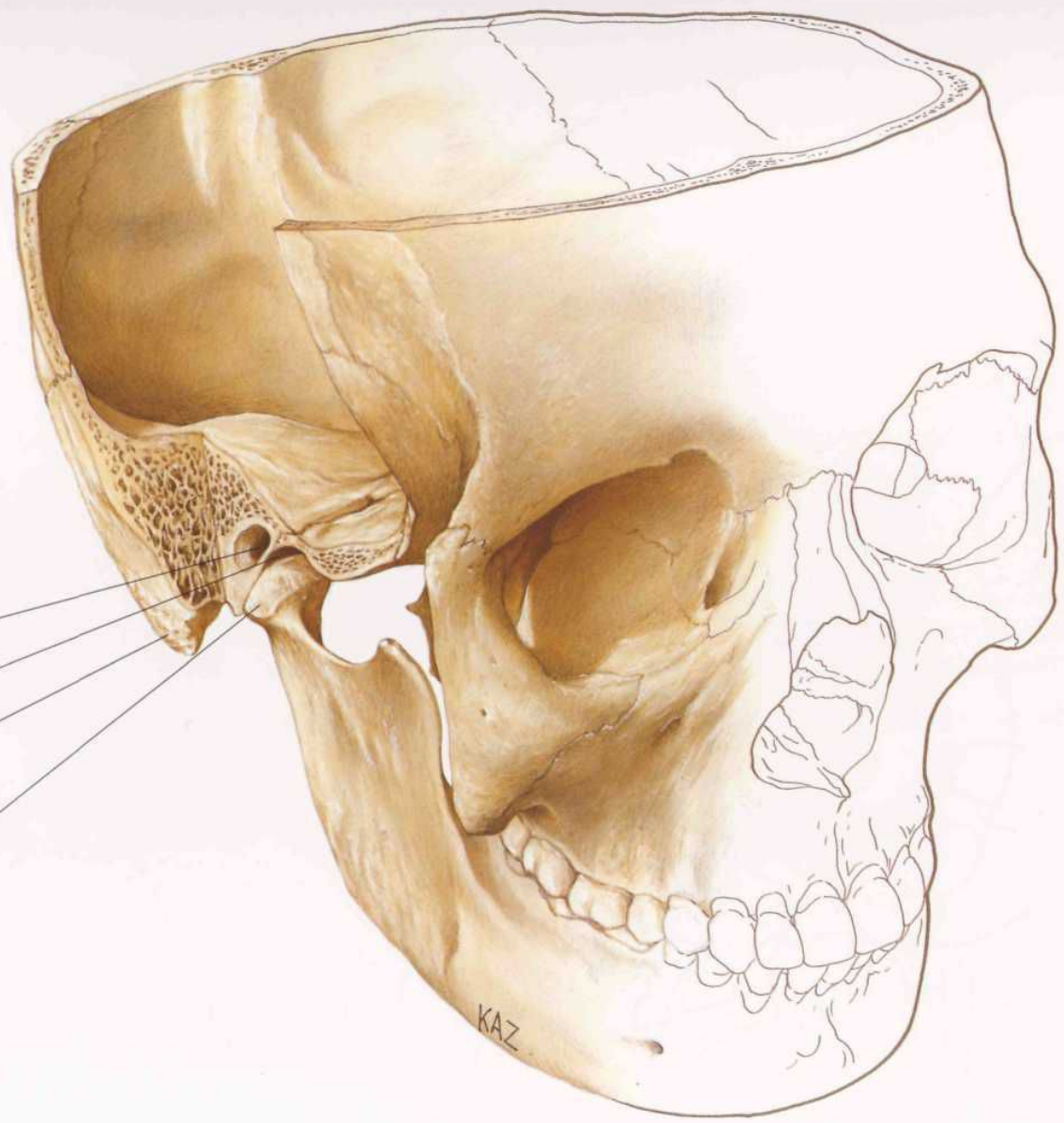
Подбородочное  
отверстие

Венечный отросток

Головка нижней челюсти

Суставной отросток





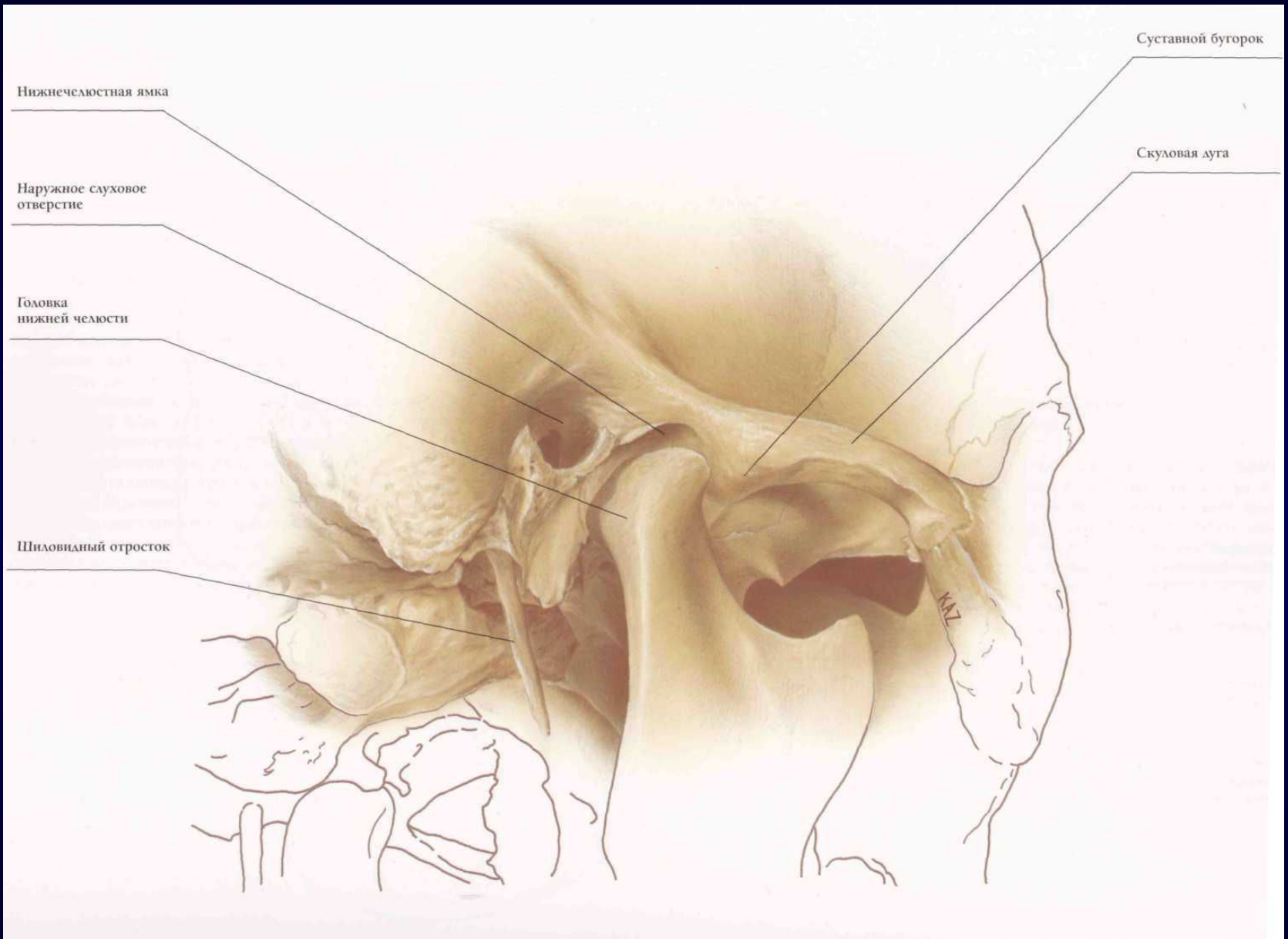
Наружный  
слуховой проход

Нижнечелюстная ямка

Сосцевидный отросток

Головка  
нижней челюсти

KAZ



Суставной бугорок

Нижнечелюстная ямка

Наружное слуховое отверстие

Головка нижней челюсти

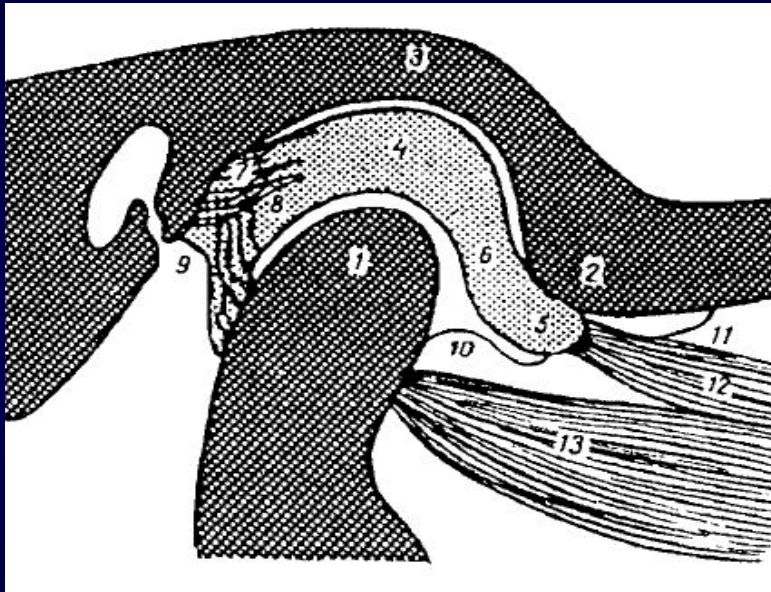
Шиловидный отросток

Скуловая дуга

MZ

# Височно-нижнечелюстной сустав

(схема)



1. Головка
2. Бугорок
3. Ямка
4. Задний полюс диска;
5. Передний полюс диска
6. Центральный бессосудистый участок
7. Задняя мениско-височная связка
8. Задняя мениско-челюстная связка;
9. Капсула;
10. Передняя мениско-челюстная связка;
11. Передняя мениско-височная связка;
12. Верхняя часть наружной крыловидной мышцы;
13. Нижняя часть наружной крыловидной мышцы

# Связочный аппарат височно-нижнечелюстного сустава

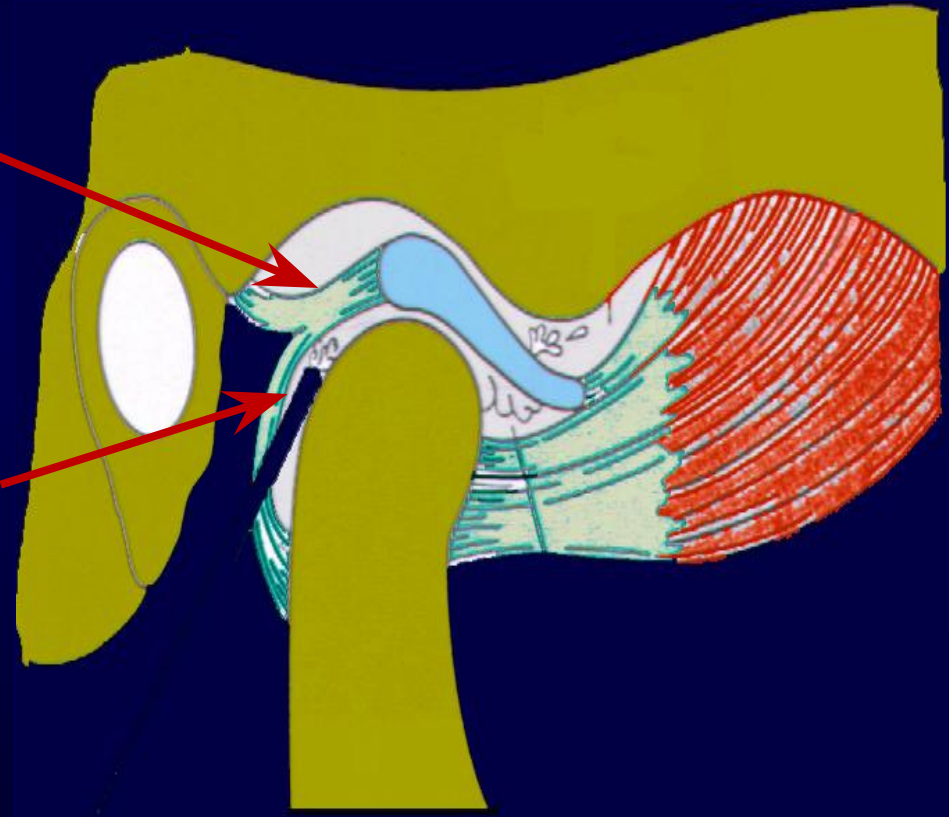
## Внутрикапсулярные связки:

### 1. мениско-височные

(передняя и задняя), идущие от височной кости к переднему и заднему отделам диска

### 2. мениско-челюстные

(внутренняя и наружная), направляющиеся от шейки мыщелкового отростка к нижней поверхности диска

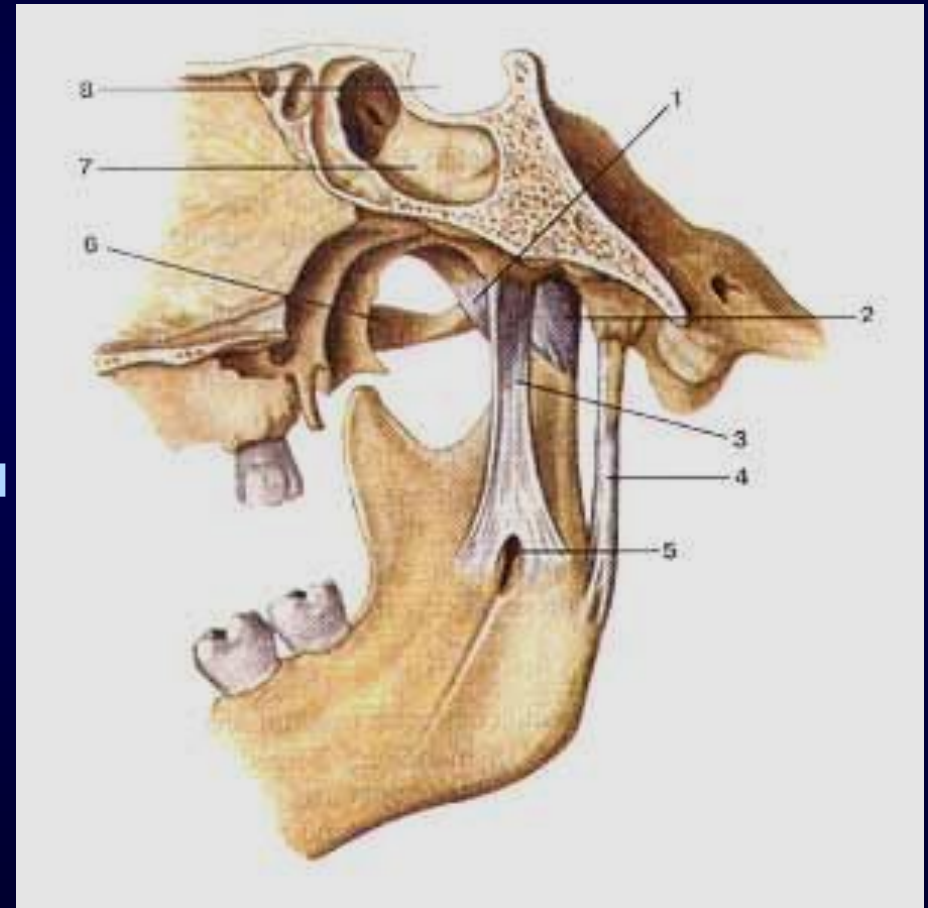




# Связочный аппарат височно-нижнечелюстного сустава

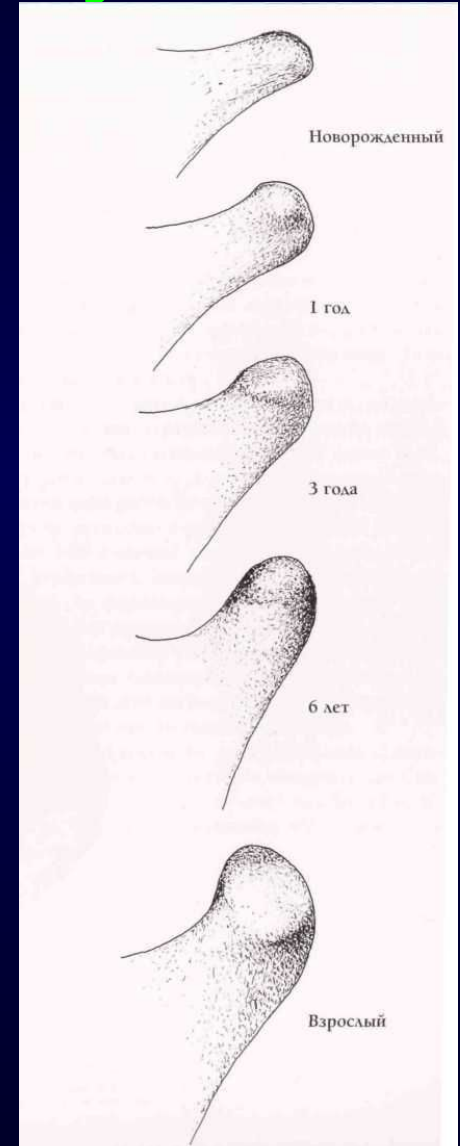
Внекапсулярные связки и связки, не связанные с капсулой сустава:

- 1 - латеральная связка
- 2 - капсула ВНЧС
- 3 - клиновидно-нижнечелюстная связка
- 4 - шило-нижнечелюстная связка
- 5 - отверстие нижней челюсти
- 6 - скуловая дуга
- 7 - клиновидная пазуха
- 8 - гипофизарная ямка турецкого седла



# Возрастная эволюция височно-нижнечелюстного сустава

1. увеличение конгруэнтности сочлененных поверхностей и диска:
  - углубление суставной ямки;
  - приобретение мышцелком определенной индивидуальной формы;
  - уплотнение диска и выделение в нем переднего и заднего "валиков", разделенных перешейком;
  - увеличение суставного бугорка
2. усиление процессов роста губчатого вещества у детей в возрастной период от 6 месяцев до 3 лет
3. увеличение объема компактного вещества к 13 – 15 годам

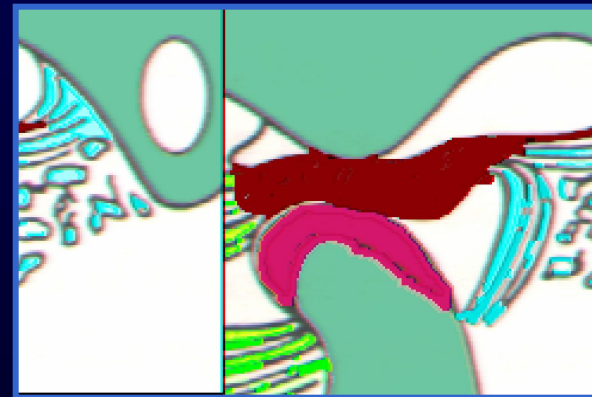

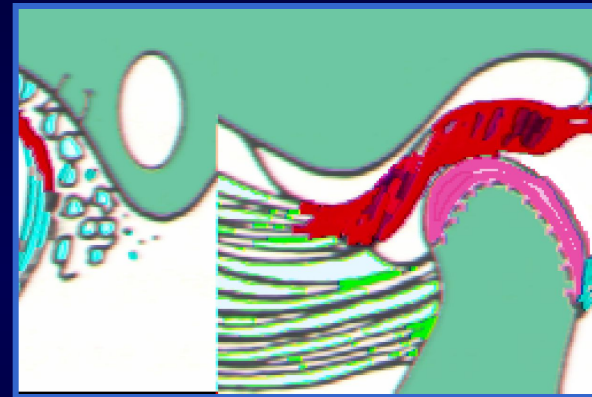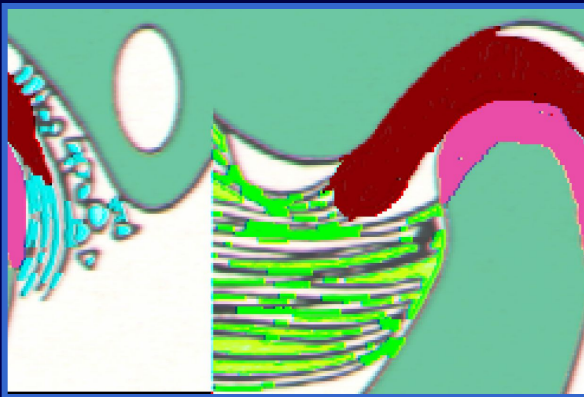


# БИОМЕХАНИКА НИЖНЕЙ ЧЕЛЮСТИ

1. опускание и поднятие нижней челюсти, соответствующие открыванию и закрыванию рта
2. смещение нижней челюсти вперед (выдвижение) и назад (возвращение в исходное положение)
3. движения челюсти вправо и влево (боковые движения)

# БИОМЕХАНИКА НИЖНЕЙ ЧЕЛЮСТИ

(движение головки нижней челюсти и суставного диска при открывании и закрывании рта)



# Классификация заболеваний ВНЧС, принятая в клинике кафедры Детской челюстно- лицевой хирургии (Н.Н. Каспарова (1981 г.)

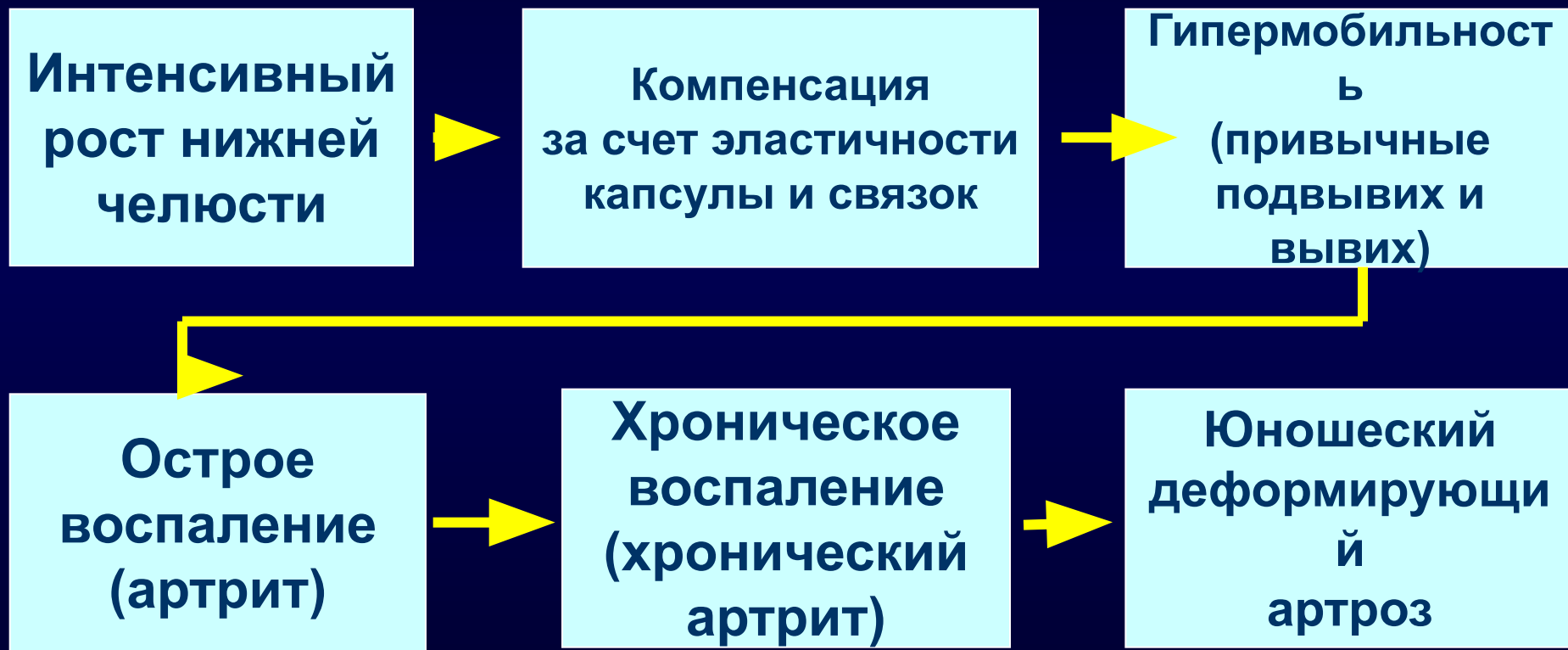## Функционально-дистензионные заболевания височно-нижнечелюстного сустава

1. Привычный подвывих и привычный вывих ВНЧС
2. Острый артрит ВНЧС
3. Хронический артрит ВНЧС
4. Юношеский деформирующий артроз ВНЧС

# Причины возникновения функциональных заболеваний ВНЧС у детей и подростков

- возрастная диспропорция роста скелета и связочного аппарата
- нарушение окклюзии
- чрезмерная нагрузка на сустав
- ортодонтическое лечение
- некорректное ортопедическое и терапевтическое лечение
- травма суставов
- снижение высоты прикуса вследствие потери жевательных зубов

# ЭТАПЫ РАЗВИТИЯ ПАТОЛОГИЧЕСКОГО ПРОЦЕССА



# МЕТОДЫ ДИАГНОСТИКИ ЗАБОЛЕВАНИЙ ВНЧС

## I. Основные:

1. Сбор жалоб
2. Выяснение анамнеза
3. Осмотр
4. Пальпация области ВНЧС

## II. Дополнительные:

1. Рентгенологическое исследование
2. Электромиография
3. Фонография
4. Аскиография
5. Компьютерная томография
6. Магнитно-резонансная томография



# ВОЗМОЖНЫЕ ЖАЛОБЫ

- нарушение движения нижней челюсти
- чувство утомляемости в области жевательных мышц
- чувство дискомфорта в области сустава
- наличие шумовых явлений в суставе
- боль в области сустава при движении нижней челюсти (редко)

# КРИТЕРИИ ОЦЕНКИ ФУНКЦИОНАЛЬНОГО СОСТОЯНИЯ ВНЧС

- нарушение движения нижней челюсти при открывании и закрывании рта
- изменение амплитуды движения суставных головок
- девиация нижней челюсти
- наличие шумовых явлений в суставе
- боль при пальпации области ВНЧС

# ХАРАКТЕР СИМПТОМА «ЩЕЛЧКА»

## I. Интенсивность :

- 1) слышимый окружающими
- 2) больной ощущает щелканье, не слышимое окружающими
- 3) больной щелканья не воспринимает, а врач обнаруживает его при пальпаторном исследовании

## II. Момент «щелчка»:

- 1) в начале открывания рта
- 2) при максимальном открывании рта
- 3) в момент начала закрывания рта
- 4) при смыкании зубных рядов

# МЕХАНИЗМ ВОЗНИКНОВЕНИЯ ЩЕЛЧКА

Щелчок в начале открывания рта связан с патологическими изменениями в суставном диске: частичным разрыхлением волокон диска с образованием дефектов, его истончением либо утолщением, частичным сращением диска с суставной головкой.

# МЕХАНИЗМ ВОЗНИКНОВЕНИЯ ЩЕЛЧКА

Щелканье при максимальном открывании рта возникает из-за чрезмерной подвижности суставного диска, его изгибания и выпрямления. При переднем привычном подвывихе и полном вывихе теряется прочная связь суставного диска с суставной головкой. Диск становится подвижным и движется по отношению к головке с некоторым опозданием. В момент выхождения головки из суставной ямки диск сгибается в складку и при выходе выпрямляется, издавая щелкающий звук.

# МЕХАНИЗМ ВОЗНИКНОВЕНИЯ ЩЕЛЧКА

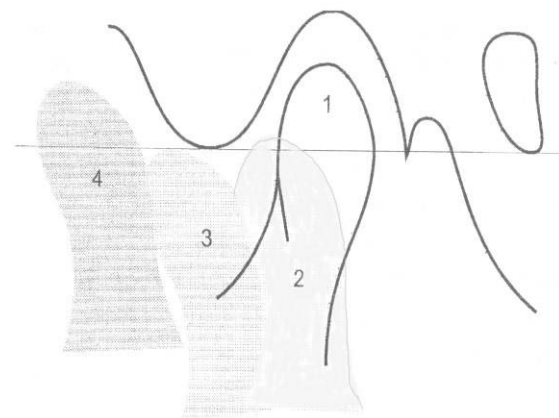
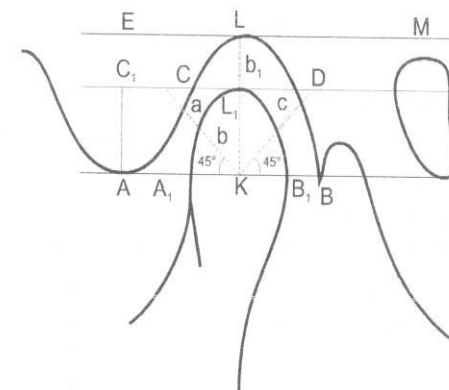
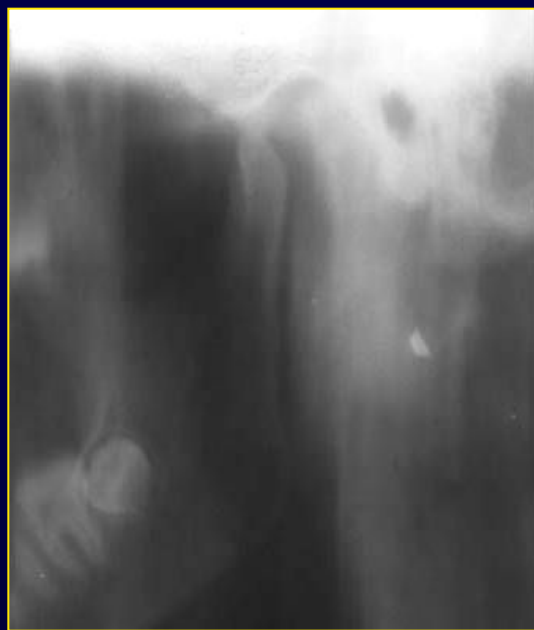
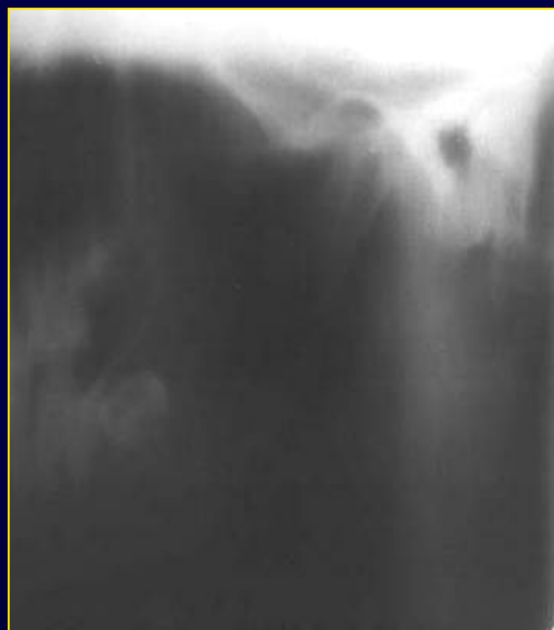
Щелканье в момент начала закрывания рта связано с разволокнением заднего отдела суставного диска, который при обратном движении из положения вывиха сгибается в складку, а, выпрямляясь, издает щелкающий звук.

# МЕХАНИЗМ ВОЗНИКНОВЕНИЯ ЩЕЛЧКА

Щелчок при смыкании зубных рядов возникает из-за чрезмерной подвижности суставного диска, который смещается кпереди, суставная головка при этом перескакивает по заднему утолщенному краю суставного диска с явлением глухого щелканья.

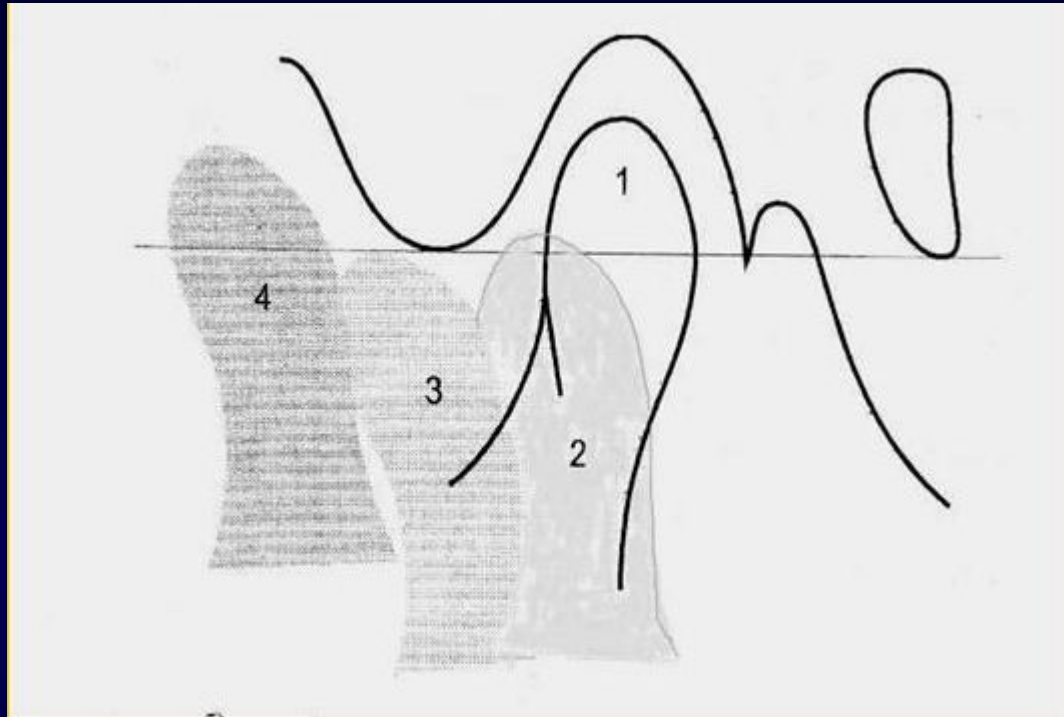
# РЕНТГЕНОЛОГИЧЕСКОЕ ИССЛЕДОВАНИЕ

## Схема анализа томограмм





# СХЕМА АНАЛИЗА ТОМОГРАММ



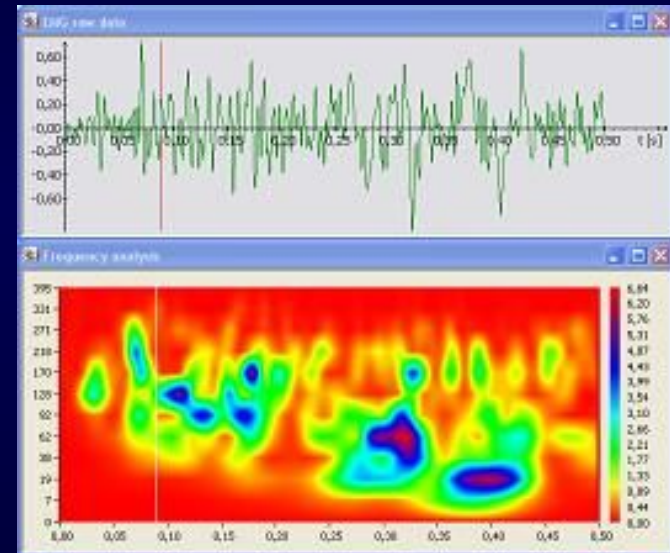
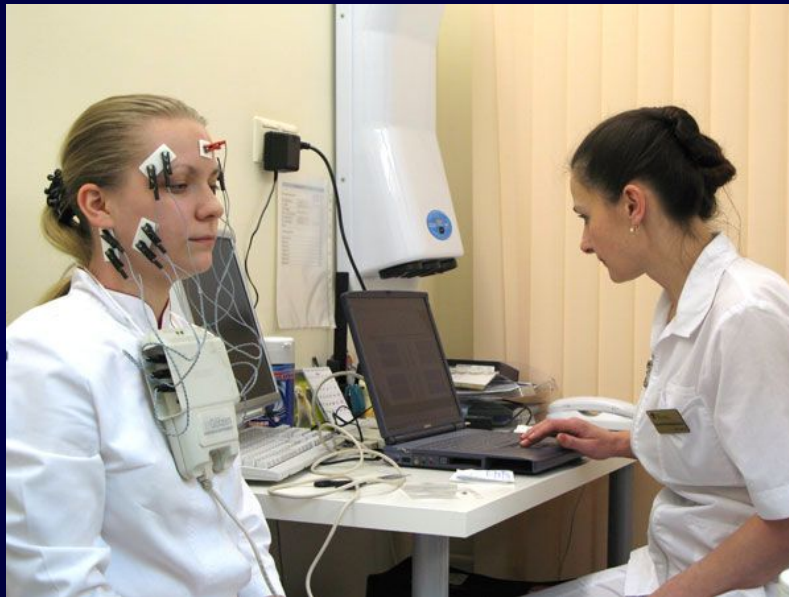- 1 – положение суставной головки при привычном положении нижней челюсти (при закрытом рте)
- 2, 3, 4 – положение суставной головки по отношению к суставному бугорку при максимальном открывании рта
- 2 – в норме
  - 3 – при привычном подвывихе
  - 4 – при привычном вывихе

# РЕНТГЕНОЛОГИЧЕСКИЕ ПОКАЗАТЕЛИ НОРМАЛЬНОГО СУСТАВА

- четкая и непрерывная кортикальная пластинка суставных фрагментов костей
- суставные головки располагаются во впадинах либо центрально, либо занимают верхневнутренний угол: при этом просвет рентгеновской суставной щели либо одинаков во всех отделах, либо более узок в переднем участке
- при открывании рта с суставной площадкой головки контактирует суставная поверхность впадины в области вершины суставного бугорка или начальных отделов его передней поверхности на уровне средней или задней трети суставной головки

# ЭЛЕКТРОМИОГРАФИЯ

Метод определения функционального состояния мышц челюстно-лицевой области путем регистрации биоэлектрических потенциалов.



Результаты исследования регистрируются в виде электромиограмм, которые оцениваются по форме, амплитуде и временным показателям.

# АРТРОФОНОМЕТРИЯ

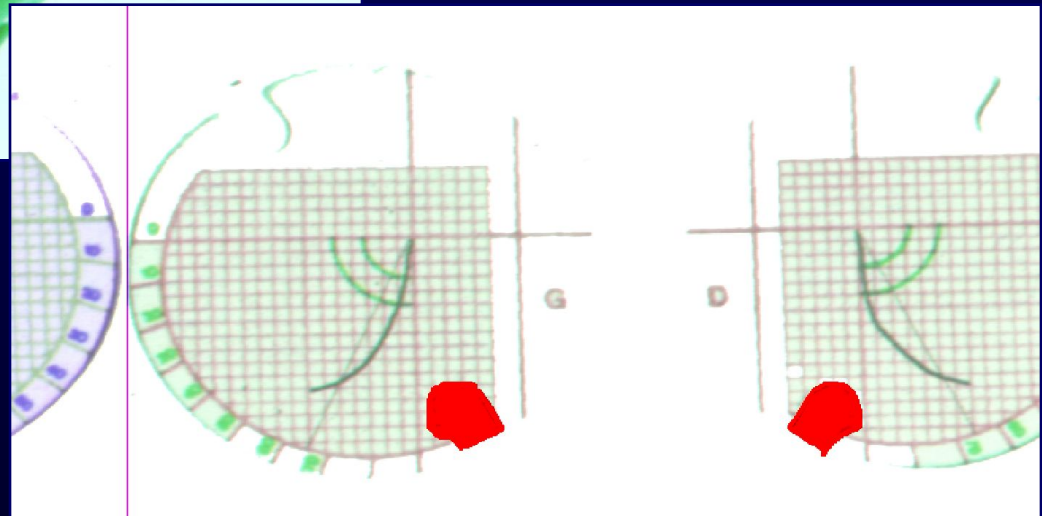
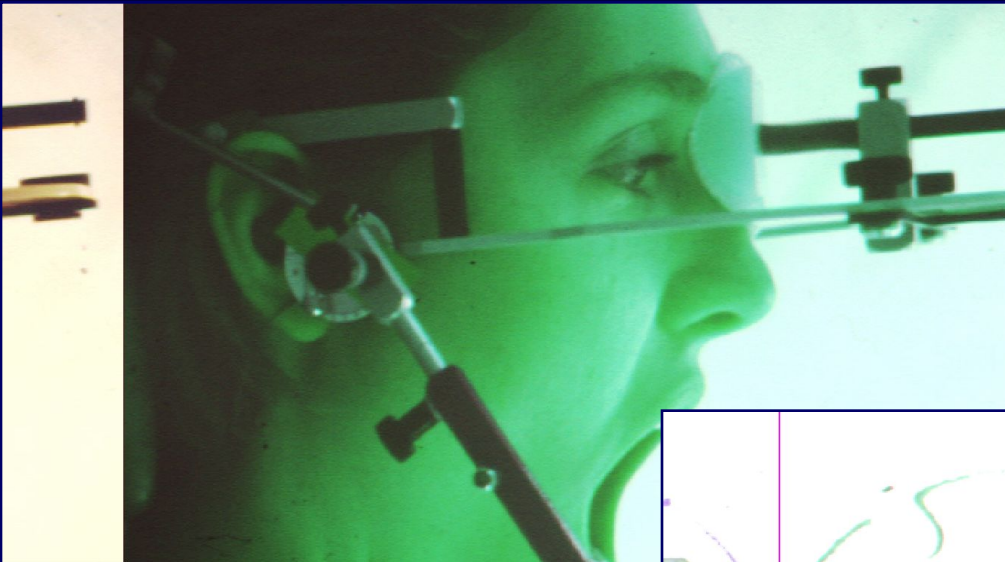
Позволяет определять состояние сустава по шумам, возникающим при его функционировании.



Для исследования шумовых явлений чаще всего используются стетофонендоскоп или высокочувствительные микрофоны, связанные с компьютером, с помощью которого можно провести спектральный анализ шумов.

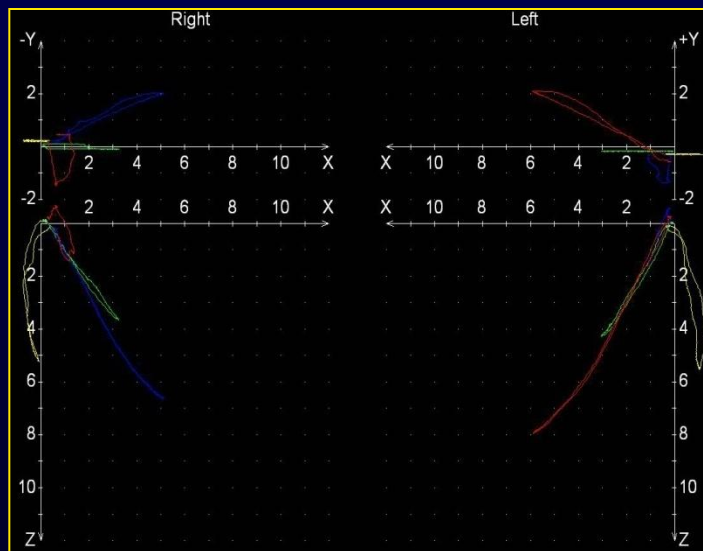
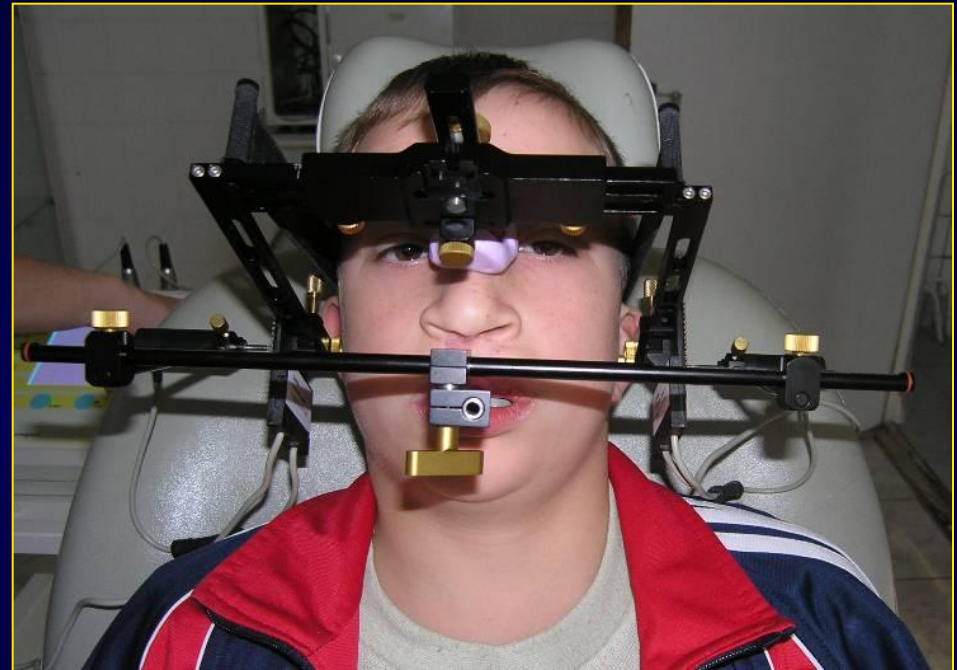

# АКСИОГРАФИЯ

Метод графической регистрации траектории движений нижней челюсти



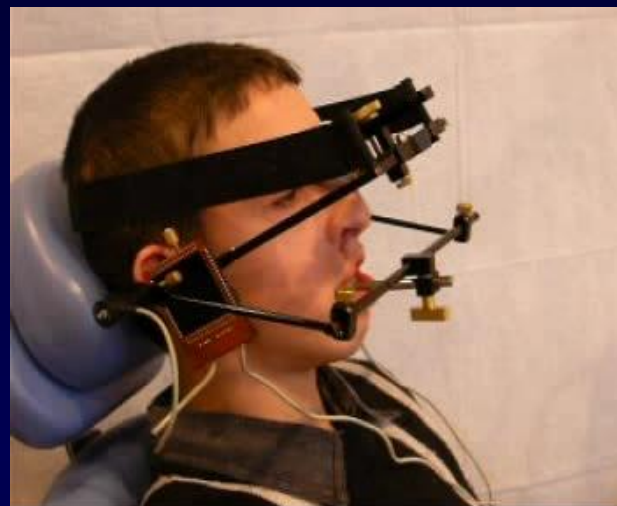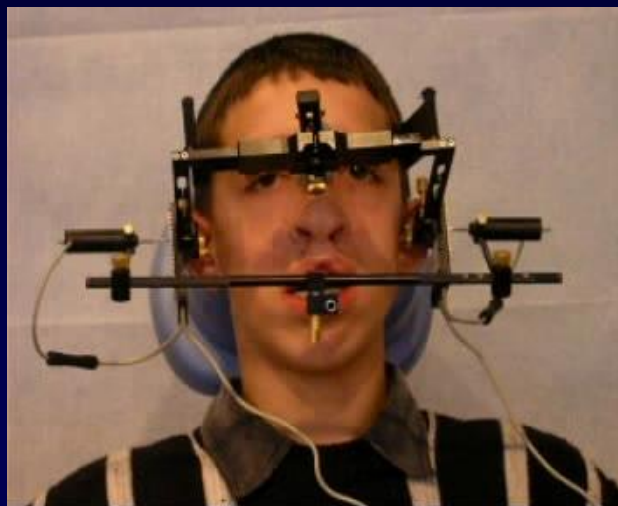
# АКСИОГРАФИЯ

## электронный аксиограф



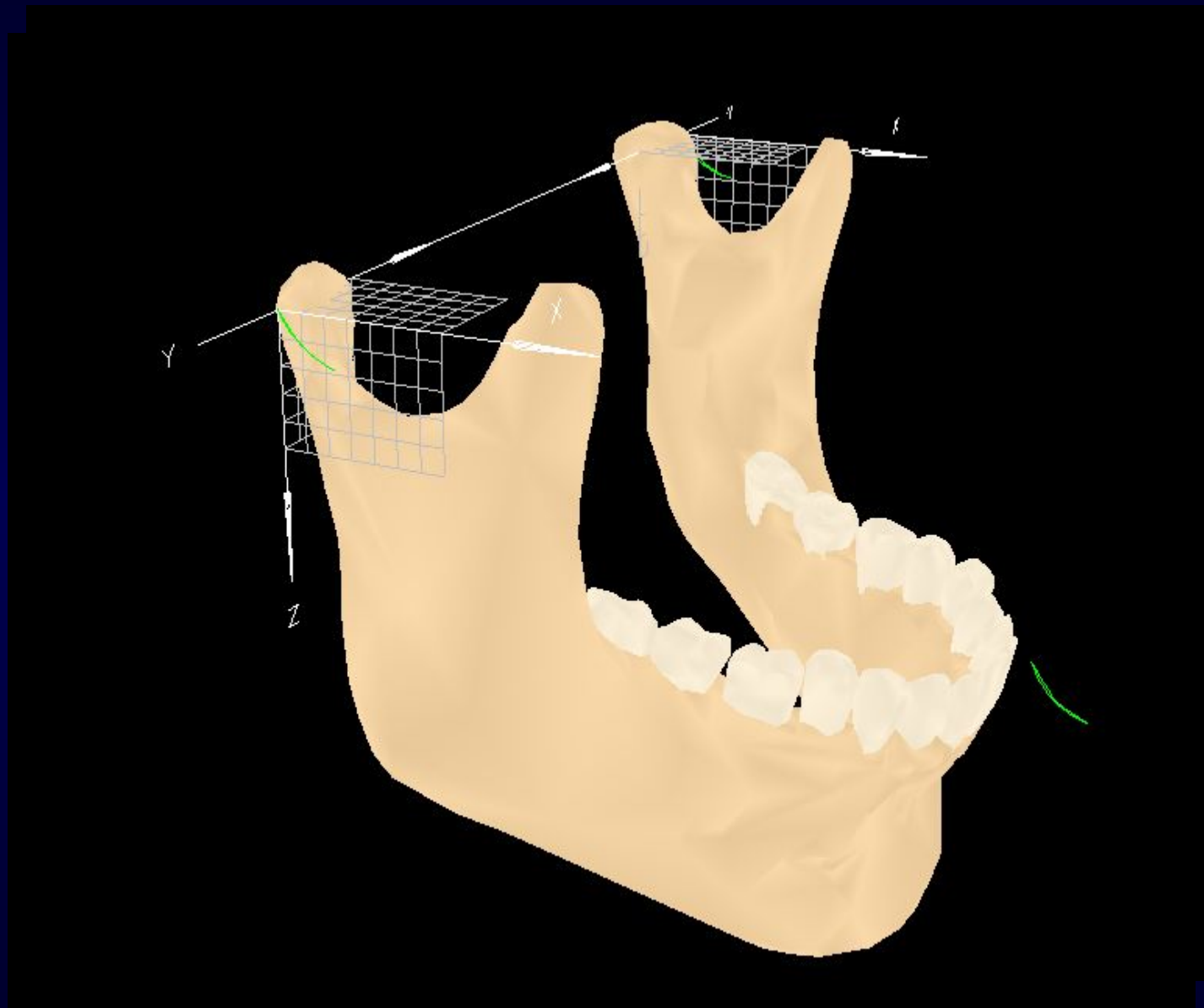
Графическое изображение  
суставного пути

# Выполнение пациентом функциональных проб при проведении аксиографии ВНЧС

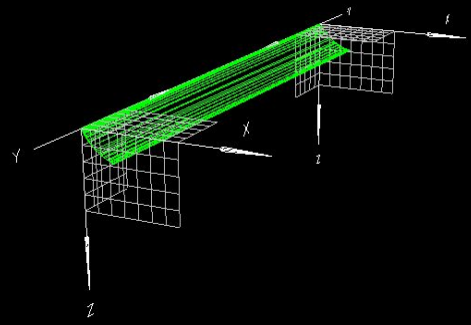


- вверх и вниз (максимальное открывание и закрывание рта)
- вперед и назад (протрузия, ретрузия)
- вправо и влево (латеротрузия)

# Протрузионно-ретрузионное движение




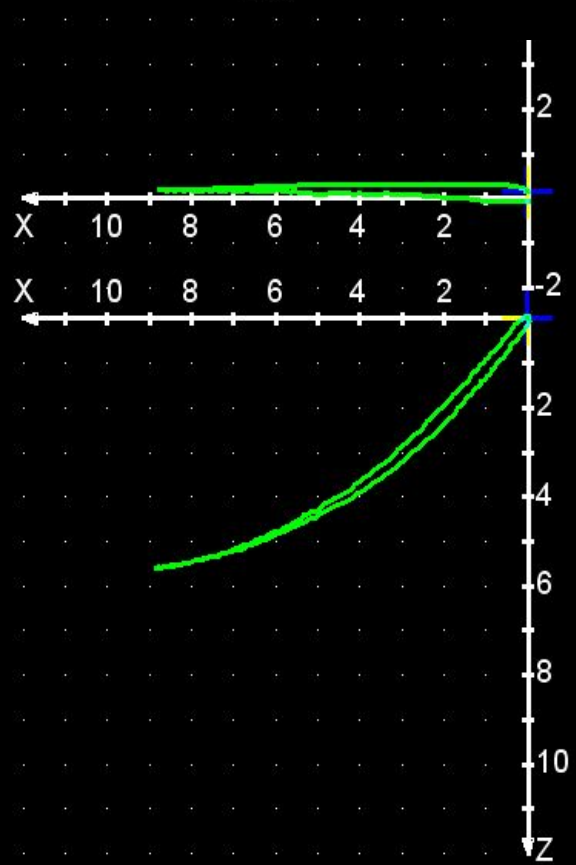
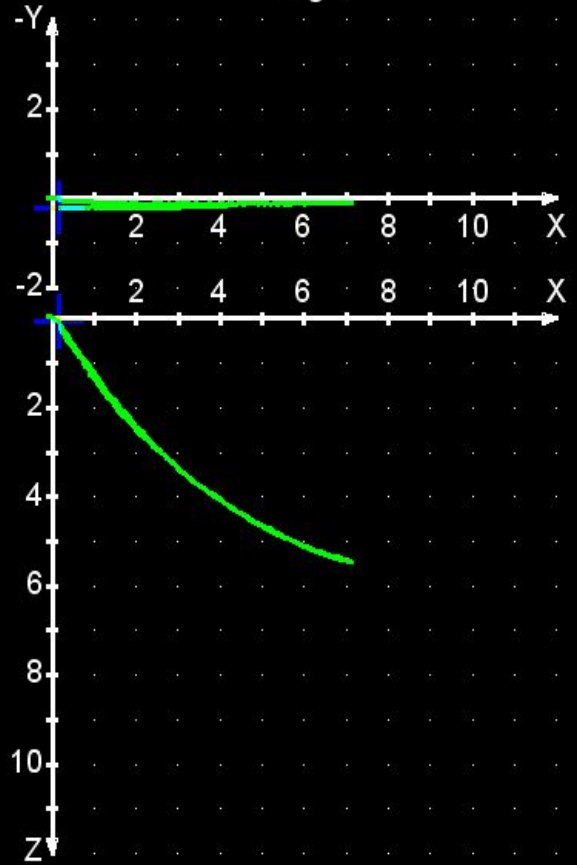




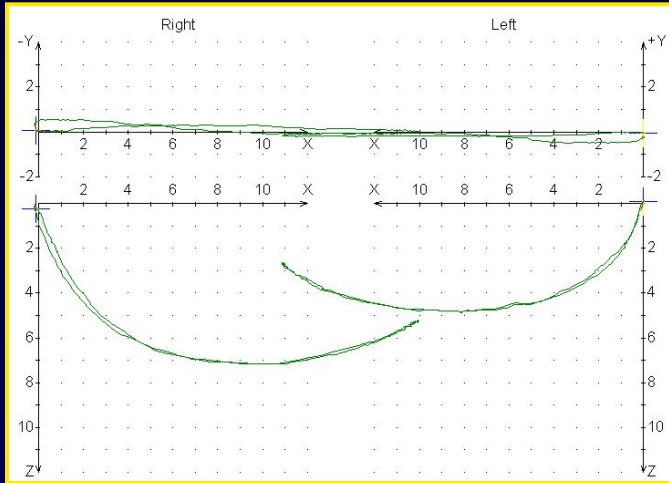
# Аксиограмма протрузии в сагиттальной плоскости

Right

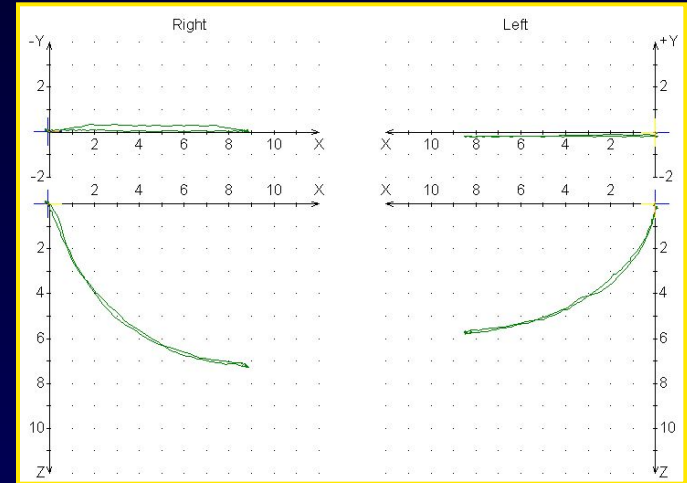
Left



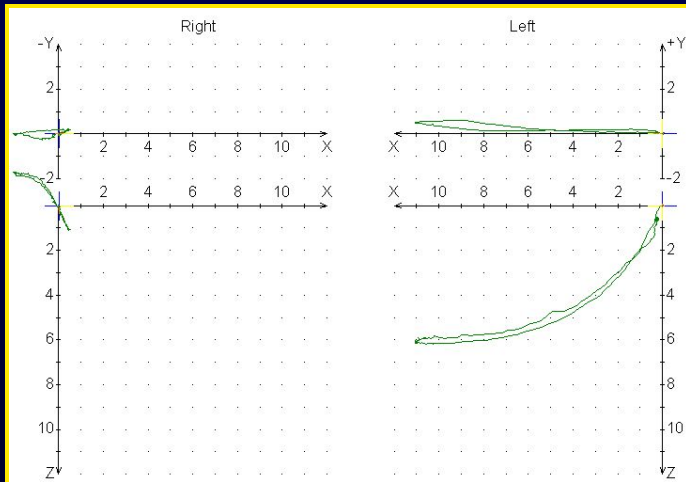
# Графическое изображение траектории движения нижней челюсти



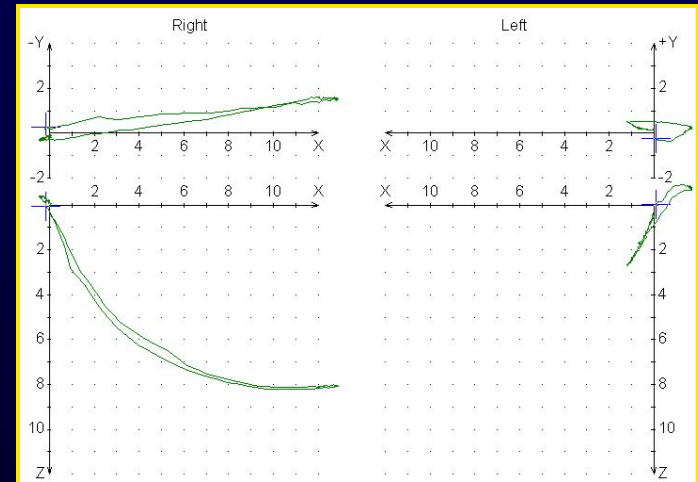
Открывание и закрывание рта



Протрузия - ретрузия

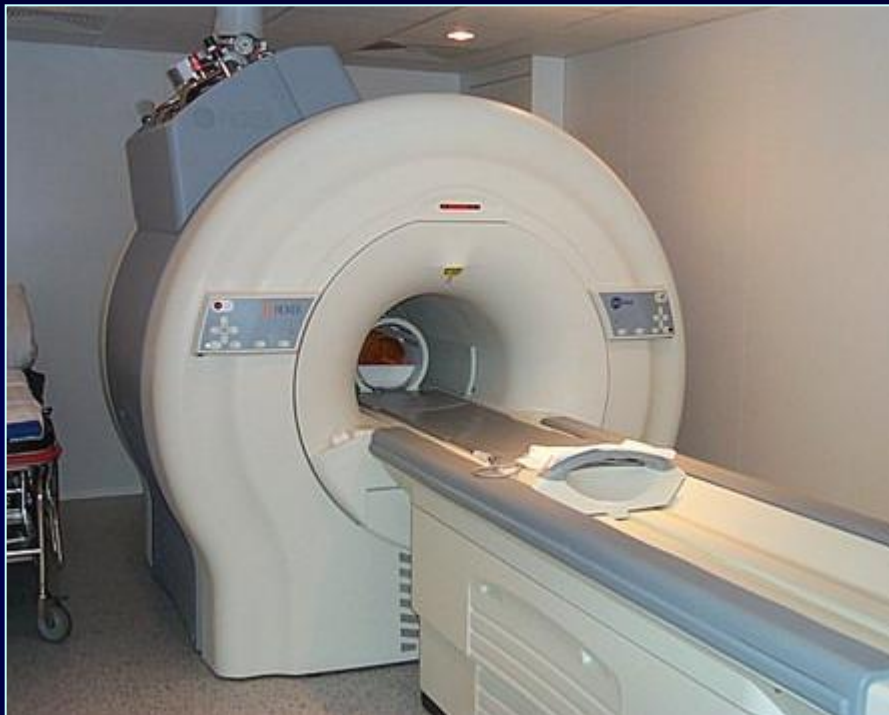

Правая латеротрузия

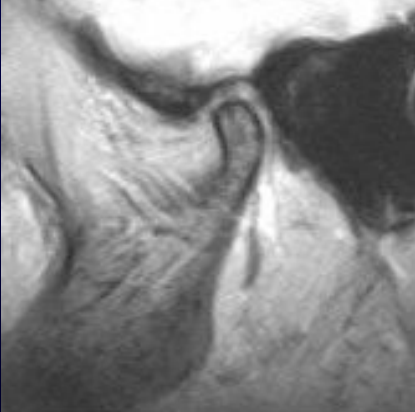
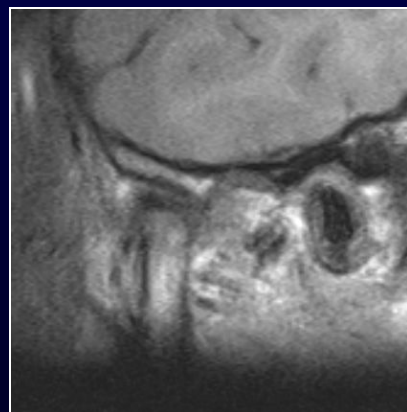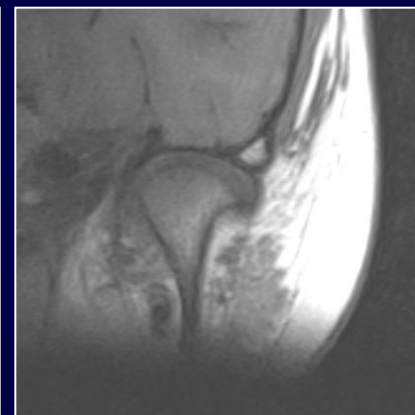
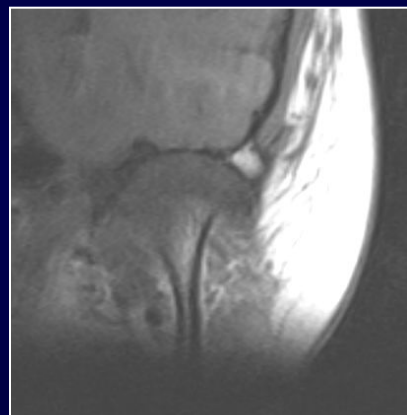
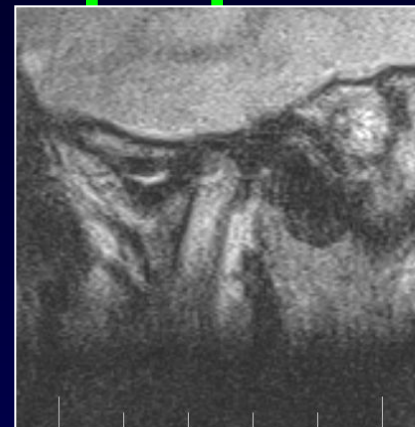

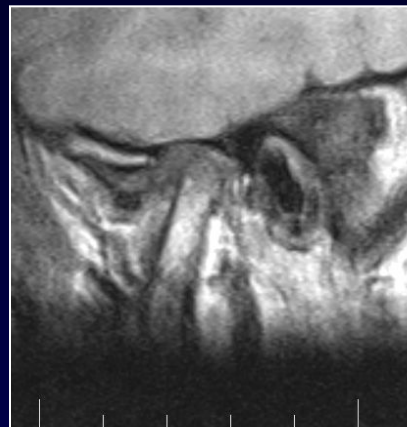
Левая латеротрузия

# Магнитно-резонансная томография



Магнитно-резонансная томография является наиболее информативным методом диагностики внутренних нарушений ВНЧС в связи с возможностью визуализации мягкотканых элементов сустава.



# КЛИНИЧЕСКАЯ КАРТИНА ПРИВЫЧНОГО ПОДВЫВИХА И ПОЛНОГО ВЫВИХА ВНЧС

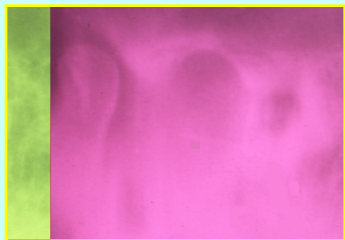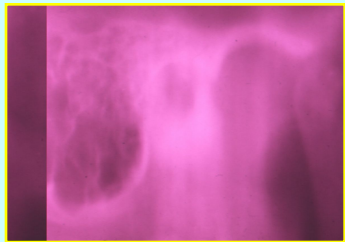
- Жалобы могут отсутствовать; в ряде случаев больные жалуются на наличие щелчка при широком открывании рта
- Зигзагообразное или толчкообразное движение нижней челюсти при открывании рта
- Чрезмерная экскурсия суставных головок (ширина открывание рта 5,0 – 7,0 см)
- Девиация нижней челюсти в здоровую сторону при одностороннем поражении; при двухстороннем поражении – сначала в сторону менее пораженного сустава
- Симптом "щелчка" в суставе при максимальном открывании рта
- Боль при пальпации (редко)

# Результаты дополнительных методов исследования при привычном подвывихе и полном вывихе

Томография



Смещение головки за вершину бугорка



Миография



Повышение тонуса жевательной и височной мышц

Фонография



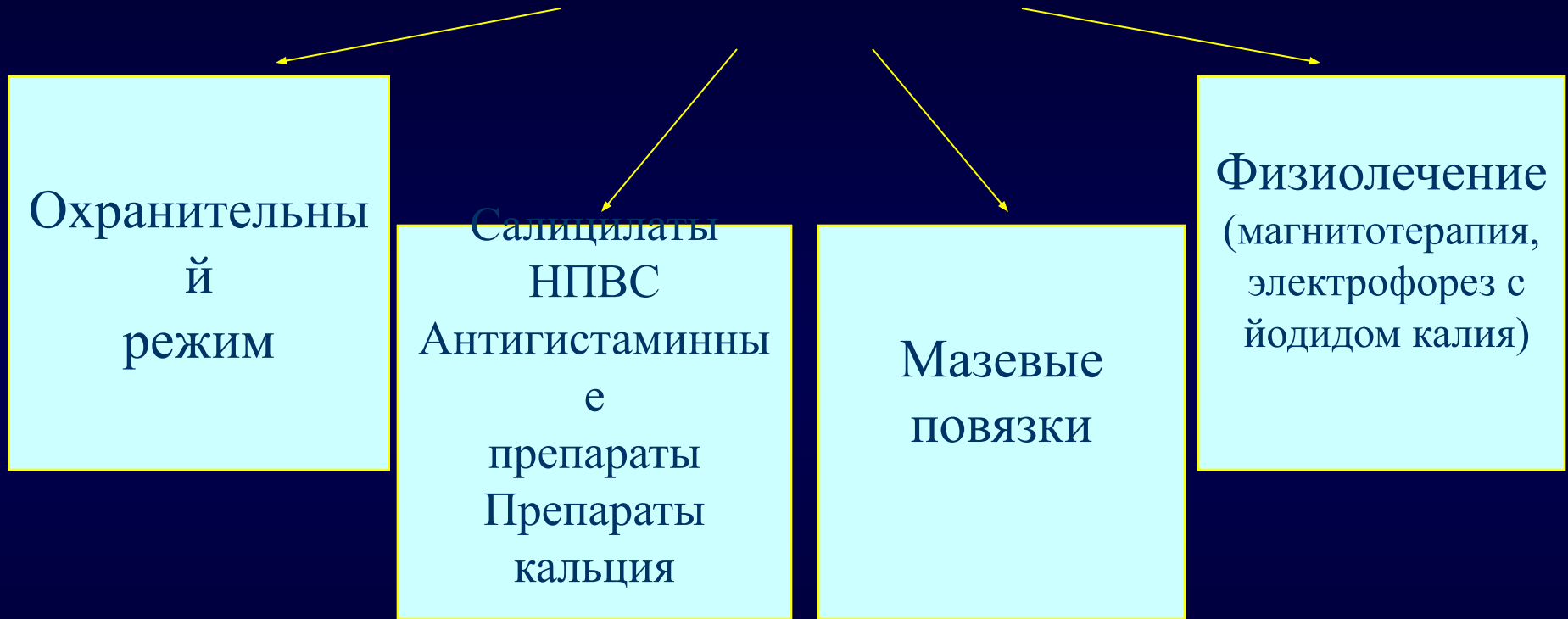Высоко-амплитудные колебания в момент «щелчка»

Аксиография



Увеличение угла суставного пути - 65-70° (при N-33°)

# Схема лечения привычного подвывиха и полного вывиха ВНЧС



Повторные курсы - каждые 3 месяца (исключая медикаментозное лечение) в течение года.

Результат - стойкое предупреждение развития острого воспаления ВНЧС

# Клиническая картина острого артрита и обострения хронического артрита

- Жалобы на боль при открывании рта, иногда иррадиирующую в ухо, височную область, шею; ограничение открывания рта; редко – на припухлость и покраснение кожных покровов в области сустава
- В анамнезе выявляется наличие щелчка при максимальном открывании рта
- Самопроизвольная боль, усиливающаяся при движении и пальпации
- Ограничение подвижности нижней челюсти
- Девиация челюсти в сторону больного сустава
- Редко припухлость и покраснение кожных покровов в области сустава

# Результаты дополнительных методов исследования при остром артрите и обострении хронического артрита

## Томография

Увеличение ширины суставной щели на всем протяжении; ограничение экскурсии головки



## Миография

Не проводится

## Фонография

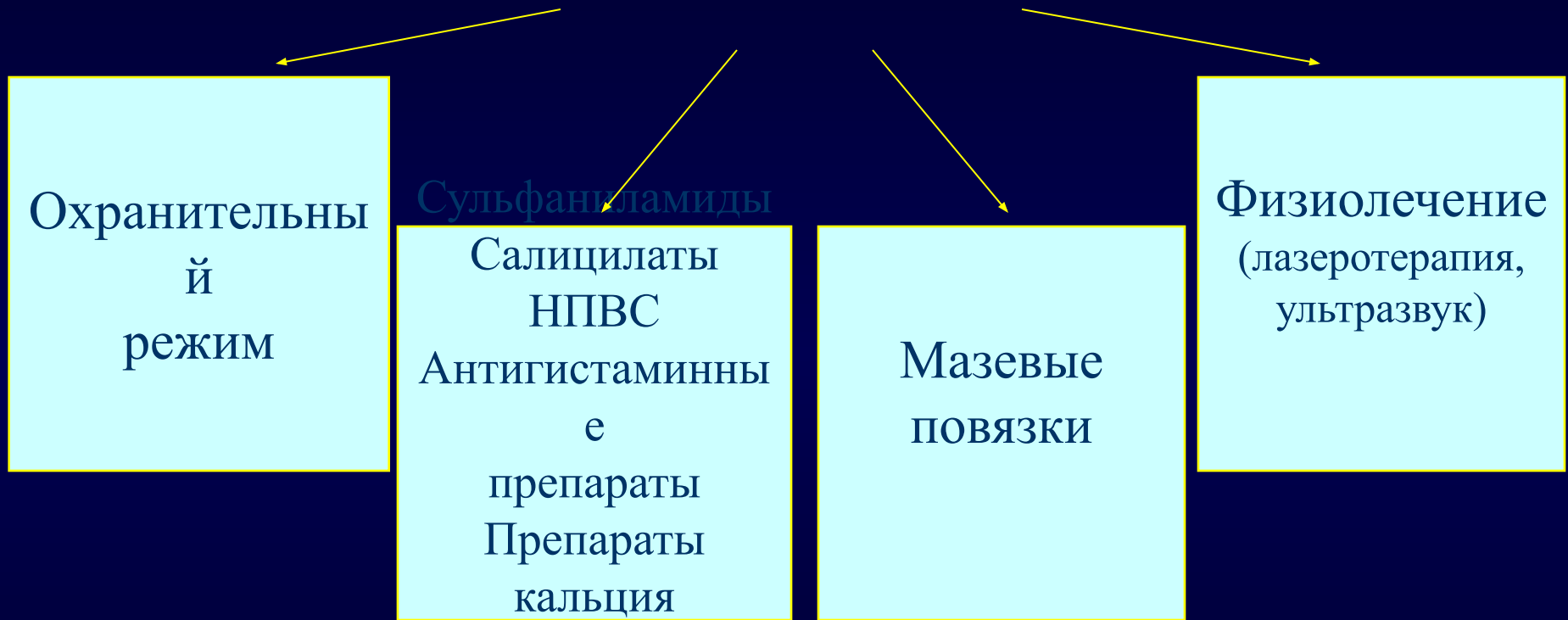Не проводится

## Аксиография

Уменьшение угла суставного пути -  $25-27^\circ$  (при  $N-33^\circ$ )



# Схема лечения острого артрита ВНЧС



Повторный курс - через 1 месяц;

физиопроцедуры - через 3 месяца в течение года.

Результат - стойкое предупреждение повторных обострений

# Клиническая картина хронического артрита и юношеского деформирующего артроза

- Жалобы на ограничение открывания рта, чувство дискомфорта, скованность в области сустава
- Из анамнеза выявляется наличие длительно существующего (более 2 лет) ощущение щелканья в суставе
- Стойкое ограничение открывания рта
- Ощущение щелчка, хруста в начале открывании рта
- Ступенчатое движение нижней челюсти

# Результаты дополнительных методов исследования при хроническом артрите

## Томография

Ограничение  
экскурсии  
головки,  
уменьшение  
размеров  
суставной  
щели до 1,7мм  
порозность  
головки



## Миография

Снижение  
силовой  
активности  
жевательной  
и височной  
мышц,  
повышение  
активности  
надподъязычных  
мышц

## Фонография

Регистрируются  
низко-  
амплитудные  
колебания  
при  
шумовых  
явлениях

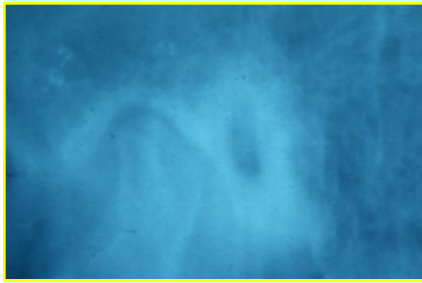
## Аксиография

Уменьшение  
угла  
суставного  
пути - 28-30°  
(при N-33°)

# Результаты дополнительных методов исследования при юношеском деформирующем артрозе

## Томография

Резкое сужение суставной щели, деформация головки, воспалительно-дистрофическая порозность костной ткани



## Миография

Снижение силовой активности жевательной и височной мышц, повышение активности надподъязычных мышц

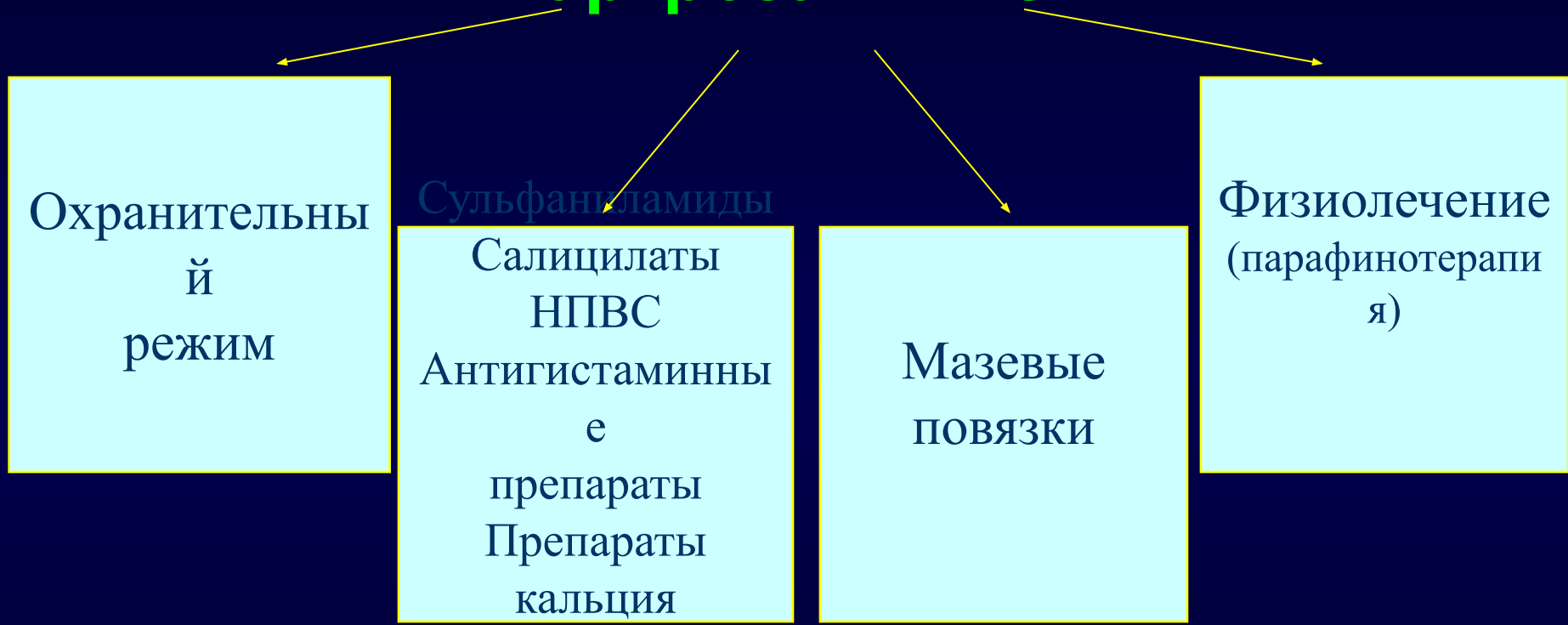## Фонография

Регистрируются низко-амплитудные колебания при шумовых явлениях

## Аксиография

Уменьшение угла суставного пути - 28-30° (при N-33°)

# Схема лечения хронического артрита и юношеского деформирующего артроза ВНЧС



Повторные курсы - через каждые 4-5 месяцев в течение 2-х лет. Результат - стойкое предупреждение обострения воспалительного процесса

**СПАСИБО ЗА ВНИМАНИЕ !**

