



**ГБОУ ВПО Московский Государственный Медико-  
Стоматологический Университет им.А.И.Евдокимова  
КАФЕДРА ДЕТСКОЙ ЧЕЛЮСТНО-ЛИЦЕВОЙ ХИРУРГИИ  
Заведующий кафедрой  
доктор медицинских наук, профессор О.З. Топольницкий**

**ОДОНТОГЕННЫЕ ВОСПАЛИТЕЛЬНЫЕ КИСТЫ  
ЧЕЛЮСТНЫХ КОСТЕЙ У ДЕТЕЙ.  
КЛИНИКА, ДИАГНОСТИКА И ЛЕЧЕНИЕ.**

# КЛАССИФИКАЦИЯ КИСТ ЧЕЛЮСТЕЙ ПО МГКО

## А. Неэпителиальные кисты

1. Аневризмальная киста
2. Простая костная киста (травматическая, геморрагическая)

## Б. Эпителиальные кисты (результат порока развития)

1. Одонтогенные - первичная киста (кератокиста), гингивальная киста, киста прорезывания, зубосодержащая (фолликулярная) киста
2. Неодонтогенные - киста резцового канала, шаровидно-верхнечелюстная киста, носогубная

## В. Воспалительные корневые кисты

1. От молочного зуба
2. От постоянного зуба

Апикальная, Латеральная периодонтальная, резидуальная

# ВОСПАЛИТЕЛЬНЫЕ КОРНЕВЫЕ КИСТЫ

- ✓ На долю воспалительных околокорневых кист приходится свыше 90% челюстных кист у детей
- ✓ Пик диагностики приходится на возраст 7-12 лет
- ✓ На нижней челюсти развиваются чаще, чем на верхней
- ✓ В 90 % случаев локализуются в области временных моляров и первого постоянного моляра

# ПАТОГЕНЕЗ ОДОНТОГЕННЫХ КИСТ

Очаг воспаления в периапикальных тканях



Миграция эпителиальных клеток с целью отграничения очага



Накопление продуктов жизнедеятельности эпителиальной выстилки



Повышение онкотического давления



Повышение гидростатического давления



Увеличение давления на окружающую кость



Остеолиз окружающей кости



Увеличение объема костной полости



Уплотнение пограничных участков костной ткани (компактный ободок)



Разрастание эпителия, смена поверхностных слоев эпителия более глубокими



Разрастание грануляционной ткани

# ВОЗМОЖНЫЕ ЖАЛОБЫ ПРИ КИСТАХ ЧЕЛЮСТНЫХ КОСТЕЙ

- ✓ Жалобы могут отсутствовать
- ✓ Деформация участка челюсти
- ✓ Задержка прорезывания постоянных зубов
- ✓ Нарушение положения зубов
- ✓ Подвижность зубов

# МОРФОЛОГИЧЕСКОЕ СТРОЕНИЕ ОБОЛОЧКИ ОДОНТОГЕННОЙ КОРНЕВОЙ КИСТЫ

Большинство авторов выделяют  
в оболочках околокорневых кист 3 слоя:

- ✓ **Наружный** - соединительная ткань (от рыхлой до плотной фиброзной)
- ✓ **Средний** - узкий пласт грануляционной ткани с большим количеством плазматических клеток, лимфоцитов и незначительной лейкоцитарной инфильтрацией
- ✓ **Внутренний** - многослойный плоский эпителий, поверхностные слои клеток разрыхлены.

Микроскопическое строение кист может иметь особенности, обусловленные длительностью течения, интенсивностью воспалительного процесса.

# ВЗАИМООТНОШЕНИЕ ОБОЛОЧКИ КИСТЫ С ЗАЧАТКОМ ПОСТОЯННОГО ЗУБА

При увеличении размера кисты зачаток зуба может:

- ✓ смещаться к соседним зубам
- ✓ смещаться к краю челюсти
- ✓ коронка формирующегося постоянного зуба погружаться в полость кисты, а корень с зоной роста располагаться за пределами оболочки

# ВАРИАНТЫ КЛИНИЧЕСКОГО ТЕЧЕНИЯ КИСТ ЧЕЛЮСТНЫХ КОСТЕЙ

- ✓ Бессимптомное течение
- ✓ Кисты с симптомами доброкачественной ОПУХОЛИ (деформация челюсти, конвергенция и подвижность зубов, ретенция и дистопия зубов, слабовыраженная неврологическая симптоматика)
- ✓ Нагноившиеся кисты с симптомами острого воспалительного процесса
- ✓ Нагноившиеся кисты с симптомами хронического воспалительного процесса



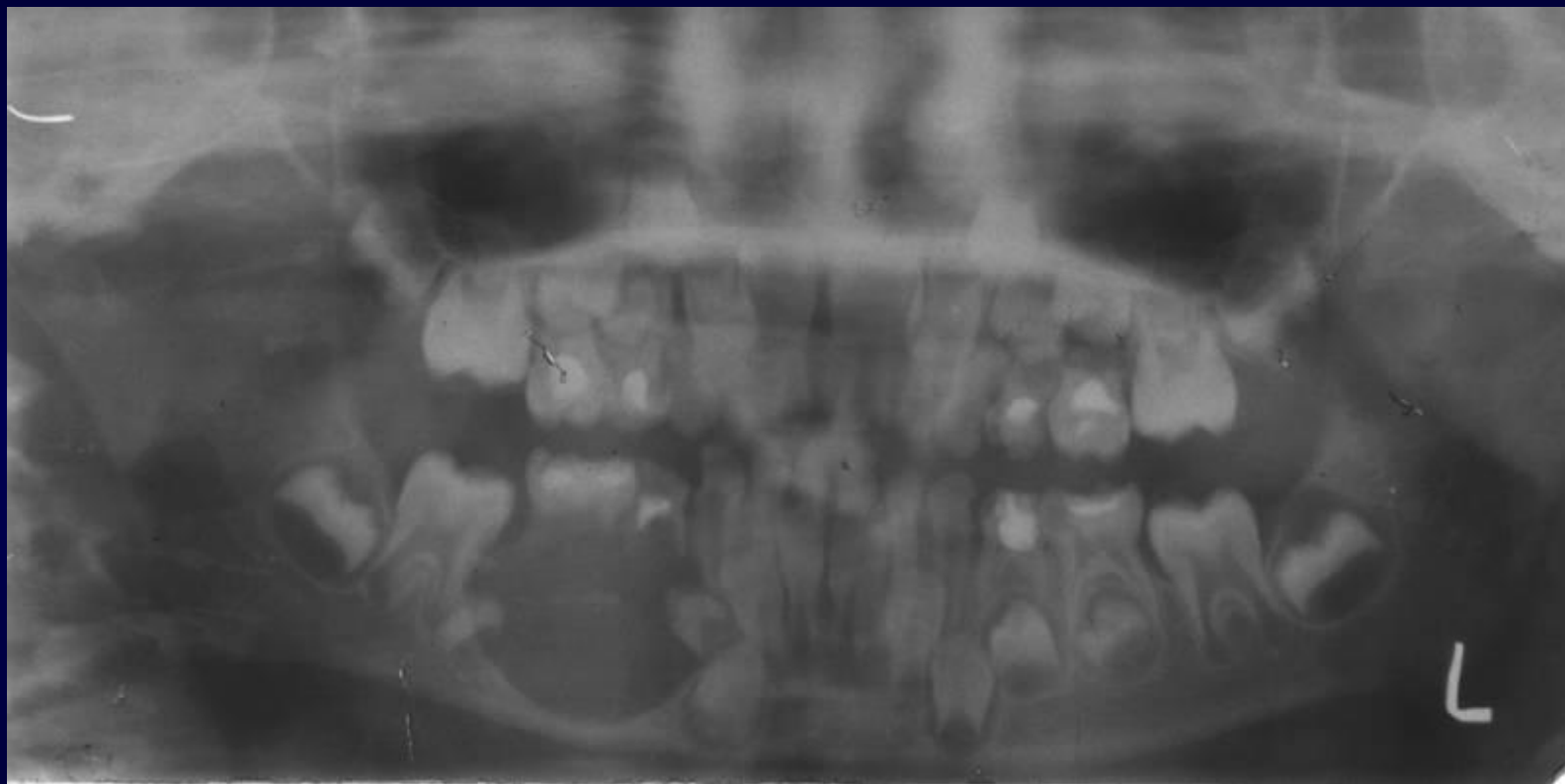# КЛИНИЧЕСКИЕ ПРОЯВЛЕНИЯ КИСТ ЧЕЛЮСТНЫХ КОСТЕЙ

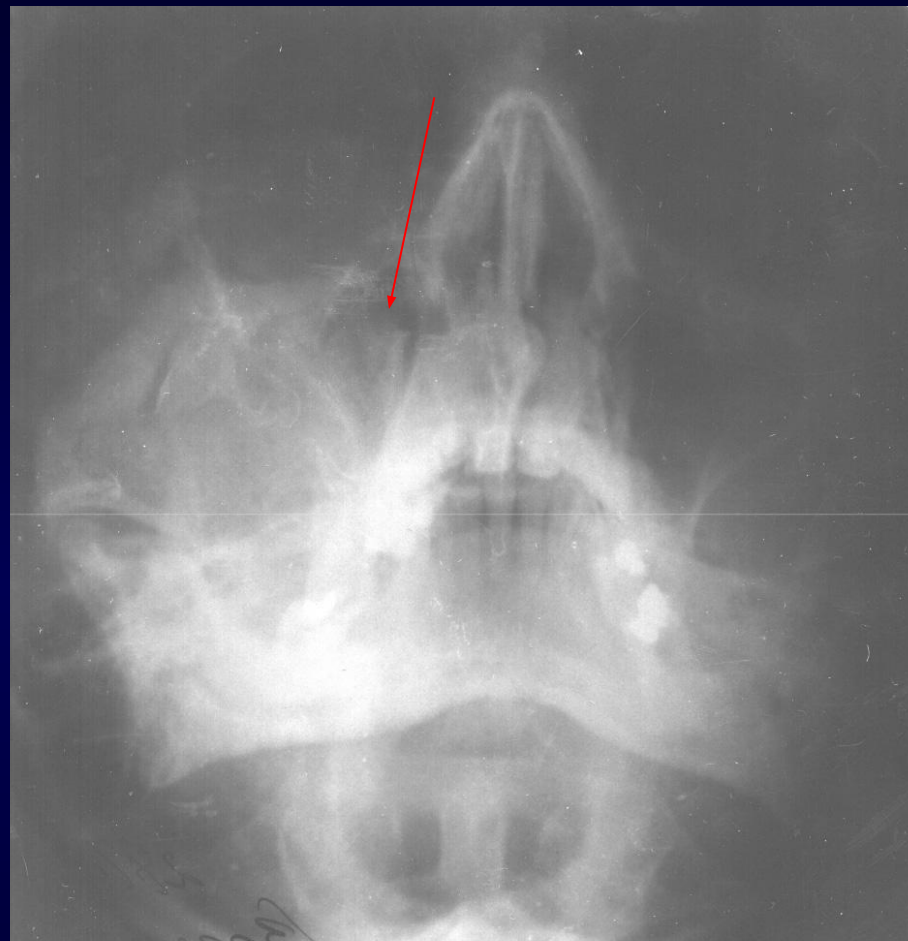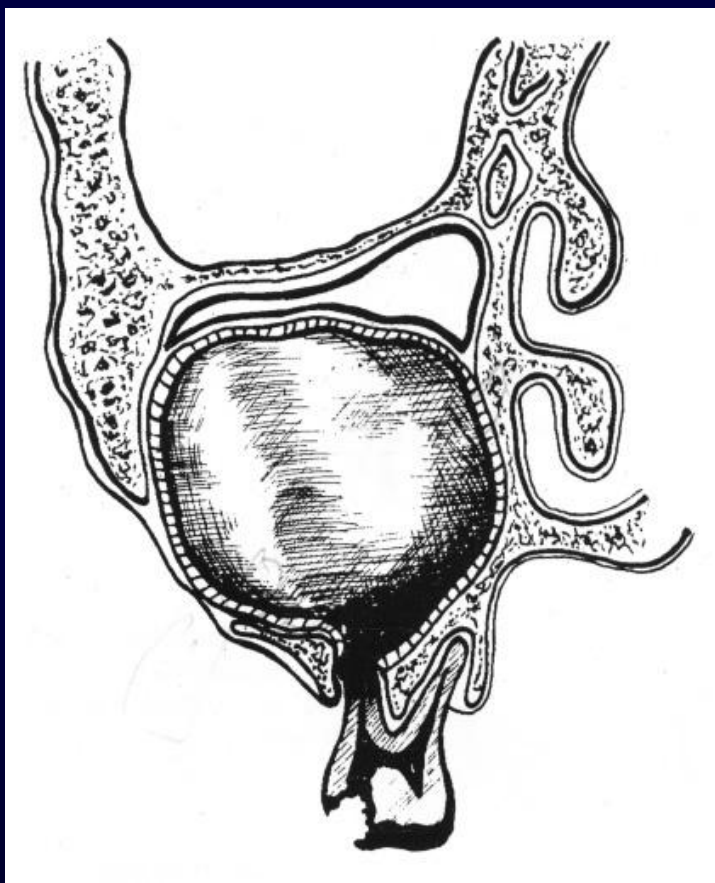
- При внешнем осмотре чаще изменений не обнаруживается
- При осмотре полости рта:
  - ✓ сглаженность или выбухание переходной складки свода преддверия полости рта округлой формы с достаточно четкими границами
  - ✓ при локализации на небе отмечается ограниченная припухлость
  - ✓ слизистая оболочка в цвете не изменена (может быть несколько выражен сосудистый рисунок)
  - ✓ один или несколько разрушенных или ранее леченных зубов
- При пальпации:
  - ✓ может отмечаться податливость костной стенки
  - ✓ симптом пергаментного хруста у детей встречается редко
  - ✓ пальпация безболезненна или незначительно болезненна

# ДОПОЛНИТЕЛЬНЫЕ МЕТОДЫ ИССЛЕДОВАНИЯ

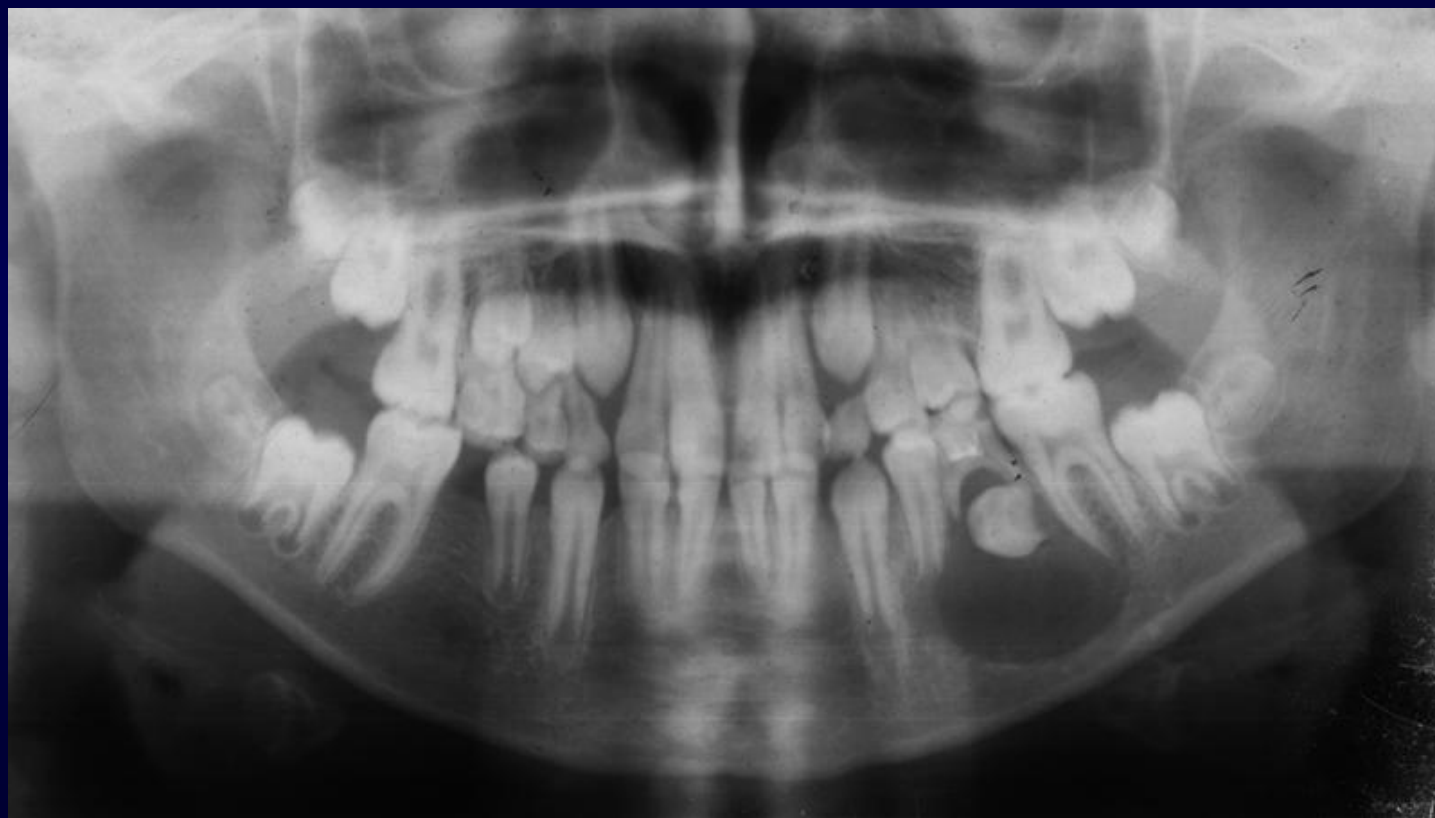- ✓ Рентгенологический
- ✓ Цитологический
- ✓ Компьютерная томография
- ✓ ЭОД
- ✓ Морфологический

# Опишите рентгенограмму

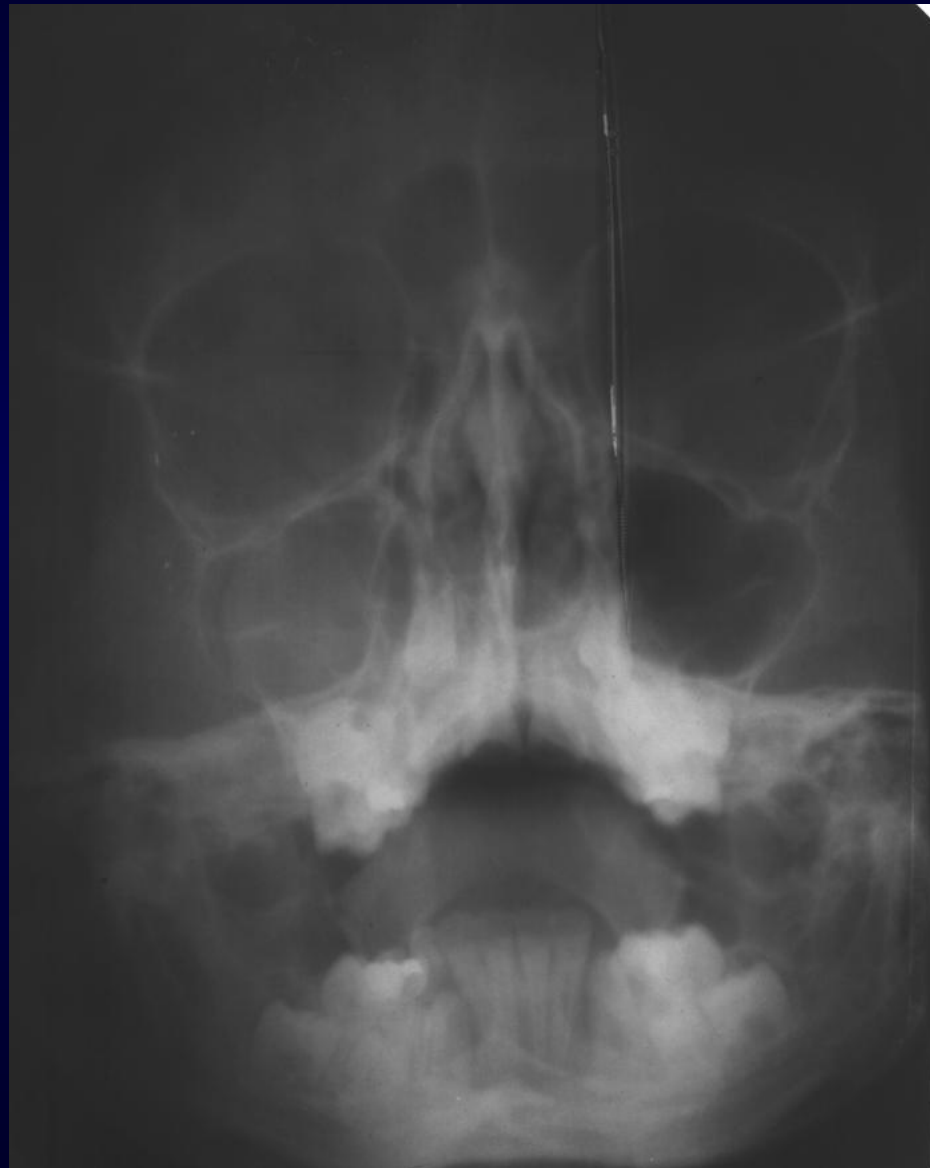



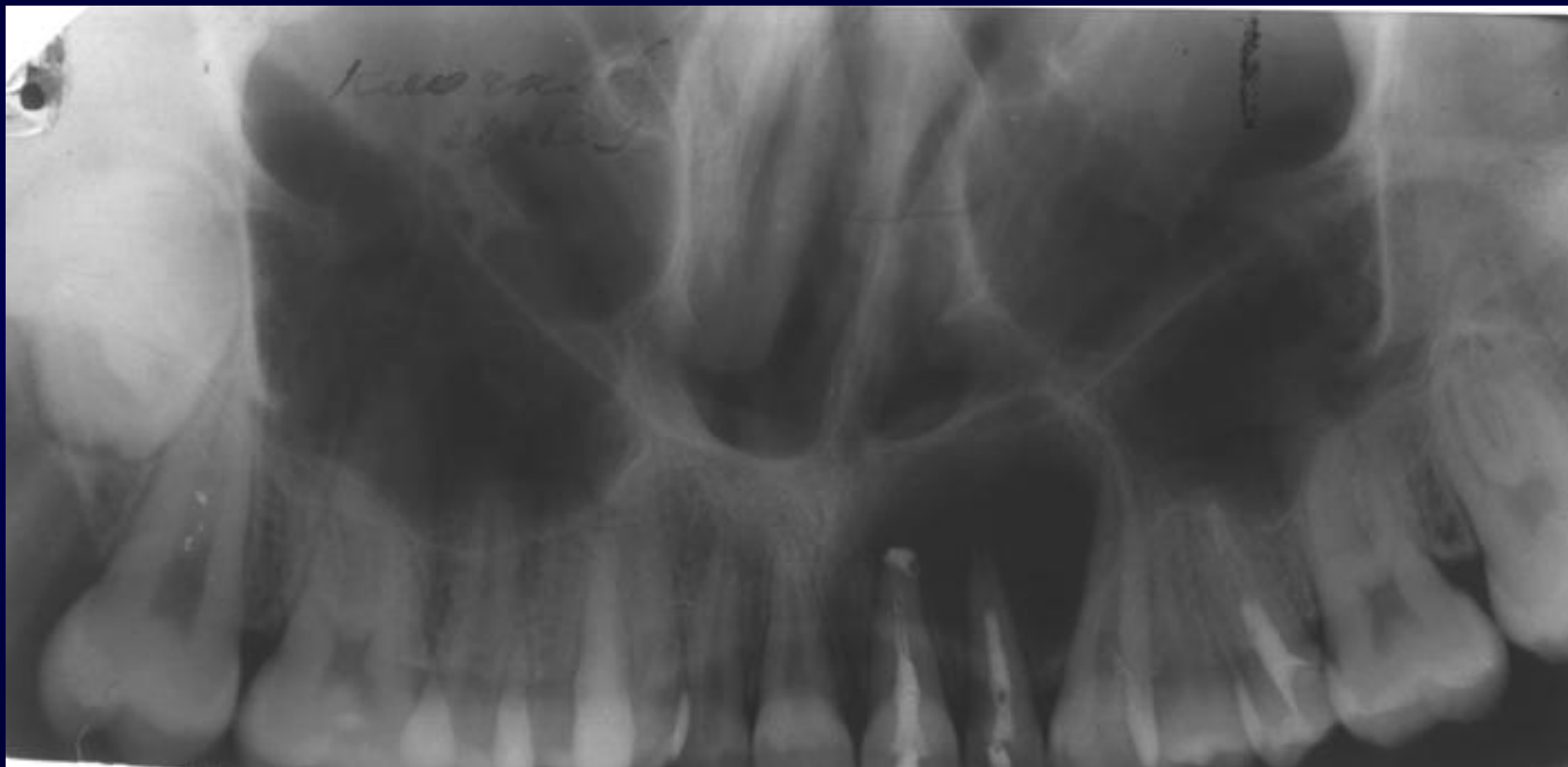
# Опишите рентгенограмму



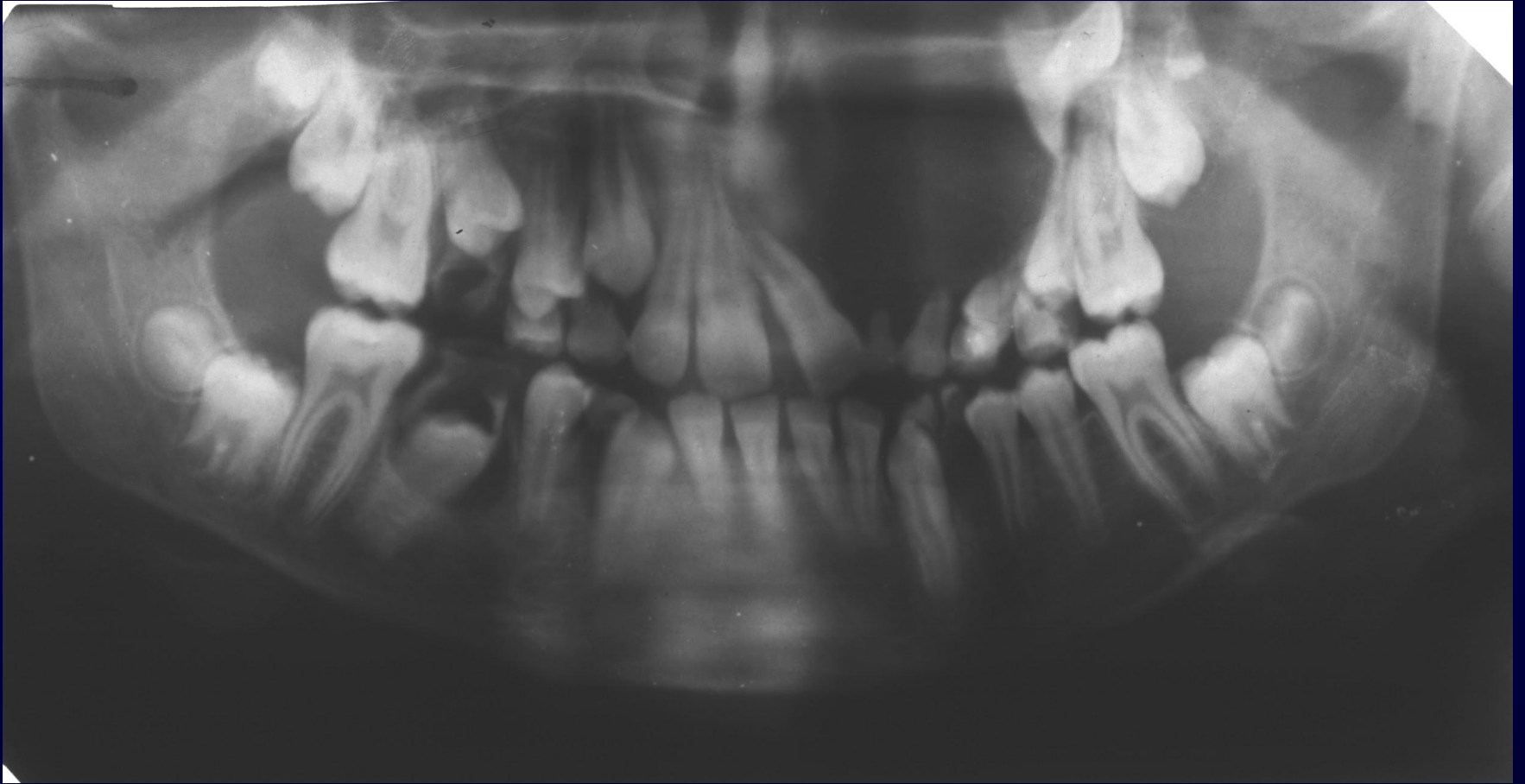
# Опишите рентгенограмму



# Опишите рентгенограмму

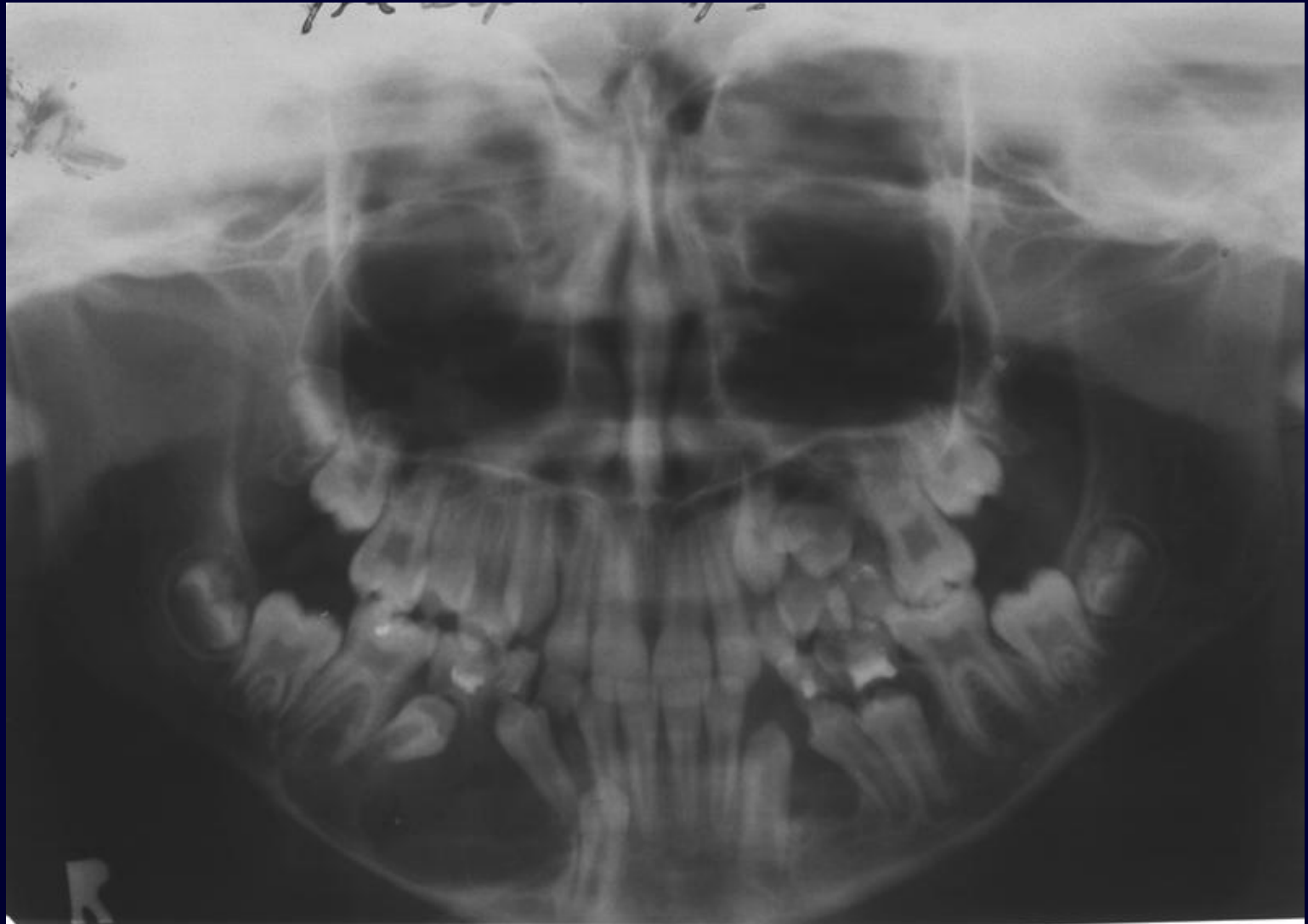


# Опишите рентгенограмму

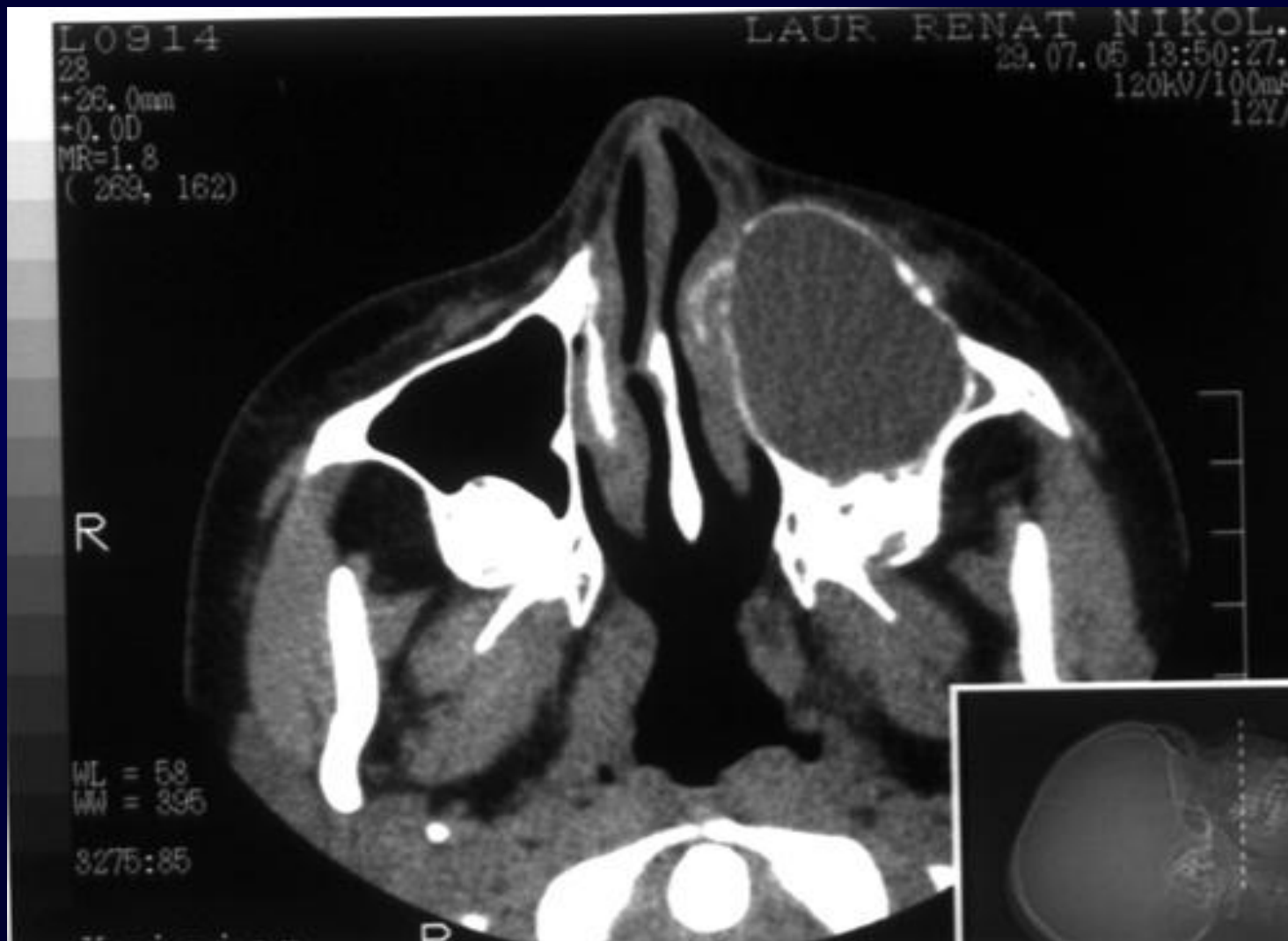




# Опишите рентгенограмму



# Компьютерная томография



L0914

LAUR RENAT NIKOL.

29.07.05 13:51:09.9

SURFACE

120kV/100mAs

+0.00

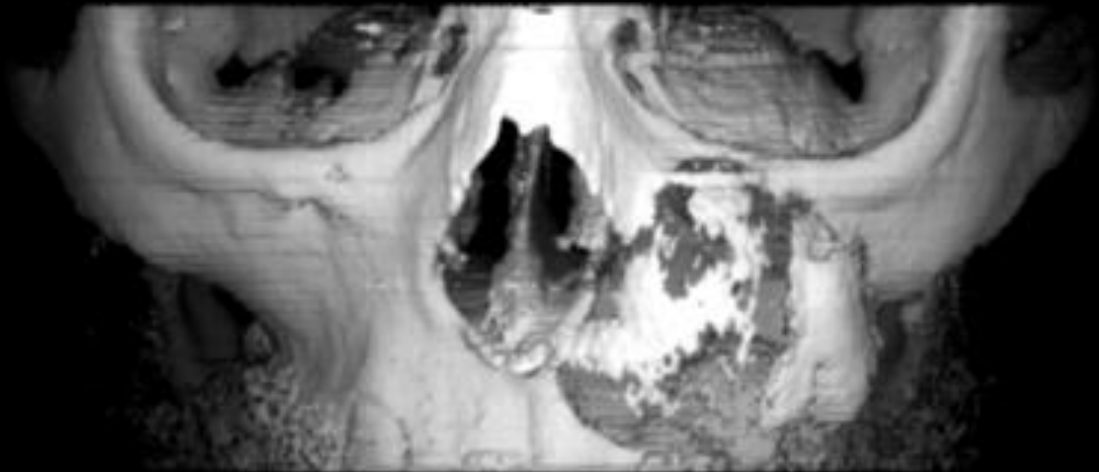
12Y/M

-90.0/0.0/180.0

0.0/0.0

53

R

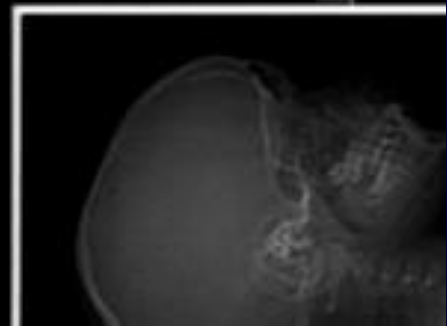

WL = 355

WW = 376

3275:112

110/2048/THRESHOLD



# ВОЗМОЖНЫЕ ВАРИАНТЫ СООТНОШЕНИЯ ОДОНТОГЕННЫХ КОРНЕВЫХ КИСТ С ВЕРХНЕЧЕЛЮСТНЫМ СИНУСОМ

- ✓ Киста, прилегающая к верхнечелюстному синусу
- ✓ Киста, оттесняющая верхнечелюстной синус
- ✓ Киста, проникающая в верхнечелюстной синус

# СОДЕРЖИМОЕ КИСТЫ

- ✓ Желтоватая прозрачная жидкость, опалесцирующая на свету вследствие содержания в ней кристаллов холестерина
- ✓ Желтоватая мутная жидкость вследствие нагноивания кисты (при клинически выраженном воспалении)
- ✓ Гнойный экссудат

# МЕТОДЫ ЛЕЧЕНИЯ ОДОНТОГЕННЫХ КОРНЕВЫХ КИСТ ЧЕЛЮСТНЫХ КОСТЕЙ У ДЕТЕЙ

- ✓ Цистотомия
- ✓ Цистэктомия
- ✓ Цистэктомия с гайморотомией

# ЦИСТОТОМИЯ

Удаление части стенки кисты  
и создание условий для длительного  
сообщения с полостью рта.

Задачей является создание условий для  
остановки роста кисты, регенерации костной  
ткани и сохранение зачатков постоянных зубов.

# ПОКАЗАНИЯ К ПРОВЕДЕНИЮ ЦИСТОТОМИИ

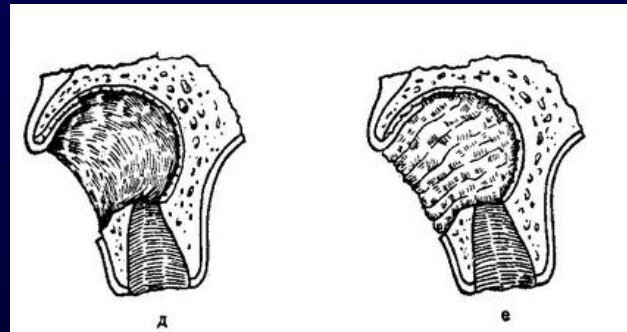
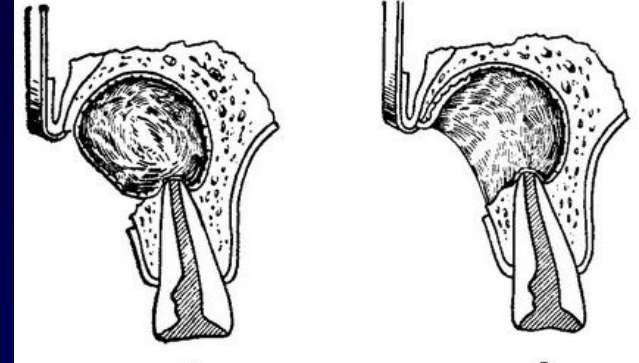
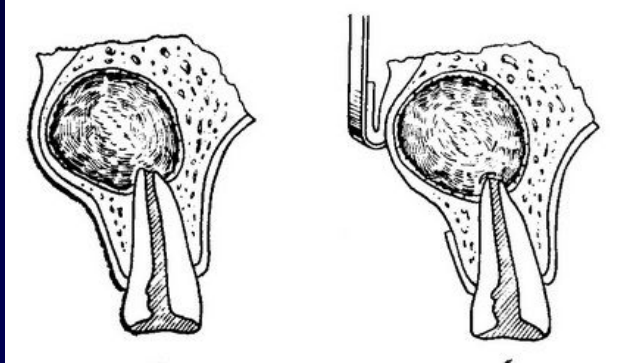
- ✓ Кисты на нижней челюсти от временных зубов
- ✓ Кисты небольшого размера на верхней челюсти от временных зубов (диаметром до 1,5 см)
- ✓ Киста от постоянных зубов, в полость которой проецируется 3 и более интактных зуба
- ✓ Кисты верхней челюсти с разрушением костного дна носа и небной пластинки
- ✓ Обширные кисты нижней челюсти с резким истончением основания челюсти



# ЭТАПЫ ЦИСТОТОМИИ

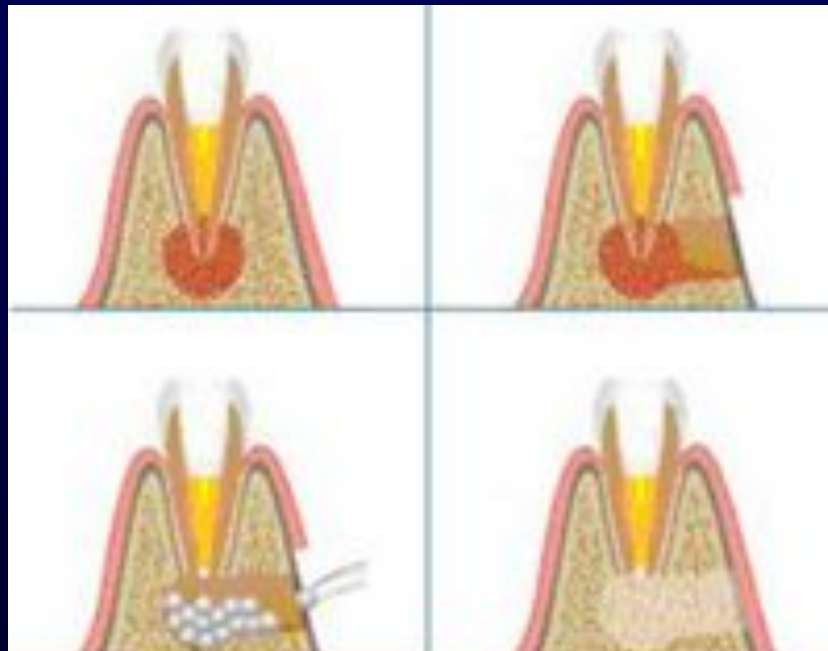
- ✓ Анестезия
- ✓ Удаление причинного зуба
- ✓ Проведение трапециевидного разреза
- ✓ Отсепаровка слизисто-надкостничного лоскута
- ✓ Удаление кортикальной пластинки
- ✓ Удаление наружной стенки кисты
- ✓ Сглаживание острых костных краев
- ✓ Промывание полости кисты антисептиками
- ✓ Введение слизисто-надкостничного лоскута в полость кисты
- ✓ Тампонада полости йодоформным тампоном
- ✓ Наложение давящей повязки

# ЦИСТОТОМИЯ



# ЦИСТЭКТОМИЯ

полное удаление кисты и ее оболочки  
с последующим ушиванием раны.



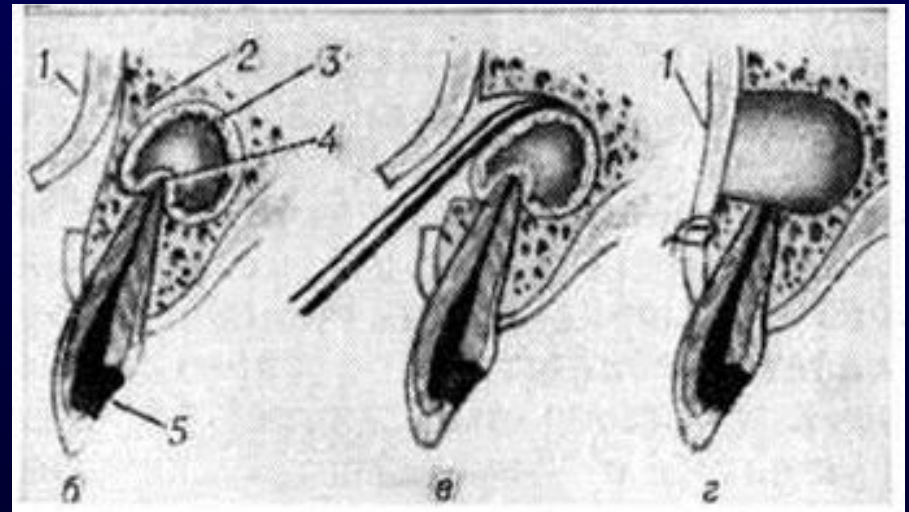
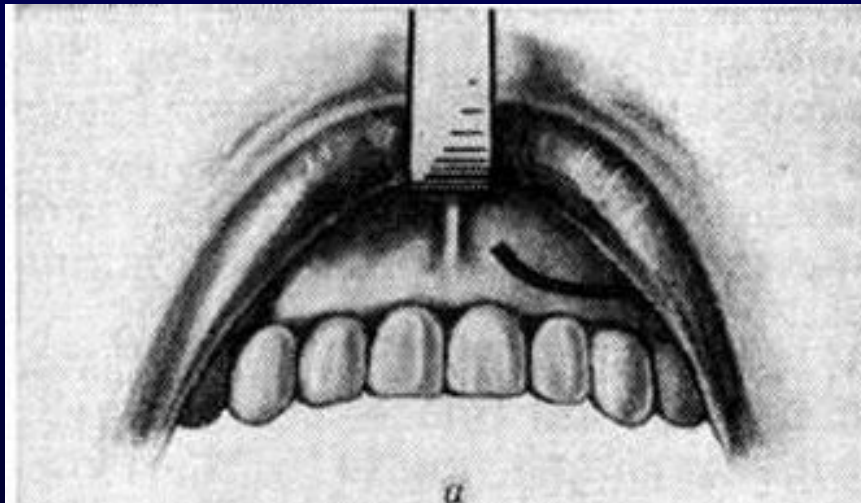

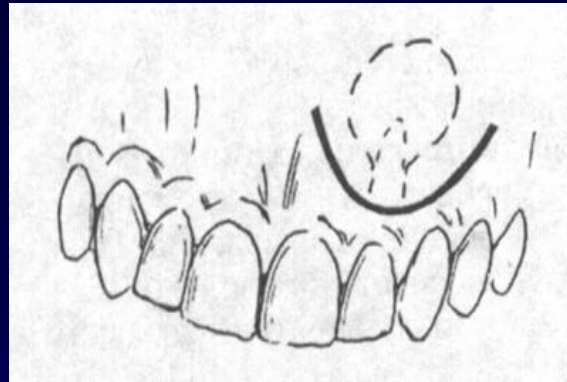
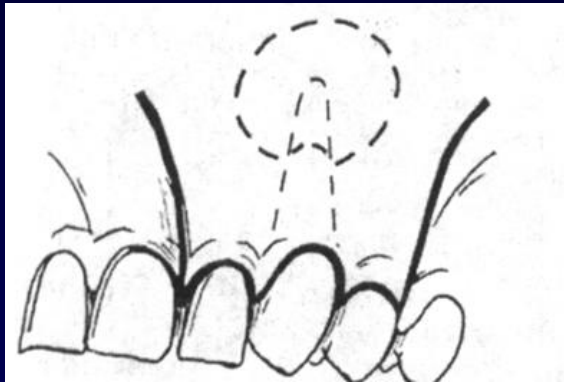
# ПОКАЗАНИЯ К ПРОВЕДЕНИЮ ЦИСТЭКТОМИИ

- ✓ Кисты небольшого размера на верхней и нижней челюсти от постоянных зубов (диаметром до 1,5 см)
- ✓ Киста от постоянных зубов, в полость которой проецируется 1 – 2 интактных зуба
- ✓ Киста больших размеров на верхней челюсти, не имеющая зубов в этом участке, с сохранением костного дна носа и небной пластинки
- ✓ Киста верхней челюсти, прилегающая к верхнечелюстному синусу или оттесняющая его без явлений воспаления в синусе
- ✓ Обширные кисты нижней челюсти, при которой отсутствуют зубы в ее зоне и сохранено достаточно толщины основания челюсти

# ЭТАПЫ ЦИСТЭКТОМИИ

- ✓ Предоперационная подготовка причинного зуба
- ✓ Анестезия
- ✓ Проведение трапециевидного или полуовального разреза слизистой оболочки
- ✓ Отсепаровка слизисто-надкостничного лоскута
- ✓ Удаление кортикальной пластинки
- ✓ Полное удаление оболочки кисты
- ✓ Резекция верхушки корня
- ✓ Сглаживание острых костных краев
- ✓ Мобилизация слизисто-надкостничного лоскута
- ✓ Ушивание раны
- ✓ Наложение давящей повязки

# ЦИСТЭКТОМИЯ



# ЦИСТЭКТОМИЯ С ГАЙМОРОТОМИЕЙ

Проводится при кисте, проникающей в верхнечелюстной синус или оттесняющей его в случае хронического гайморита.

Сущность вмешательства заключается в соединении верхнечелюстного синуса с полостью кисты и сообщении образовавшейся единой полости с нижним носовым ходом.

Вскрывают переднюю стенку верхней челюсти и обнажают кисту. Удаляют причинный зуб, всю оболочку кисты, полость соединяют с верхнечелюстным синусом, снимая костные перемычки между ними. Из синуса удаляют только полипно измененные участки слизистой оболочки, создают соустье с нижним носовым ходом. Операцию заканчивают ушиванием раны преддверия полости рта с пластикой лунки удаленного зуба.

# ОШИБКИ И ОСЛОЖНЕНИЯ ПРИ ОПЕРАТИВНОМ ЛЕЧЕНИИ КИСТ ЧЕЛЮСТЕЙ

## Интраоперационные осложнения

- ✓ кровотечение
- ✓ травма нижнего луночкового нерва
- ✓ перфорация дна верхнечелюстного синуса
- ✓ перелом инструмента

## Постоперационные осложнения

- ✓ воспаление (остеомиелит)
- ✓ парестезия
- ✓ послеоперационная гематома
- ✓ резорбция краев костной раны
- ✓ некроз пульпы рядом стоящих зубов
- ✓ расхождение краев раны



# ПРОФИЛАКТИКА

- ✓ необходимо своевременно удалять неэффективно леченные молочные зубы
- ✓ наблюдать в течении года после лечения по поводу хронического пульпита и периодонтита с обязательным рентгенологическим контролем
- ✓ следить за характером прорезывания премоляров (порядок, синхронность)

**СПАСИБО ЗА ВНИМАНИЕ !**

