



**ГБОУ ВПО Московский Государственный Медико-
Стоматологический Университет им.А.И.Евдокимова
КАФЕДРА ДЕТСКОЙ ЧЕЛЮСТНО-ЛИЦЕВОЙ ХИРУРГИИ
Зав.каф., д.м.н., профессор О.З. Топольницкий**

ОПЕРАЦИЯ УДАЛЕНИЯ ЗУБА.



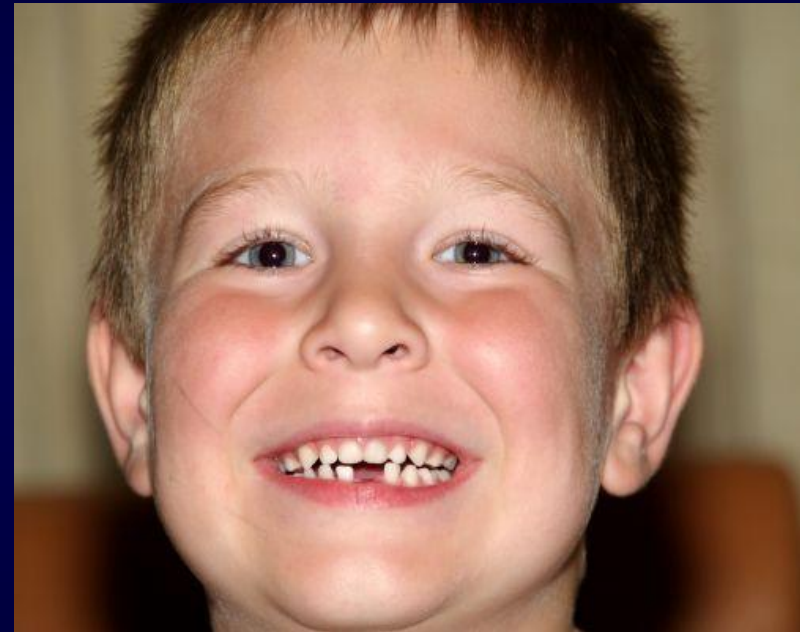Операцию удаления зуба (временного или постоянного) однократно, а чаще многократно, проводят каждому ребенку.

Эту операцию выполняют в различные возрастные периоды и на различных этапах формирования и резорбции временных зубов.



Показания к удалению временного зуба

- Временные зубы, с которыми ребенок родился и которые препятствуют естественному вскармливанию
- Физиологическая резорбция корней
- Одонтогенные воспалительные процессы
- Травма
- Ортодонтические показания



Показания к удалению временного зуба

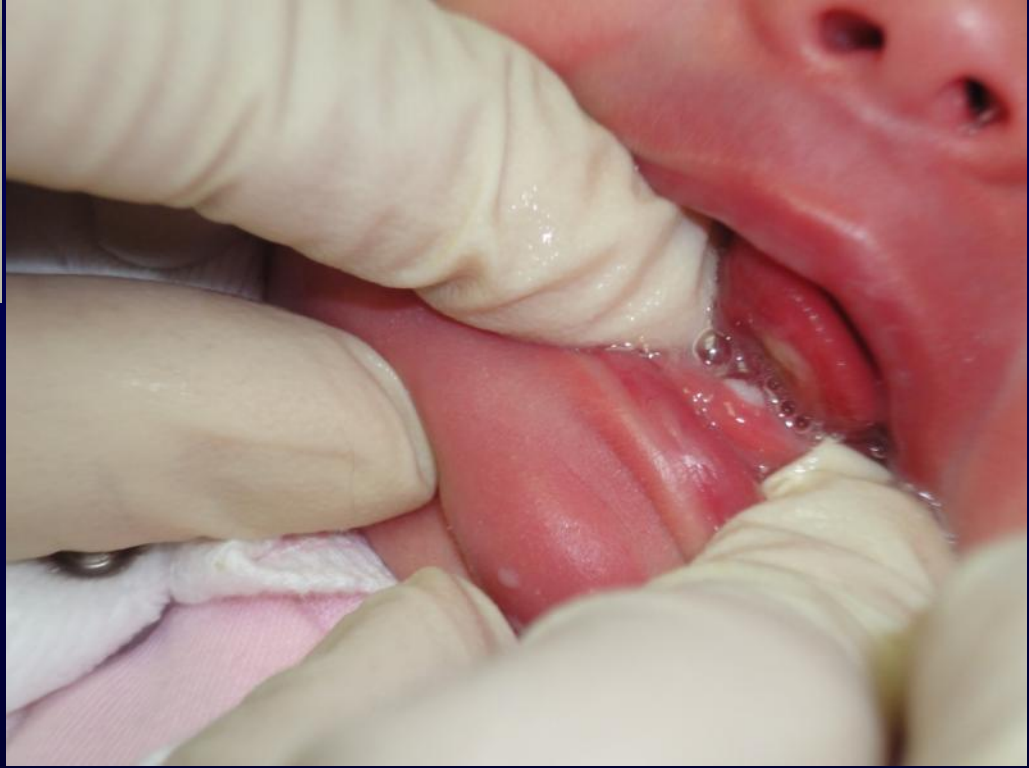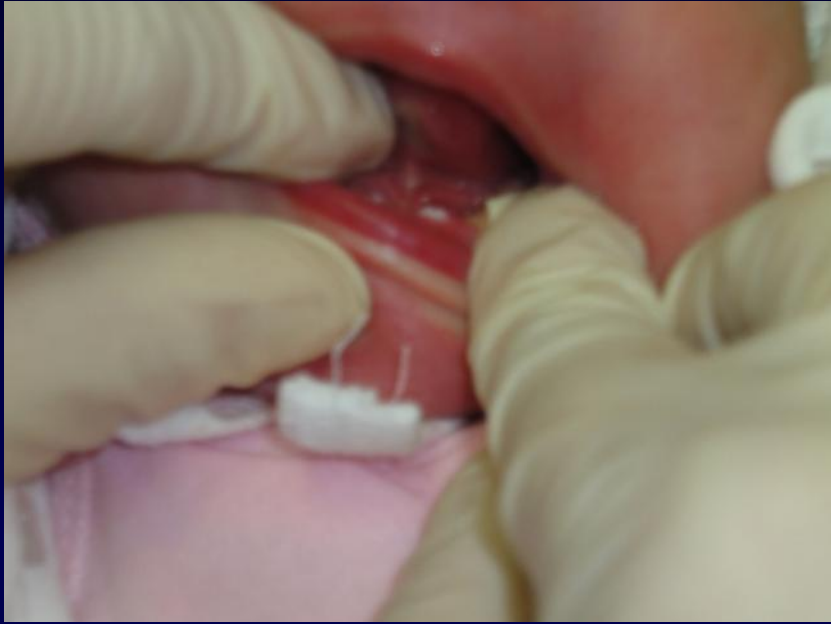Временные зубы, с которыми ребенок родился и которые препятствуют естественному вскармливанию

Наиболее часто встречающаяся аномалия – рождение ребенка с нижними центральными резцами, реже – с верхними.

Зубки подлежат удалению:

- вследствие травмы соска матери во время кормления
- вследствие травмы слизистой оболочки нижней поверхности языка с образованием эрозий и язв



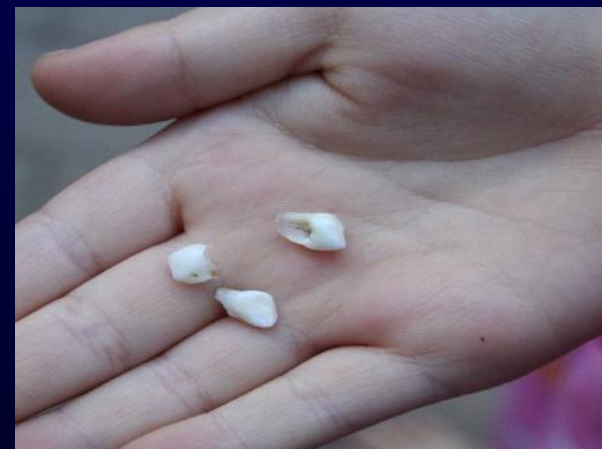
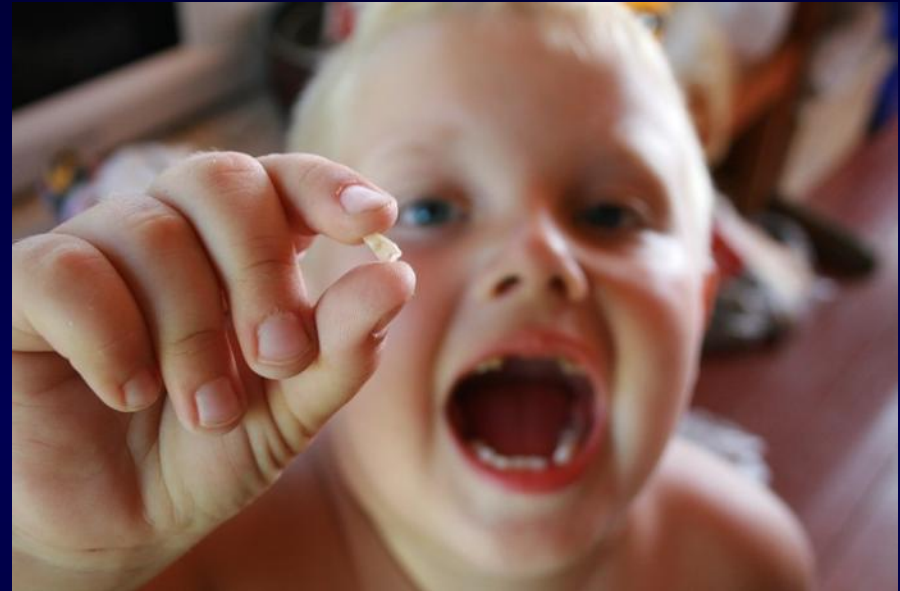
Показания к удалению временного зуба

Физиологическая резорбция корней

Удалению подлежат временные зубы при резорбции корня больше чем на $1/2$ его длины и подвижности II – III степени

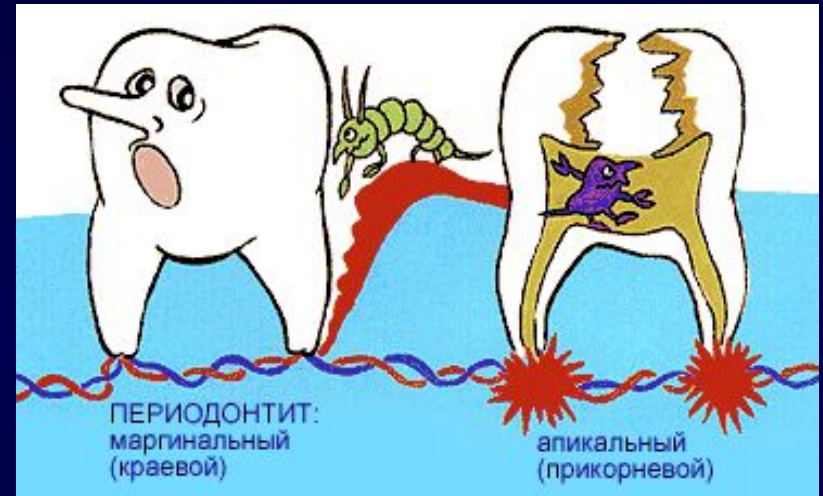
Замедленная резорбция корней временного зуба, мешающая своевременному прорезыванию постоянного
постоянного
(по индивидуальным показаниям)

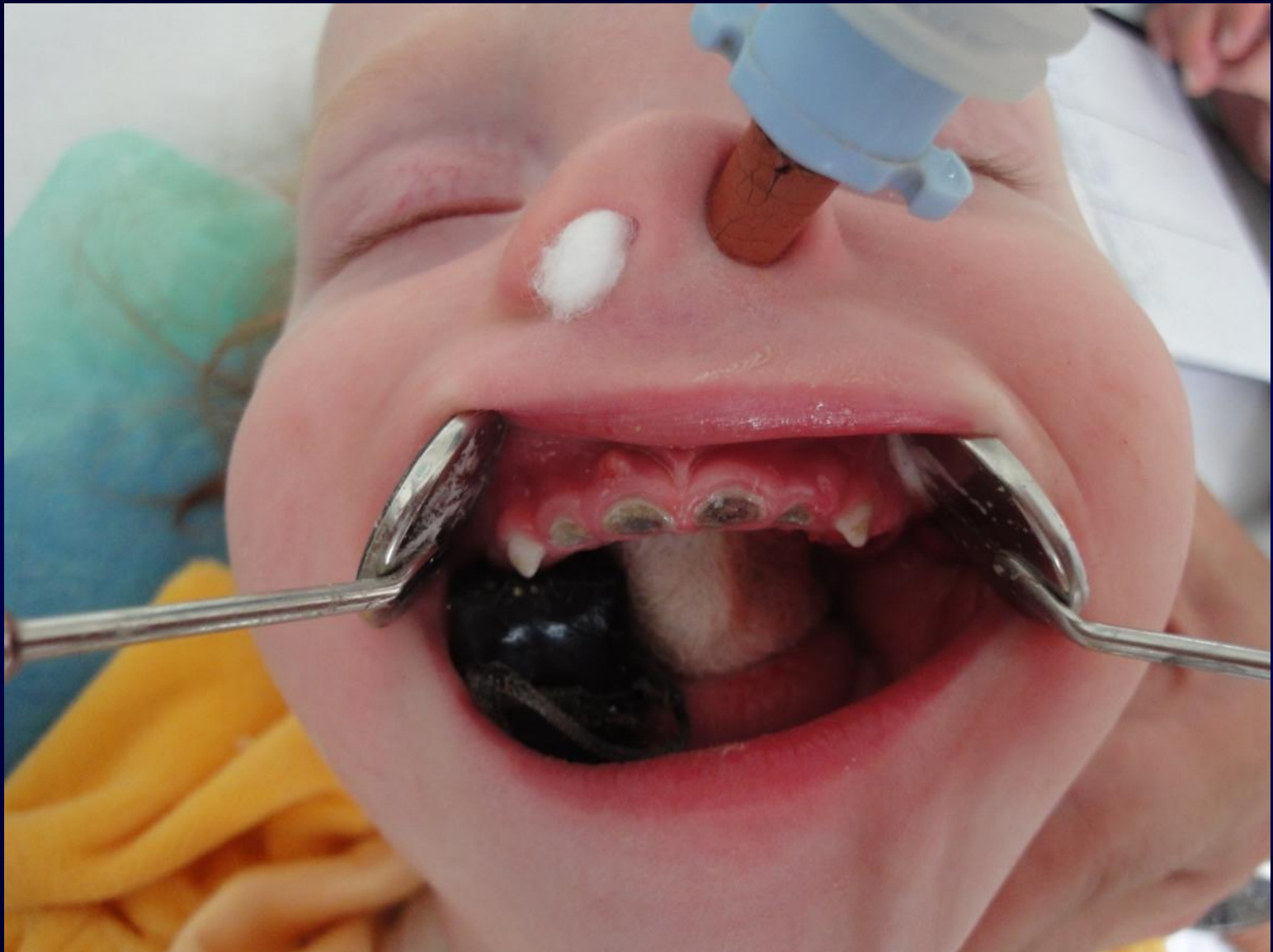

Показания к удалению временного зуба

Одонтогенные воспалительные процессы

- осложненные формы кариеса, не позволяющие эффективно вылечить зуб
- острый пульпит и периодонтит временных моляров у детей 9 – 10 лет при наличии зачатков постоянных зубов
- хронической периодонтит
- распространение очага воспаления на межкорневую перегородку многокорневых зубов

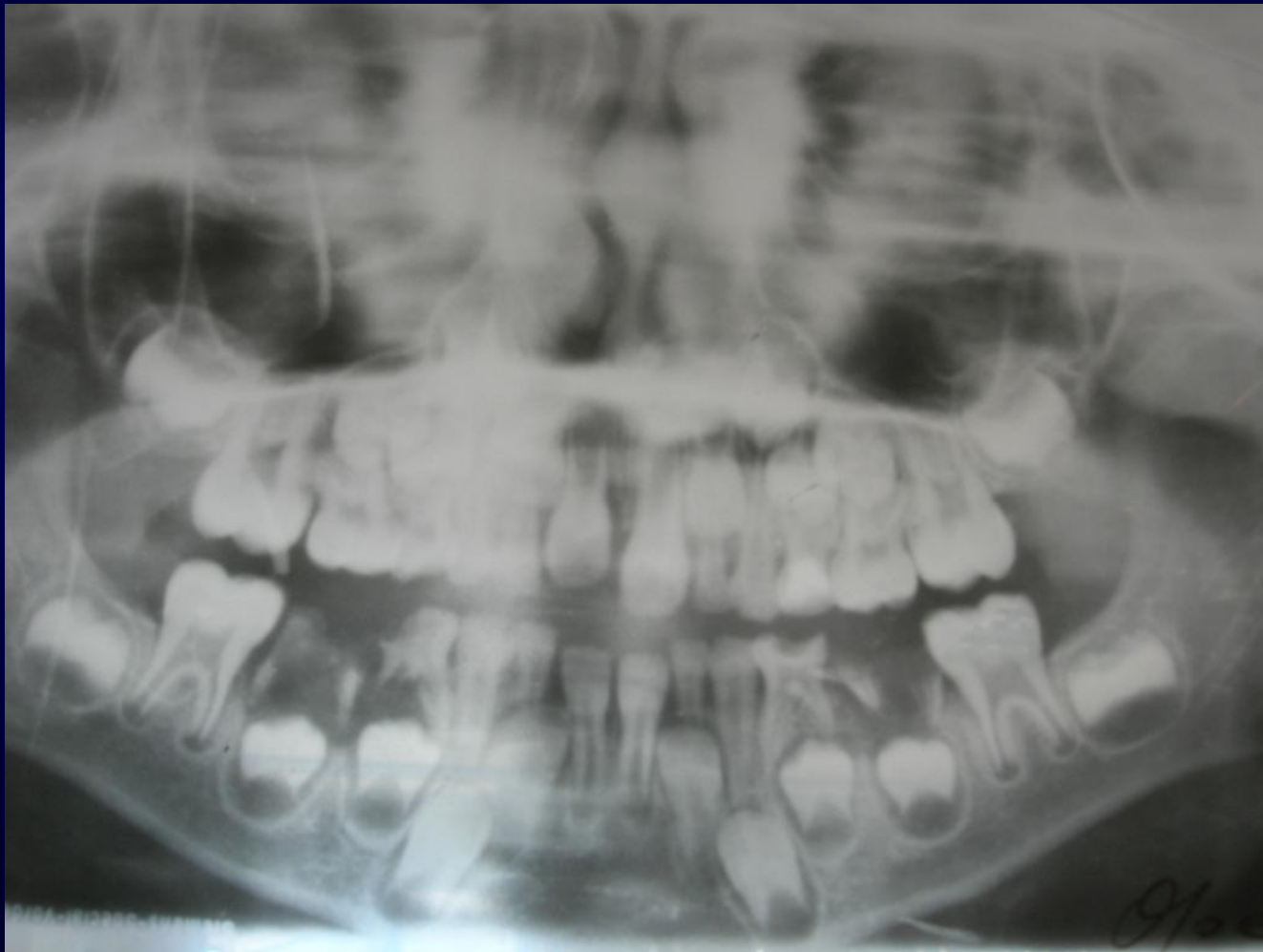



Показания к удалению временного зуба

Одонтогенные воспалительные процессы

Периодонтит



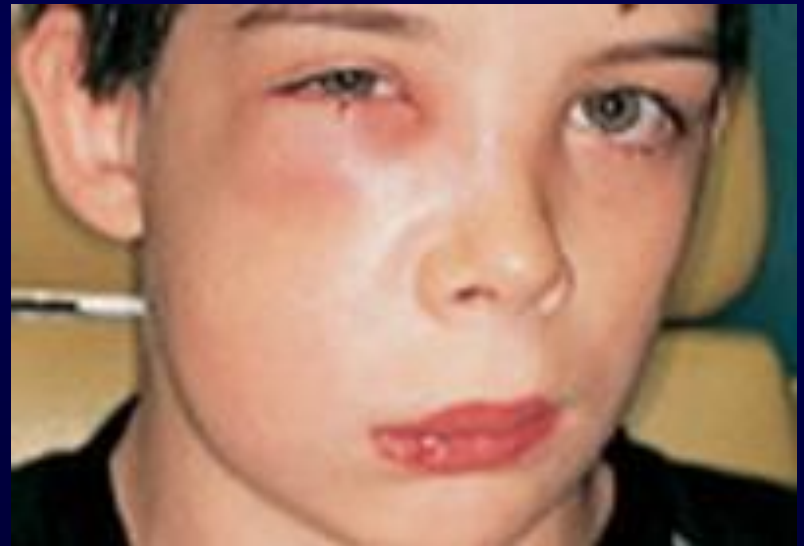Показания к удалению временного зуба

Одонтогенные воспалительные процессы

Острый периостит

□ острый серозный периостит у детей может сопутствовать острому пульпиту, в этом случае показано сохранение зуба (учитывая степень резорбции корней)

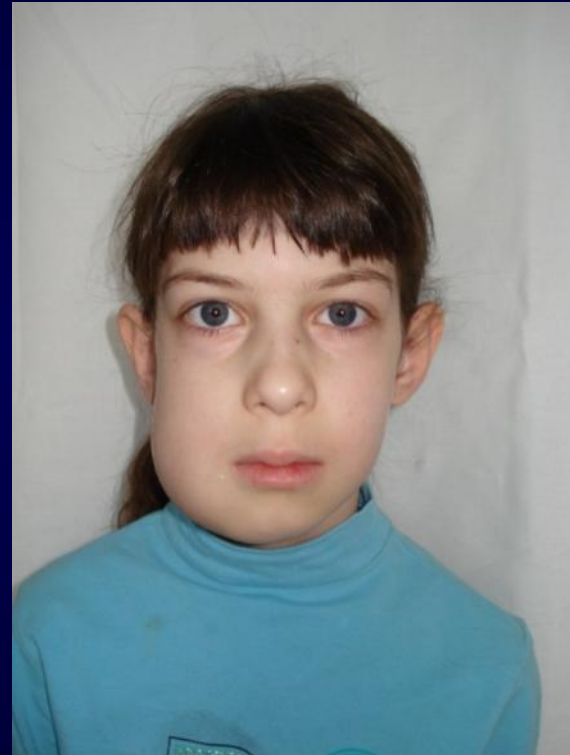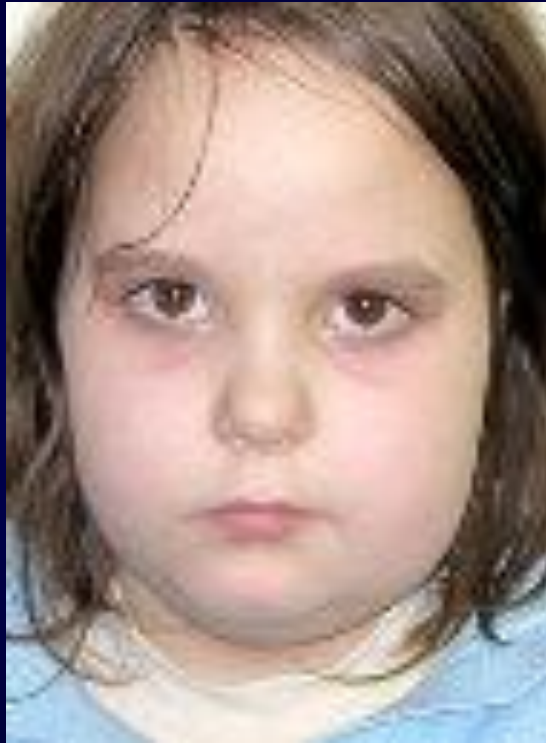□ острый гнойный периостит является показанием к удалению как однокорневого, так и многокорневого зуба



Показания к удалению временного зуба

Одонтогенные воспалительные процессы

Острый и хронический остеомиелит

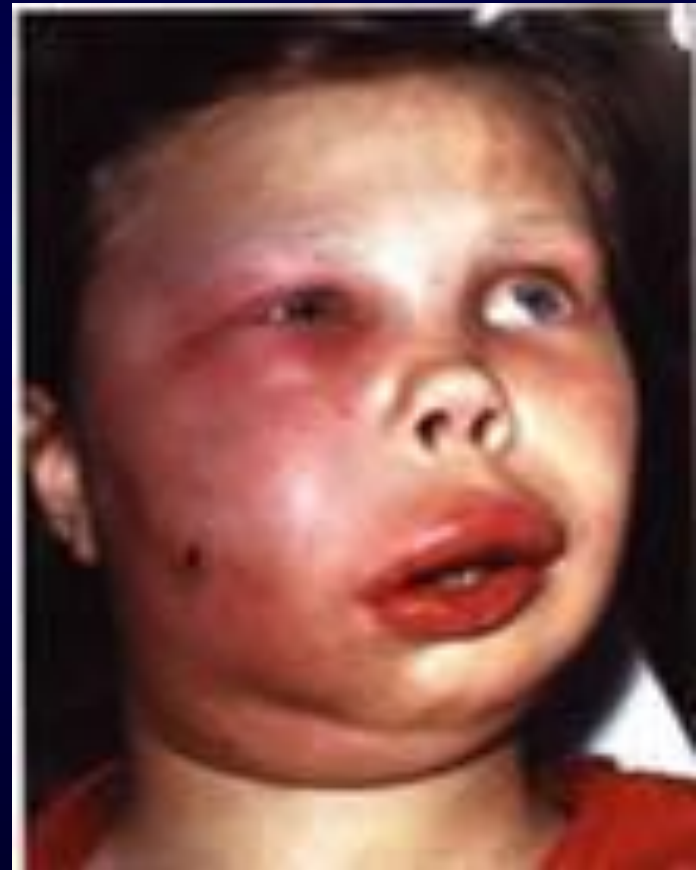
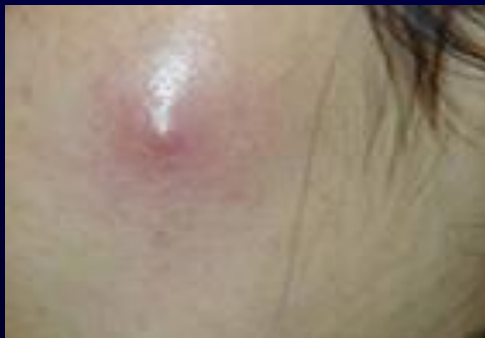
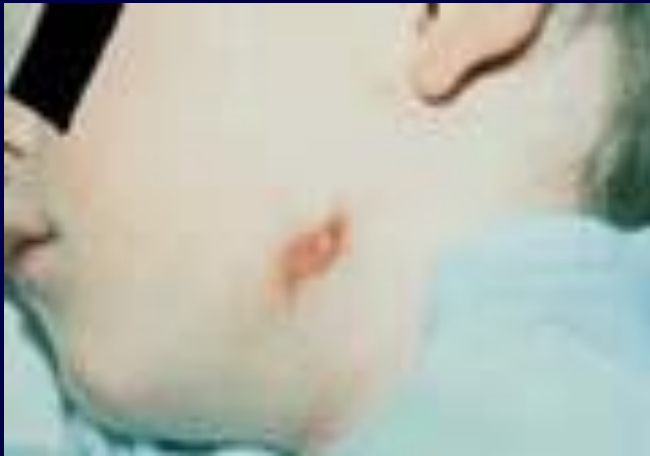Острый и хронический остеомиелит челюстей у детей является **абсолютным** показанием к удалению временного однокорневого и многокорневого зуба

Показания к удалению временного зуба

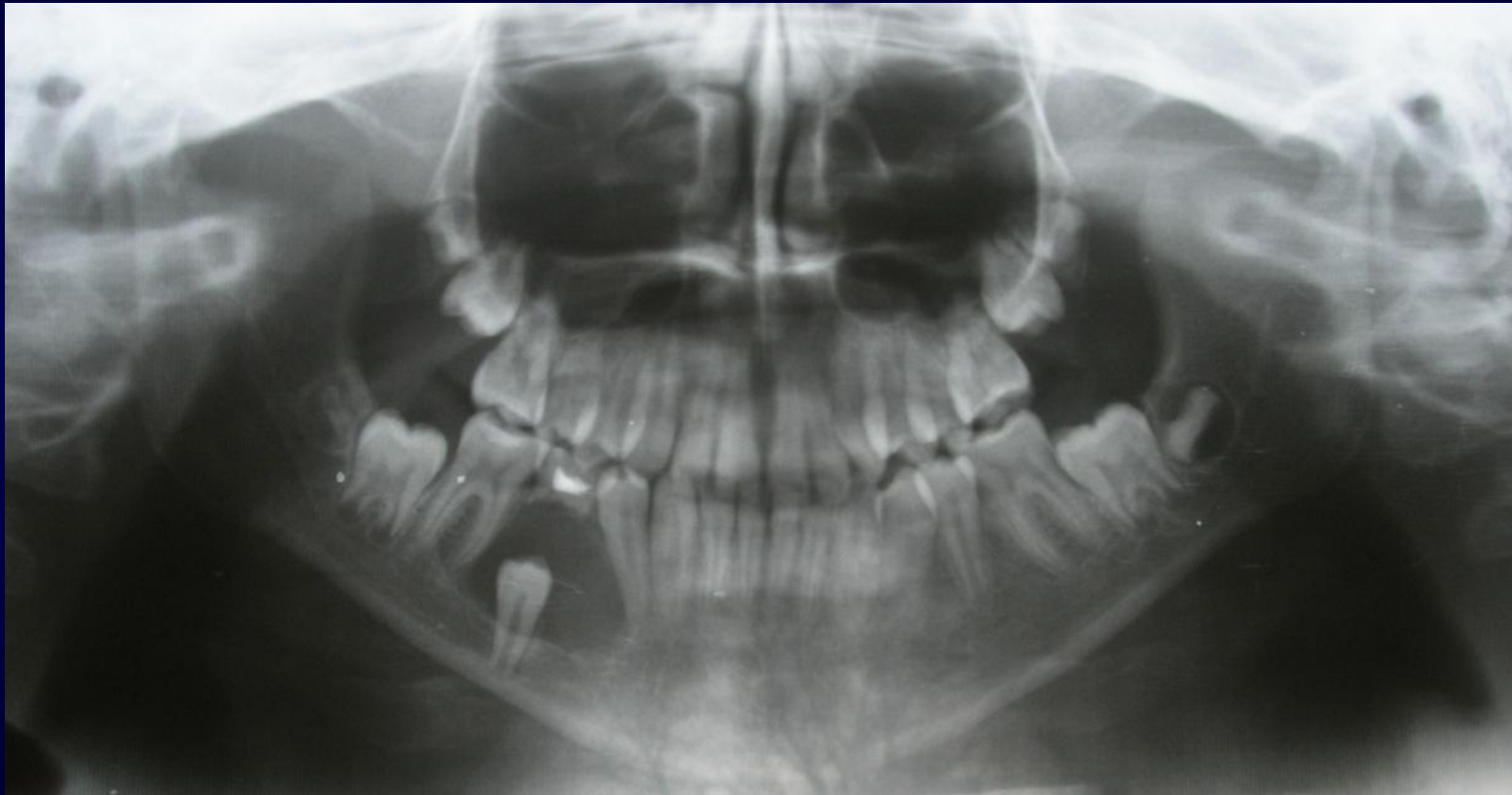
Одонтогенные воспалительные процессы

**Острый одонтогенный лимфаденит,
абсцессы и флегмоны**



Показания к удалению временного зуба

Одонтогенные воспалительные кисты челюстей

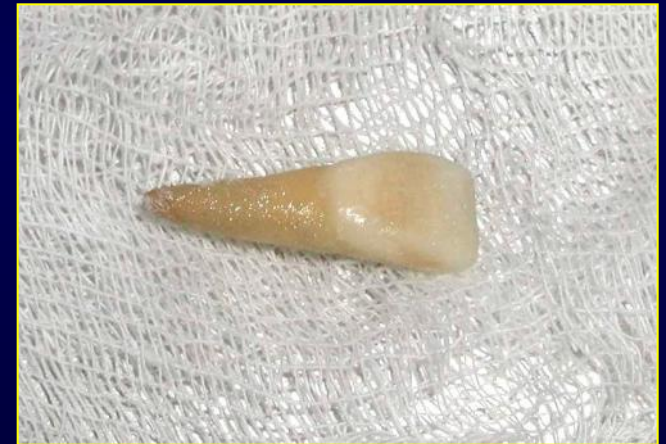

Показания к удалению временного зуба

Травма челюстно-лицевой области

Острая травма зуба

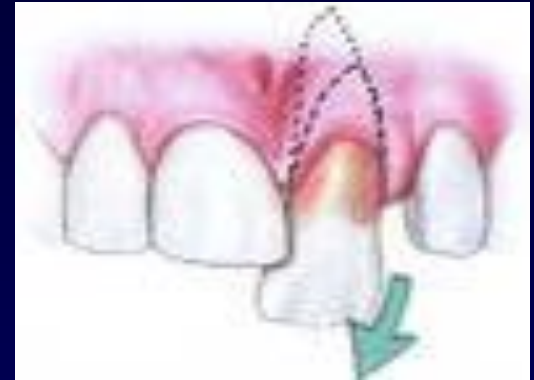- Неполный вывих
- Полный вывих
- Вколоченный вывих
- Перелом зуба



Показания к удалению временного зуба

Неполный вывих зуба

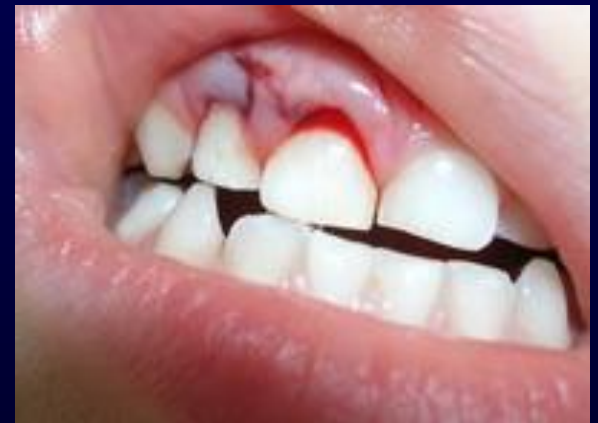Метод лечения зависит от степени подвижности; взаиморасположения корня зуба и зачатка постоянного зуба; степени резорбции корня временного зуба.



□ При подвижности зуба I степени и незначительном его смещении:

- ✓ Пальцевое вправление зуба
- ✓ Выведение из окклюзии (сошлифовывание режущего края зубов - антагонистов)
- ✓ Щадящая диета

□ При подвижности зуба II – III степени и значительном его смещении – удаление зуба с последующим ортодонтическим лечением

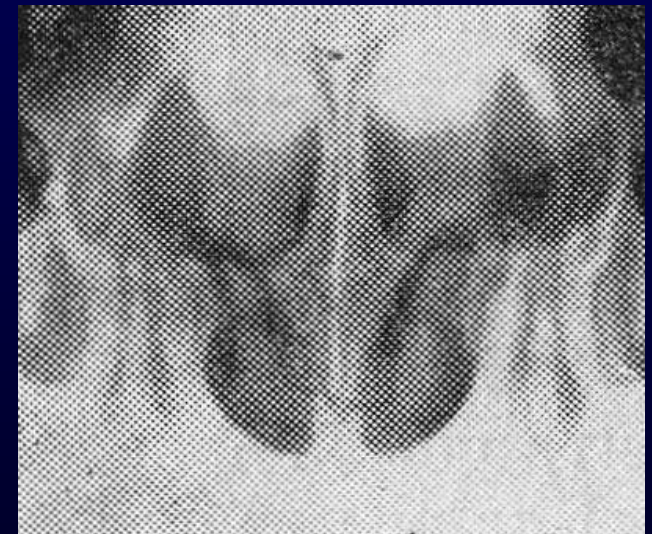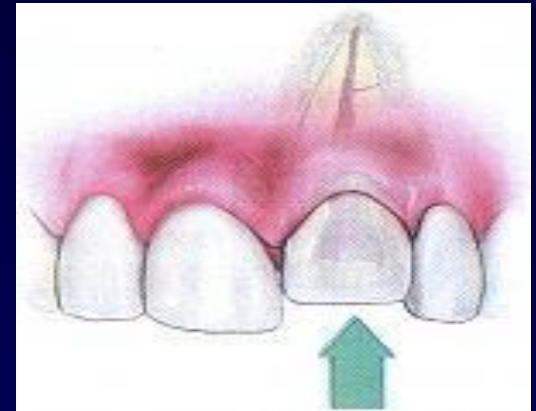


Показания к удалению временного зуба

Вколоченный вывих зуба

Лечение вколоченного вывиха временного зуба

- При несформированных корнях молочных зубов проводим наблюдение за самостоятельным «прорезыванием» - выдвиганием травмированного зуба в течение 9 -12 месяцев
- Внедрённые молочные зубы со сформированными корнями необходимо удалять
- Удаление внедрённого молочного зуба в любом возрасте ребёнка показано при локализации его вдали от места типичной локализации
- Профилактика и лечение воспалительных заболеваний

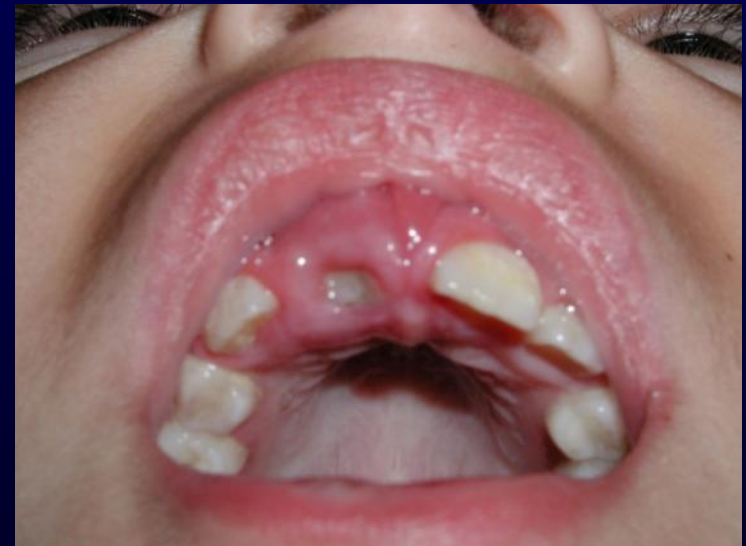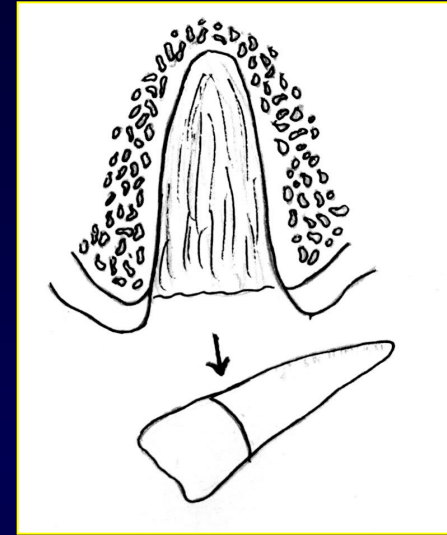


Показания к удалению временного зуба

Полный вывих зуба

Лечение полного вывиха временного зуба

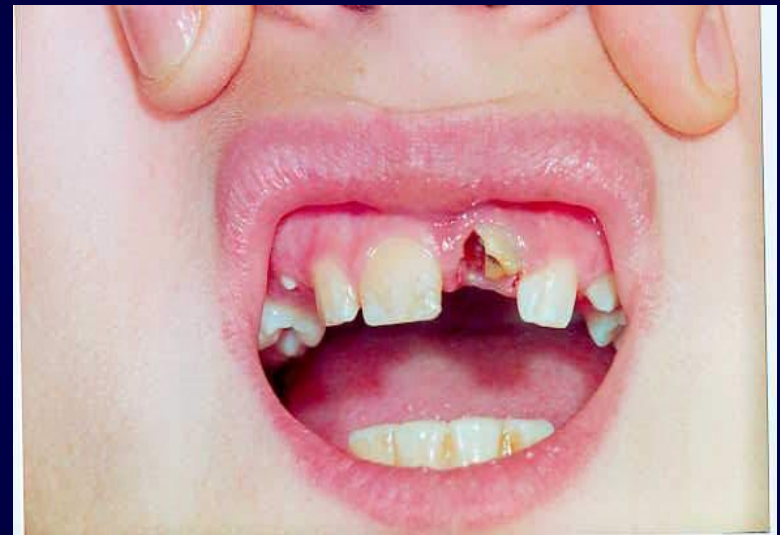- Временные зубы после полного вывиха реплантации не подлежат
- Показано ортодонтическое лечение с целью профилактики возможной деформации зубного ряда



Показания к удалению временного зуба

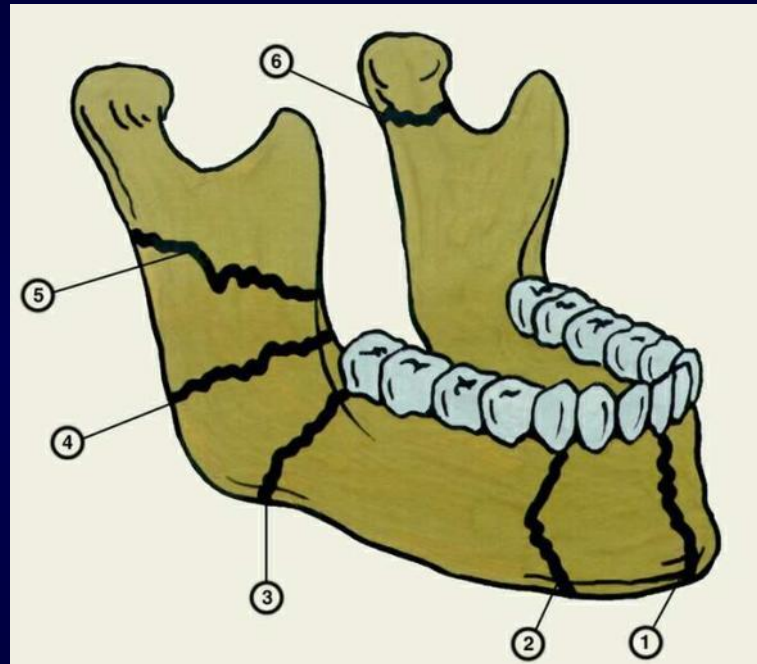
Перелом зуба

- перелом коронки зуба на уровне шейки
- перелом коронки зуба, если корень его находится в стадии резорбции
- все виды травматических переломов корня временного зуба



Показания к удалению временного зуба

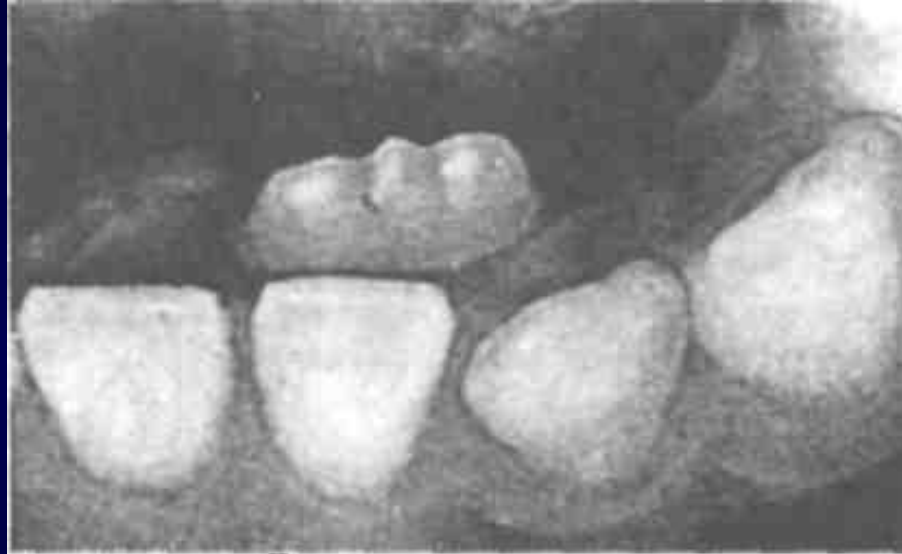
Перелом челюсти



Временный зуб, расположенный в линии перелома, подлежит удалению

Показания к удалению временного зуба

Ортодонтические показания



Наличие временного зуба, который препятствует прорезыванию постоянного зуба или когда постоянный уже прорезался.

Показания к удалению постоянного зуба

- Одонтогенные воспалительные процессы
- Травма
- Ортодонтические показания
- Сверхкомплектные и ретинированные зубы



Показания к удалению постоянного зуба

Одонтогенные воспалительные процессы

- хронический гранулирующий или гранулематозный периодонтит
- острый гнойный периостит (по показаниям)
- острый и хронический одонтогенный остеомиелит
- одонтогенные абсцессы и флегмоны
- значительное разрушение коронковой части зуба, если корень последнего нельзя использовать для протезирования
- осложнения, связанные с лечением зубов (перфорация дна пульповой камеры зуба или корня при обострении воспаления)

Показания к удалению постоянного зуба

Травма челюстно-лицевой области

- оскольчатый или продольный перелом корня
- зуб, расположенный в линии перелома, мешающий сопоставлению костных отломков
- зуб, расположенный в линии перелома, с очагом хронической инфекции

НО

- при неполном и вколоченном вывихе зубы подлежат репозиции с последующим шинированием
- при полном вывихе зубы подлежат реплантации с последующим шинированием

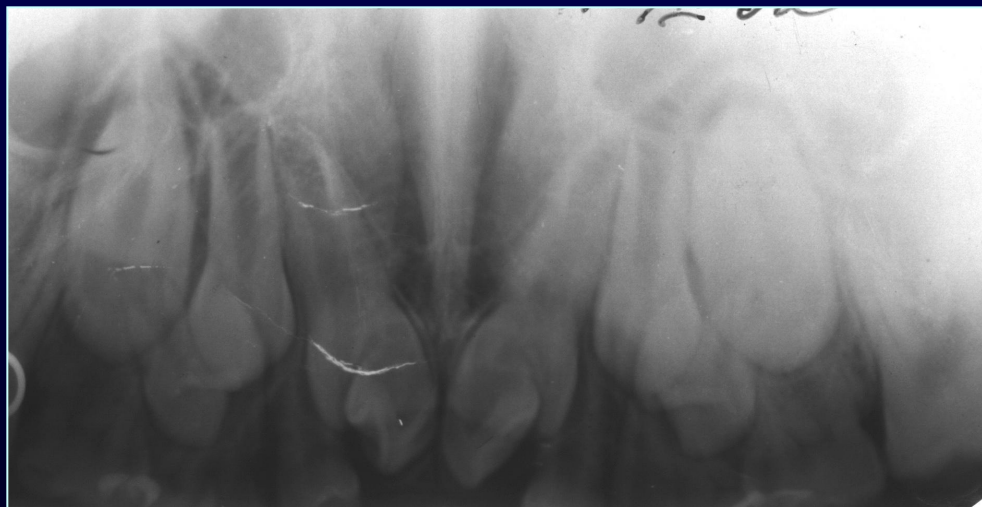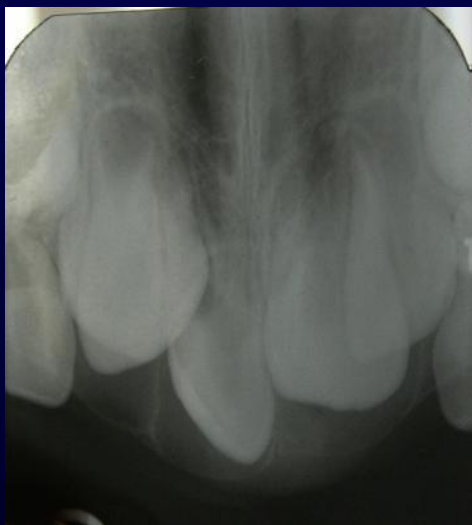
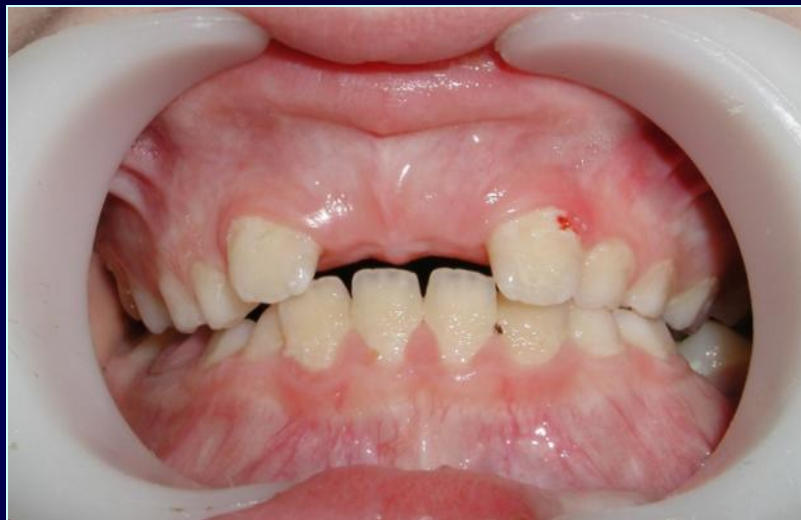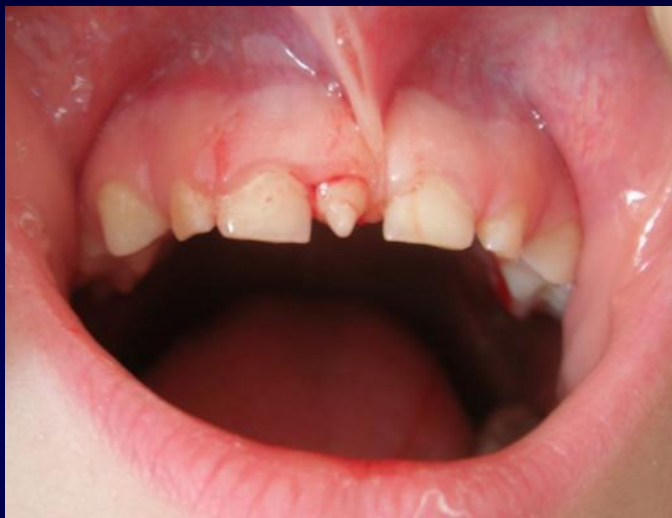Показания к удалению постоянного зуба

Ортодонтические показания

- комплектные зубы, которые невозможно переместить на их обычное место современными ортодонтическими или хирургическими методами
- скученность зубов во фронтальном отделе верхней и нижней челюсти с недостатком места в зубной дуге (чаще для клыков)
- нарушение соотношения зубных рядов (мезиальная или дистальная окклюзия)
- третьи моляры и их зачатки подлежат удалению
 - ✓ при тенденции к мезиальной окклюзии для профилактики чрезмерного роста нижней челюсти
 - ✓ с целью предотвращения рецидива после проведенного ортодонтического лечения
 - ✓ при подготовке к гнатической операции на нижней челюсти

Показания к удалению постоянного зуба

Сверхкомплектные и ретинированные зубы



Противопоказания к удалению зуба

Абсолютных противопоказаний к удалению зубов в большинстве своем у детей нет, однако при некоторых заболеваниях и патологических состояниях это вмешательство следует временно отложить, подготовить ребенка или провести операцию в специализированном лечебном учреждении.

Например, зубы, расположенные в области злокачественной опухоли или артерио-венозных коммуникаций

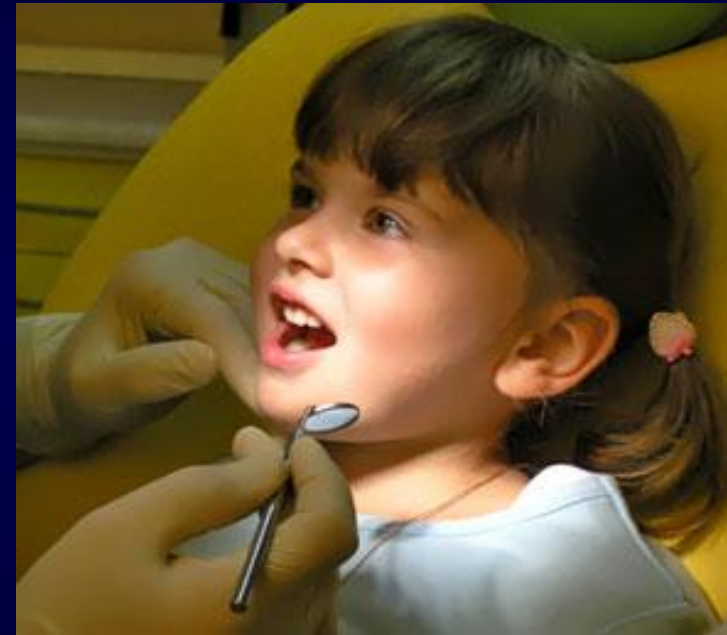Относительные противопоказаниями к удалению зуба

- сердечно-сосудистые заболевания в стадии обострения
- выраженная декомпенсация сердечной деятельности
- заболевания почек
 - ✓ гломерулонефрит с декомпенсированной функцией
 - ✓ почечная недостаточность
- острые инфекционные и вирусные заболевания
- заболевания крови (лейкоз, гемофилия, тромбоцитопения и т.п.)
- заболевания ЦНС (менингит, энцефалит)
- психические заболевания в период обострения
- острые воспалительные заболевания слизистой оболочки полости рта
- острые заболевания дыхательных путей
- временные зубы у взрослых при отсутствии зачатков постоянных
- менструация

Операция удаления временного зуба

При удалении временных зубов следует учитывать следующие особенности строения:

- маленькие размеры челюсти
- нежная костная ткань альвеолярного отростка
- легкоранимая слизистая оболочка
- недостаточно выраженная шейка зуба
- широкое расположение корней
- наличие зачатков постоянных зубов



Поэтому целесообразно использовать набор детских щипцов и хорошо владеть техникой удаления

Особенности операции удаления временного зуба

- после наложения щипцов щечки далеко не продвигают
- при работе элеватором фиксируют альвеолярный отросток с обеих сторон пальцами
- при ротации или люксации не делают резких движений
- не проводят кюретаж лунки
- края альвеолы после удаления зуба сжимают осторожно
- не оставляют в полости рта марлевый тампон

Этапы операции удаления постоянного зуба

постоянного зуба

анестезия
отделение круговой связки зуба
наложение щечек щипцов на зуб
продвижение щечек щипцов
ротация и (или) люксация зуба
извлечение зуба из альвеолы
кюретаж лунки
сближение краев лунки

временного зуба

анестезия
наложение щечек щипцов на зуб
ротация и (или) люксация зуба
извлечение зуба из альвеолы
сближение краев лунки

Осложнения во время операции удаления зуба

- перелом коронки или корня удаляемого зуба
- перелом альвеолярного отростка
- ранение близлежащих мягких тканей
- повреждение фолликула постоянного зуба
- травма зуба-антагониста
- перелом, вывих или удаление рядом стоящего зуба
- перелом челюсти
- вывих ВНЧС
- перфорация дна верхнечелюстного синуса
- проталкивание корня зуба в верхнечелюстной синус

Осложнения после операции удаления зуба

- Позднее кровотечение
- альвеолит
- ограниченный остеомиелит лунки зуба
- обнажение участка альвеолы
- парестезия нижней губы

