

Тверской государственной медицинский университет

Кафедра лучевой диагностики с
курсом лучевой диагностики
ФПДО



Лекция 7


Лучевая терапия



Онкология – наука об опухолях.

Основные задачи:

- выяснение причин новообразований,
- разработка методов профилактики их возникновения и развития,
- раннего распознавания и успешного лечения.



Описания отдельных форм опухолей можно найти у Гиппократата, Авиценны, в древних книгах инков, египтян, китайцев, индусов и др.

Однако, современная онкология является молодой наукой. Ей не более 100 лет, а ее развитие происходит на наших глазах

- С начала лечение опухолей целиком находилось в руках хирургов. В дальнейшем стали применять методы лучевого лечения, которые для некоторых локализаций и стадий злокачественных опухолей стали методов выбора. Наконец, начиная с 40-х годов 20 века, стали применять и лекарственное лечение опухолей, получившее название химиотерапии(+иммунотерапия + гормонотерапия).
- В настоящее время все чаще прибегают к различным комбинациям всех этих методов лечения.

Правила работы с онкологическими больными

Онкологические больные, как правило, впервые обращаются в поликлинику к врачу общелечебной сети – хирургу, терапевту, гинекологу, отоларингологу, фтизиатру, педиатру, стоматологу.

Главная задача этих специалистов – заподозрить опухоль и своевременно направить на консультацию к специалисту – онкологу.

Правила работы с онкологическими больными

- Каждый врач, независимо от его клинической специальности, должен хорошо знать:
- клинические признаки рака,
- методы диагностики и лечения опухолей,
- организационную структуру онкологической службы, чтобы по назначению и своевременно направить больного в учреждение соответствующего профиля, а также, разобравшись в особенностях течения патологического процесса с учетом предшествующего лечения, квалифицированно провести реабилитацию пациента.

Правила работы с онкологическими больными

- Наличие онкопатологии в прошлом отнюдь не гарантирует развитие соматического заболевания. Пациент всегда обращается в поликлинику общелечебной сети.
- Задача врача любой специальности провести дифференциальную диагностику между соматическим и рецидивом онкологического заболевания, несмотря на то, что пациент в прошлом лечился в онкодиспансере. Надо помнить, что онкологи занимаются лечением подтвержденного онкозаболевания, а не его поиском.


Правила работы с онкологическими больными

- Важной работой врачей общеврачебной практики является **диспансеризация** населения. Задачи:
- Выявление предраковых заболеваний, их лечение, периодические осмотры или направление к врачу онкологу

- Основоположники отечественной школы онкологов Н.Н.Петров, П.А.Герцен, А.И. Савицкий всегда подчеркивали необходимость воспитывать у врачей *онкологическую настороженность и предупреждать необоснованный оптимизм* в отношении пациентов с неяркой симптоматикой заболевания

Основные принципы онкологической настороженности.

- знание симптомов злокачественных новообразований на ранних стадиях;
- знание предраковых заболеваний и их лечение;
- знание принципов организации онкологической помощи;
- тщательное обследование с целью исключения онкологических заболеваний каждого больного, обратившегося к врачу любой специальности;
- в трудных случаях диагностики - установка на подозрение атипичного или осложненного онкологического заболевания.



Характеристика опухолевого роста

- Опухоль как болезнь возникает вследствие реакции организма на патогенные факторы внешней и внутренней среды, и зависит от особенностей реакции данного индивидуума на воздействие.
- В зависимости от этого могут возникать опухоли с различными биологическими свойствами или особенностями: доброкачественные и злокачественные.

Характеристика опухолевого роста. Доброкачественные опухоли.

- Эти опухоли растут, раздвигая ткани, не разрушая их;
- имеют капсулу;
- четкие границы;
- не метастазируют и редко рецидивируют;
- их клиническое течение более благоприятно, хотя нередко случаи, когда, располагаясь в жизненно важном органе, они могут угрожать жизни больного.

Характеристика опухолевого роста. Злокачественные опухоли.

- Развившаяся злокачественная опухоль, если ее не лечить, как правило, приводит организм к гибели.
- Особенности ее как болезни в значительной мере определяются свойствами ее клеток.

Злокачественные опухоли. Наиболее важные свойства клеток.

1. Автономность – способность к бесконтрольному, безудержному росту, хотя независимость клеток опухолей от внутренних факторов организма относительна. Так, 1/3 злокачественных опухолей составляют гормонозависимые опухоли, каждая опухоль имеет строму, через которую она получает от организма необходимые питательные вещества.

Злокачественные опухоли. Наиболее важные свойства клеток.

2. Анаплазия или стойкая дедифференцировка клеток злокачественной опухоли. Они как бы перестают созревать, теряют способность к осуществлению ранее выполнявшихся ими в организме функций. С анаплазией тесно связан атипизм клеток злокачественных опухолей: они значительно отличаются по размерам, форме, содержанию клеточных органелл. Степень анаплазии, как и степень автономности опухолей, даже возникших на одной и той же ткани, могут значительно отличаться.

Злокачественные опухоли. Наиболее важные свойства клеток.

3. Инвазивный рост - это способность опухолевых клеток вырастать и разрушать окружающие опухоль здоровые ткани.

Степень инфильтрации опухолевыми клетками окружающих тканей также может быть различная.

При крайне выраженном этом свойстве границы опухолевых и здоровых тканей трудно определить не только при осмотре, пальпации, но и при применении инструментальных визуализирующих методов (ультразвуковое исследование, компьютерная томография, рентгеноконтрастные исследования) и даже под микроскопом.

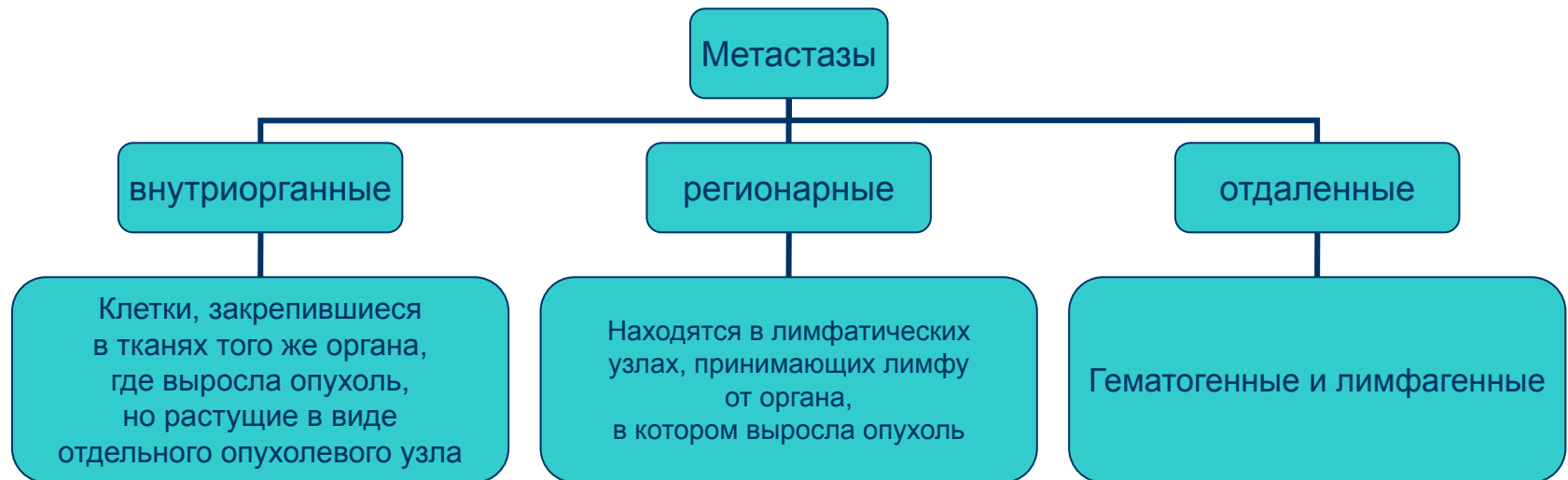
Злокачественные опухоли. Наиболее важные свойства клеток.

4. Метастазирование – распространение в организме злокачественных клеток путем отделения от основного очага;

Здесь выделяют 3 основных пути:

- лимфогенный;
- гематогенный;
- контактный.

Метастазирование.

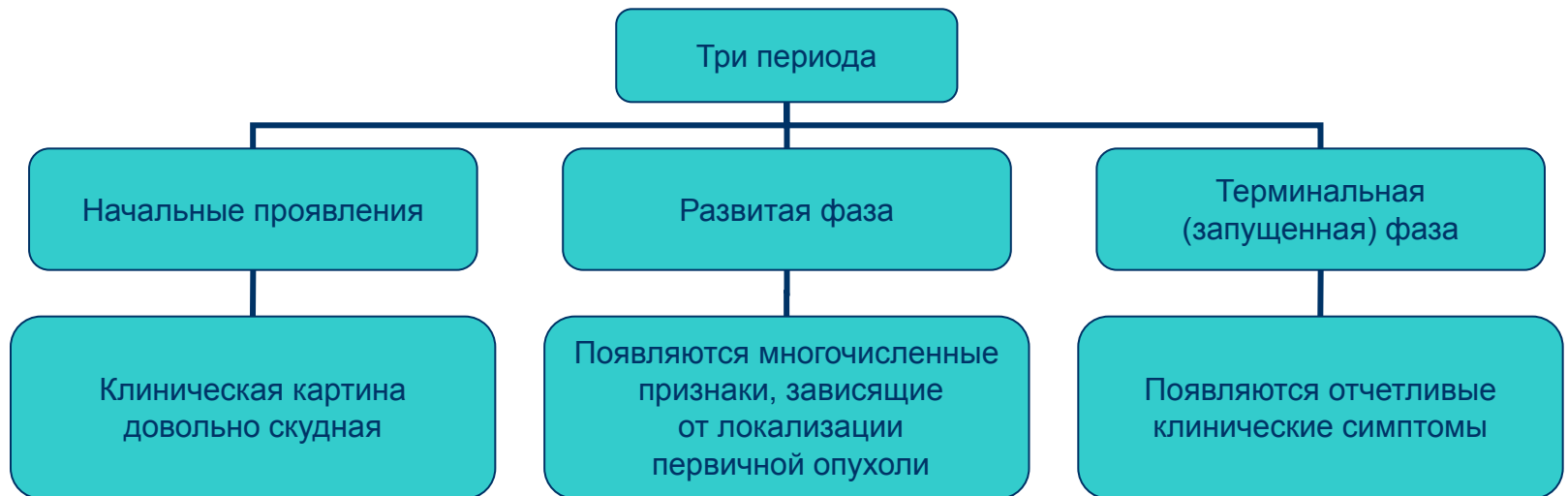


Метастазирование.

Протекает в несколько этапов:

1. отделение клеток от опухоли;
2. циркуляция их в кровеносных и лимфатических сосудах;
3. прилипание к стенке сосуда;
4. образование опухолевого эмбола;
5. выход клетки через сосудистые стенки в ткани и размножение с поражением нормальных тканей.

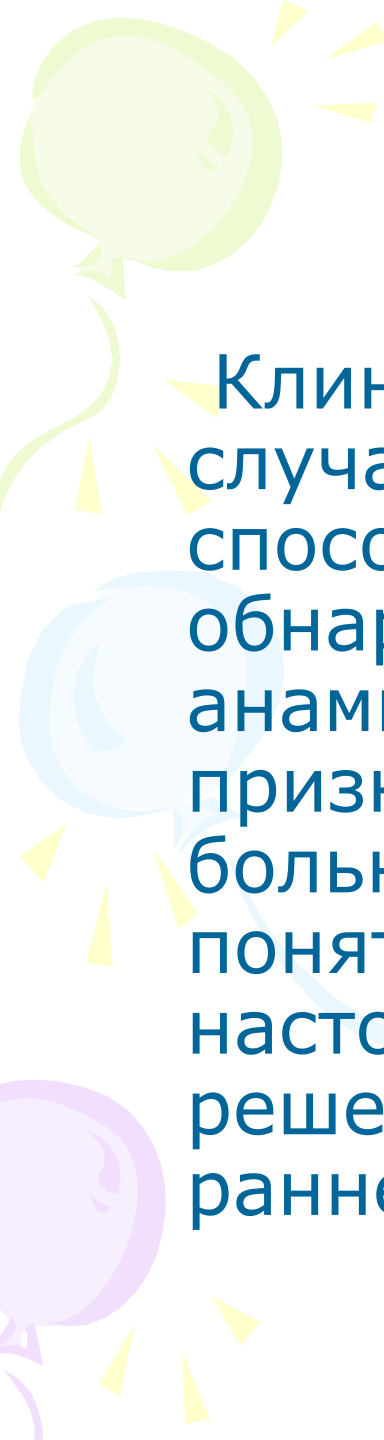
Клиническое течение рака.



Клиническое течение рака. Терминальный период.

Клинические симптомы:

- развиваются признаки раковой кахексии,
- появляются боли, иногда очень мучительные,
- резко нарушаются функции пораженных органов, и органов, связанных с ними функционально или территориально,
- могут быть кровотечения, анорексия, лихорадка,
- Больные приобретают характерно «раковый» вид: землистый цвет лица, бледность, сниженный тургор кожи.



Клинические признаки в большинстве случаев злокачественных опухолей не способствуют своевременному их обнаружению. Только тщательный сбор анамнеза, выявление т.н. «малых» признаков, внимательное отношение к больному – все то, что мы относим к понятию онкологической настороженности, могут помочь в решении очень актуальной проблемы ранней диагностики опухолей.

- Диагностический процесс завершается точной *формулировкой клинического диагноза*, в котором должны быть учтены все индивидуальные особенности течения болезни.
- Формулировка диагноза прежде всего должна включать *морфологическую характеристику опухоли*.
- Основным источником информации для морфологического подтверждения диагноза является изучение материала, полученного при *биопсии*.

Биопсия – взятие ткани живого организма для гистологического исследования с диагностической целью.

Способы биопсий

Открытая инцизионная

Непосредственно из патологического очага или с помощью хирургического доступа к нему

Тотальная эксцизионная

Для исследования удаляется весь патологический очаг

Пункционная

Специальной иглой или трепаном извлекается из опухоли столб ткани для исследования


аспирационная (цитологическая пункция)

Материал для исследования отсасывают через тонкую иглу

- Следующим пунктом в клиническом диагнозе указывают возможно более точную **локализацию** первичной опухоли по анатомическим частям пораженного органа, например: «плоскоклеточный ороговевающий умеренно дифференцированный рак антрального отдела желудка».
- Формулировка диагноза онкологических больных обязательно должна включать сведения о **стадии заболевания**.

В России в 1956 г. было принято деление рака по стадиям, принципиально не изменившееся до настоящего времени.

- **I стадия** – небольшая ограниченная опухоль в пределах слизистой оболочки или паренхимы органа без метастазов;
- **II стадия** – сравнительно небольшая опухоль с подвижными единичными mts в ближайшие л/у;
- **III стадия** – опухоль значительно больших размеров, прорастающая клетчатку за пределами пораженного органа, с множественными mts в регионарные л/у;
- **IV стадия** – опухоль прорастает соседние органы или имеются отдаленные mts.



- Такая схема определения стадии легко запоминается, довольно удобна в практической работе.
- Ее недостаток: субъективизм в оценке распространенности первичного очага и границ регионарного метастазирования.

- В связи с этим разрабатывается и совершенствуется Международная классификация злокачественных опухолей по системе TNM, которая в сущности является шифром, отражающим индивидуальные особенности онкологического заболевания. Цифры, добавленные к символам характеризуют степень распространения опухоли.

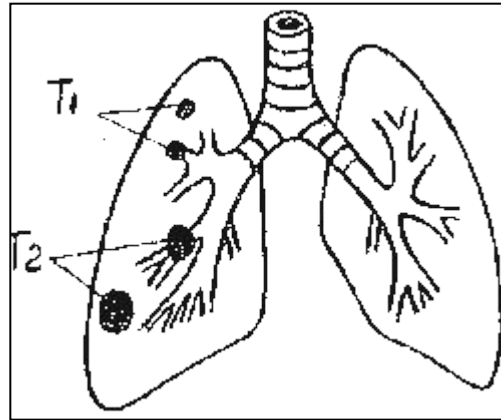


- Символ T (tumor) характеризует первичную опухоль. Для большинства злокачественных опухолей принято 4 категории: T1, T2, T3, T4 отражающих глубину, объем или площадь поражения органа. Для некоторых локализаций дополнительно применяют Tis – для характеристики внутриэпителиального рака *in situ* и T0 – в случаях, когда имеются mts без выявленного первичного очага.
- Символ N (nodulus) – характеризует регионарные лимфатические узлы: N0, N1, N2, N3 . Символом Nx обозначают невозможность обследования зон регионарного метастазирования стандартными методами.
- Символ M (metastasis) – характеризует отдаленные метастазы: M0 – отсутствие, M1 – наличие.

Стадирование

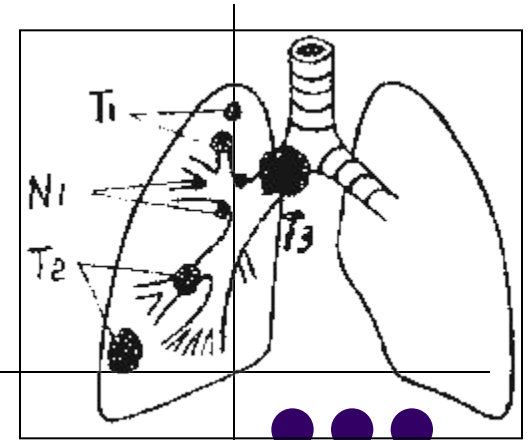
	T	N	M
Стадия 0	<i>Tis (In situ)</i>	<i>N0</i>	<i>M0</i>
Стадия IA	<i>T1</i>	<i>N0</i>	<i>M0</i>
Стадия IB	<i>T2</i>	<i>N0</i>	<i>M0</i>
Стадия IIA	<i>T1</i>	<i>N1</i>	<i>M0</i>
Стадия IIB	<i>T2</i>	<i>N1</i>	<i>M0</i>
	<i>T3</i>	<i>N0</i>	<i>M0</i>
Стадия IIIA	<i>T1</i>	<i>N2</i>	<i>M0</i>
	<i>T2</i>	<i>N2</i>	<i>M0</i>
	<i>T3</i>	<i>N1</i>	<i>M0</i>
	<i>T3</i>	<i>N2</i>	<i>M0</i>
Стадия IIIB	<i>любая T</i>	<i>N3</i>	<i>M0</i>
	<i>T4</i>	<i>любая N</i>	<i>M0</i>
Стадия IV	<i>любая T</i>	<i>любая N</i>	<i>M1</i>

Стадии в схемах



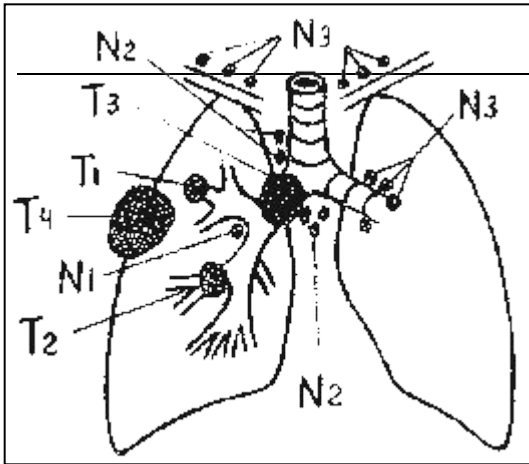
IA - T1N0M0

IB - T2N0M0



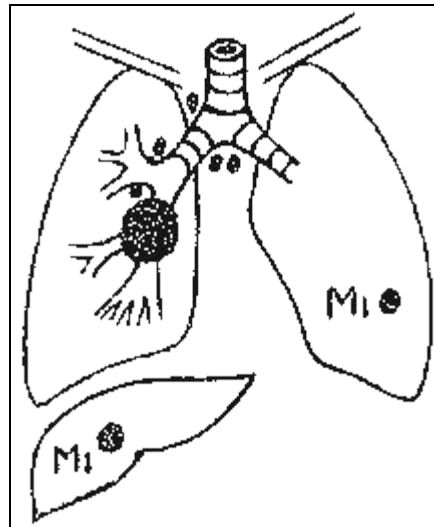
IIA T1N1M0

IIB - T2N1M0, T3N0M0



III A - T1-2N2M0, N3N1-2M0


III B - Любая T N3M0,
T4, Любая N M0



Любая T Любая N M1



- После обозначения стадии в диагнозе следует указать (если это возможно), анатомический тип опухоли, используя для этого данные осмотра, пальпации, рентгенологических исследований, в том числе и специальных (томографии, контрастных методов и др.), ультразвуковой и радионуклидной диагностики, компьютерных томограмм, ЯМР и ЭПР томограмм.
- Правильно определенный анатомический тип опухоли имеет большое значение при составлении плана лечения.



Развернутый клинический диагноз онкологического заболевания включает:

- морфологическую характеристику опухоли,
- локализацию,
- степень распространения первичного очага и метастазов (стадия),
- анатомический тип роста опухоли,
- осложнения,
- сопутствующие заболеванию,
- оценку общего состояния пациента.

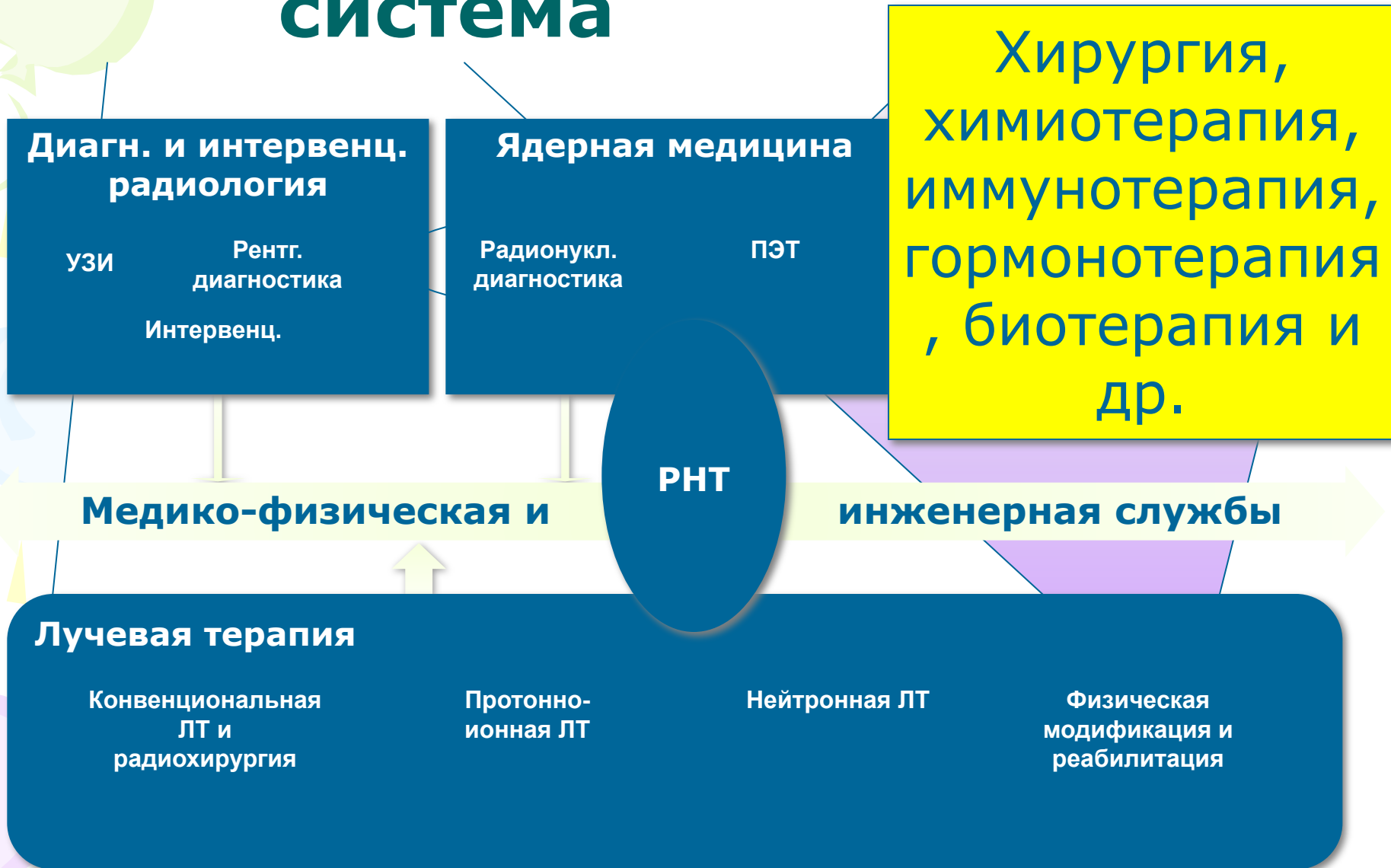Общие принципы и современные методы лечения онкологических заболеваний.

В современной онкологической клинике основными методами лечения опухолевых заболеваний являются:

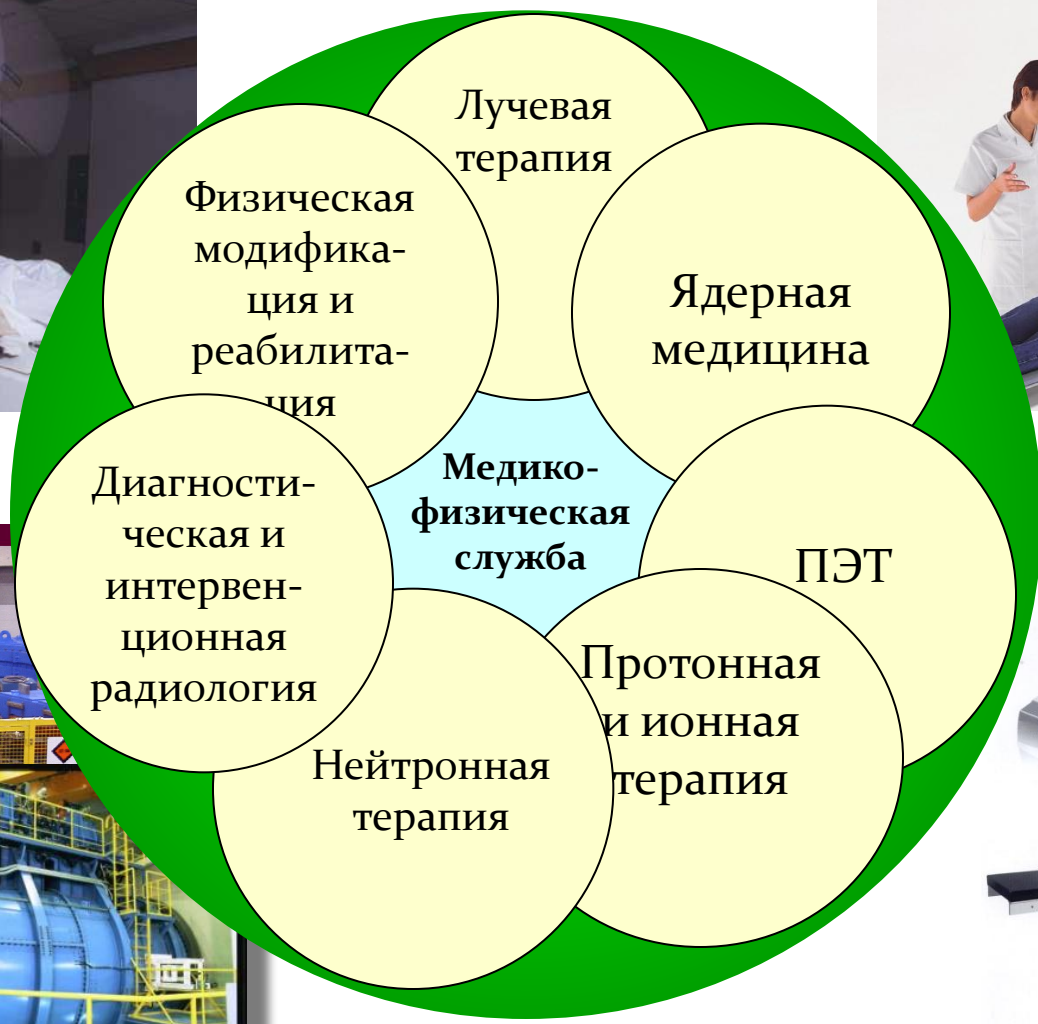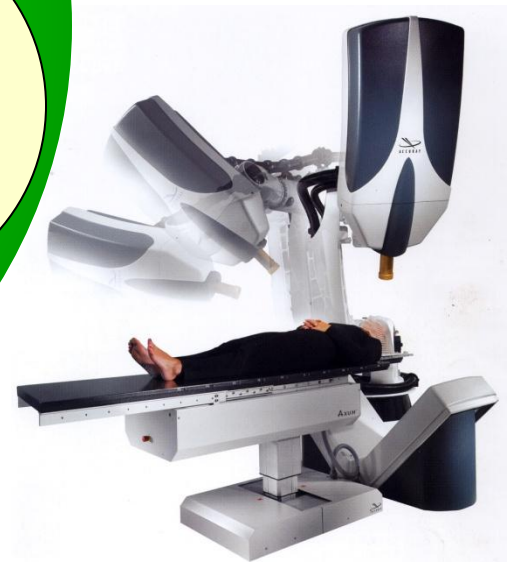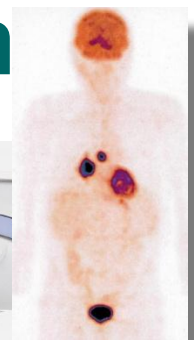
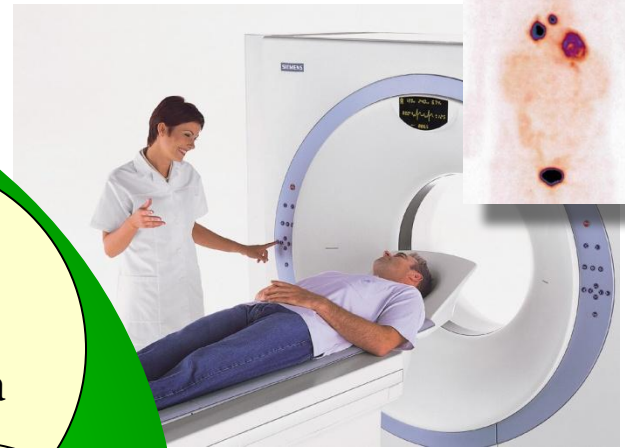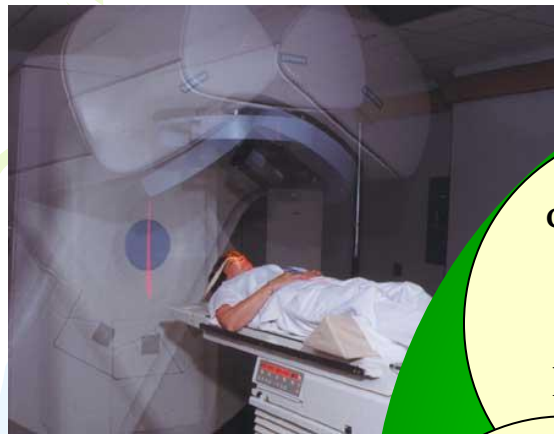- хирургический;
- лучевой;
- лекарственный + иммунотерапия.

Для каждого метода существуют свои показания. Они базируются на биологических критериях заболевания, а также на патофизиологических особенностях больного организма.

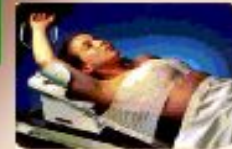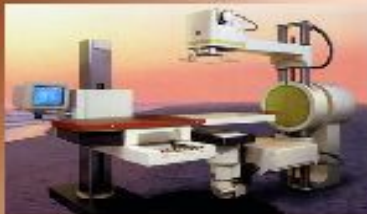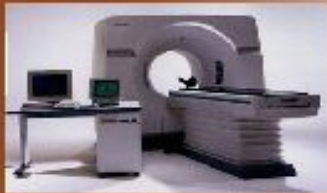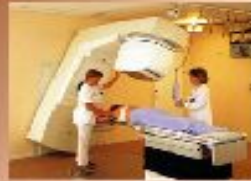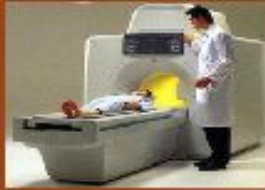Радиологическая система



Радиологическая «ромашка»



Радиотерапевтический центр






Биологические критерии определения показаний к выбору вида лечения

- локализацию опухоли и анатомо – физиологические нарушения в пораженном органе;
- стадия развития опухолевого процесса;
- анатомический тип роста опухоли;
- гистологическое строение опухоли и степень ее анаплазии.



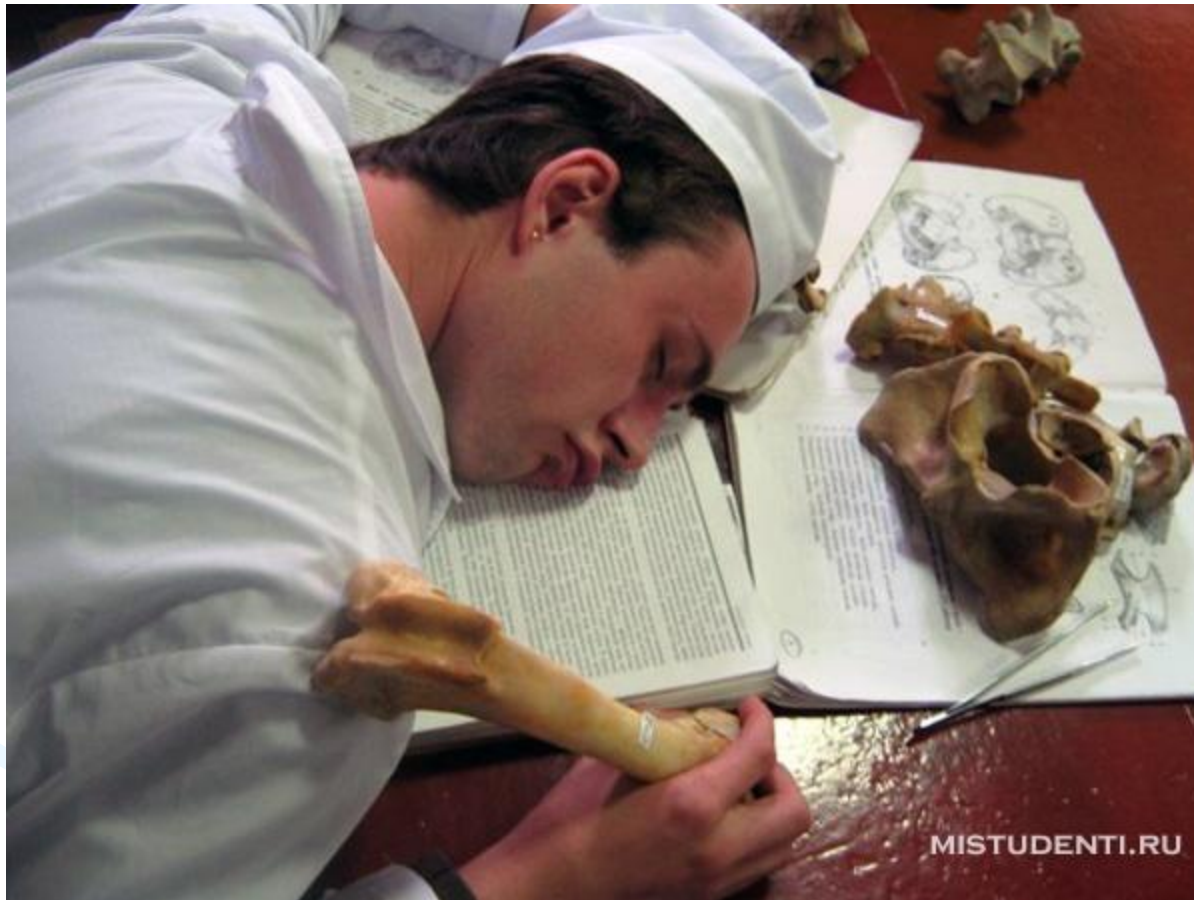Патофизиологические критерии

- состояние обменных процессов в организме;
- гормональный профиль;
- состояние иммунитета;
- возраст;
- сопутствующие заболевания;
- особенности функционирования жизненно важных органов и систем.

- 
- A decorative background on the left side of the slide features three balloons: a light green one at the top, a light blue one in the middle, and a light purple one at the bottom. Yellow triangular rays emanate from behind each balloon, suggesting a sun or a bright light source.
- Надежды на благоприятный исход могут быть обоснованными лишь в тех случаях, когда проведенное лечение было выполнено *радикально.*

Лечение должно удовлетворять следующим требованиям:

- объем воздействия (хирургического вмешательства, дозы ионизирующих излучений или цитостатических препаратов) был достаточным для удаления подавляющего большинства злокачественных элементов опухоли или организма;
- воздействию были подвергнуты все области, где предполагалось наличие опухолевых элементов:
 - а) первичная опухоль с зоной субклинической диссеминации;
 - б) пути регионарного лимфооттока с выделением участков, пораженных опухолью;
- степень воздействия на опухоль не превысила пределов, за которыми следует поражение неопухолевых тканей, органов и систем, способное в значительной степени затруднить или даже остановить процессы жизнедеятельности .



MISTUDENTI.RU



Вопросы?

The background features several large, stylized, overlapping swirls in shades of purple, green, and light blue. Interspersed among these swirls are numerous small, yellow, triangular shapes that resemble confetti or starbursts, creating a festive and celebratory atmosphere.

**Благодарю за
внимание**

Лучевая терапия

Радиохирургия
Гамма Нож

УЛДЦ МИБС



Радиохирургия

**однократное неинвазивное стереотаксическое облучение
выбранных целей высокой дозой радиации, которая
распределяется точно в соответствии с размерами и формой
патологического очага с минимальным облучением
окружающих тканей и всего тела**

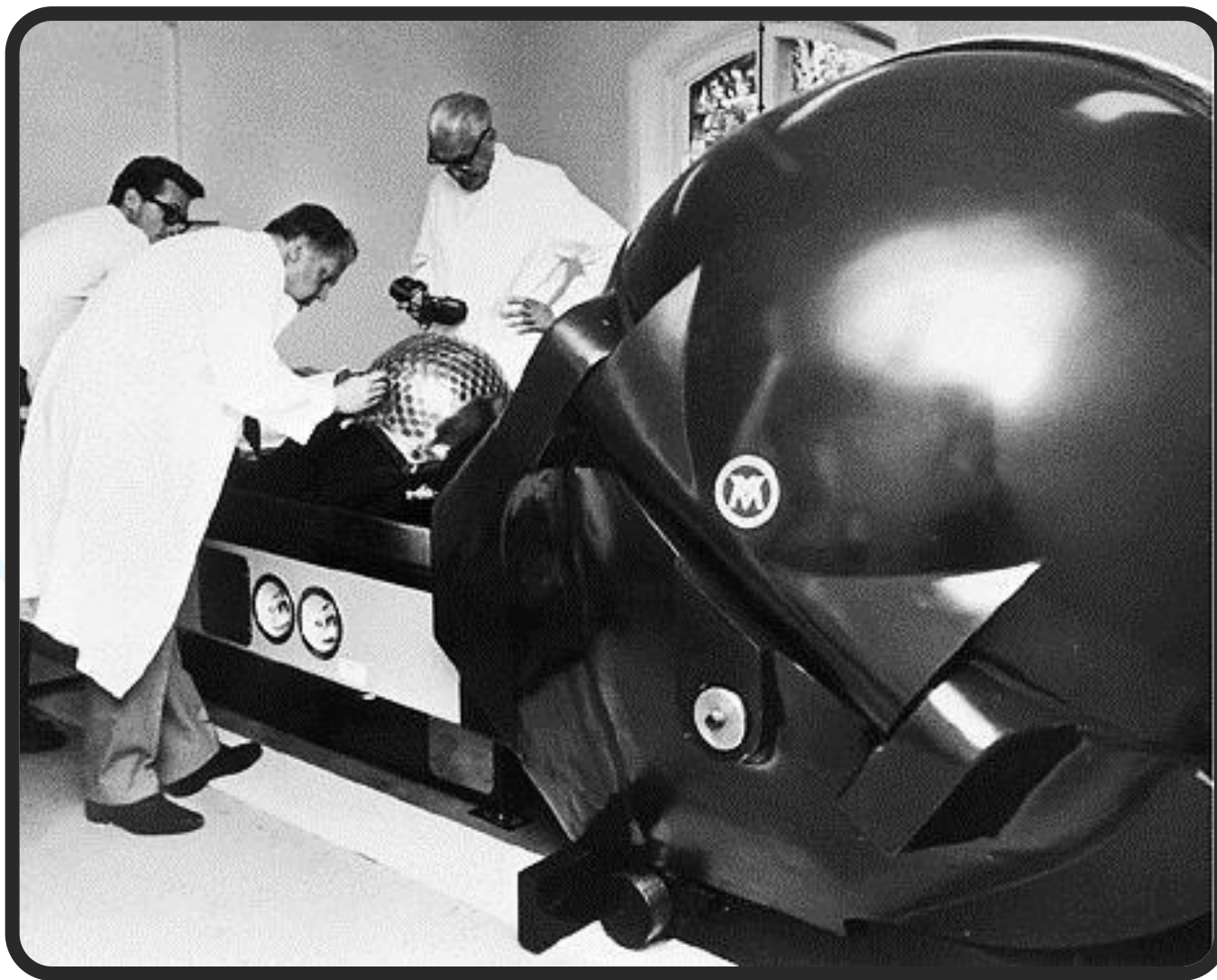
Гамма – Нож (Leksell Gamma Knife)

Радиохирургическая установка, использующая источник $Co\ 60$.
На сегодняшний день позволяет обеспечить наибольшую точность наведения на внутричерепную мишень среди всех радиохирургических устройств.




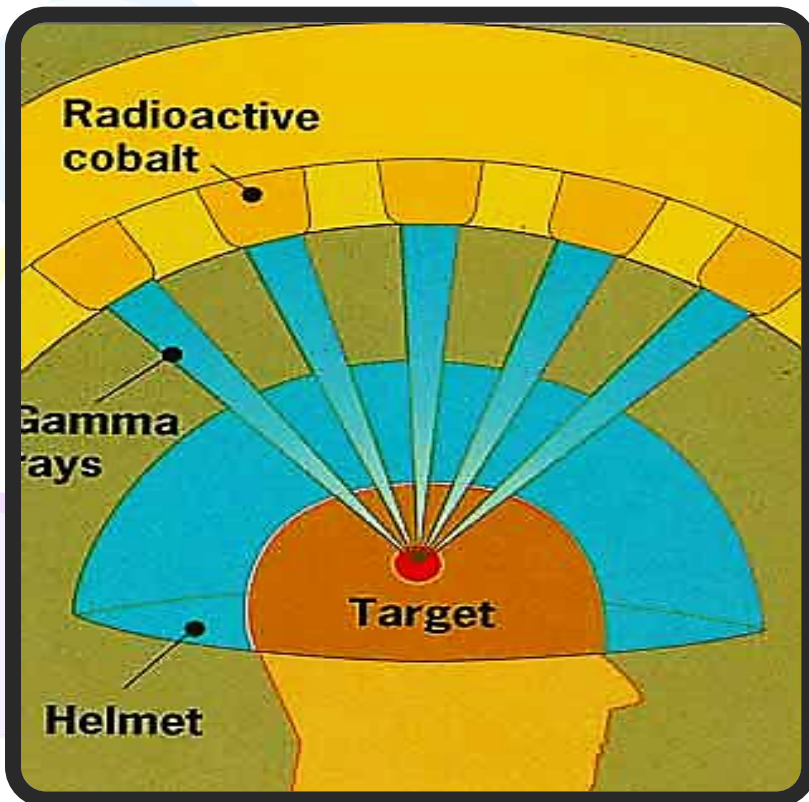
Создателем гамма-ножа и радиохирургического метода является шведский нейрохирург профессор Lars Leksell

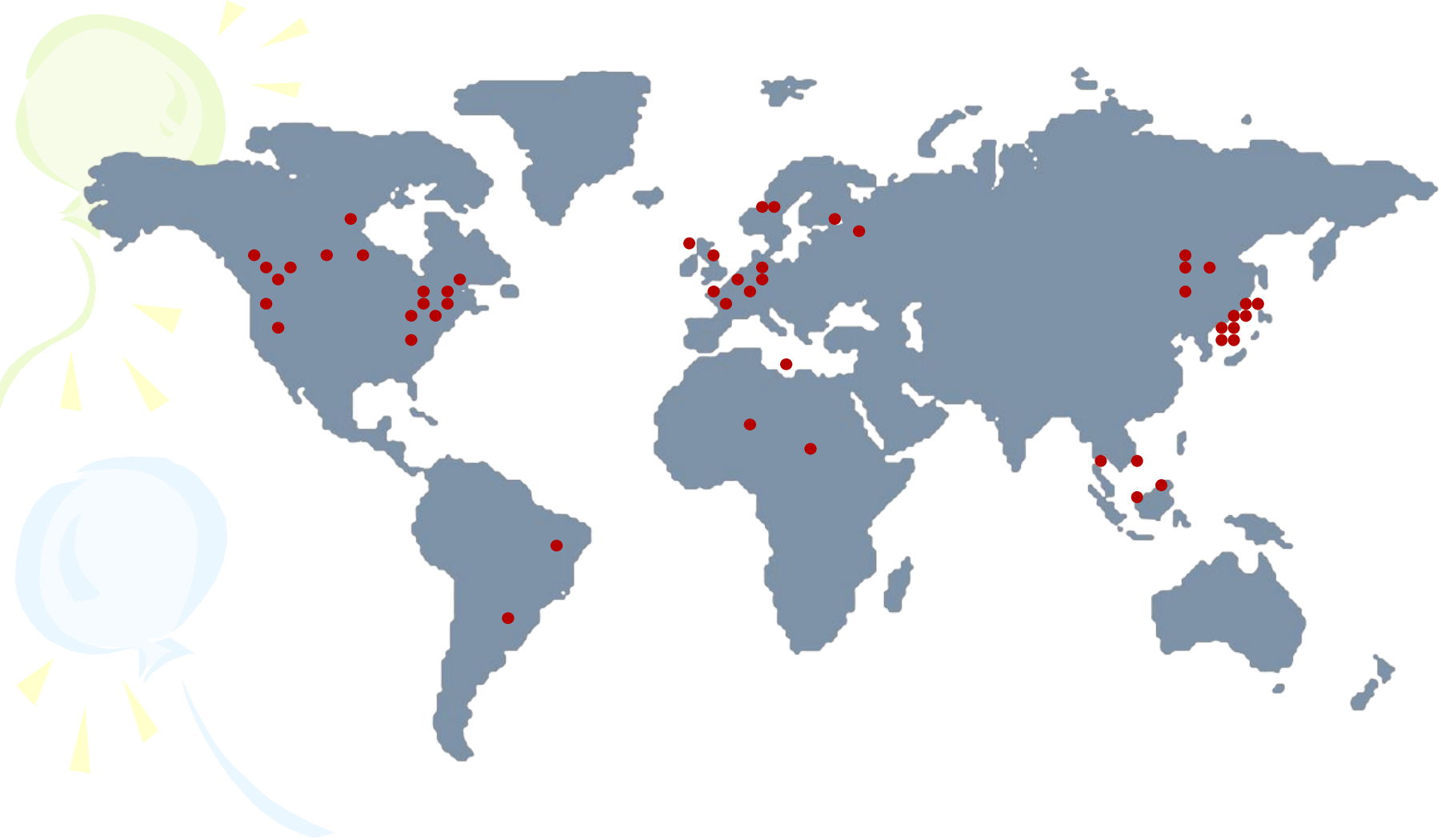1968 год – первая радиохирургическая операция на Гамма Ноже



Принцип действия

- Излучение проходит к фиксированной точке фокуса через 201 отверстие в коллиматорном шлеме (multi-beam irradiation).
- Излучение каждого отдельного пучка не оказывает повреждающего действия на мозг, но сходясь в изоцентре, они дают суммарное излучение, достаточное для проявления желаемого биологического эффекта в патологическом очаге





**НА СЕГОДНЯШНИЙ ДЕНЬ В МИРЕ СУЩЕСТВУЕТ БОЛЕЕ 300 ЦЕНТРОВ
Gamma Knife**

К 2008 году в мире выполнено более 500 000 операций

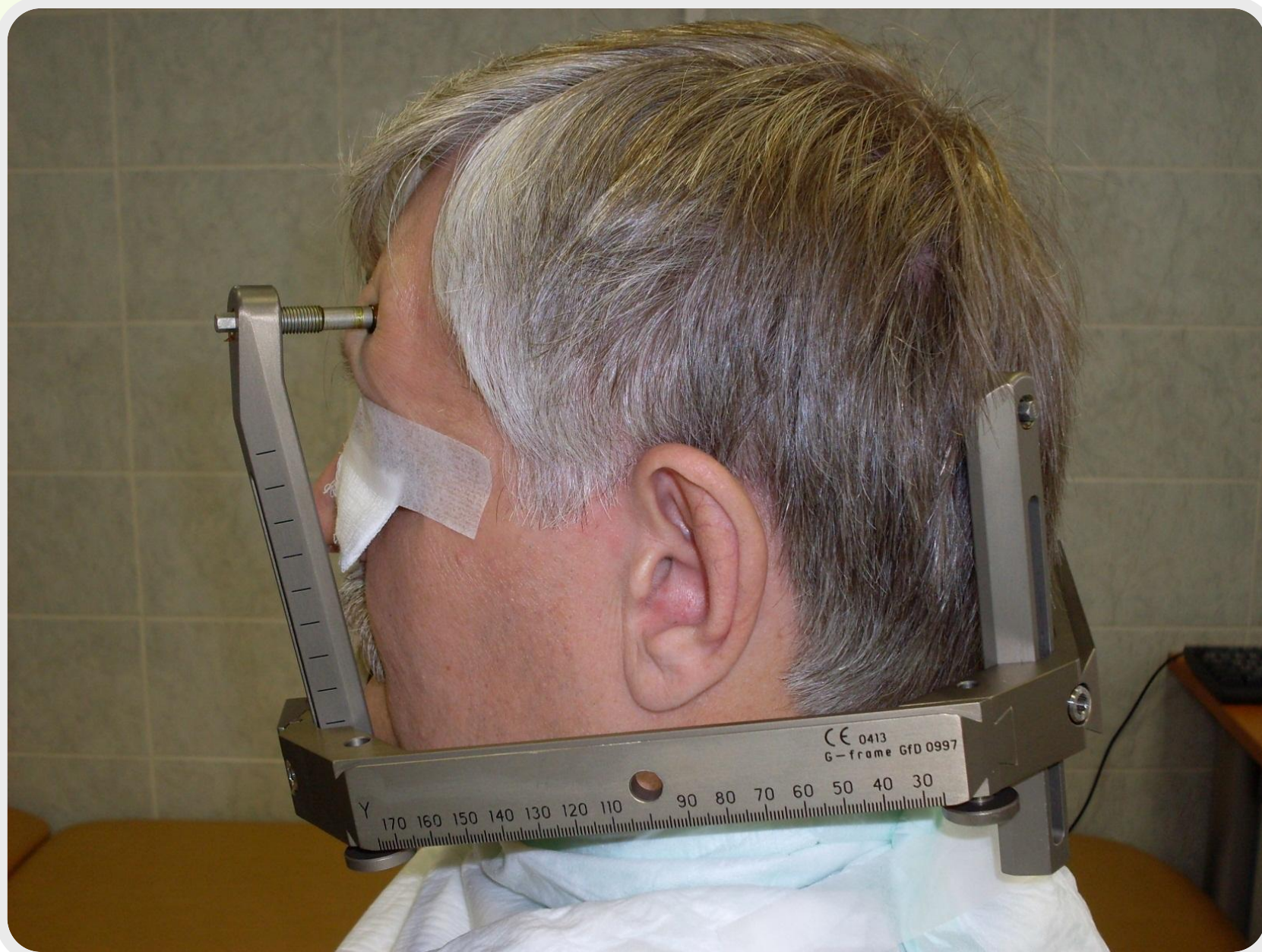К 2010 году в мире выполнено более 1 000 000 операций

A decorative graphic on the left side of the slide features three balloons: a light green one at the top, a light blue one in the middle, and a light purple one at the bottom. Each balloon has several small yellow triangular shapes radiating from it, resembling sunbeams or streamers.

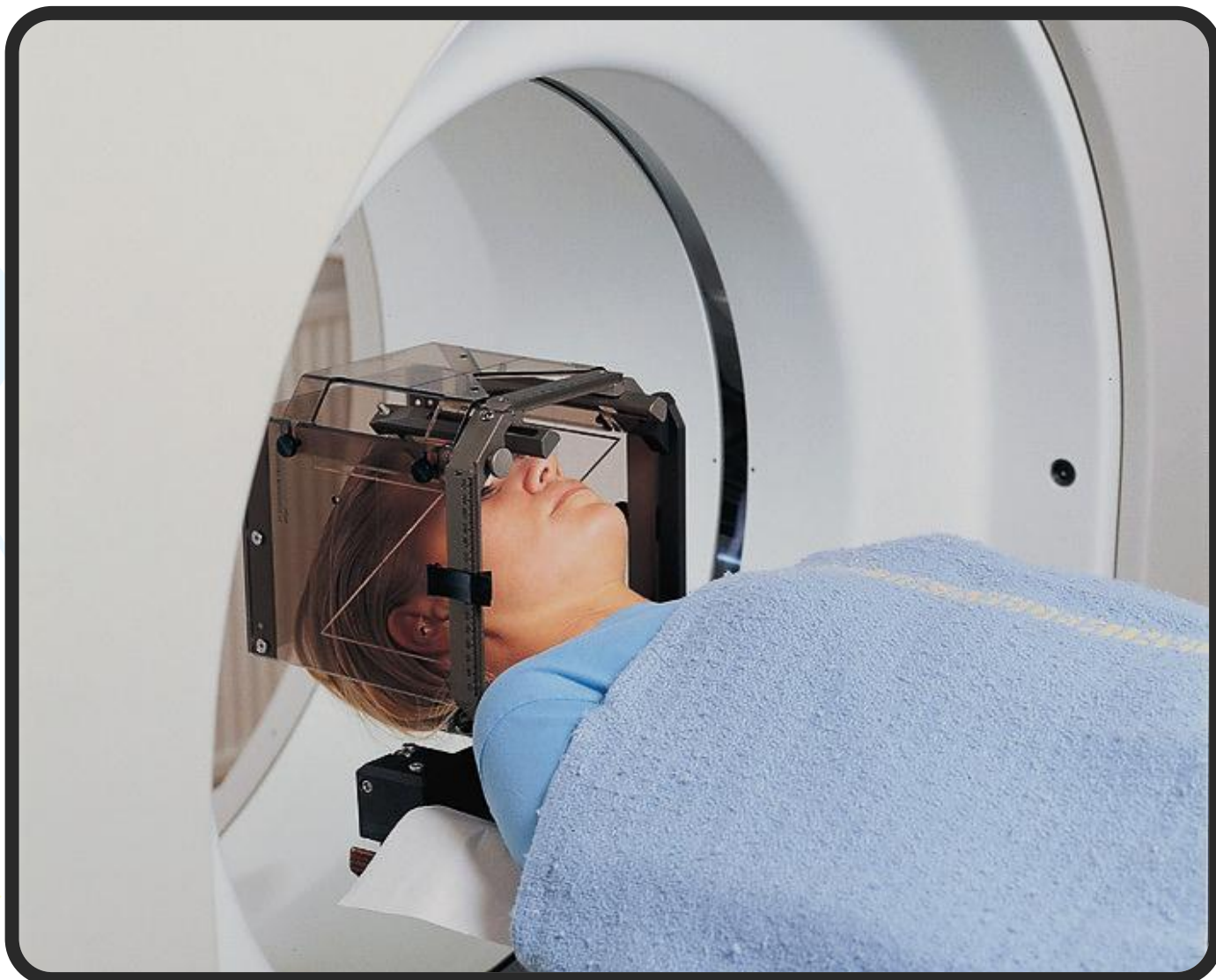Процедура лечения

- Лечение проводится амбулаторно в течение одного дня.
- Общей анестезии не требуется. Во время всей процедуры пациенты находятся в ясном сознании.
- Восстановительного периода не требуется. На следующий день многие пациенты выходят на работу.

Фиксация стереотаксической рамы



Стереотаксическая МРТ и КТ



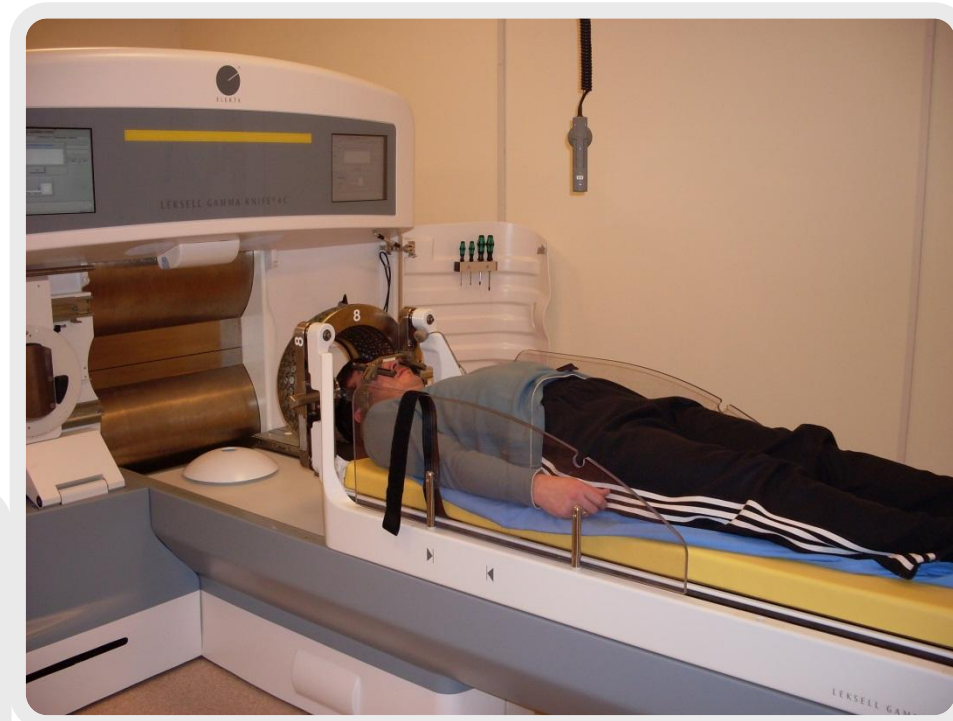

Планирование радиохирургического лечения

The image displays a radiotherapy planning software interface with four MRI slices and a settings panel. The top row shows three slices: an axial view (SP: 08, z: 112.6), a coronal view (SP: 11, y: 97.0), and a sagittal view (Reconstructed, x: 101.0). The bottom row shows two more slices: an anterior view (AI View (rap 1) y= 99.0mm) and a lateral view (AI lat (llat2) x= 102.0mm). The settings panel on the right is titled "Reference Dose for Plan 'refi'" and includes the following options and values:

- Absolute Dose Levels
- Normalize to point
- Prescription dose [Gy]: 16.00
- Prescription isodose [%]: 60.00
- Maximum dose [Gy]: 26.67

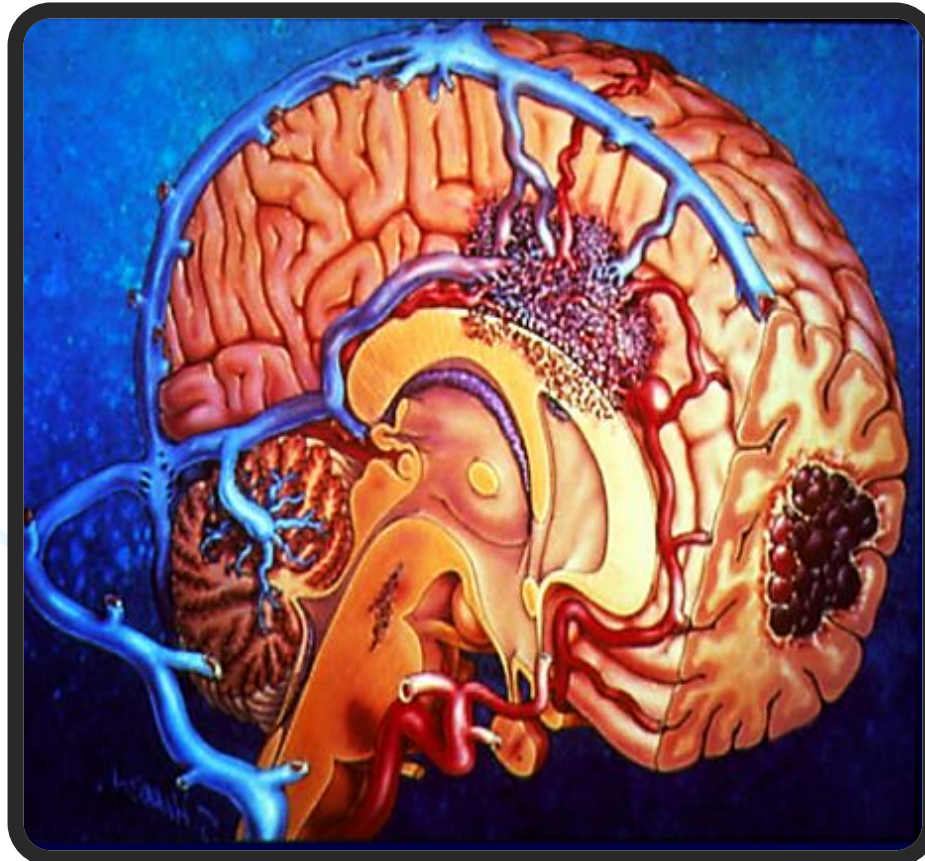Buttons for "OK", "Set", and "Help" are visible at the bottom of the settings panel. The interface also features a 3D model of the patient's head and neck at the bottom right.

Сеанс облучения на Гамма- Ноже



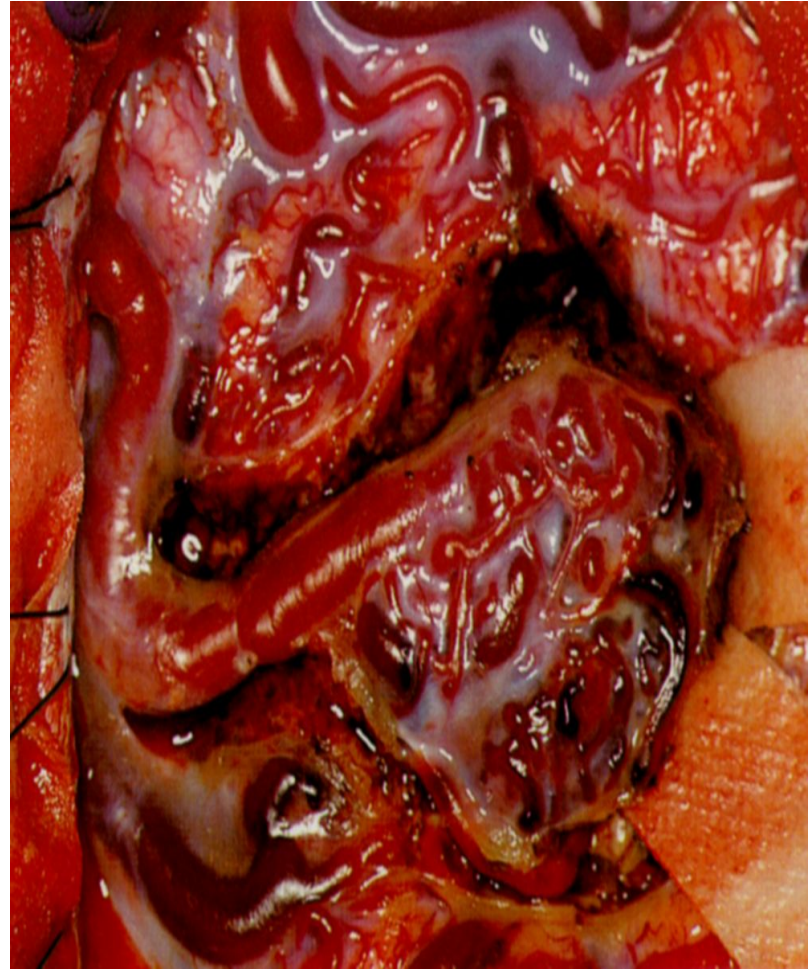Радиохирургия артерио-венозных мальформаций

- Врожденная аномалия сосудов головного мозга
- Частота встречаемости АВМ составляет 2 человека на 100000 населения
- 12,4 % симптоматические
- Могут располагаться на поверхности мозга или в глубоких отделах (таламусе, базальных узлах)



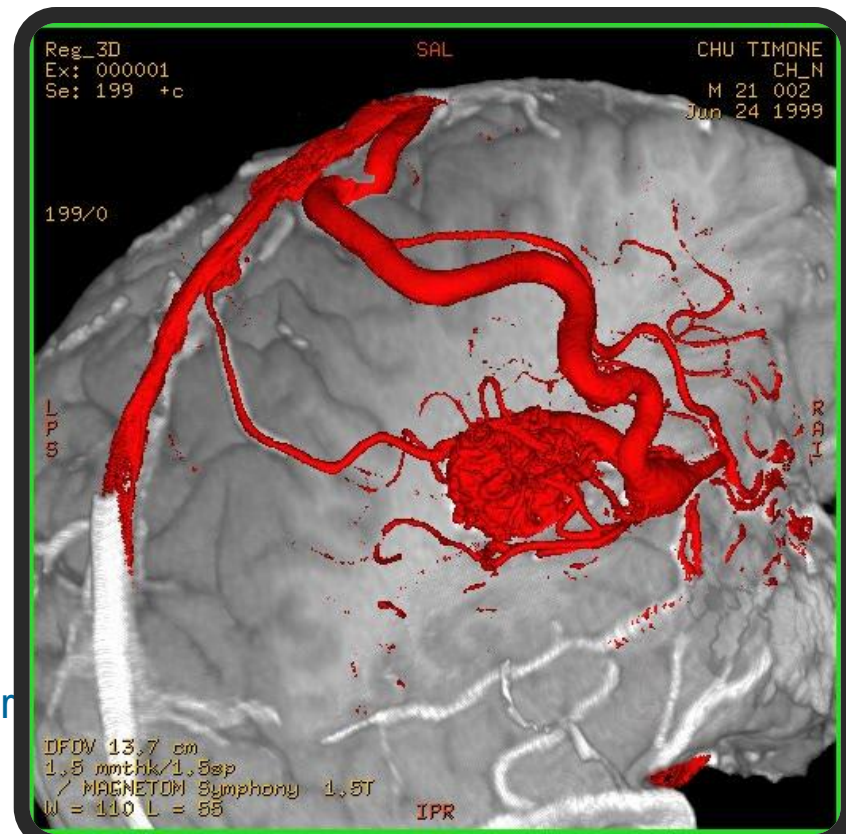
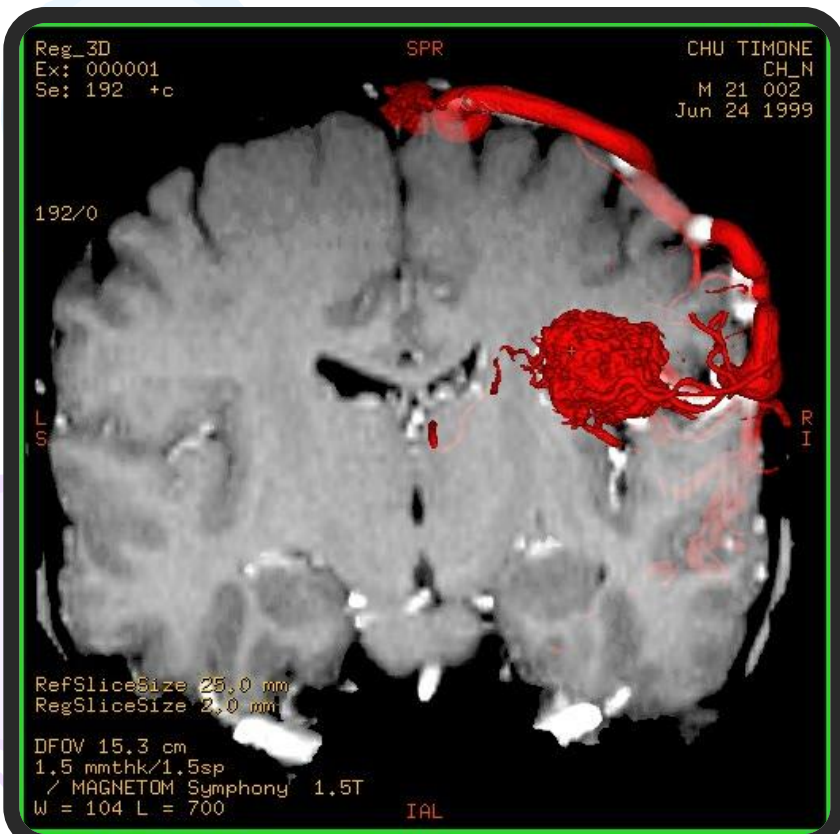
Лечение

- Хирургическое удаление – поверхностные, не крупные АВМ.
- Эмболизация – необходимо наличие приводящего сосуда
- Радиохирургия – неинвазивная процедура



Показания к радиохирургическому лечению АВМ

- Первичные АВМ
Преимущественно глубинной локализации
Диаметр узла до 30 мм (объем до 6 см³)
- Остаточные АВМ после хирургии и/или эмболизации
- АВМ больших размеров – стадийная радиохирurgia



O. Levrier
2007

Показания к радиохирургическому лечению на Гамма Ноже

Сосудистые заболевания

головного мозга:

- Артерио-венозные мальформации
- Каверномы
- Гемангиомы

Функциональные заболевания головного мозга:

- Невралгия тройничного нерва
- Височная эпилепсия
- Паркинсонизм
- Болевой синдром при множественных метастазах в кости и позвоночник

Заболевания глаз:

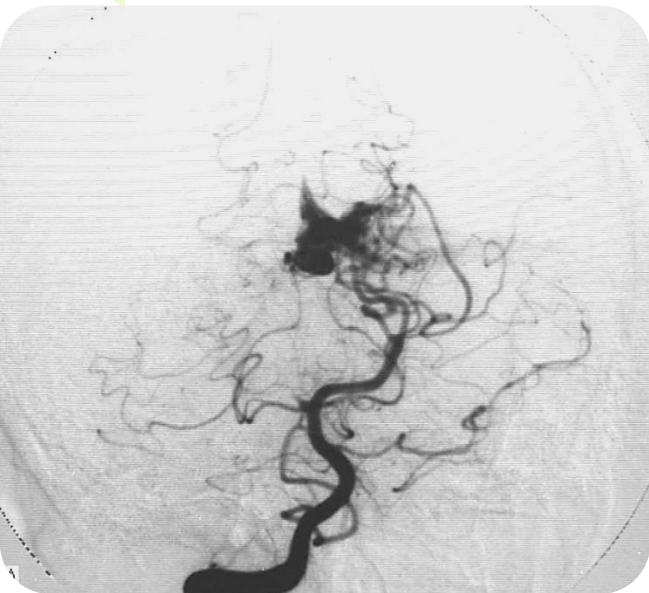
- Меланома сетчатки
- Прогрессирующая глаукома

Опухоли головного мозга:

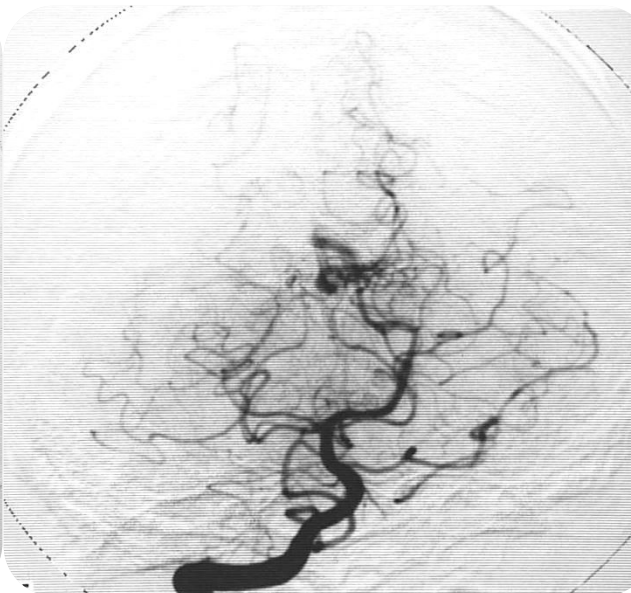- Невриномы VIII нерва
- Менингиомы любых локализаций
- Аденомы гипофиза
- Метастазы одиночные и множественные
- Краниофарингиомы
- Рецидивы глиальных опухолей, либо остаточные опухоли после хирургического удаления, лучевой и химиотерапии
- Хордомы
- Невриномы V, IX, X нервов
- Пинеаломы
- Герминомы
- Гемангиобластомы
- Гемангиоперицитомы
- Гломусные опухоли

Эффективность радиохирургического лечения АВМ составляет 96 %

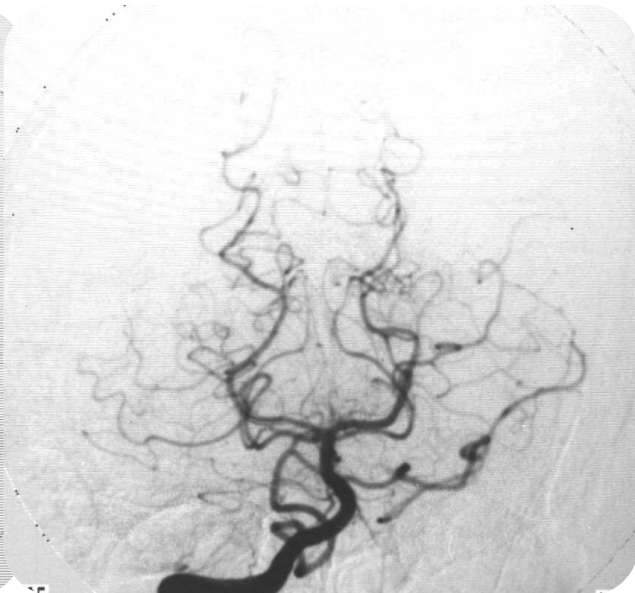Максимальный срок облитерации – 4 года



До радиохирургии



Через 1 год



Через 2 года
Полная облитерация



Преимущества радиохирургического лечения на Гамма Ноже

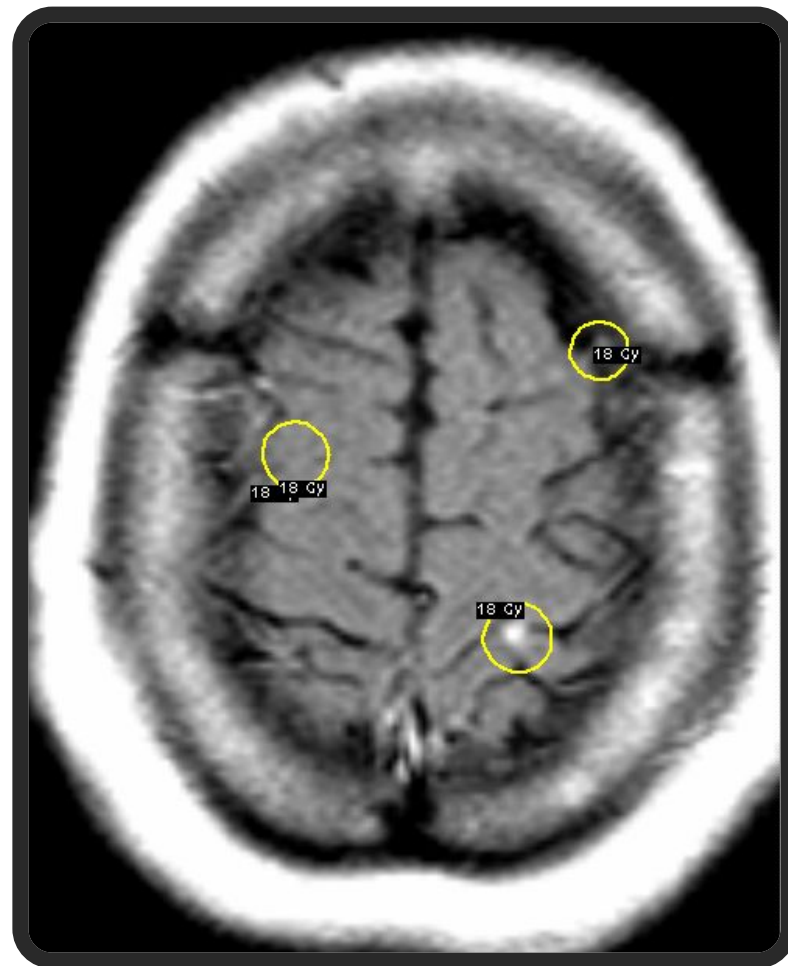
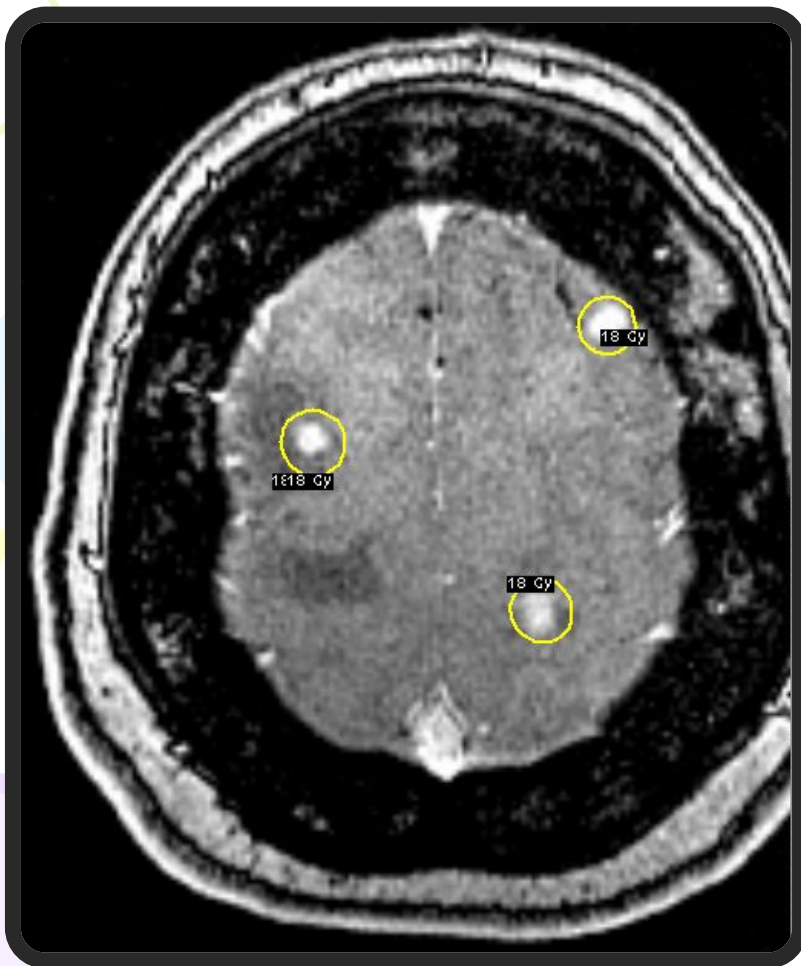
- Неинвазивное вмешательство (не требует разрезов кожи и трепанации)
- Отсутствуют осложнения открытой хирургии (повреждение мозга, кровотечение, инфицирование)
- Нет риска осложнений общей анестезии
- Эффективность лечения доброкачественных опухолей и сосудистых мальформаций не уступает открытой хирургии
- Низкий уровень осложнений и отсутствие летальных исходов
- Не требуется госпитализации. Лечение проводится за один день
- Быстрое возвращение к своей повседневной активности (обычно на следующий день)
- Не требуется длительный восстановительный период после операции
- Возможность лечения множественных новообразований головного мозга
- Возможность безопасного лечения глубоко расположенных новообразований и локализованных в функционально значимых зонах мозга
- Отсутствие лучевой нагрузки на здоровые ткани и все тело
- Возможность проведения радиохирургии после курса лучевой терапии

Пример радиохирургического лечения множественных метастазов в ГОЛОВНОЙ МОЗГ

Пациентка П., 36 лет.

Диагноз: множественные метастазы рака молочной железы в головной мозг (10)

Доза по краю метастазов 18-24 Гр (50-90 % изодоза). Доза в изоцентре метастазов 25-36 Гр



Результат лечения через 1 месяц: 4 mts – уменьшение размеров, 6 mts – исчезли

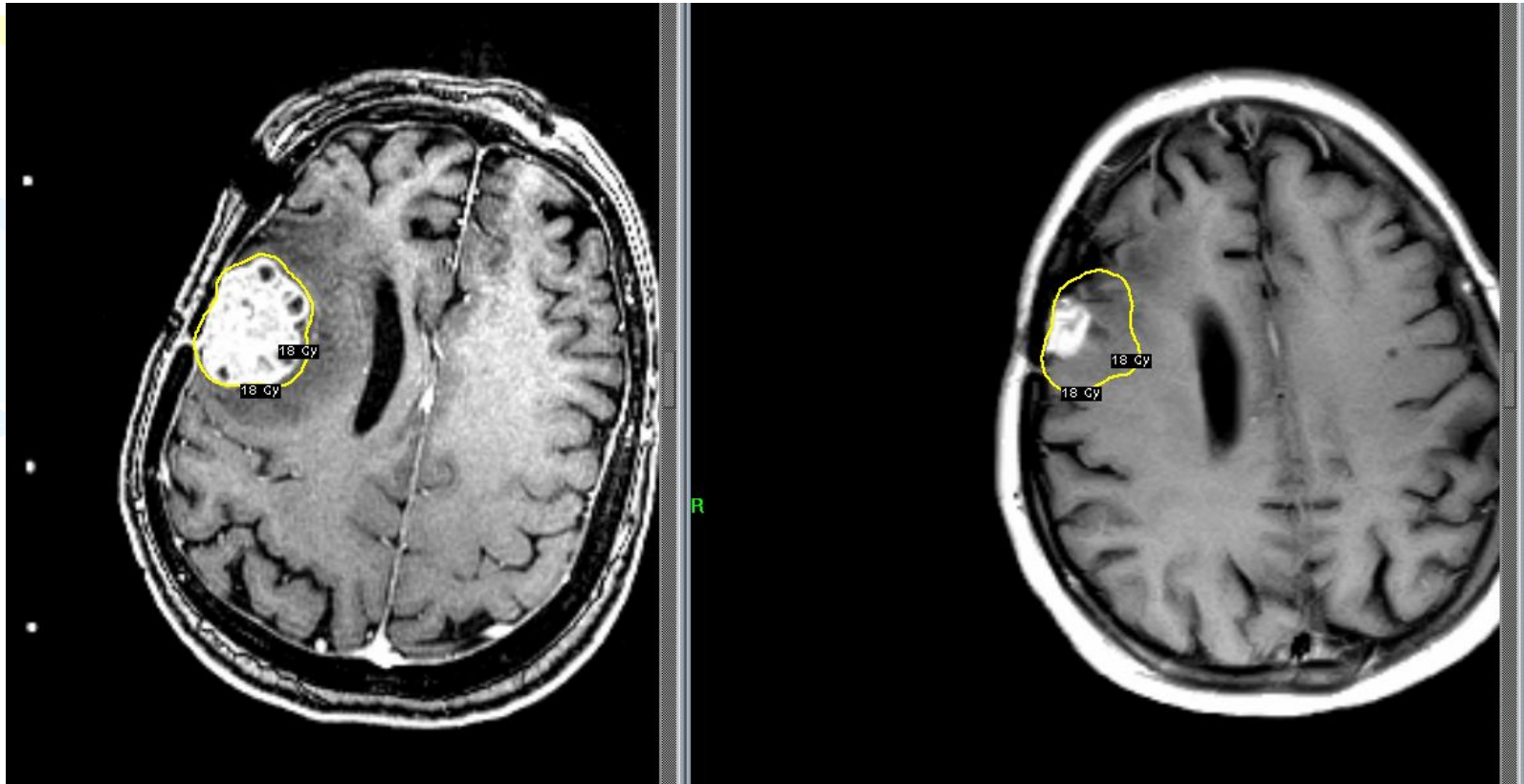
МОЗГ

Пациентка Т., 63 года.

Диагноз: Mts низкодифференцированной карциномы яичника в головной мозг (рецидив после хирургического удаления)

Размер опухоли – 28,5x30,1x30,0 мм. Объем – 15,0 см³

Доза по краю опухоли - 18 Гр (50 % изодоза). Доза в изоцентре опухоли - 36 Гр



Результат лечения через 20 дней.
Размер опухоли – 7,7x10,7x12,9 мм.
Уменьшение объема в 8 раз



MISTUDENTI.RU



Вопросы?

Благодарю за внимание