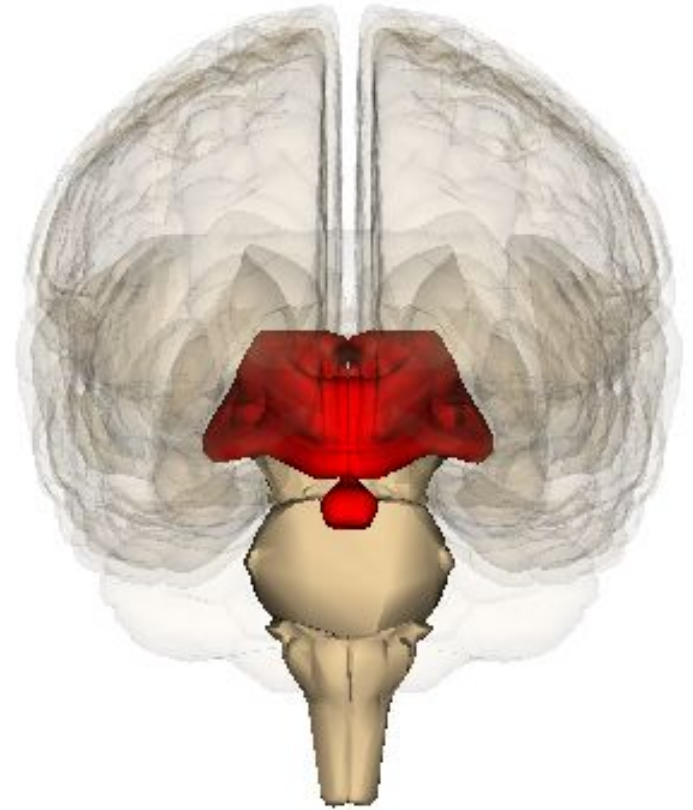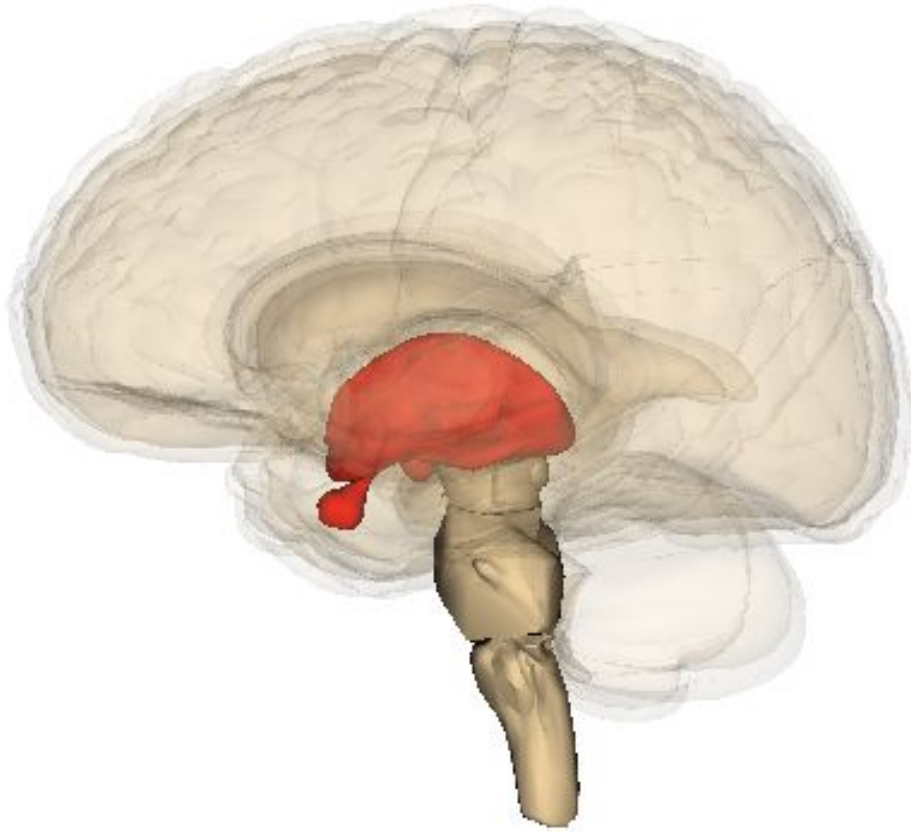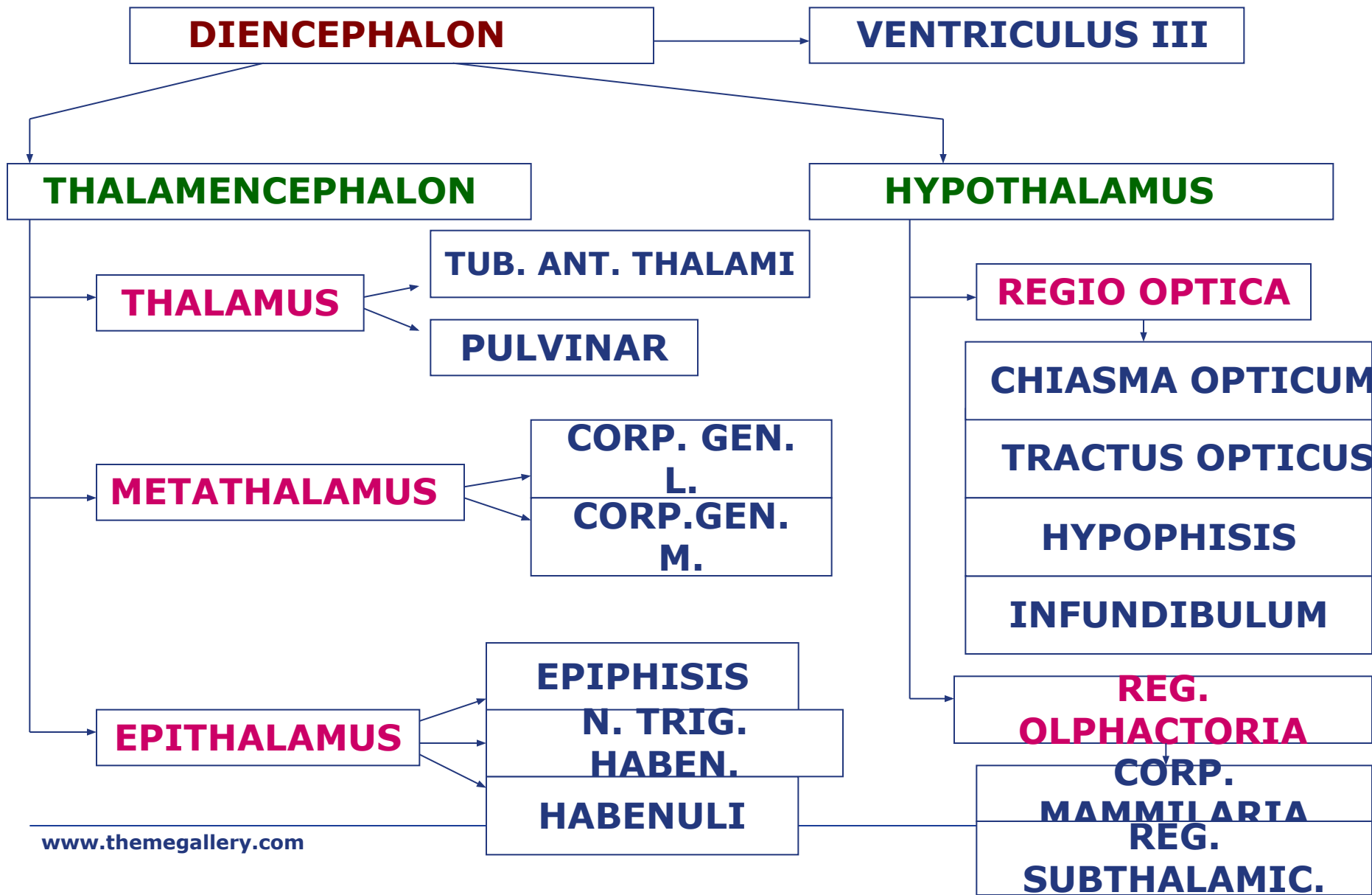


Diencephalon

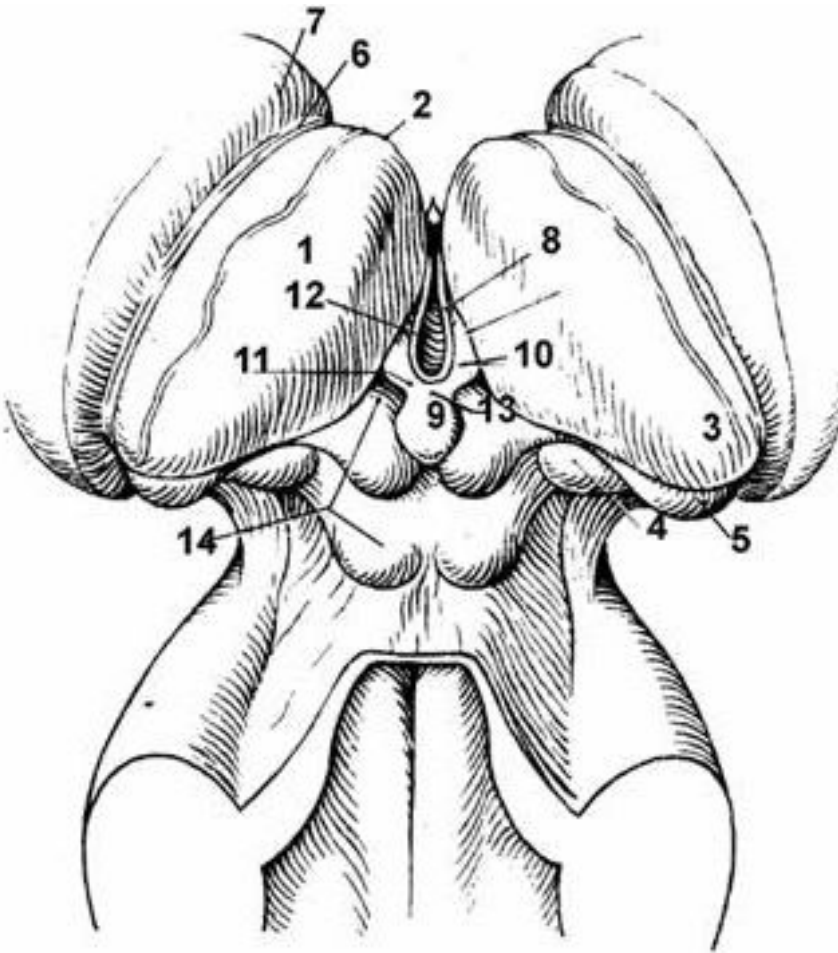
Оглавление

- ◆ 1. Структуры промежуточного мозга
- ◆ 2. Таламический мозг
- ◆ 3. Гипоталамус
- ◆ 4. III желудочек

Структуры промежуточного мозга



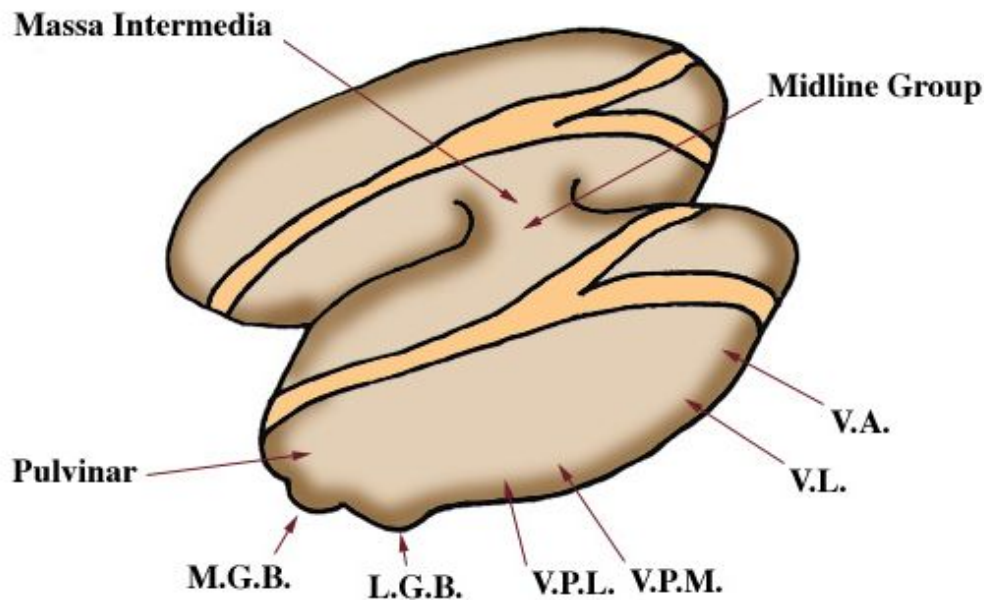
ТАЛАМУС



(зрительный бугор) - парный орган яйцевидной формы передняя часть которого заострена (**передний бугорок**)(2), а задняя часть расширена (**подушка**)(3) нависает над коленчатыми телами. Верхняя поверхность таламуса снаружи ограничена **концевой (терминальной) полоской**(6) от хвостатых ядер полушарий, а **мозговой полоской**(8) - от медиальной поверхности таламуса. Левый и правый таламусы соединены межталамической спайкой.

THALAMUS

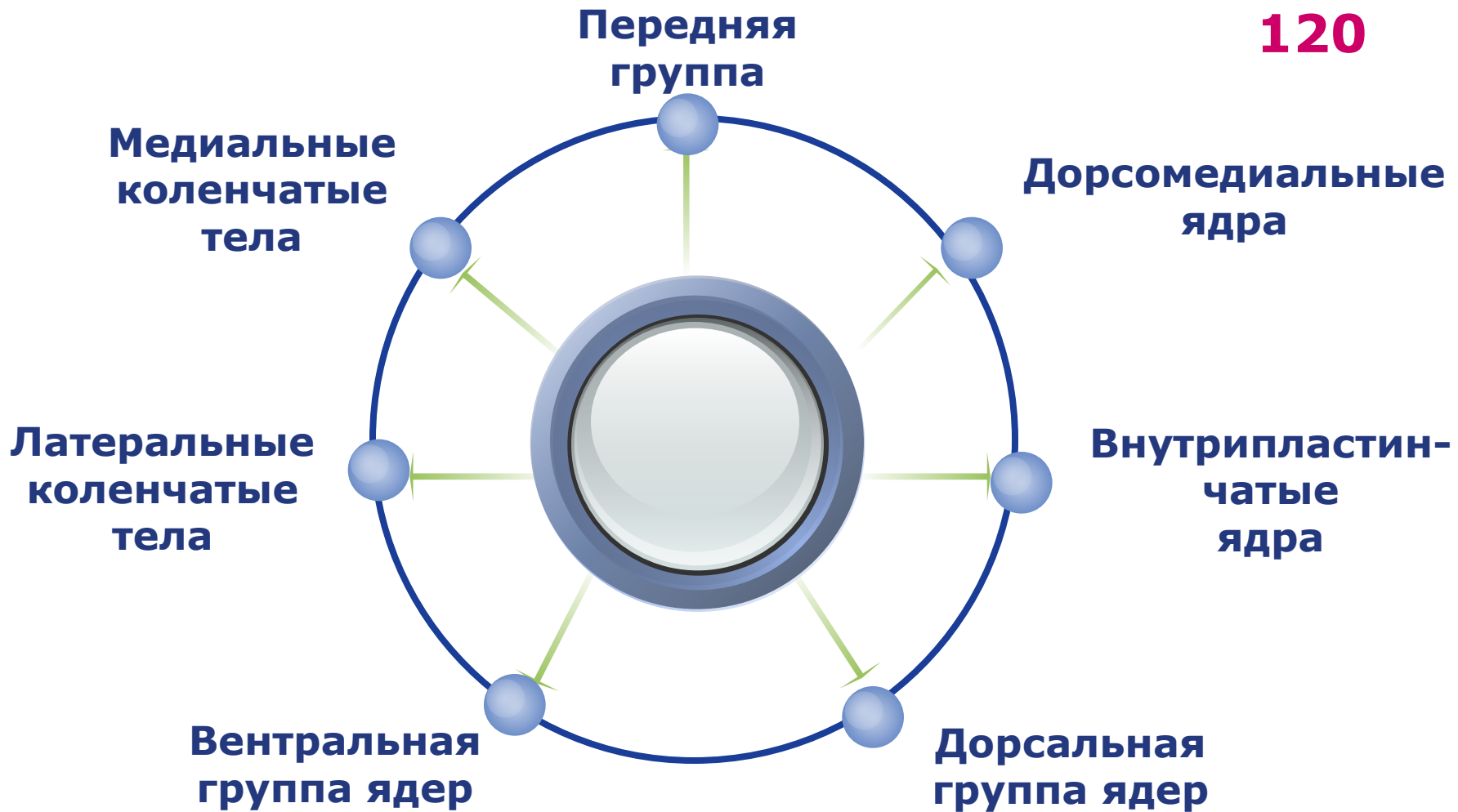
LOGO



- ◆ Медиальная поверхность таламуса обращена в полость III желудочка и ограничена снизу гипоталамической бороздой от гипо - и субталамуса. Серое вещество таламуса разделено прослойками **белого вещества (пластинками)** на **переднюю, медиальную и латеральную части.**

Ядра таламуса

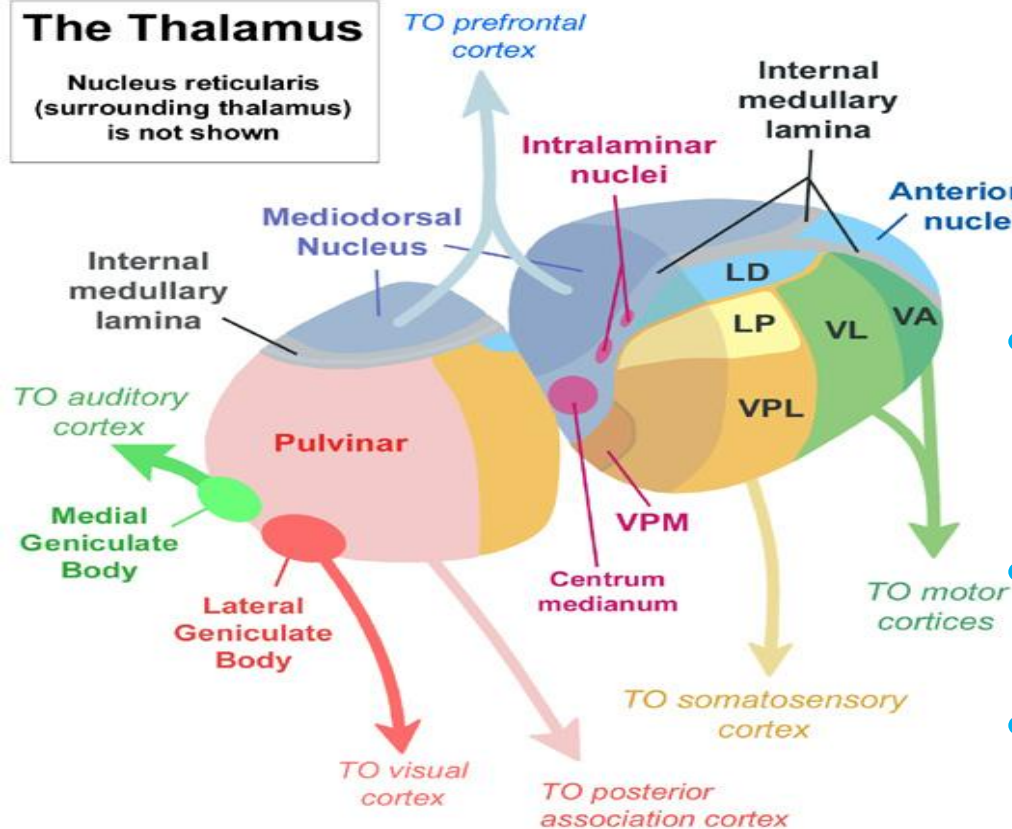
about
120



I. Передние ядра

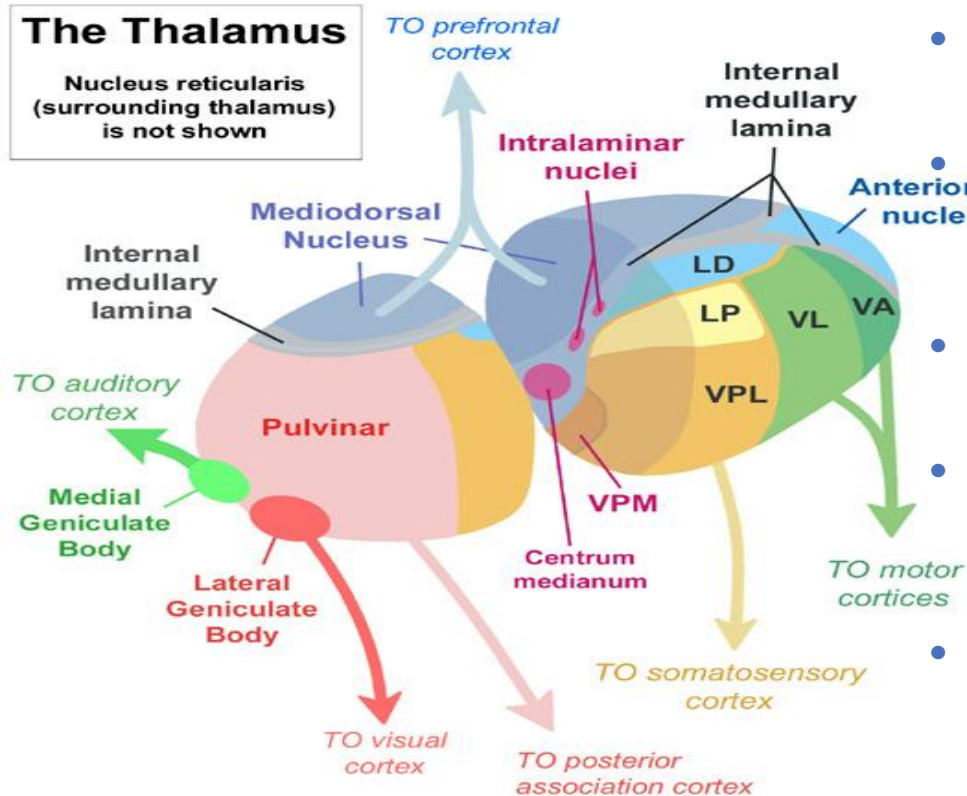
The Thalamus

Nucleus reticularis (surrounding thalamus) is not shown



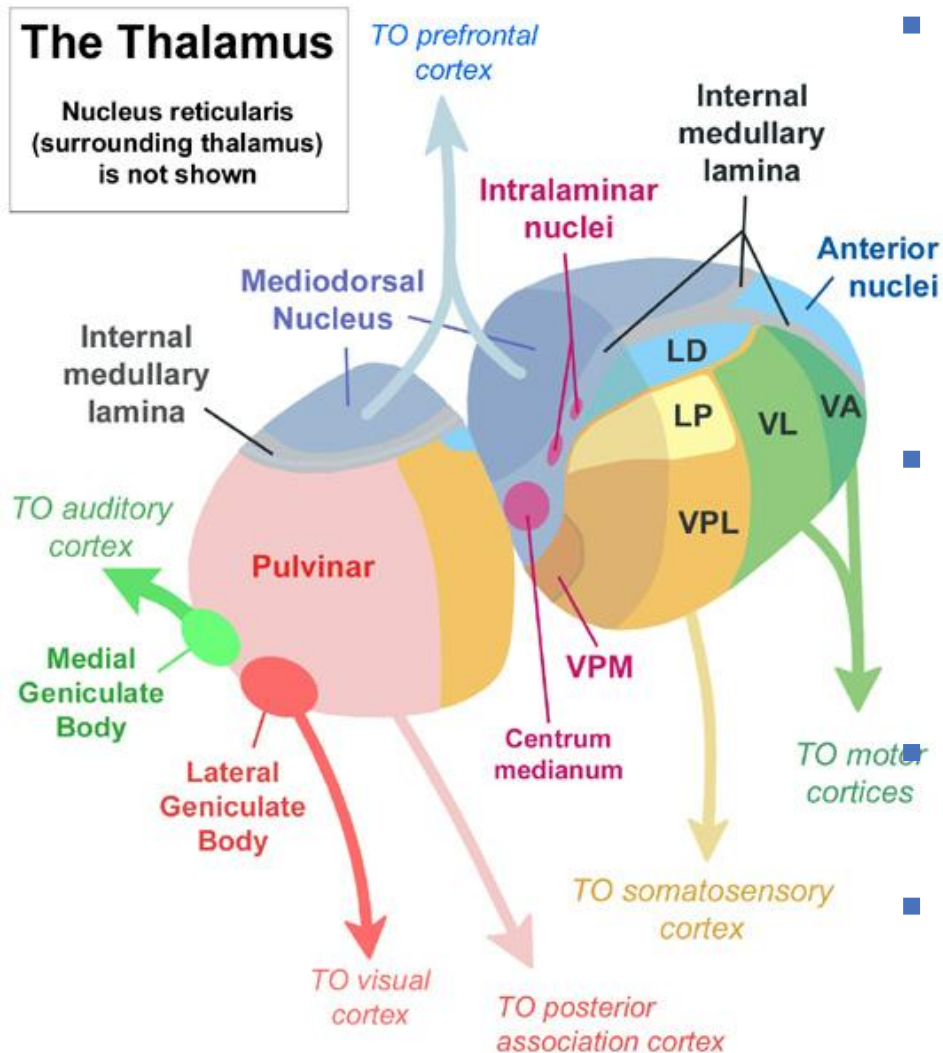
- получает входы из сосцевидных ядер гипоталамуса через сосцевидно-таламический тракта.
- получает импульсы из гиппокампа через свод.
- имеет проекцию на поясной извилины.
- является частью круга Пейпса, отвечающего за эмоции (лимбическая система).

II. Дорсомедиальные ядра



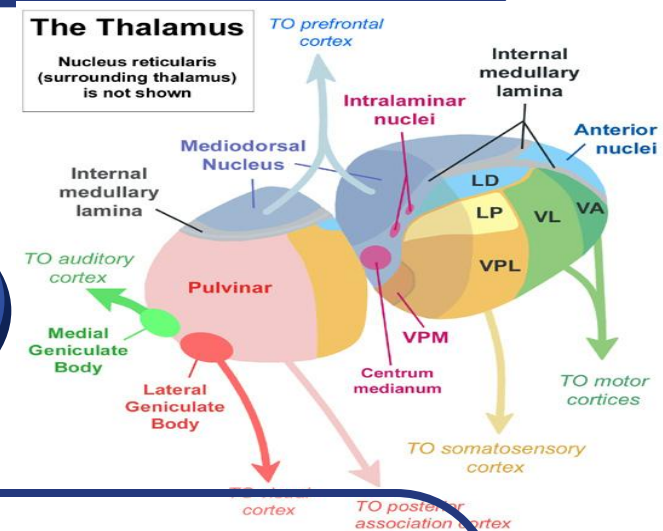
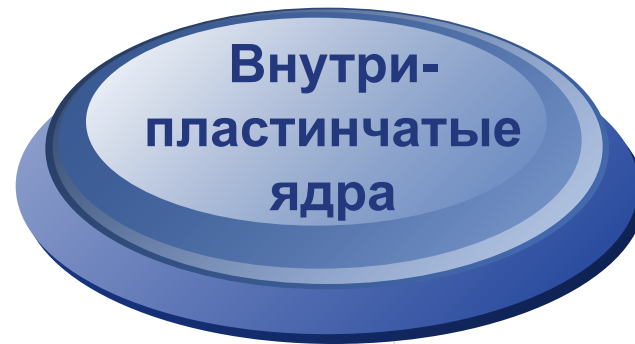- Имеют прямые и обратные связи с префронтальной корой.
- обладают богатыми связями с интраламинарными ядрами.
- получает информацию от миндалины, теменной коры и черной субстанции.
- часть лимбической и стриарной системы системы.
- при разрушении приводит к потере памяти (синдром Вернике-Корсакова).
- играет определенную роль в выражении аффекта, эмоции и поведение (лимбические функции).

III. Внутрипластинчатые ядра



- получают импульсы от ретикулярной формации ствола мозга, так называемой восходящей ретикулярной системы и других ядер таламуса.
- получают импульсы от спиноталамического и тригеминопаламических трактов.
- имеют диффузные проекции на неокортекс.
- имеют проекции на дорсомедиальное ядро.

III. Внутрипластинчатые ядра ^{LOGO}



Центромедианные ядра, самое крупное из интраламинарных ядер

- имеет обратные связи с моторной корой (зона 4)
- получает информацию от бледного шара;
- проецируется в стриатум;
- и диффузно в неокортекс

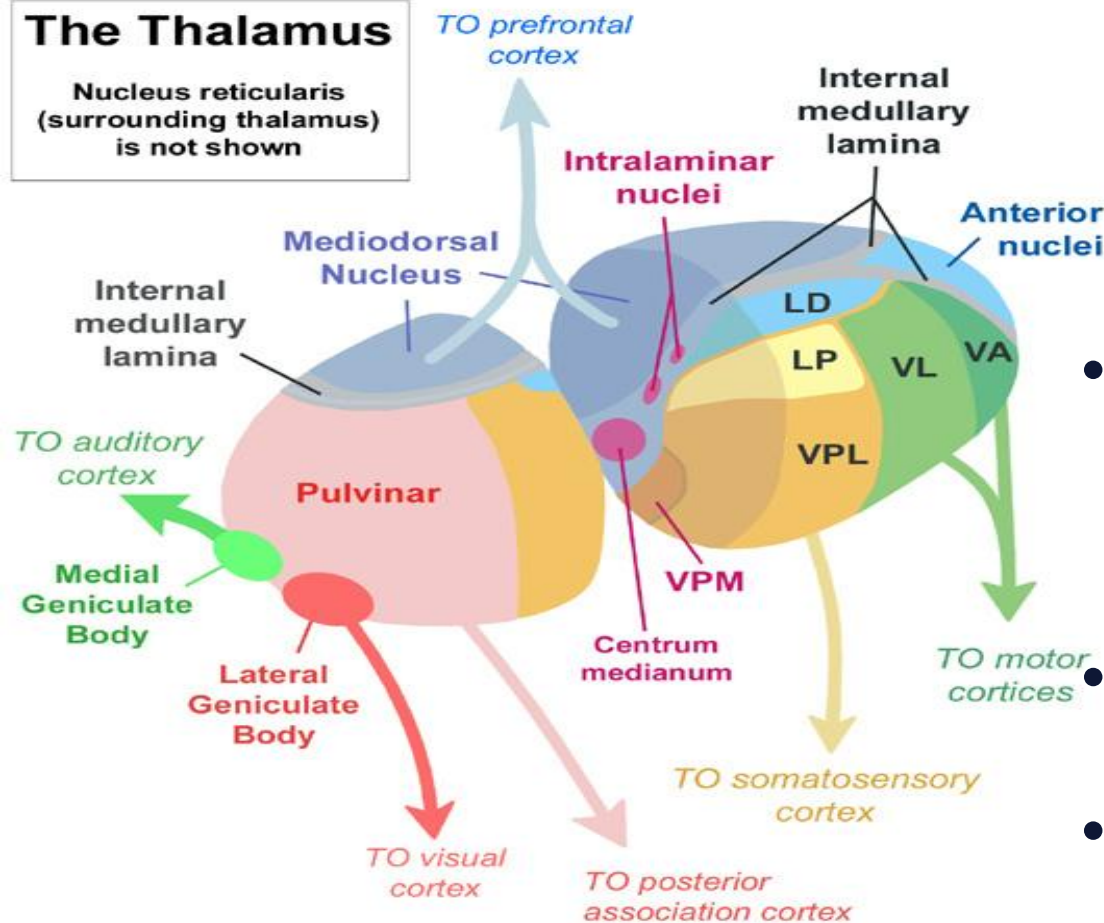
Парафасцикулярные ядра:

- Имеют проекцию на полосатое тело и дополнительно на моторную кору (зона 6)

IV. Дорсальная группа ядер

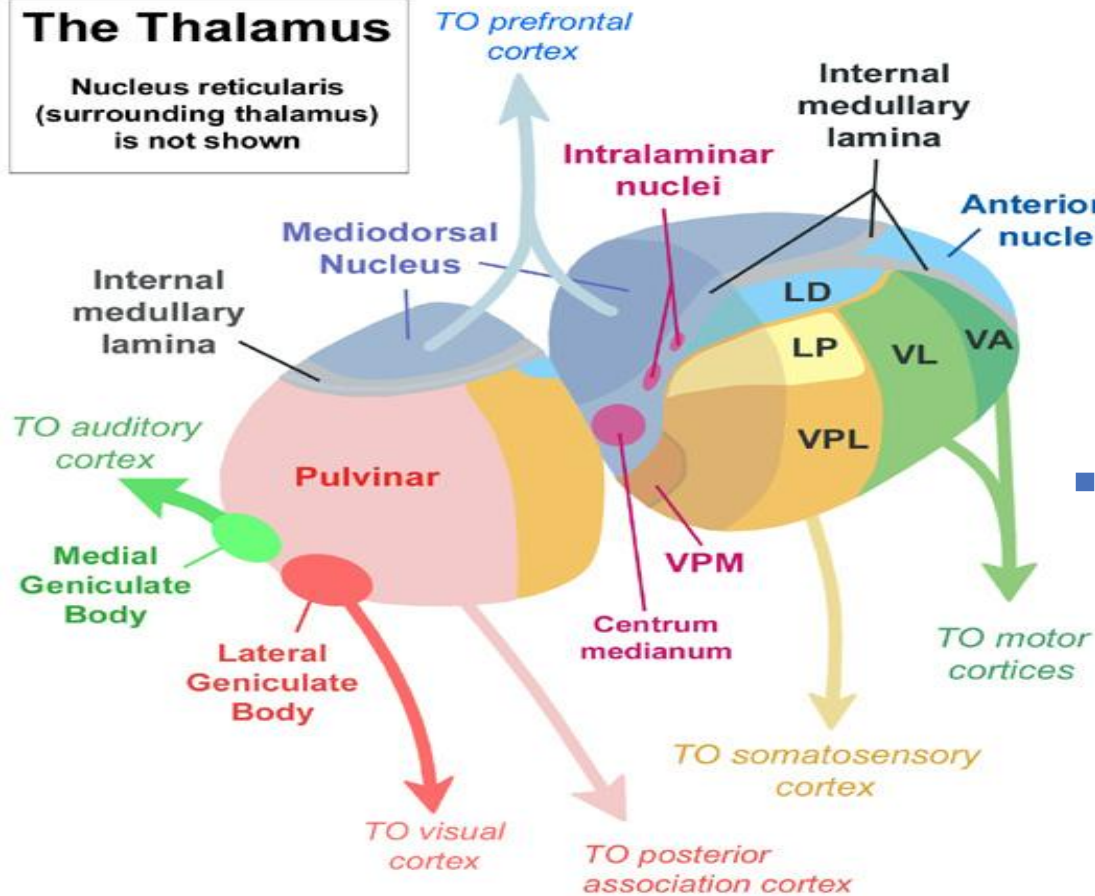
Латеральное дорсальное ядро – заднее продолжение переднего ядерного комплекса (LD):

- получает информацию через сосцевидноталамический тракт;
- имеет проекцию на поясную извилину
- имеет двусторонние связи с лимбической системой



The Thalamus

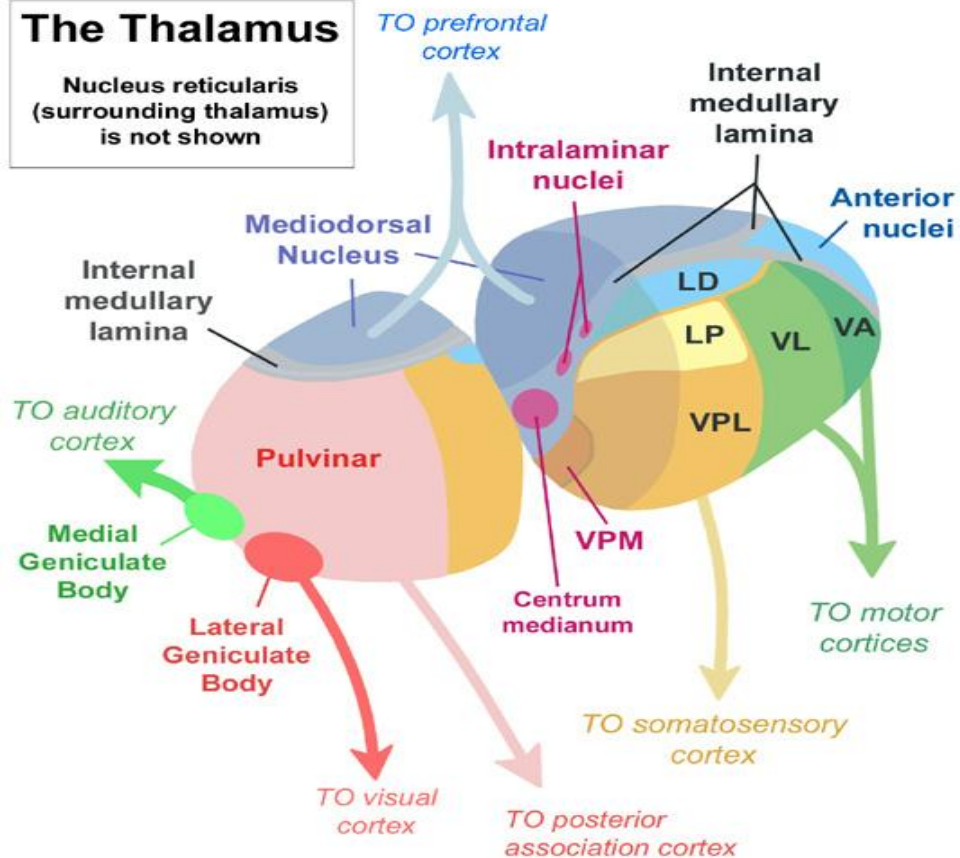
Nucleus reticularis
(surrounding thalamus)
is not shown



- Латеральное заднее ядро (LP),
расположено между латерально
дорсальным
ядром и подушкой
pulvinar
- имеет двусторонние связи с верхней теменной долькой (районы 5 и 7)

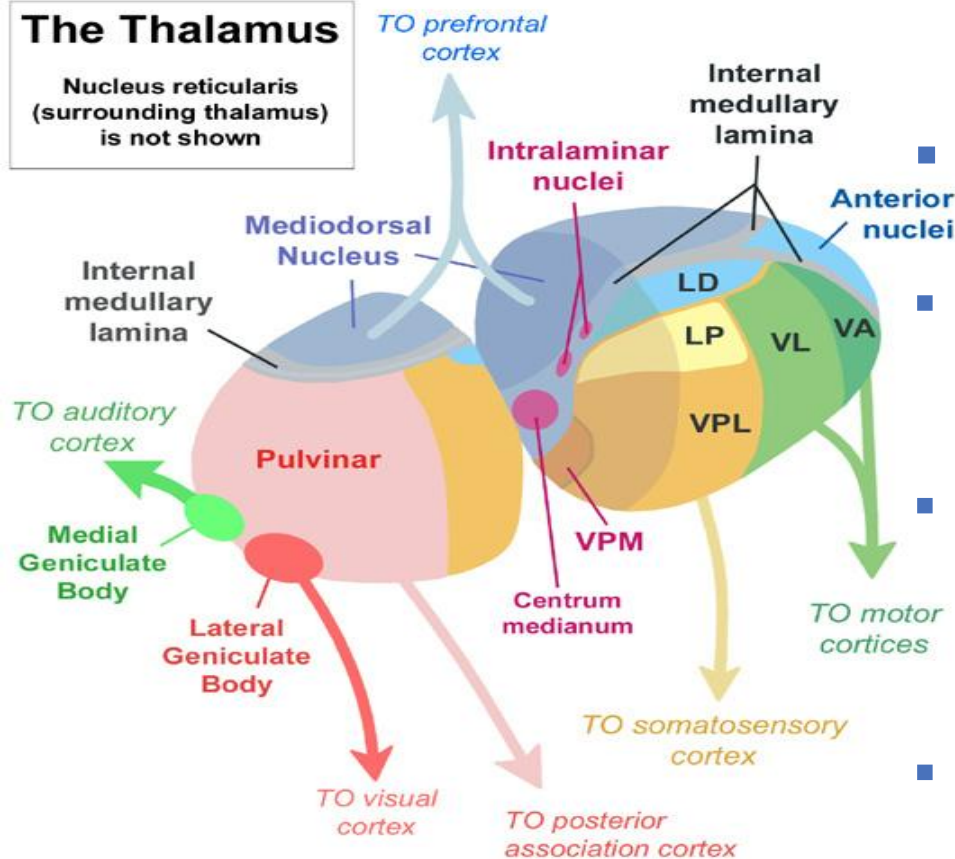
The Thalamus

Nucleus reticularis
(surrounding thalamus)
is not shown



- Подушка (Pulvinar), крупнейшее ядро таламуса
- имеет двусторонние связи с ассоциативной корой затылочной, теменной и височной долей;
- получает данные от латерального и медиального коленчатых тел и верхнего холмика крыши среднего мозга
- связано с интеграцией зрительных, слуховых сигналов
- поражения доминирующей стороны может привести к сенсорной афазии

У. Вентральная группа ядер

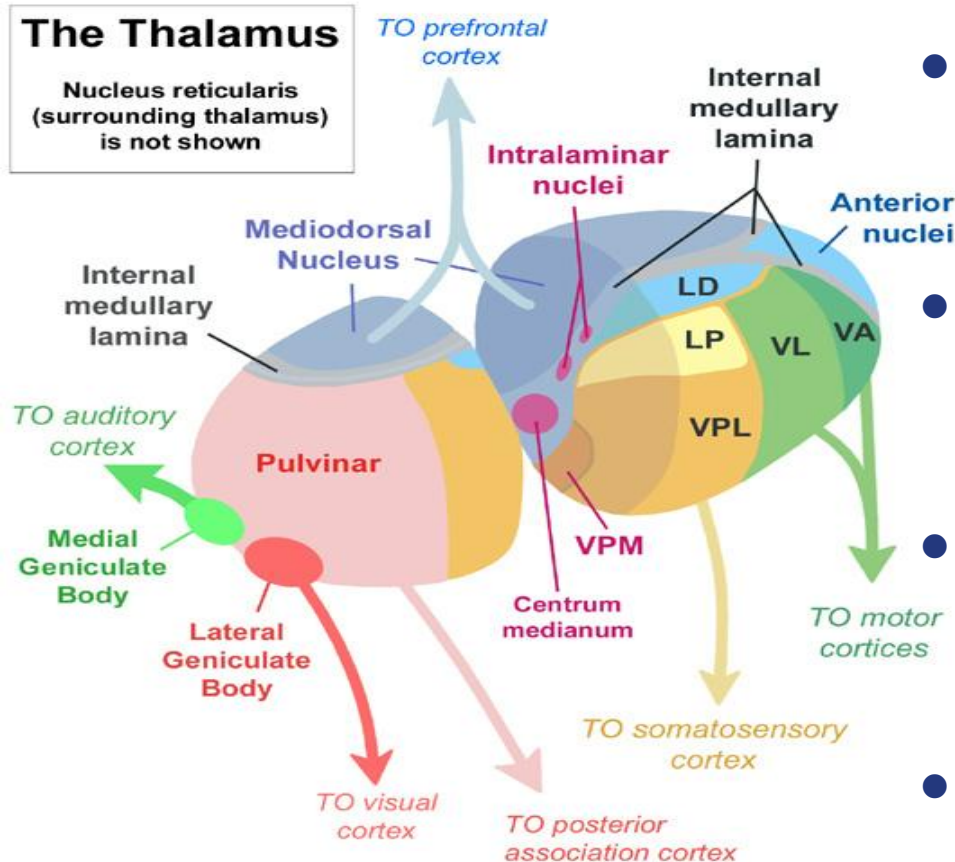


в первую очередь сюда относят специфические ядра переключения:

- 1. Вентральное переднее ядро (VA)
- получает информацию от бледного шара и черной субстанции
- имеет диффузные проекции на префронтальную и орбитальную кору;
- имеет диффузные проекции на премоторную кору (зона 6)

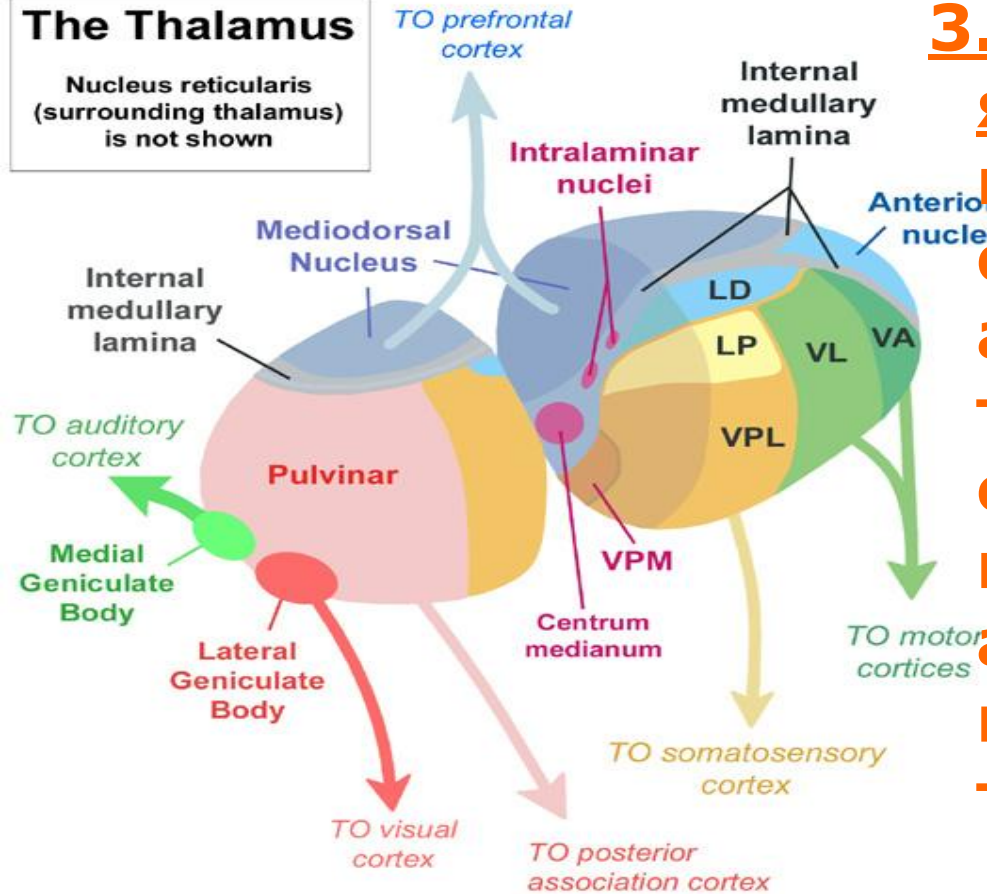
2. Вентральное латеральное ядро (VL),

- Получает информацию от бледного шара, черной субстанции и мозжечка (зубчатого ядра);
- Имеет проекцию в моторную кору (область 4), а также, дополнительно в двигательную области (6);
- влияет на соматические двигательные механизмы через стриарную двигательную систему и мозжечок;
- Стереотаксическое уничтожение его, уменьшает тремор при Паркинсонизме



The Thalamus

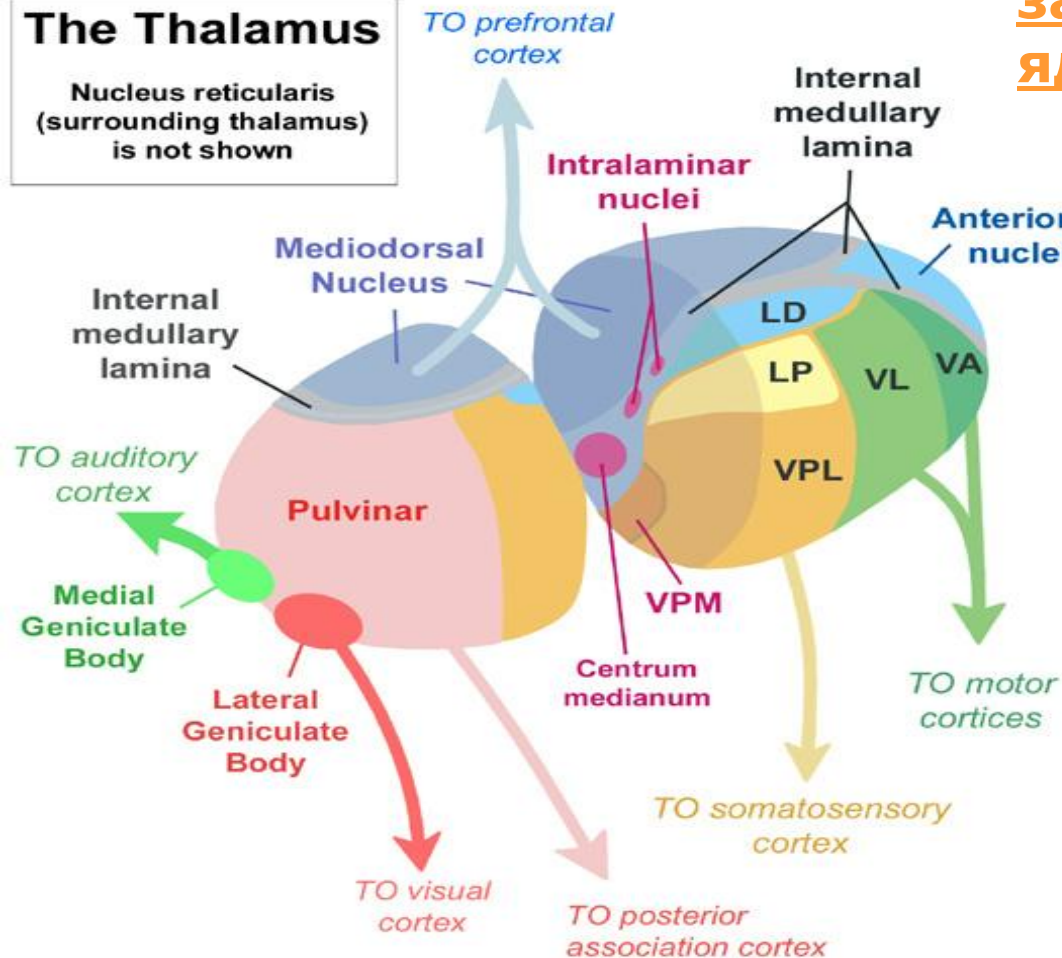
Nucleus reticularis
(surrounding thalamus)
is not shown



3. Вентральные задние ядра, это ядра, на которых заканчивается общие соматические афферентные (боль и температура) и специальные висцеральные афферентные (вкус) волокна и содержат три ядра :

The Thalamus

Nucleus reticularis
(surrounding thalamus)
is not shown



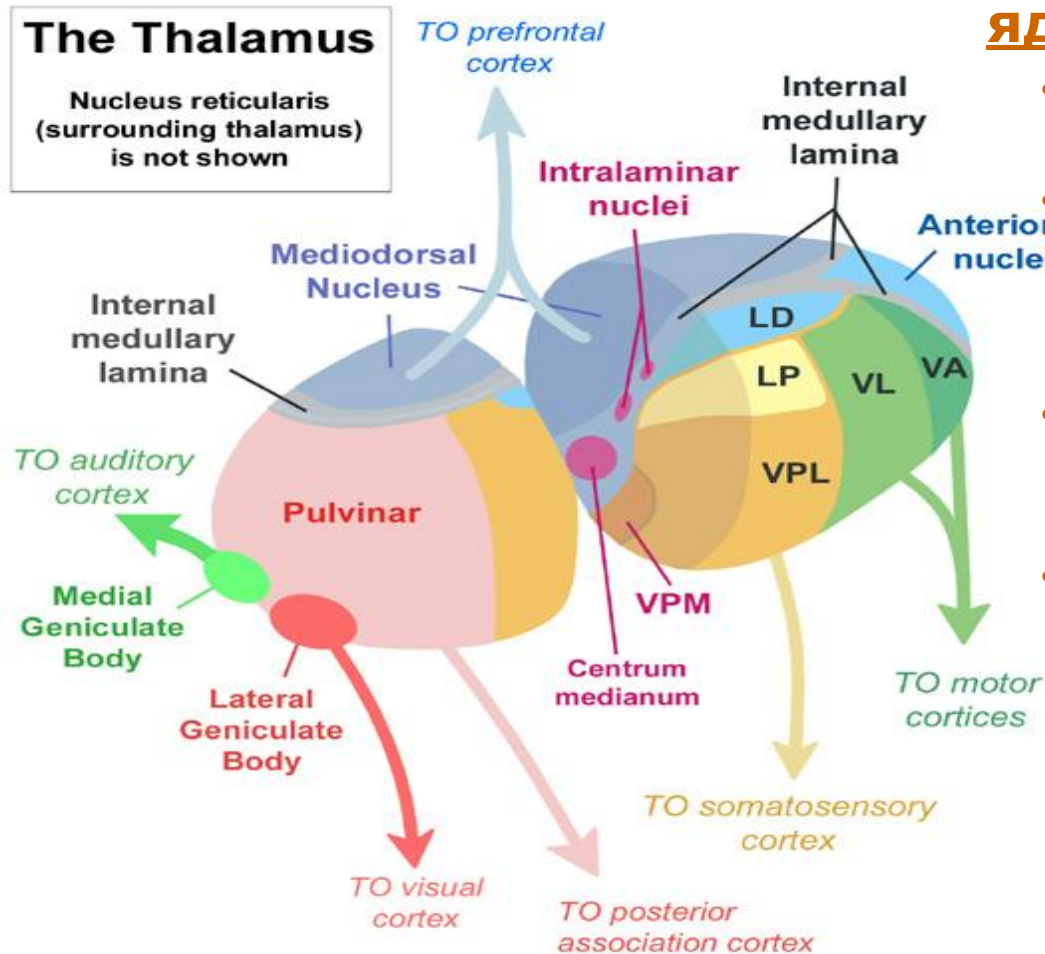
а. Вентральное заднелатеральное (VPL) ядро:

- получает информацию по спиноталамическим путям и медиальной петле.
- имеет проекцию на сенсорную кору (область 3, 1 и 2).
- поражение приводит к потере болевой и температурной чувствительности на противоположной стороне, а также потере тактильной дискриминации в туловище и конечностях.

б. Вентральное постериомедиальное(VPM) ядро:

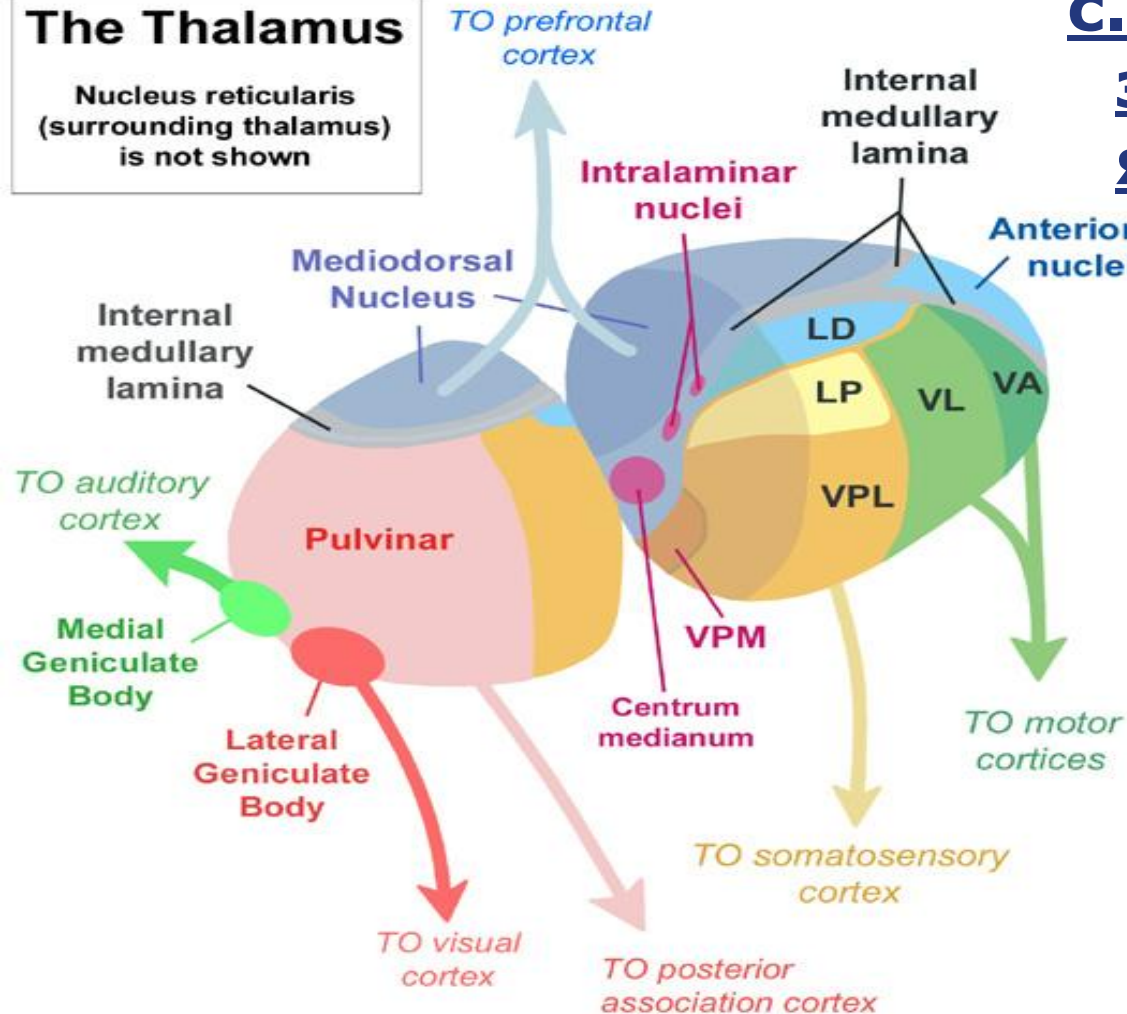
ядро:

- получает информацию по тройничноталамическому пути.
- получает вкусовую информацию через ядро одиночного пути и парабрахияльное ;
- Имеет проекции на чувствительную кору (область 3, 1 и 2).
- поражение приводит к противоположной потере болевой и температурной чувствительности, и потере тактильной дискриминации в области головы, приводит к ипсилатеральной потере вкуса.



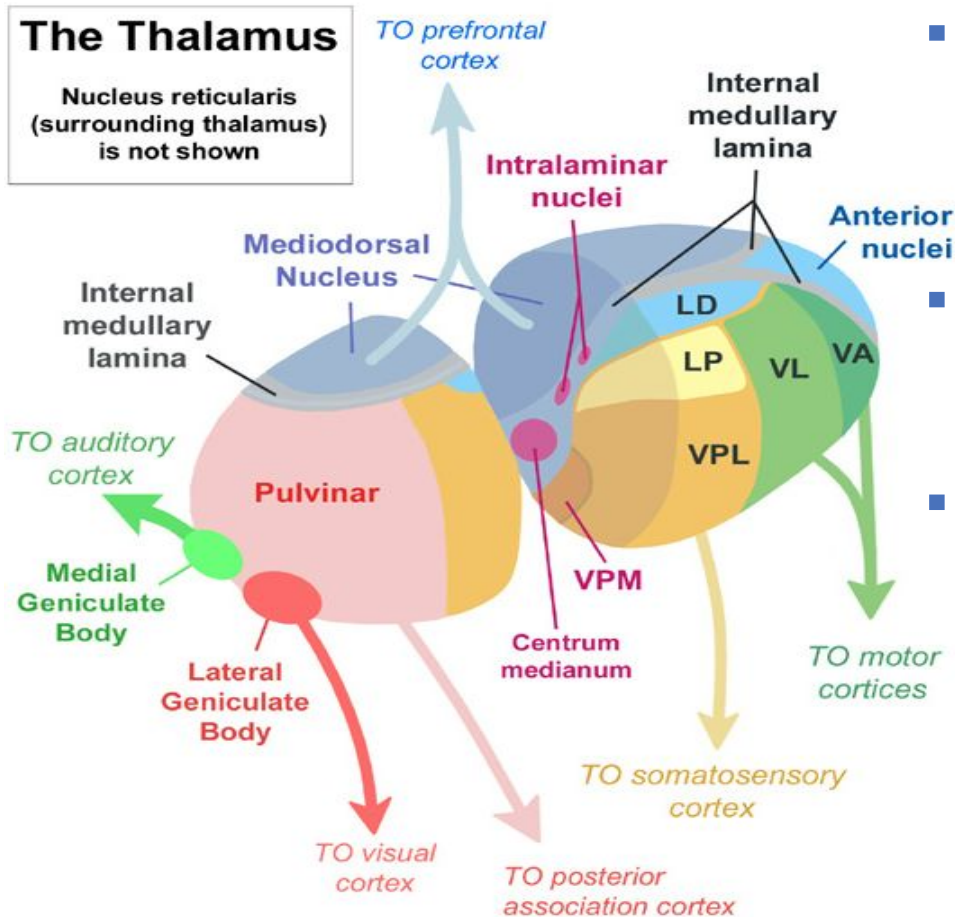
The Thalamus

Nucleus reticularis
(surrounding thalamus)
is not shown



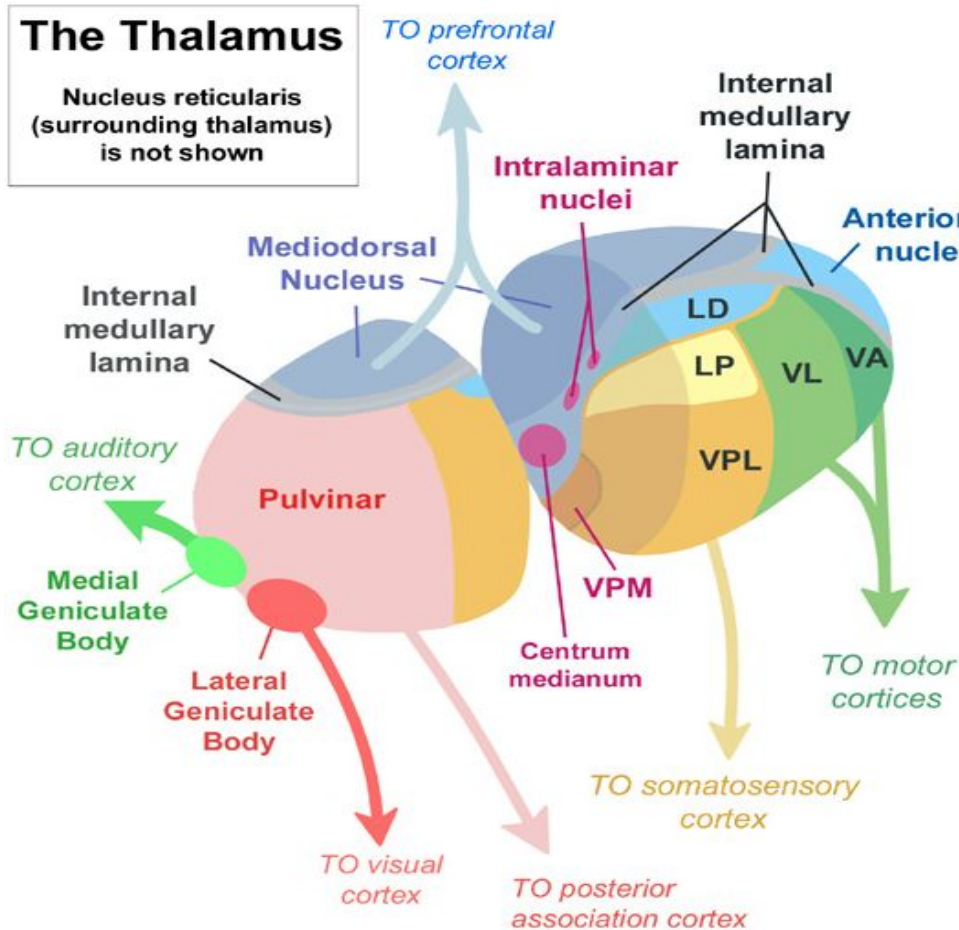
с. Вентральное задненижнее (VPI) ядро:

- По вестибуло-таламическим волокнам получает информацию от вестибулярных ядер.
- Имеет проекцию на вестибулярную чувствительную кору.



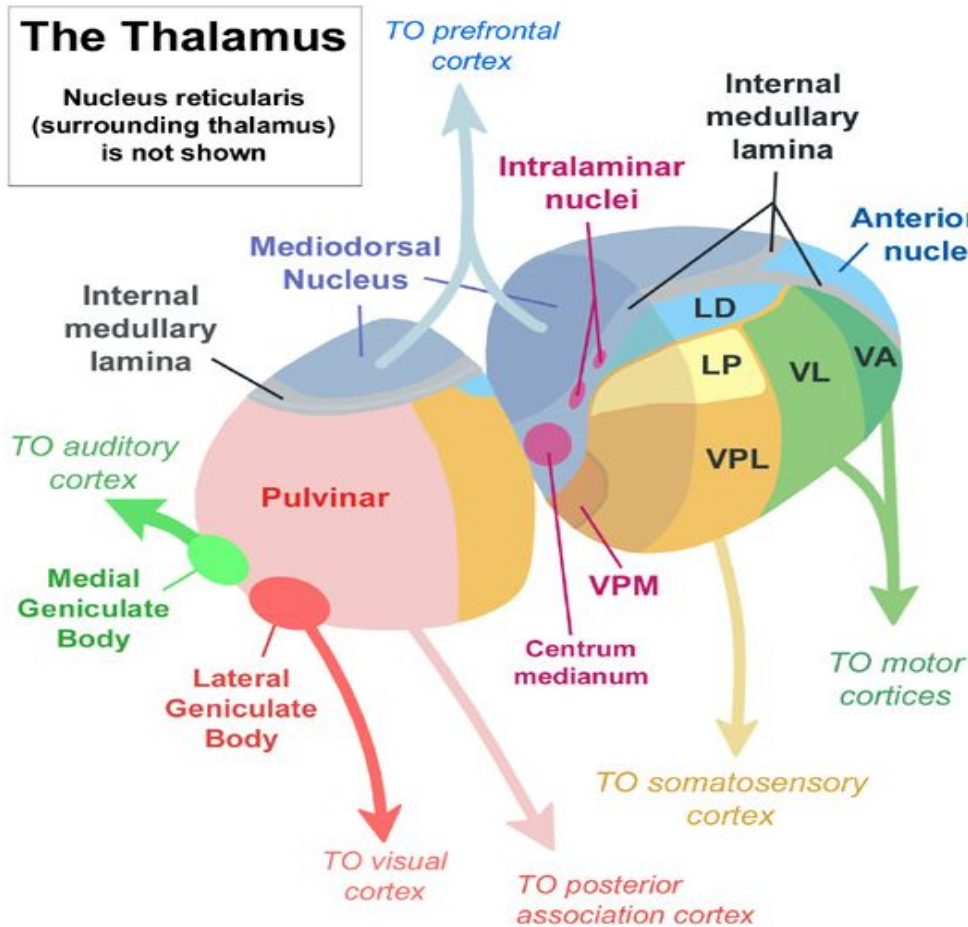
- **подкорковые переключения зрительного анализатора;**
- **получает импульсы из сетчатки через оптический тракт;**
- **имеет проекции на первичную зрительную кору (поле 17, язычная извилина и клин) с помощью зрительной лучистости.**

VII. Медиальные коленчатые тела (MGB)



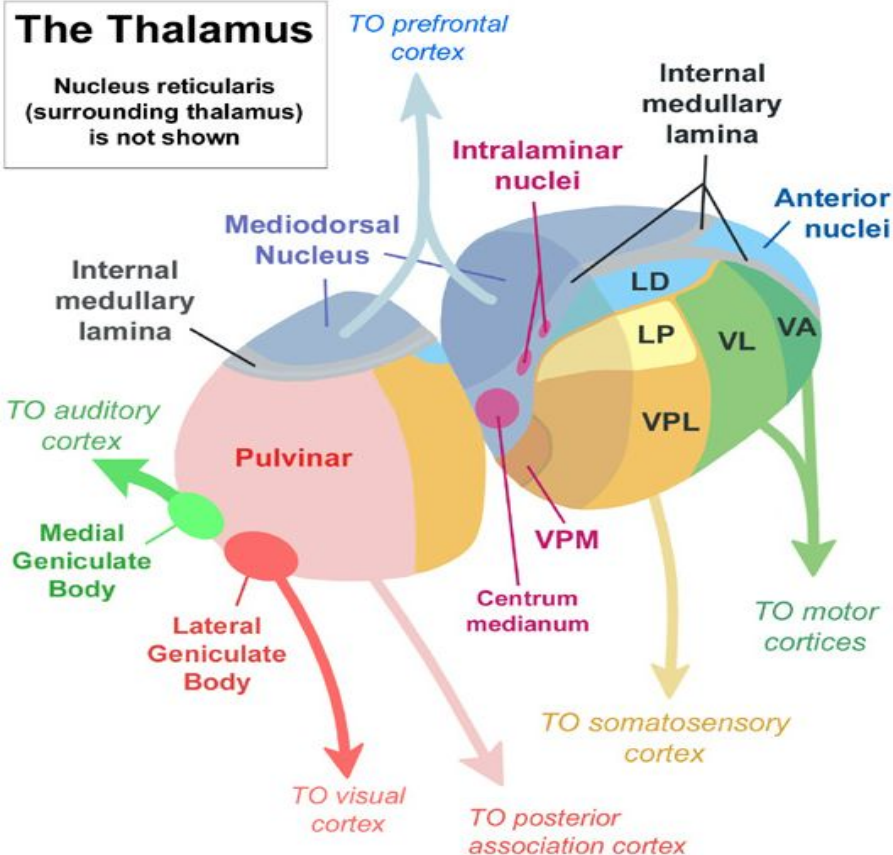
- Подкорковые переключения слухового анализатора; получают слуховые импульсы через ручки нижних холмиков крыши среднего мозга ;
- Имеют проекции на первичную слуховую кору (поля 41 and 42) посредством слуховой лучистости.

Функции ядер таламуса



Таламус — структура, в которой происходит и интеграция практически всех сигналов, идущих в кору большого мозга от спинного, среднего мозга, мозжечка, базальных ганглиев головного мозга.

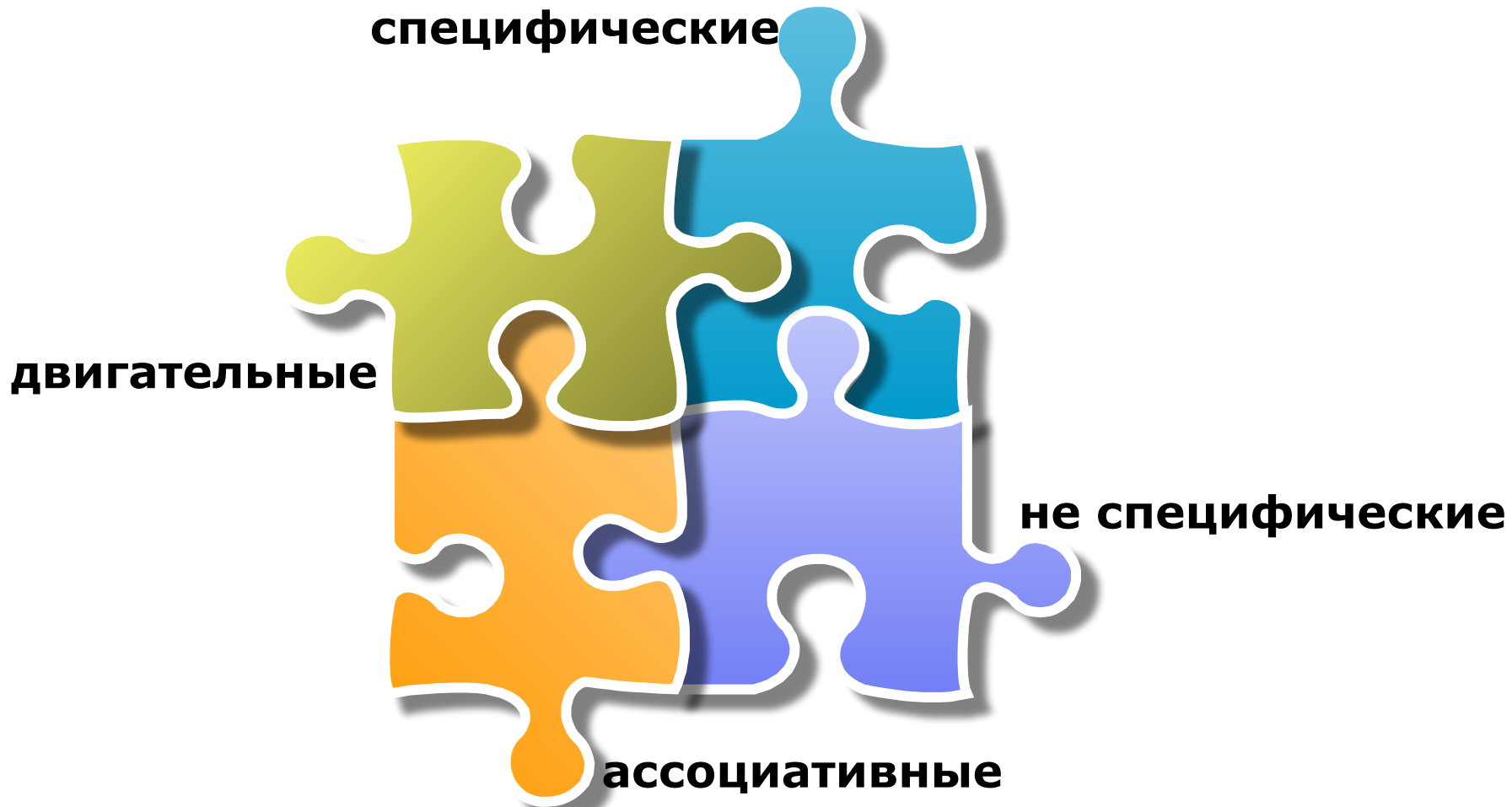Функции ядер таламуса



В ядрах таламуса происходит переключение информации, поступающей от экстеро-, проприорецепторов и interoцепторов и начинаются таламокортикальные пути. Таким образом зрительный бугор в целом является **подкорковой «станцией»** для всех видов чувствительности. Зрительный бугор является центром организации и реализации инстинктов, влечений, эмоций.

Ядра таламуса функционально по характеру входящих и исходящих путей подразделяются на:

LOGO

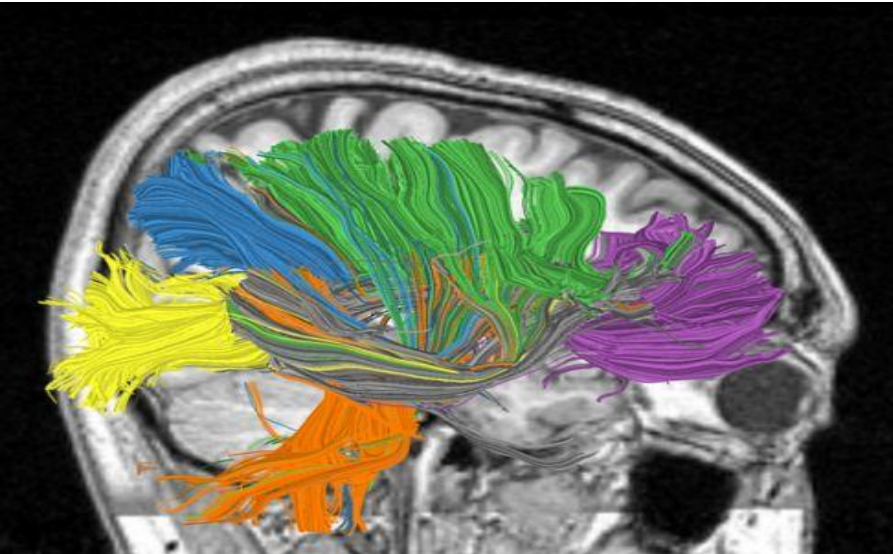


К специфическим ядрам

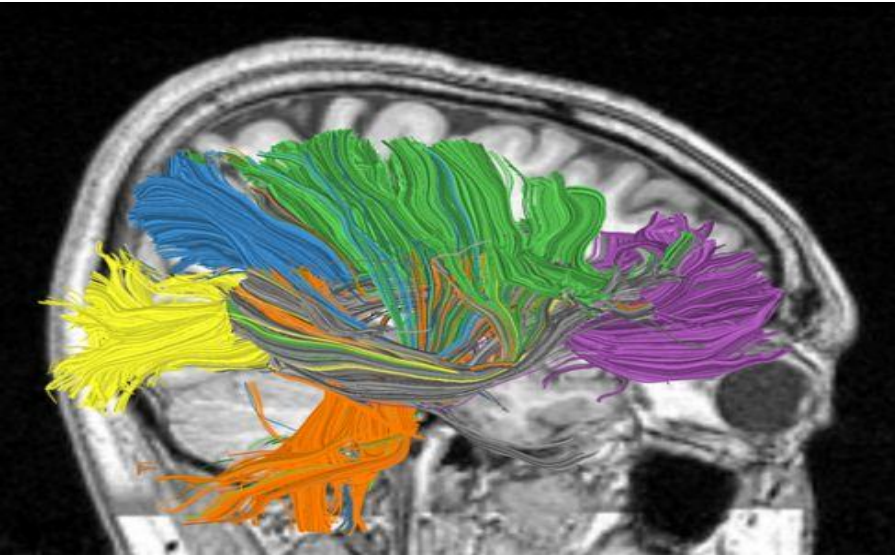
◆ относятся **переднее**
вентральное, медиальное,
вентролатеральное,
постлатеральное,
постмедиальное,
латеральное и медиальное
коленчатые тела.

Последние относятся к
 подкорковым центрам
 зрения и слуха
 соответственно.

От специфических ядер
 информация о характере
 сенсорных стимулов
 поступает в строго
 определенные участки
 III—IV слоев коры
 большого мозга
 (соматотопическая
 локализация).



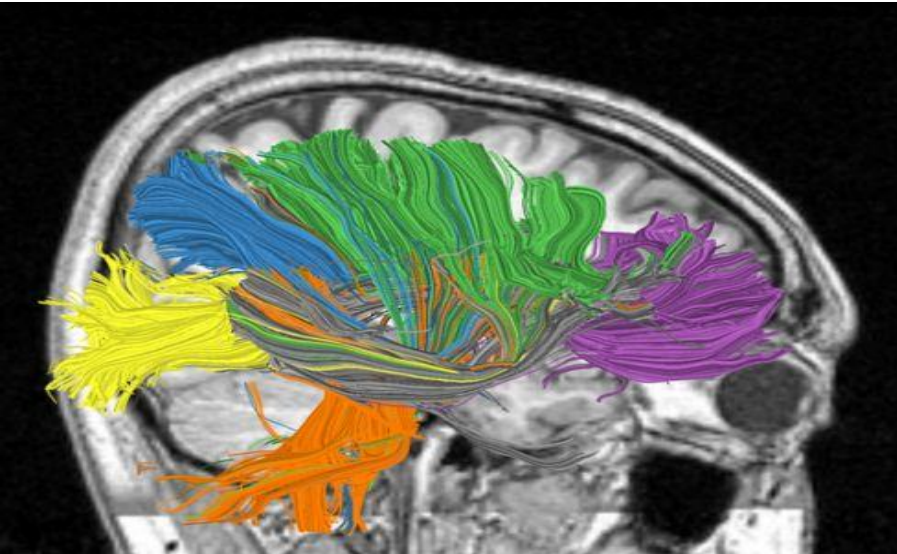
- ◆ **Нарушение функции специфических ядер приводит к выпадению конкретных видов чувствительности, так как ядра таламуса, как и кора большого мозга, имеют соматотопическую локализацию. Отдельные нейроны специфических ядер таламуса возбуждаются рецепторами только своего типа. К специфическим ядрам таламуса идут сигналы от рецепторов **кожи, глаз, уха, мышечной системы**. Сюда же конвергируют сигналы от интерорецепторов зон проекции **блуждающего и чревного нервов, гипоталамуса**.**





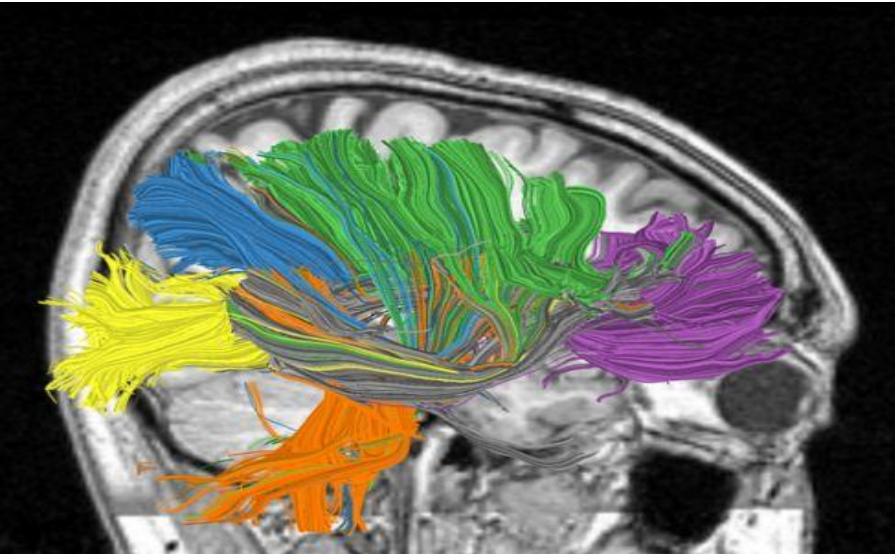
Латеральное коленчатое тело имеет прямые эфферентные связи с затылочной долей коры большого мозга и афферентные связи с сетчаткой глаза и с передними буграми четверохолмий. Нейроны латеральных коленчатых тел по-разному реагируют на цветовые раздражения, включение, выключение света, т. е. могут выполнять детекторную функцию.

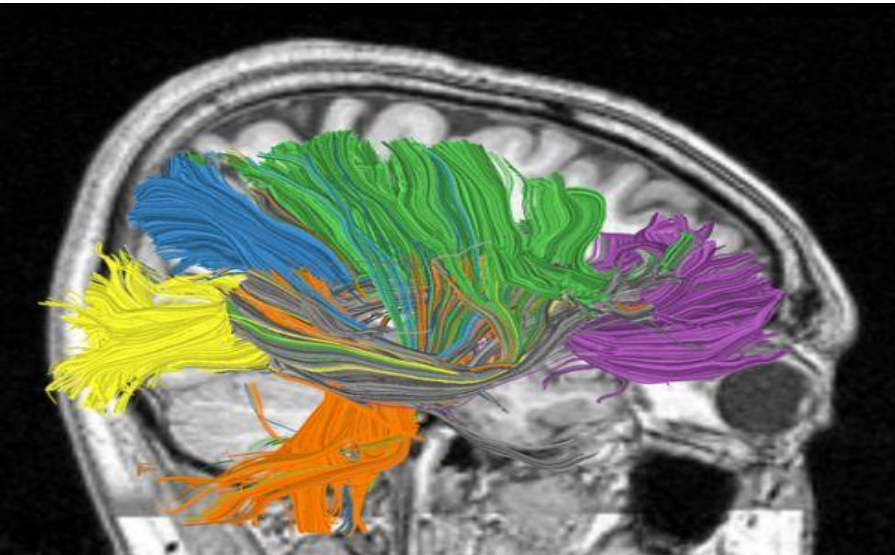
В медиальное коленчатое тело поступают афферентные импульсы из латеральной петли и от нижних бугров четверохолмий. Эфферентные пути от медиальных коленчатых тел идут в височную зону коры большого мозга, достигая там первичной слуховой области коры. МКТ имеет четкую томотопичность. Следовательно, уже на уровне таламуса обеспечивается пространственное распределение чувствительности всех сенсорных систем организма, в том числе сенсорных посылок от интерорецепторов сосудов, органов брюшной, грудной полостей.



Ассоциативные ядра таламуса

- ◆ представлены передним медиодорсальным, латеральным дорсальным ядрами и подушкой. Переднее ядро связано с лимбической корой (поясной извилиной), медиодорсальное — с лобной долей коры, латеральное дорсальное — с теменной, подушка — с ассоциативными зонами теменной и височной долями коры большого мозга.

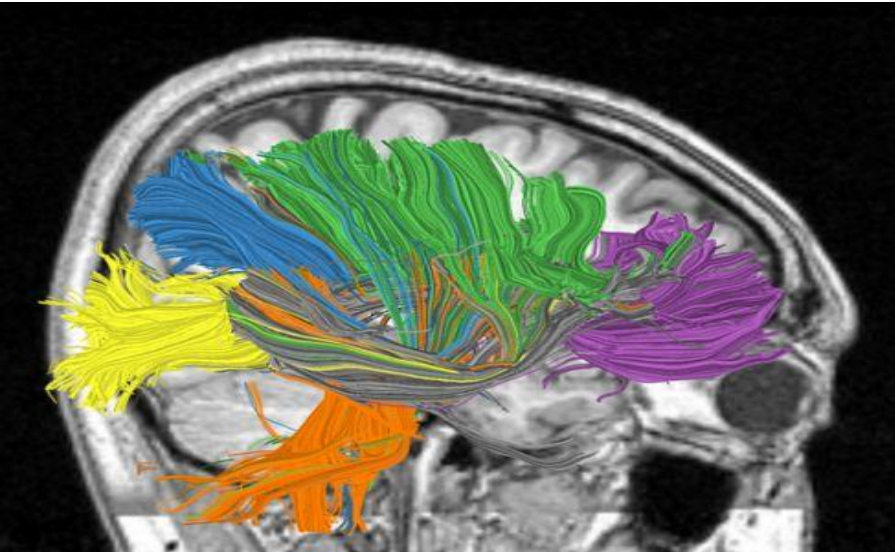




Основными клеточными структурами этих ядер являются нейроны, способные выполнять полисенсорные функции. Ряд нейронов изменяет активность только при одновременном комплексном раздражении. На полисенсорных нейронах происходит конвергенция возбуждений разных модальностей, формируется интегрированный сигнал, который затем передается в ассоциативную кору мозга. Нейроны подушки связаны главным образом с ассоциативными зонами теменной и височной долей коры большого мозга, нейроны латерального ядра — с теменной, нейроны медиального ядра — с лобной долей коры большого мозга.

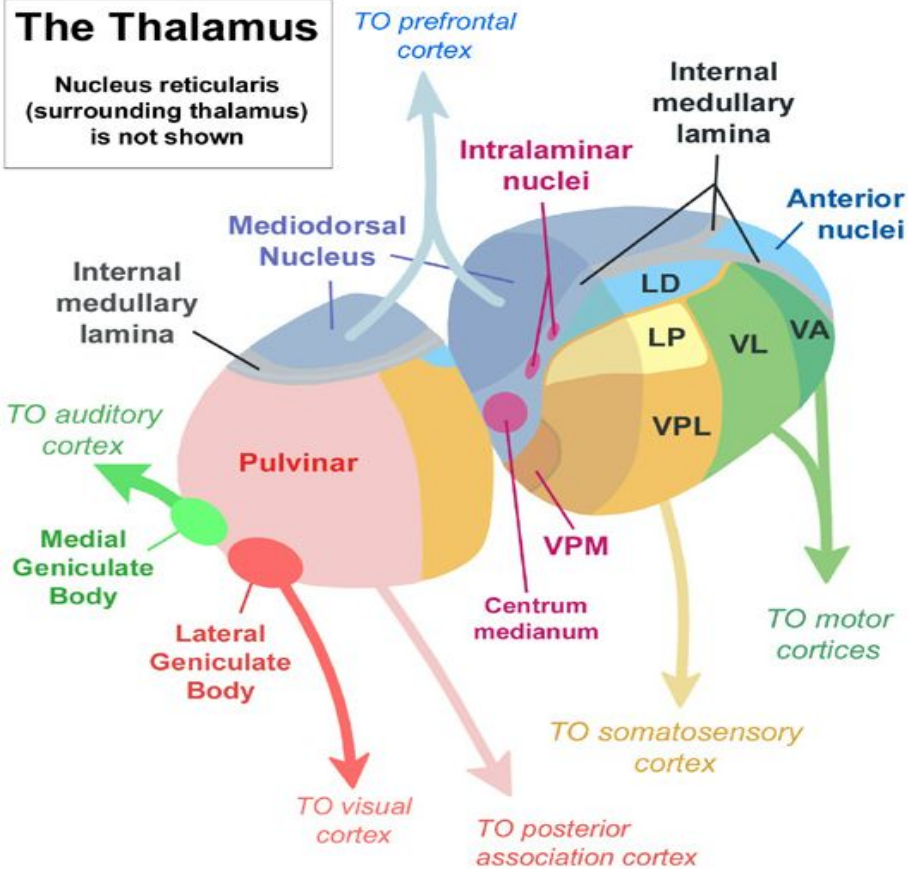
Неспецифические ядра таламуса

- ◆ представлены **срединным центром, парацентральной ядром, центральным медиальным и латеральным, субмедиальным, вентральным передним, парафасцикулярным комплексами, ретикулярным ядром, перивентрикулярной и центральной серой массой.** Нейроны этих ядер образуют свои связи по ретикулярному типу. Их аксоны поднимаются в кору большого мозга и контактируют со всеми ее слоями, образуя не локальные, а диффузные связи. К неспецифическим ядрам поступают связи из РФ ствола мозга, гипоталамуса, лимбической системы, базальных ганглиев, специфических ядер таламуса.



The Thalamus

Nucleus reticularis
(surrounding thalamus)
is not shown

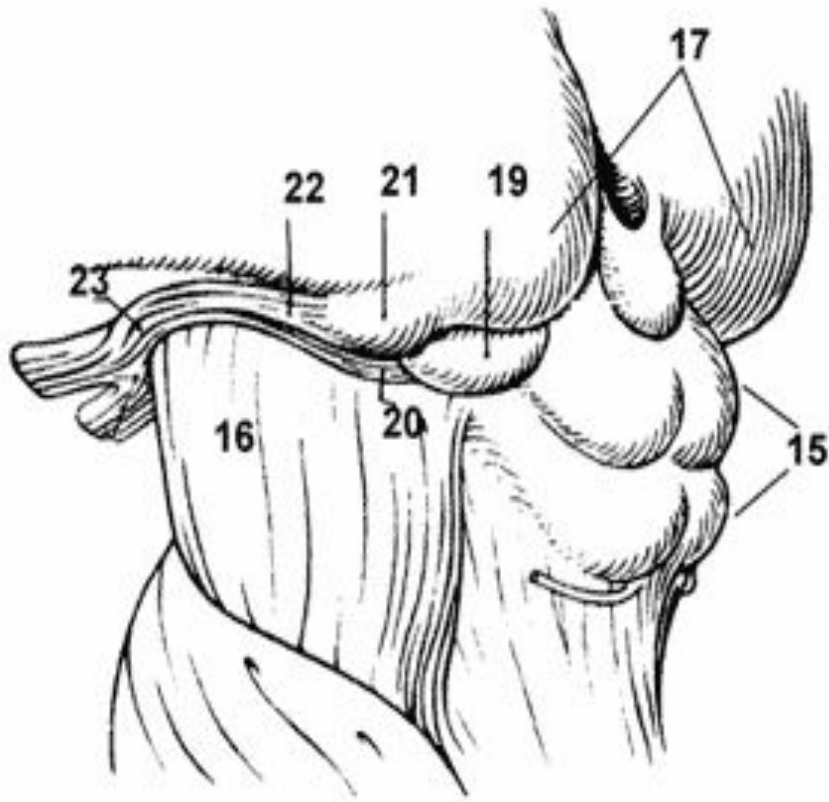


- ❖ **Сложное строение таламуса,** наличие в нем взаимосвязанных специфических и ассоциативных ядер, позволяет ему организовывать такие двигательные реакции, как сосание, жевание, глотание, смех. Двигательные реакции интегрируются в вегетативными процессами, обеспечивающими эти движения.

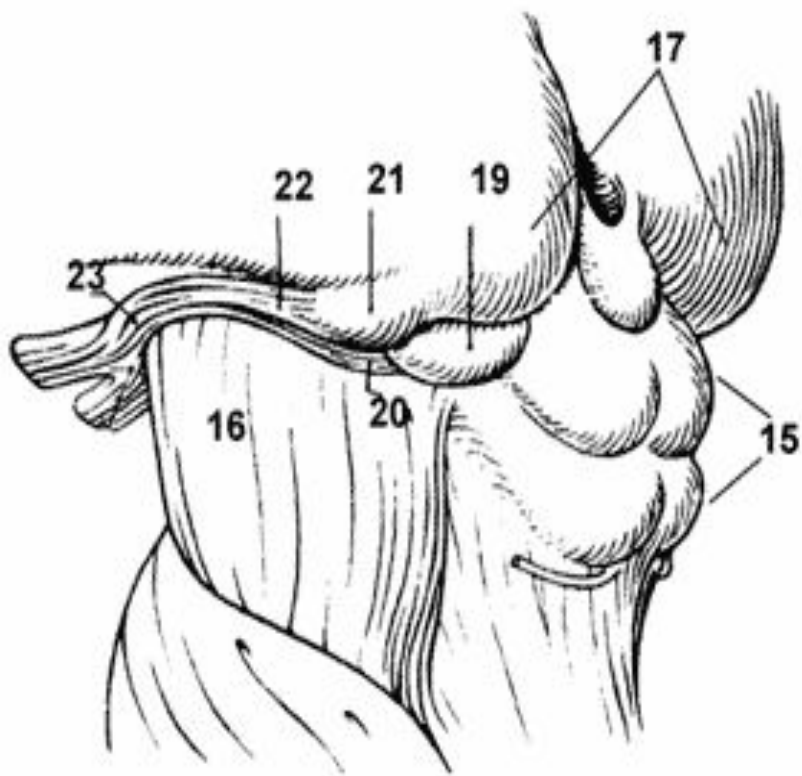
Метаталамус

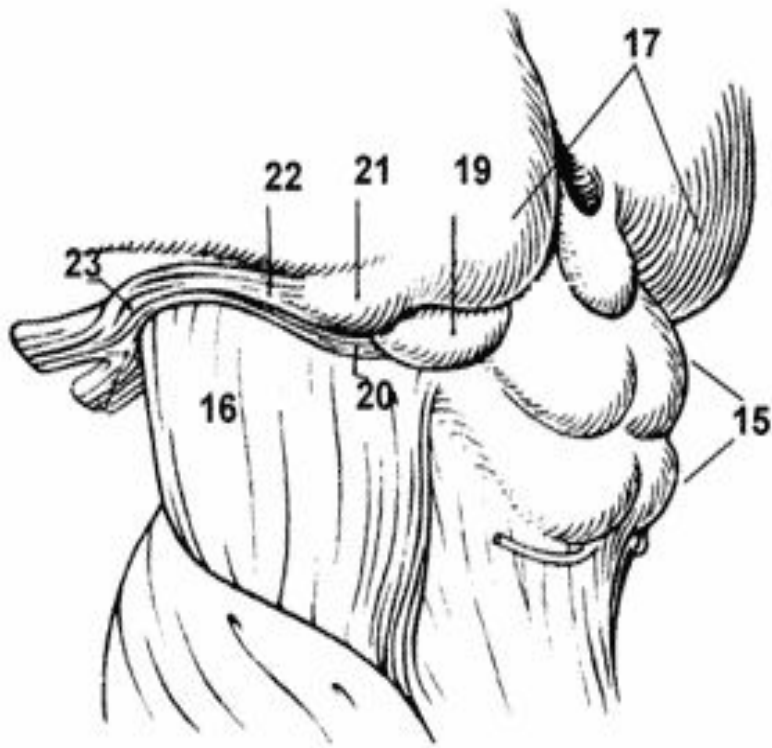


(metathalamus, забугорье) составляют **медиальные (19) и латеральные (21) коленчатые тела**, расположенные под задней частью подушки таламуса, выше и латеральнее верхних холмиков четверохолмия.



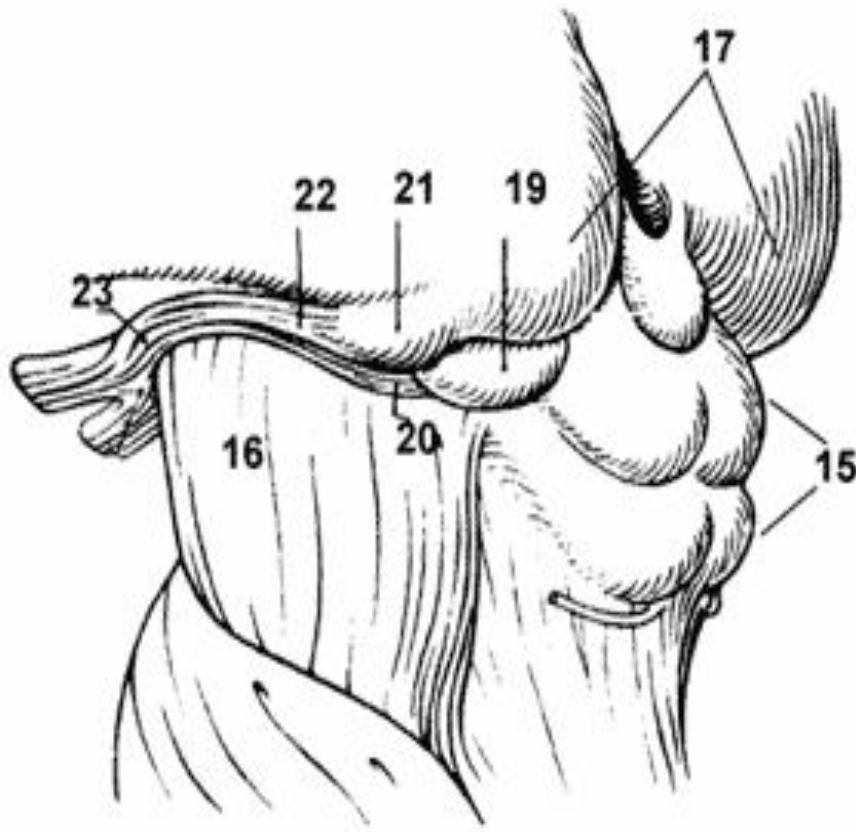
- ◆ **Медиальное коленчатое тело (19)** содержит клеточное ядро, в котором заканчивается латеральная (слуховая) петля. Нервными волокнами, составляющими нижнюю ручку четверохолмия, оно связано с нижними холмиками четверохолмия и вместе с ними образует подкорковый слуховой центр.



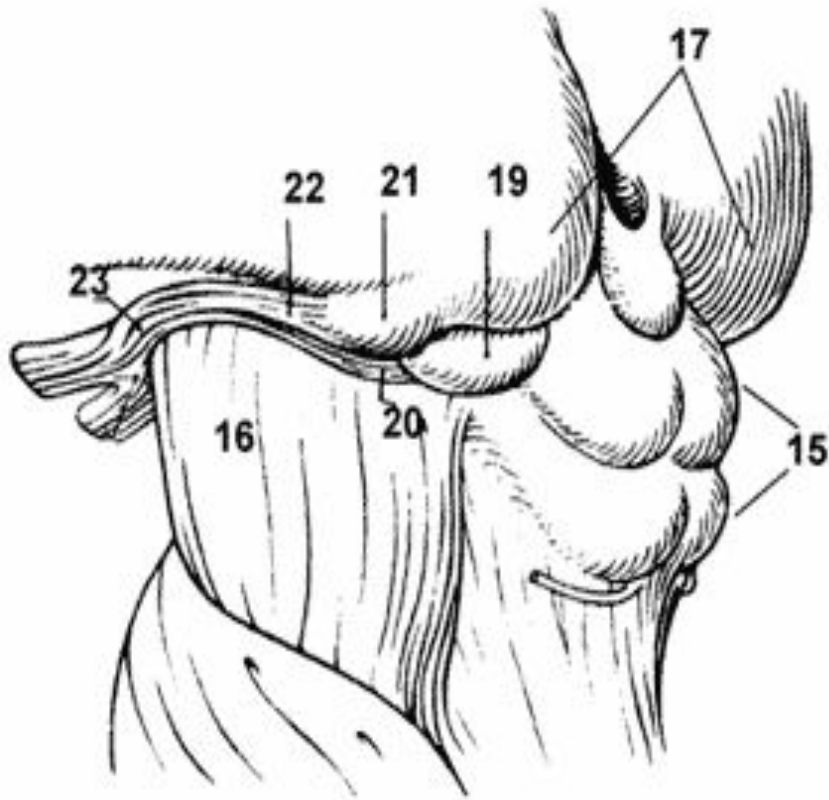


- ❖ Аксоны клеток, заложенные в подкорковом слуховом центре, главным образом в медиальном коленчатом теле, направляются к корковому концу слухового анализатора, расположенному в верхней височной извилине, точнее в коре находящихся на ней мелких извилин Гешля, при этом слуховые импульсы передаются к проекционному слуховому полю коры в тонотопическом порядке. Поражение медиального коленчатого тела ведет к снижению слуха, более выраженному на противоположной стороне. Поражение обоих медиальных коленчатых тел может обусловить глухоту на оба уха.

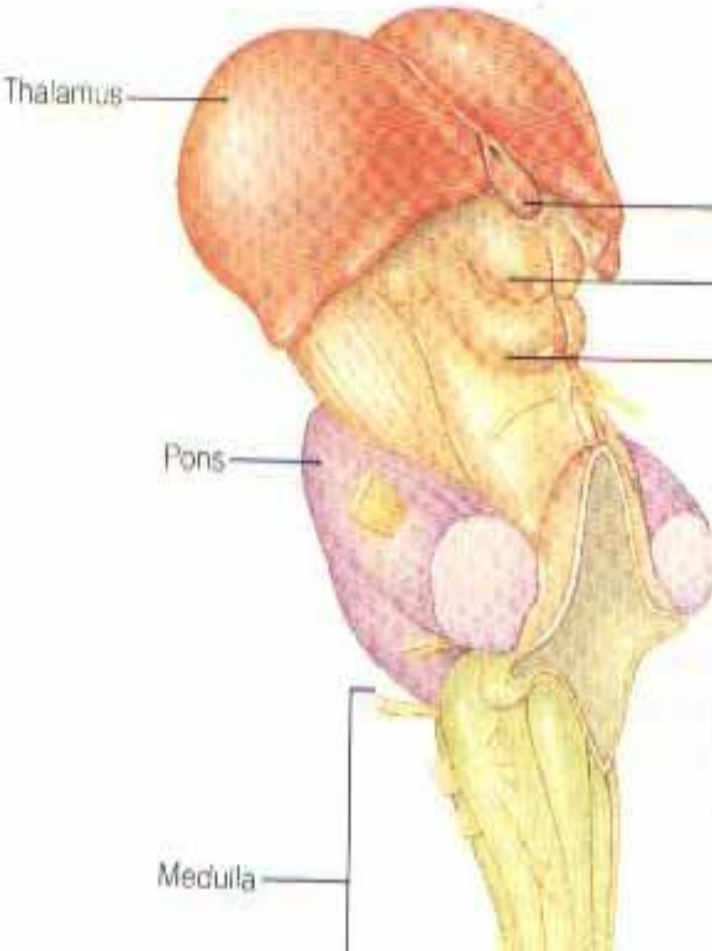
- ◆ Латеральное коленчатое тело(21), как и верхние бугры четверохолмия, с которыми оно связано верхними ручками четверохолмия, состоит из чередующихся слоев серого и белого вещества. Латеральные коленчатые тела составляют подкорковый зрительный центр. Главным образом в них заканчиваются зрительные тракты.



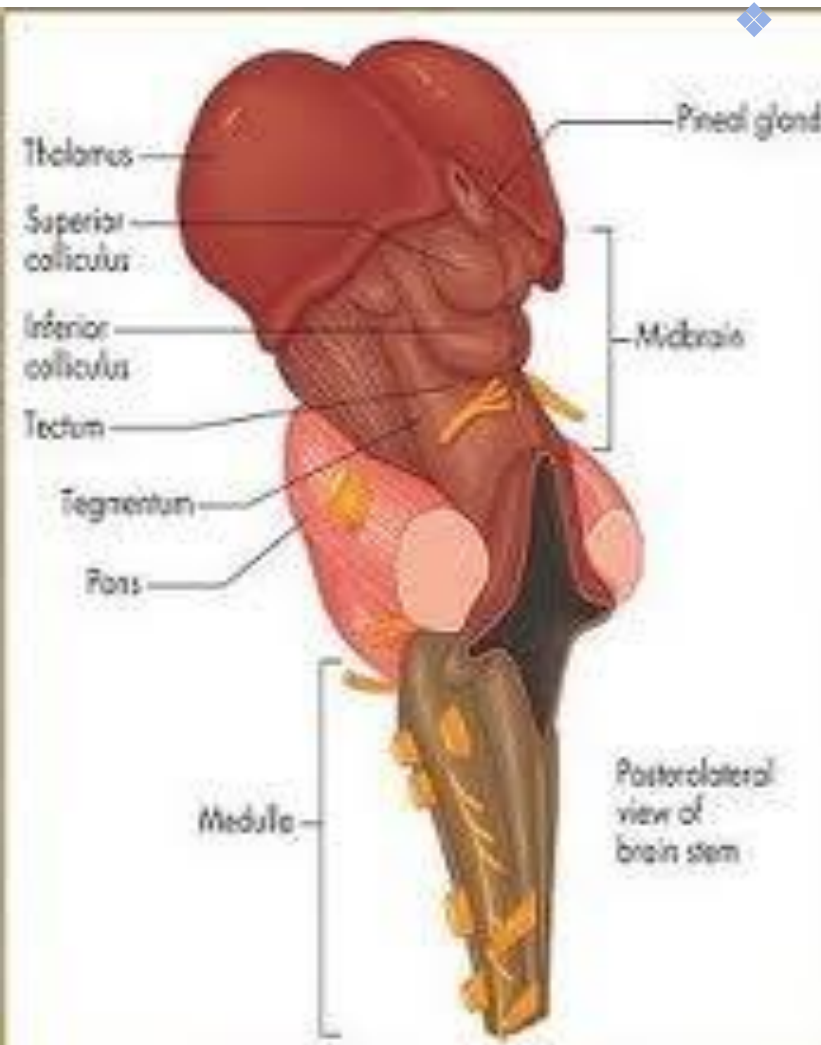
- ◆ Аксоны клеток латеральных коленчатых тел проходят компактно в составе заднего отдела заднего бедра внутренней капсулы, а затем формируют зрительную лучистость (*radiatio optica*), по которой зрительные импульсы достигают в строгом ретино-топическом порядке коркового конца зрительного анализатора - в основном область шпорной борозды на медиальной поверхности затылочной доли.



Эпиталамус



- ◆ Эпифиз или шишковидное тело — небольшой органили шишковидное тело — небольшой орган, выполняющий функцию, эндокринную считающийся частью фотоэндокринной системы или шишковидное тело — небольшой орган, выполняющий функцию, эндокринную считающийся частью фотоэндокринной системы; относится к промежуточному мозгу или шишковидное тело — небольшой орган, выполняющий функцию, эндокринную считающийся частью фотоэндокринной системы



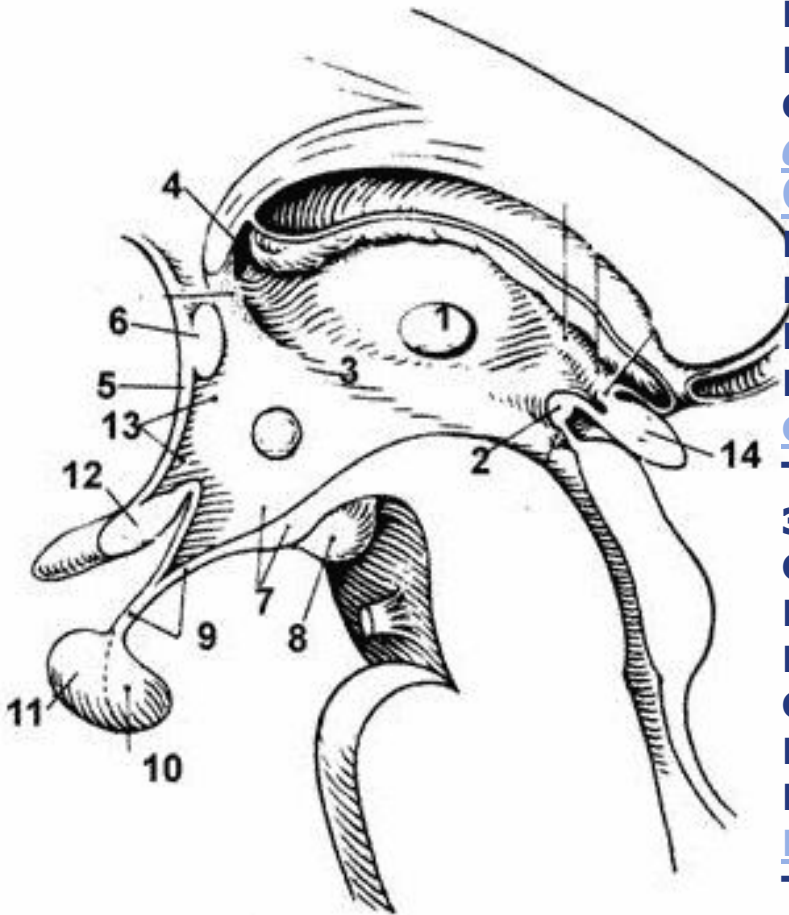
До сих пор функциональная значимость эпифиза для человека недостаточно изучена. Секреторные клетки эпифиза выделяют в кровь гормон мелатонин недостаточно изучена. Секреторные клетки эпифиза выделяют в кровь гормон мелатонин, синтезируемый из серотонина, который участвует в синхронизации циркадных ритмов (биоритмы «сон — бодрствование») и, возможно, влияет на все гипоталамо (биоритмы «сон — бодрствование») и, возможно, влияет на все гипоталамо-гипофизарные (биоритмы «сон — бодрствование») и, возможно, влияет на все гипоталамо-гипофизарные гормоны, а также иммунную систему.

Адреногломерулотропин (биоритмы «сон — бодрствование») и, возможно, влияет на все гипоталамо-гипофизарные гормоны, а также иммунную систему. Адреногломерулотропин (Farell 1959) стимулирует выработку альдостерона (биоритмы «сон — бодрствование») и, возможно, влияет на все гипоталамо-гипофизарные гормоны, а также иммунную систему.

Адреногломерулотропин (Farell 1959) стимулирует выработку альдостерона,

Регуляция эпифиза

- ◆ Согласно последним биологическим исследованиям эпифиз человека и многих типов животных является существенной составной частью фотонейроэндокринной системы.

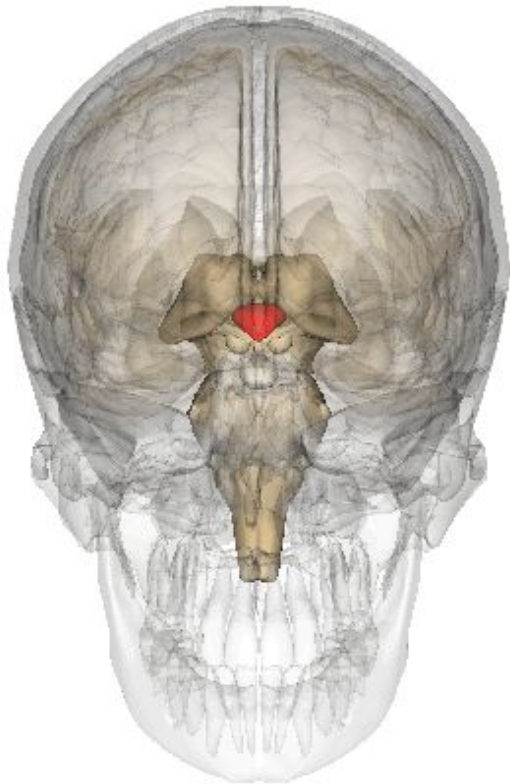


Свет. Свет оказывает тормозящее влияние на активность эпифиза, тогда как темнота — стимулирующее. Свет не проникает напрямую к эпифизу, но последний имеет ганглиозную связь с сетчаткой.

Свет оказывает тормозящее влияние на активность эпифиза, тогда как темнота — стимулирующее. Свет не проникает напрямую к эпифизу, но последний имеет ганглиозную связь с сетчаткой: сетчатка воспринимает свет и по ретино-гипоталамическому тракту посылает сигналы в гипоталамус.

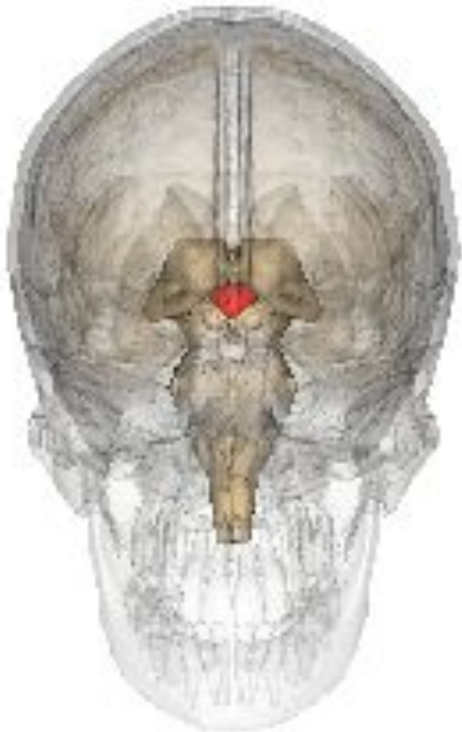
Свет оказывает тормозящее влияние на активность эпифиза, тогда как темнота — стимулирующее. Свет не проникает напрямую к эпифизу, но последний имеет ганглиозную связь с сетчаткой: сетчатка воспринимает свет и посылает по ретино-

Гипоталамус



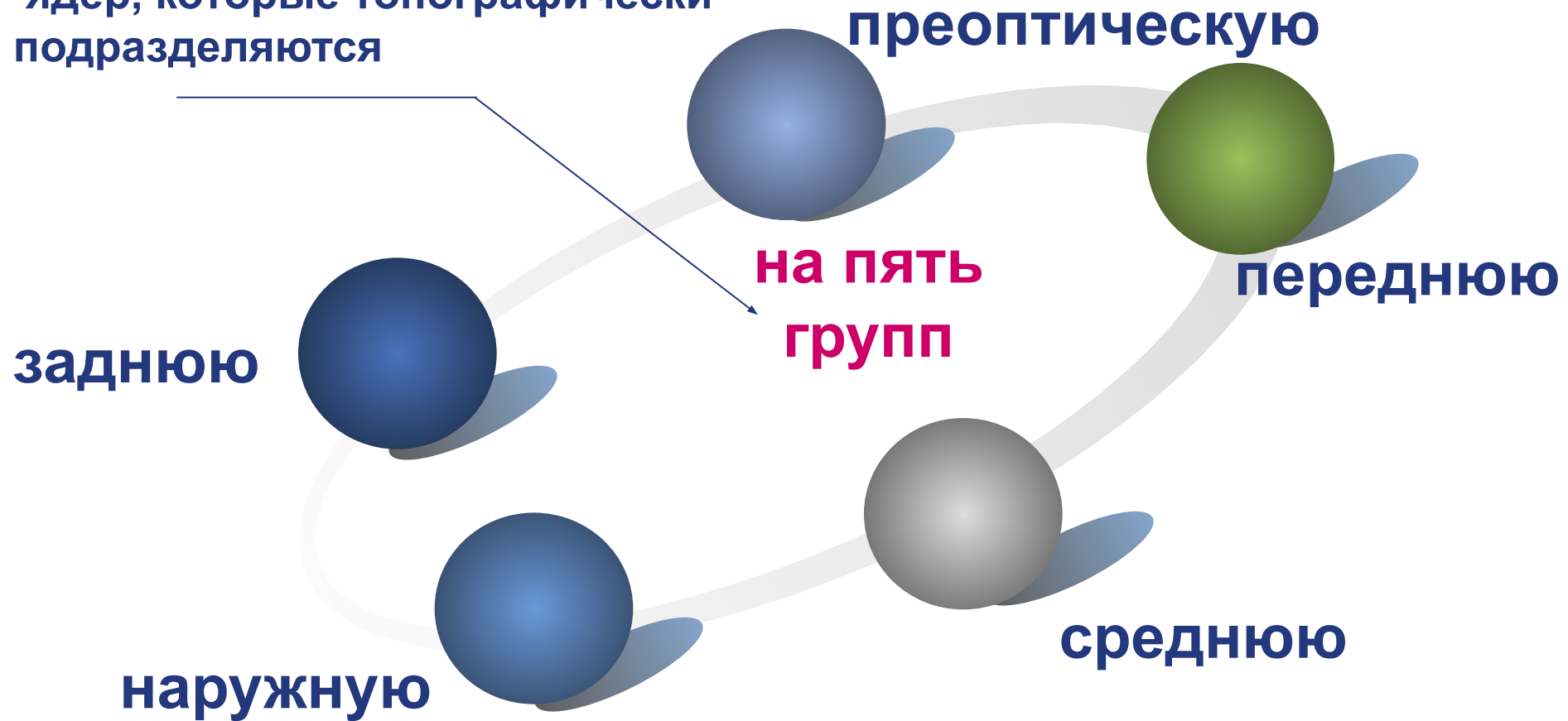
- ◆ - филогенетически старый отдел промежуточного мозга, который играет важную роль в поддержании постоянства внутренней среды и обеспечении интеграции функций вегетативной, эндокринной и соматической систем. Этот небольшой по объему, но важный по функциям отдел лежит на дне и по бокам третьего мозгового желудочка, вентральнее таламуса.
-

Гипоталамус



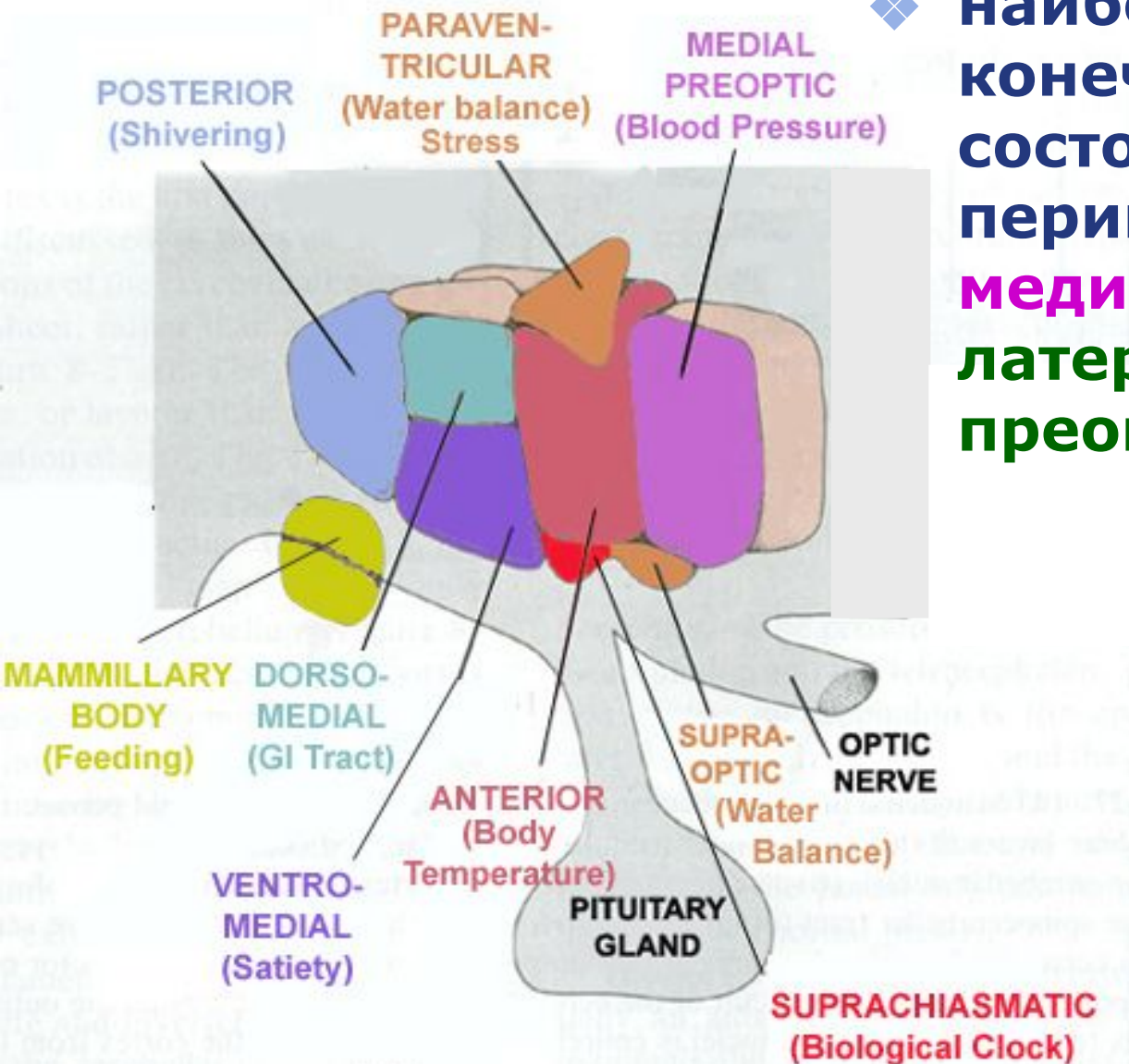
- ◆ Он включает в себя такие анатомические структуры, как серый бугор, воронку, которая заканчивается гипофизом, и мамиллярные или сосцевидные тела. Верхнюю границу гипоталамуса формируют конечная пластинка и перекрест зрительного нерва. Сбоку гипоталамус ограничен зрительным трактом и внутренней капсулой, а сзади примыкает к среднему мозгу.

В нейральной сети гипоталамуса
можно выделить несколько десятков
ядер, которые топографически
подразделяются

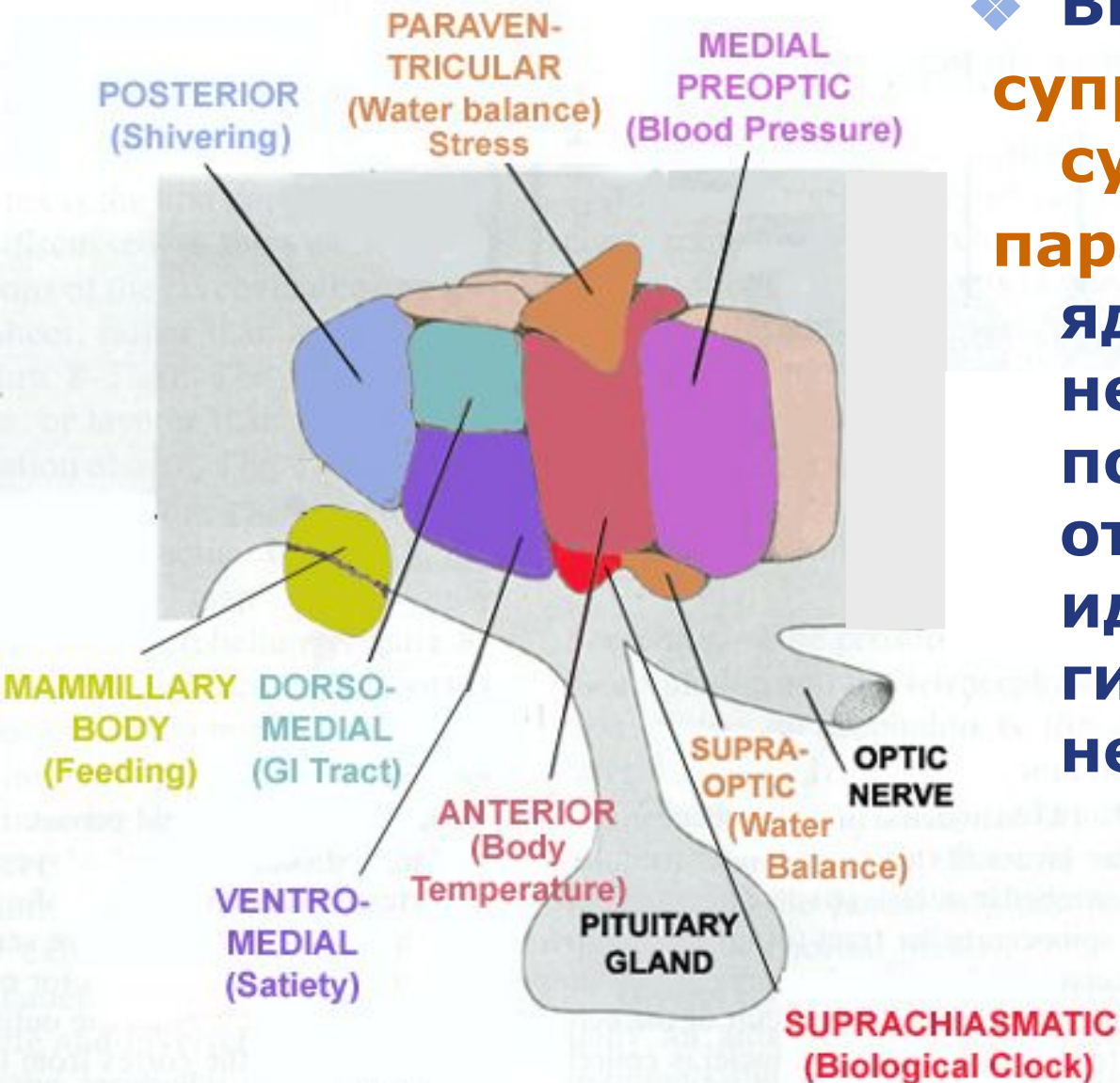


Преоптическая группа,

- ◆ наиболее близкая к конечному мозгу, состоит из перивентрикулярного, **медиального** и **латерального** преоптических ядер.



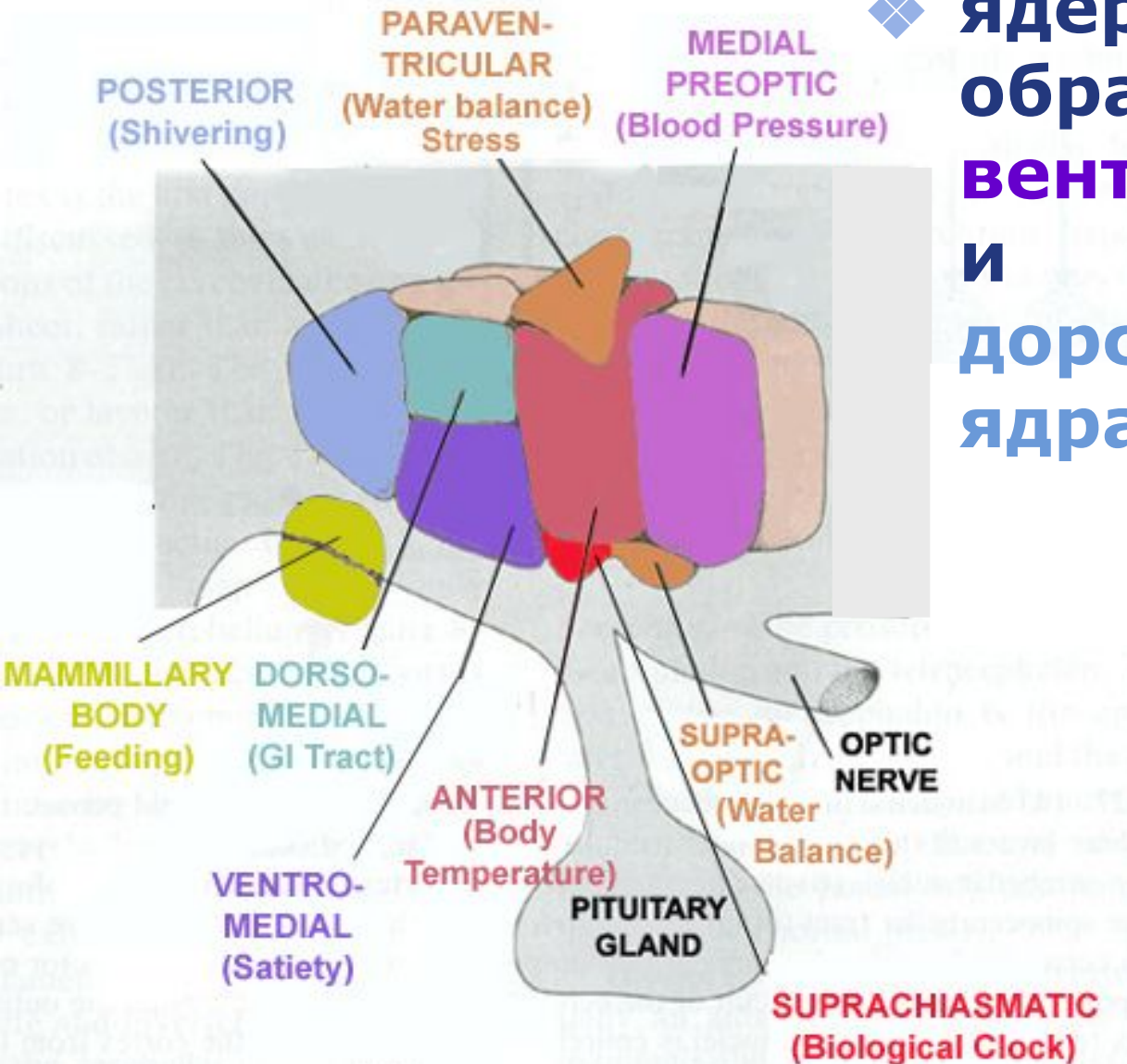
Передняя группа



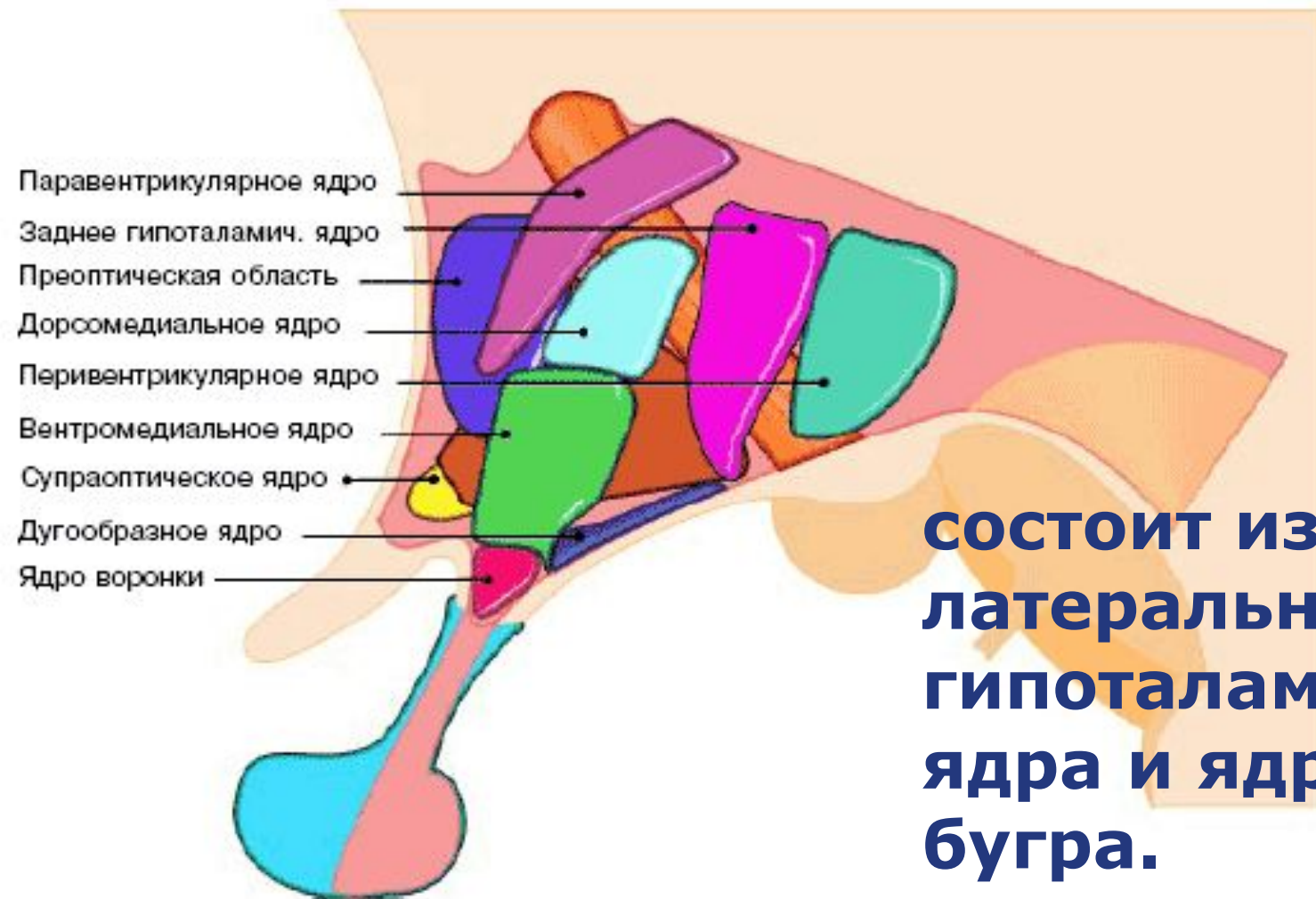- ◆ Включает супрахиазматическое, супраоптическое и паравентрикулярное ядра. Отростки нейронов двух последних четко отграниченных ядер идут к задней доле гипофиза - нейрогипофизу.

Средняя группа

- ◆ ядра гипоталамуса образована **вентромедиальным** и **дорсомедиальным** ядрами.

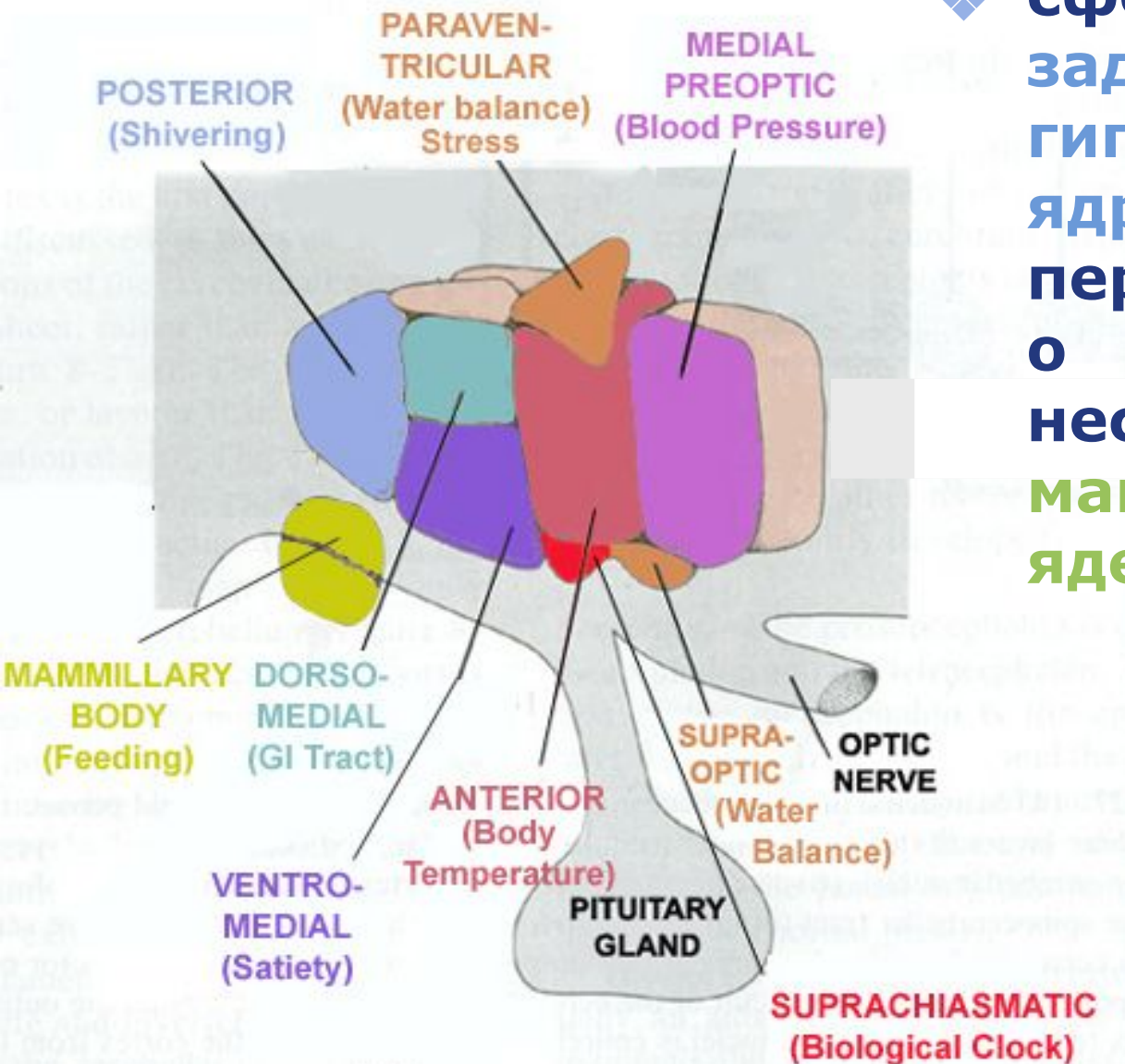


Наружная группа



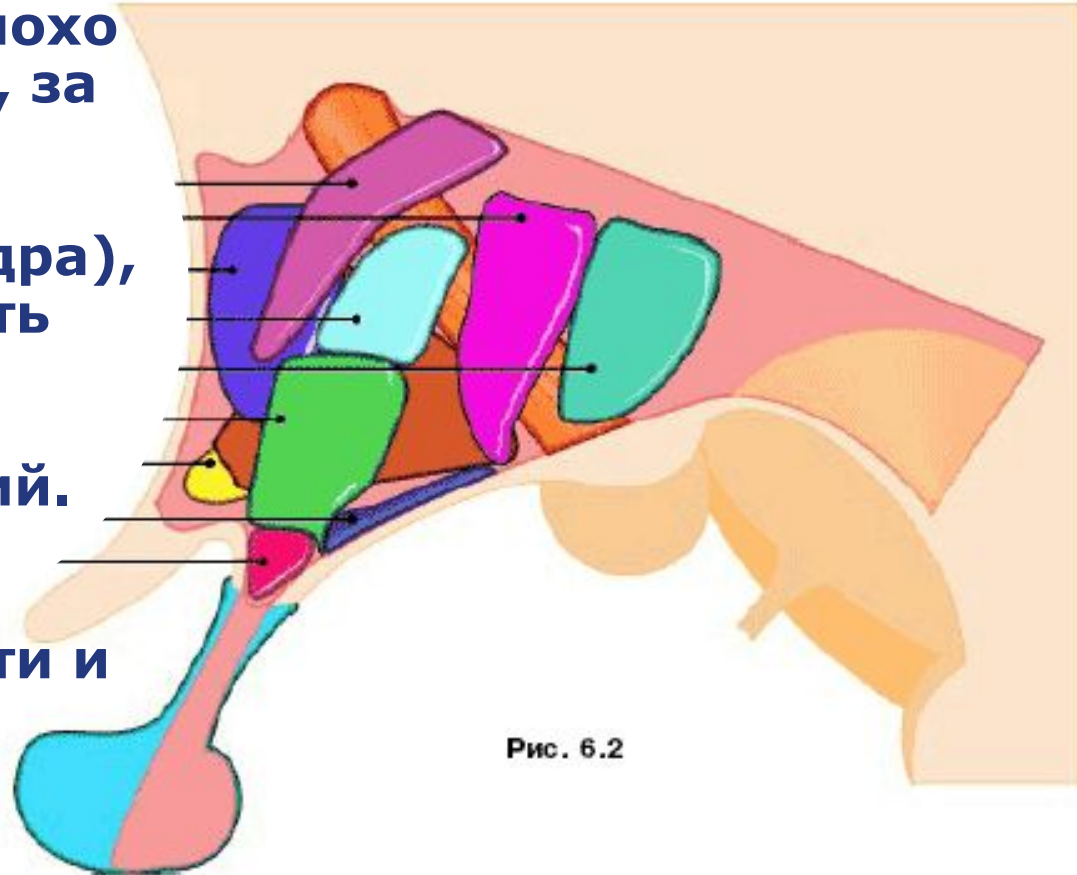
**СОСТОИТ ИЗ
ЛАТЕРАЛЬНОГО
ГИПОТАЛАМИЧЕСКОГО
ЯДРА И ЯДРА СЕРОГО
БУГРА.**

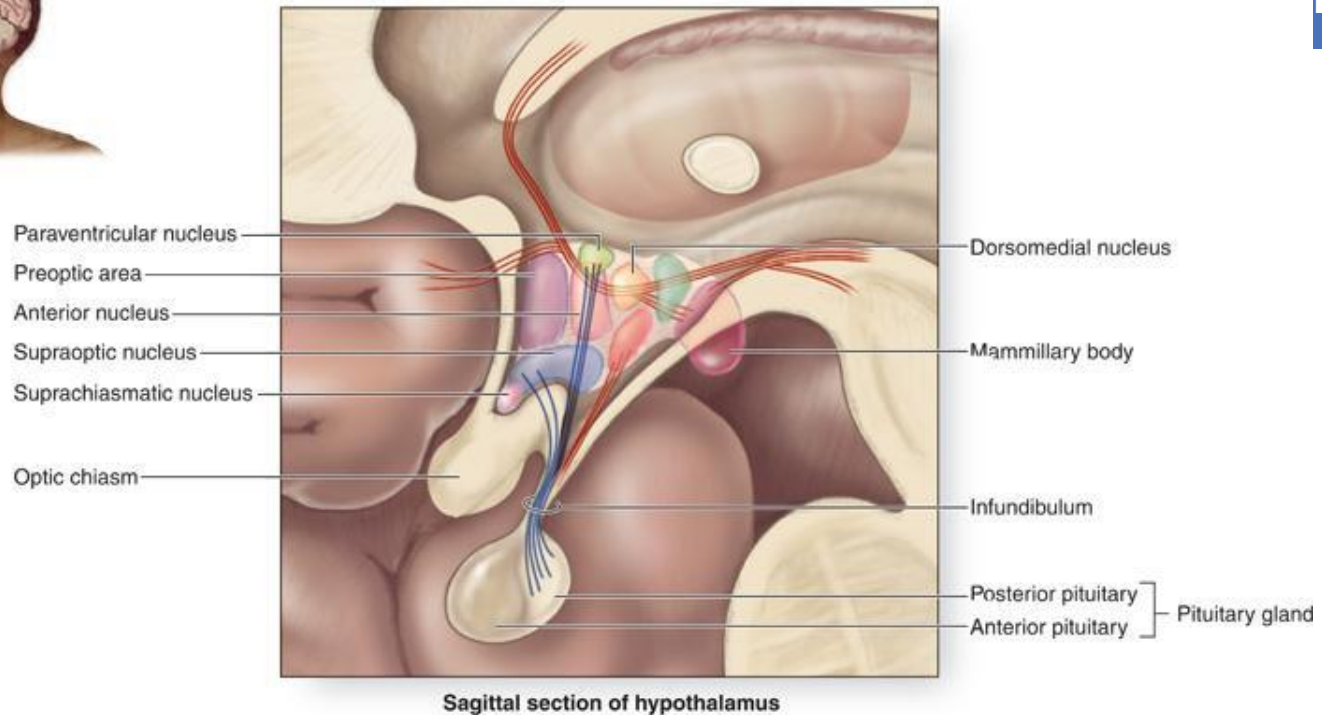
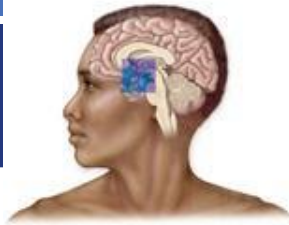Задняя группа



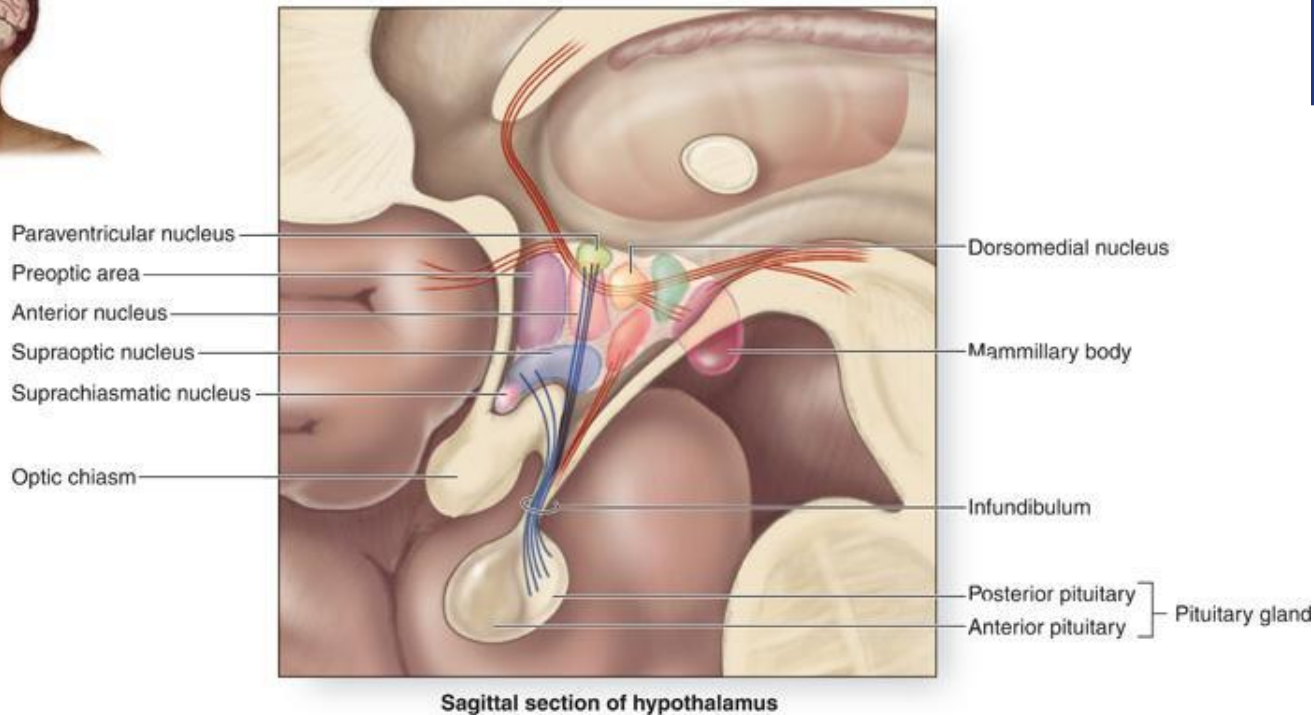
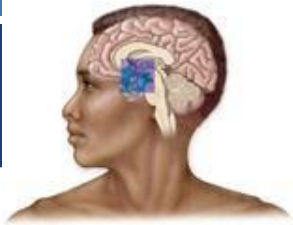
- ❖ сформирована из заднего гипоталамического ядра, перифорникального ядра и нескольких мамиллярных ядер.

❖ Большинство ядер гипоталамуса имеют плохо очерченные границы и, за малым исключением (**супраоптическое и паравентрикулярное ядра**), их трудно рассматривать как центры с узкой локализацией специфических функций. Более перспективным является деление гипоталамуса на области и зоны, обладающие определенной функциональной спецификой.

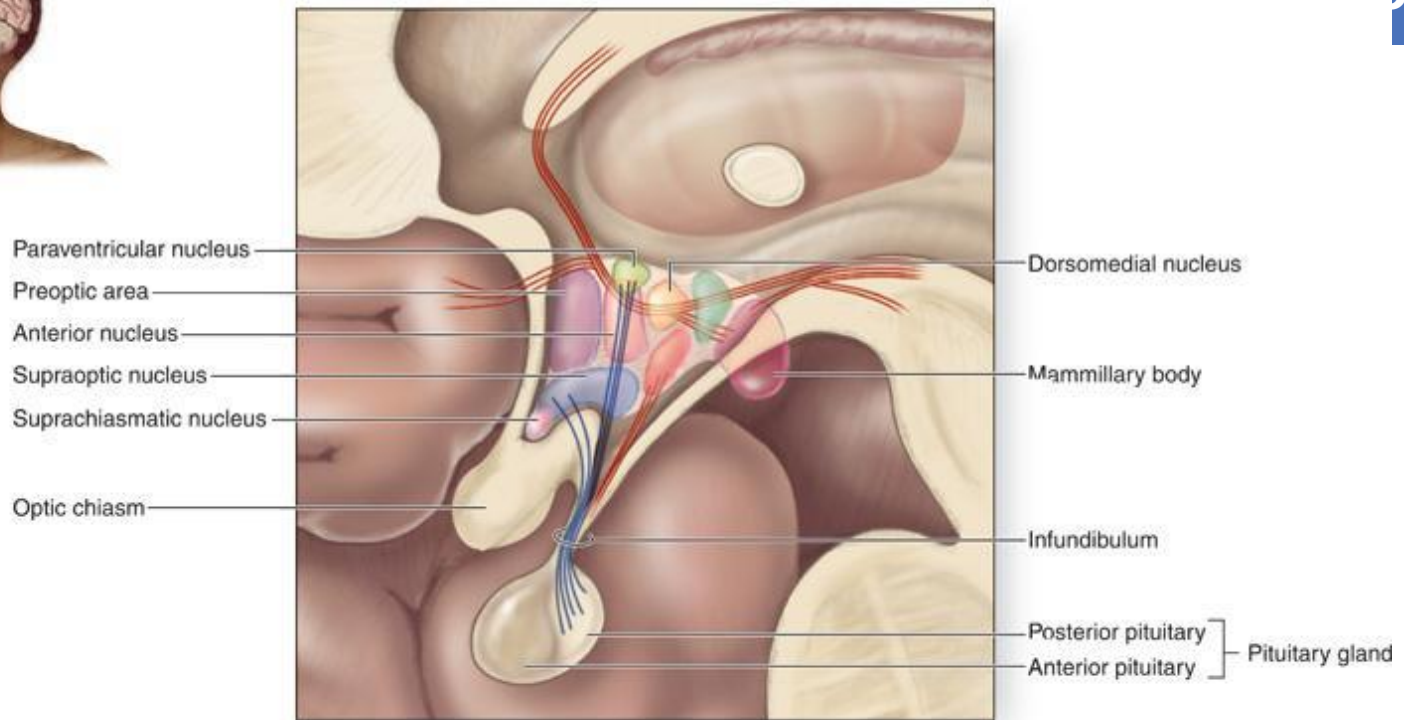
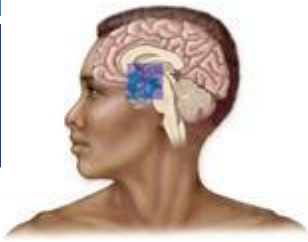




Так, некоторые ядра **преоптической** и **передней** групп объединяются в **гипофизотропную область**, нейроны которой продуцируют так называемые **рилизинг-факторы (либерины)** и **ингибирующие факторы (статины)**, регулирующие деятельность передней доли гипофиза - **аденогипофиза**.



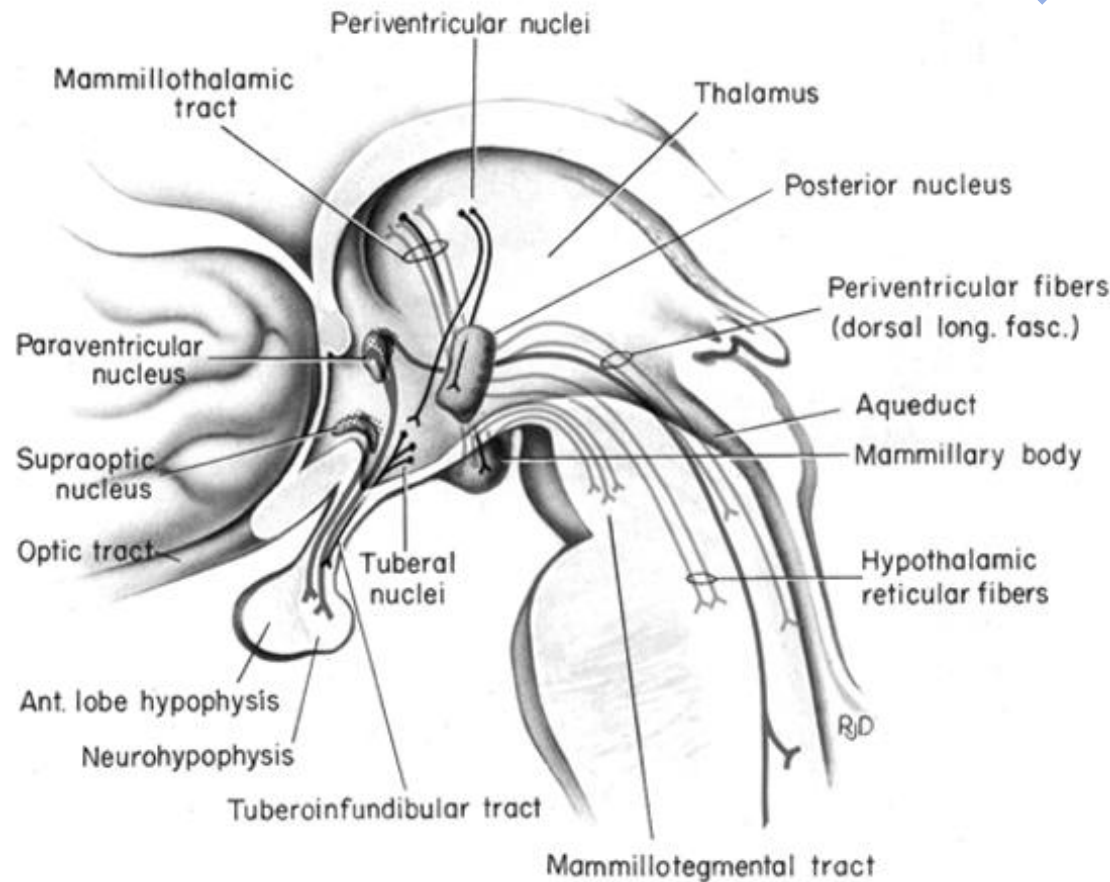
◆ **Срединная группа ядер формирует медиальный гипоталамус, где имеются своеобразные нейроны-датчики, реагирующие на различные изменения внутренней среды организма (температуру крови, водно-электролитный состав плазмы, содержание гормонов в крови). Посредством нервных и гуморальных механизмов медиальный гипоталамус управляет деятельностью гипофиза.**



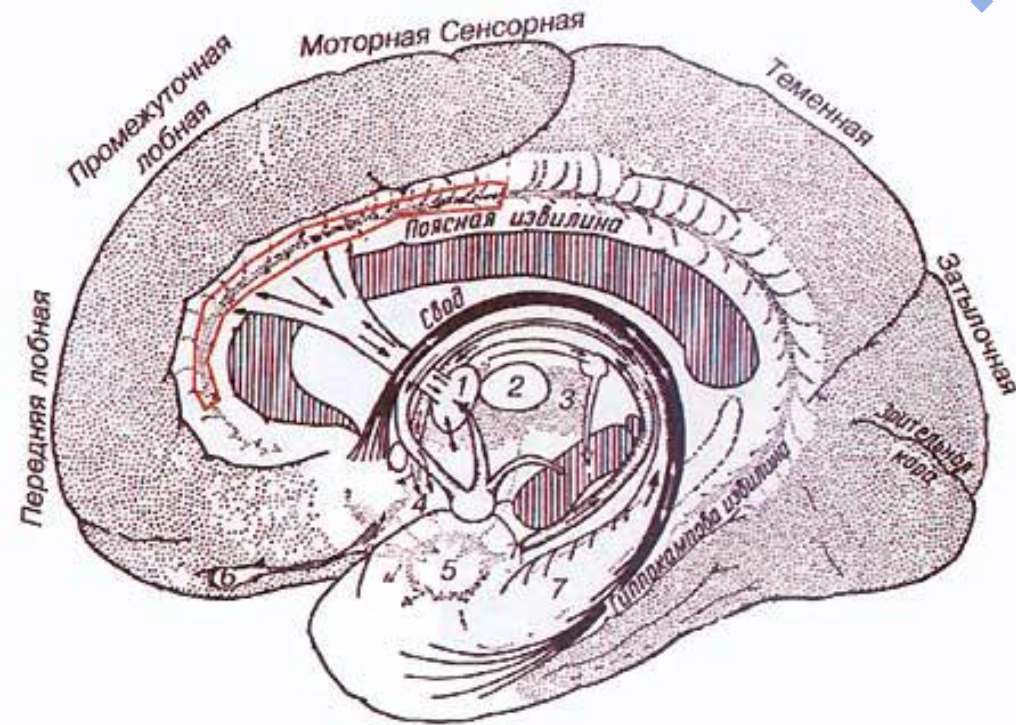
Sagittal section of hypothalamus

❖ **Латеральный гипоталамус** представляет собой безъядерную зону, в которой сосредоточены проводниковые элементы (медиальный пучок переднего мозга), формирующие пути к верхним и нижним отделам стволовой части мозга. Нервные клетки в латеральном гипоталамусе расположены диффузно. В целом гипоталамус как важный интегративный центр имеет богатые афферентные и эфферентные связи с различными отделами мозга.

Связи гипоталамуса



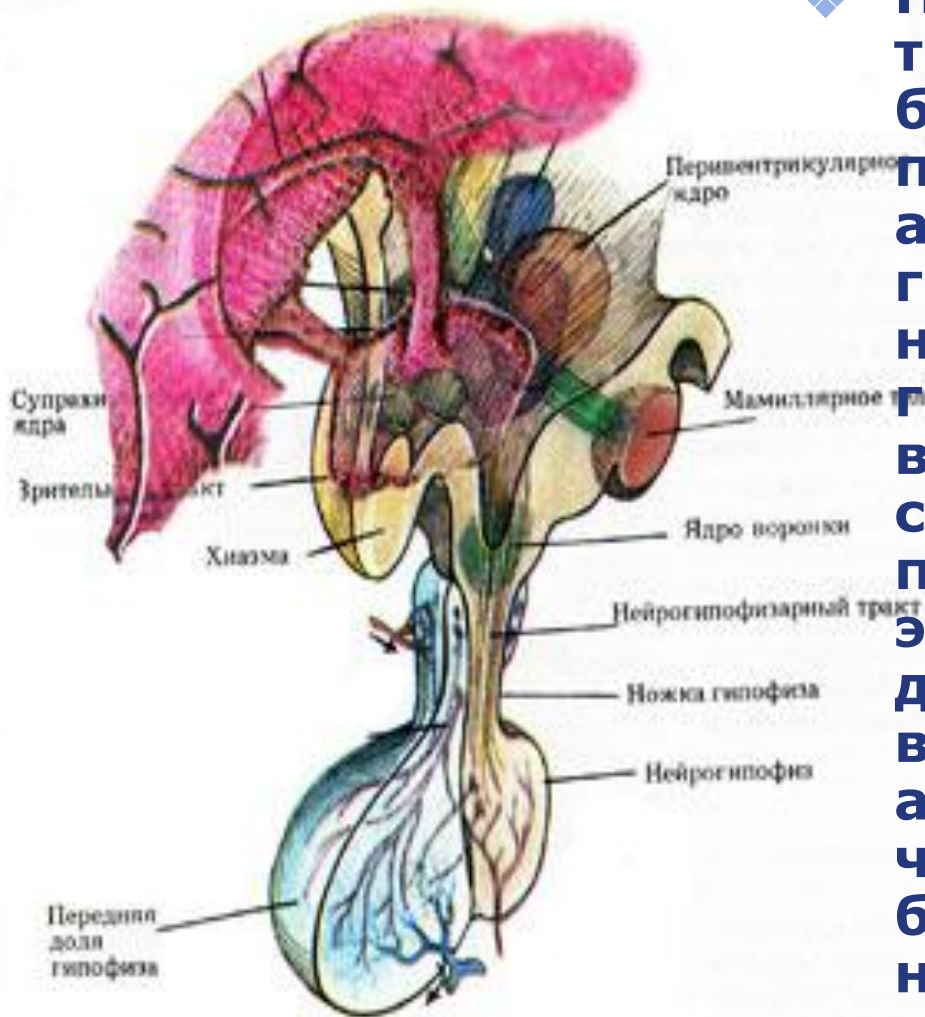
❖ Через систему волокон дорсального продольного пучка Шютца гипоталамус получает афферентный вход от ретикулярной формации среднего мозга. Параллельно этому каналу афферентные импульсы от среднего мозга могут поступать в гипоталамус по мамилло-теgmentальному или сосково-покрышечному тракту.



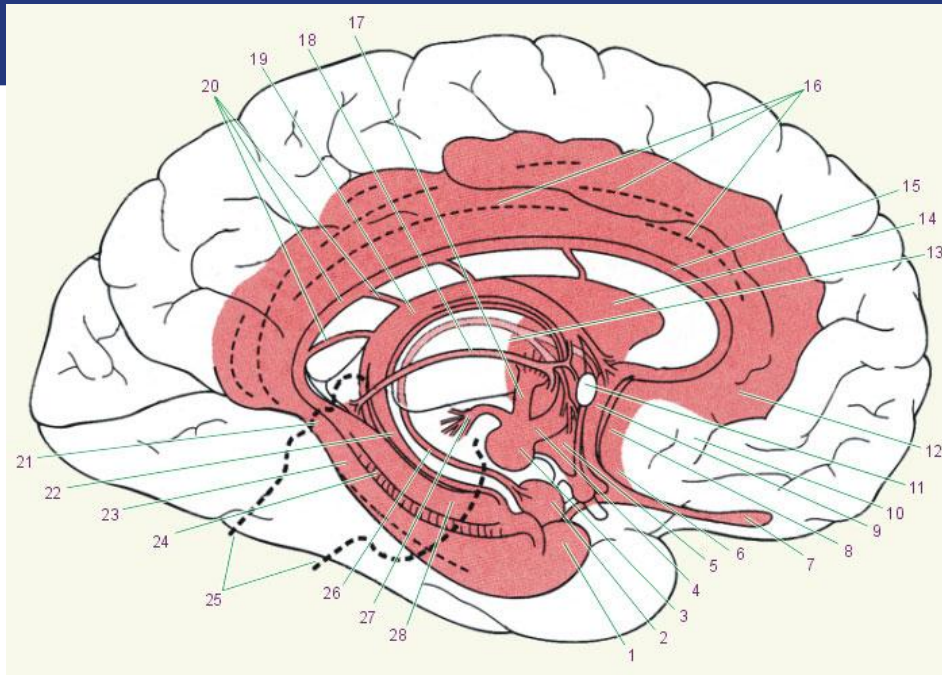
Гипоталамус обладает двусторонними связями с таламусом и через передние таламические ядра - с корой больших полушарий.

Афферентный вход от лимбической системы мозга осуществляется через **медиальный пучок переднего мозга**, проходящий в **латеральном гипоталамусе**.

1, 2, 3 — ядра таламуса, 4 — гипоталамус, 5 — миндалевидное ядро, 6 — обонятельная луковица, 7 — гиппокамп.

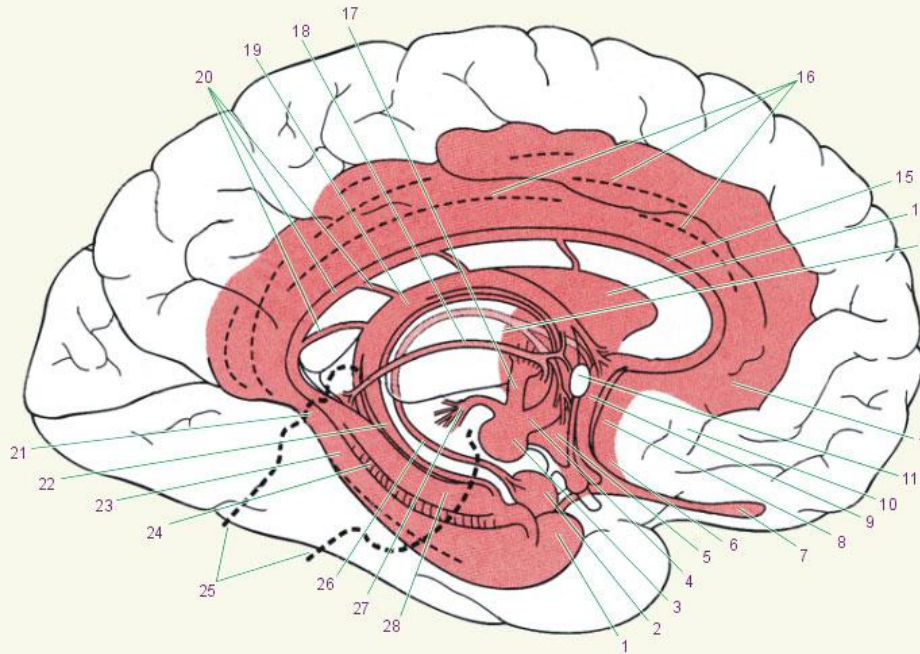


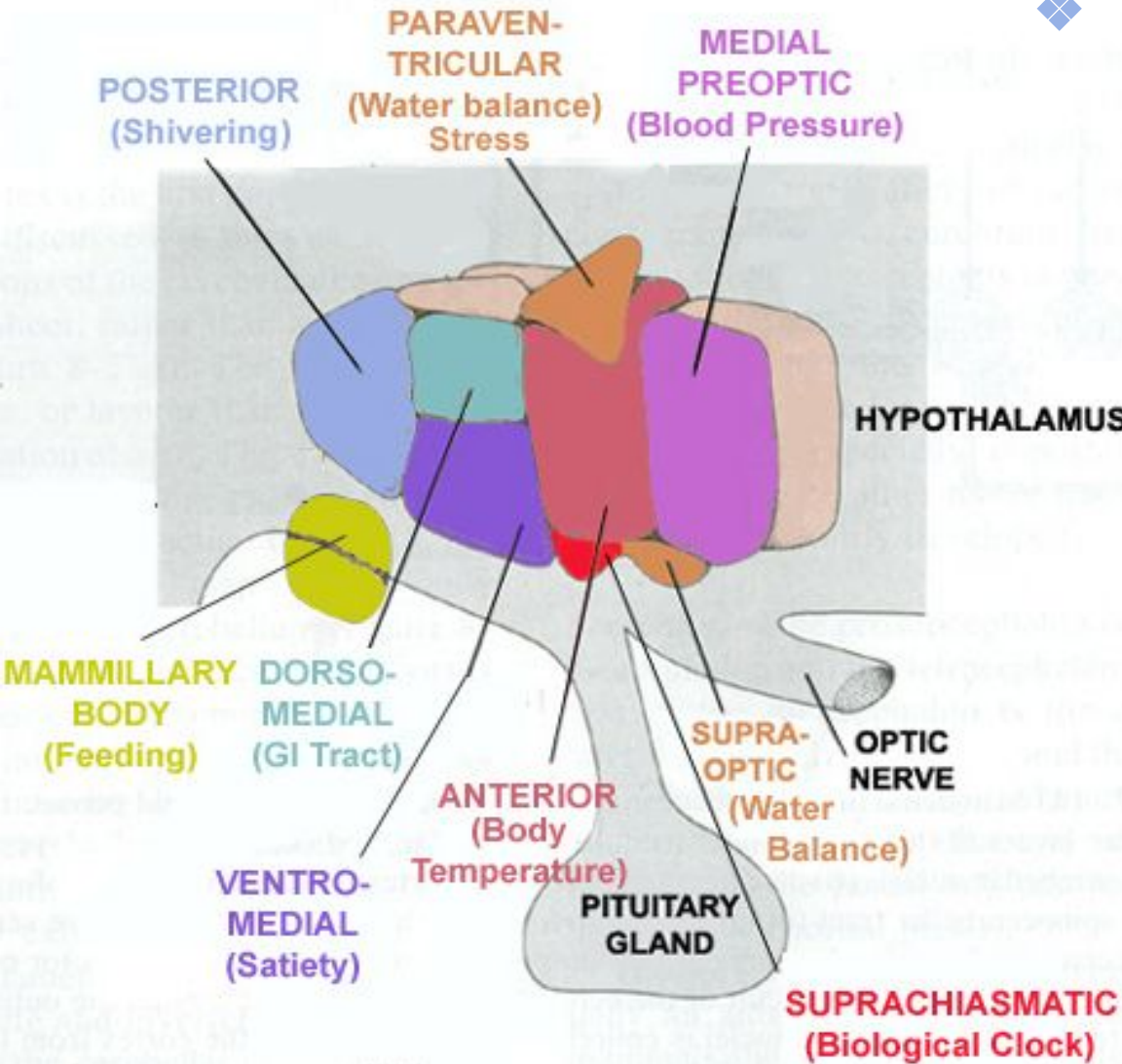
- ❖ Паллидо-гипоталамический тракт связывает гипоталамус с базальными ганглиями переднего мозга. Кроме того, афферентные входы гипоталамуса дополняются непрямыми мозжечково-гипоталамическими и вагосупраоптическими связями. Наличие последних подтверждается и электрофизиологическими данными о представительстве в гипоталамусе висцеральной афферентации, приходящей по чувствительным волокнам блуждающего и чревного нервов



- ◆ Основные **эфферентные связи** гипоталамуса с вегетативными и соматическими ядрами головного и спинного мозга осуществляются через **полисинаптические пути ретикулярной формации ствола.**

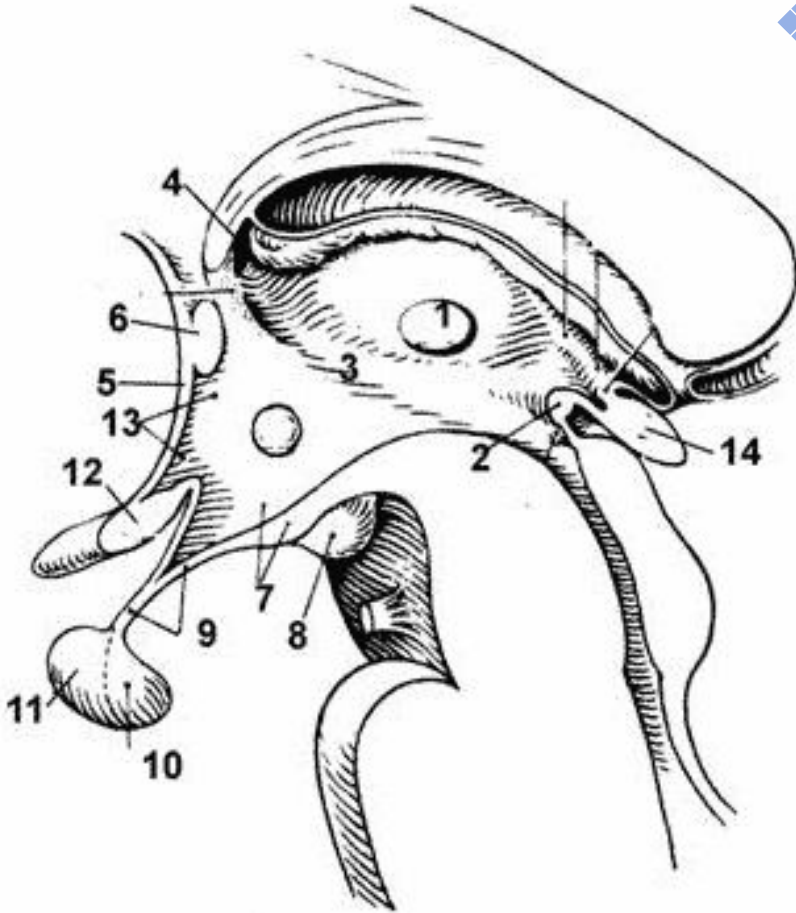
Эти пути дополняются короткими **эфферентными трактами**, идущими в таламус и через его посредство далее в кору больших полушарий. В системе мозгового свода проходят эфферентные волокна от гипоталамуса в лимбическую кору. Через мамилло-теgmentальный тракт эфферентная импульсация от гипоталамуса может достигать среднего мозга. Особо выделяется мощный пучок нисходящих волокон, идущих от супраоптического ядра гипоталамуса в нейрогипофиз.



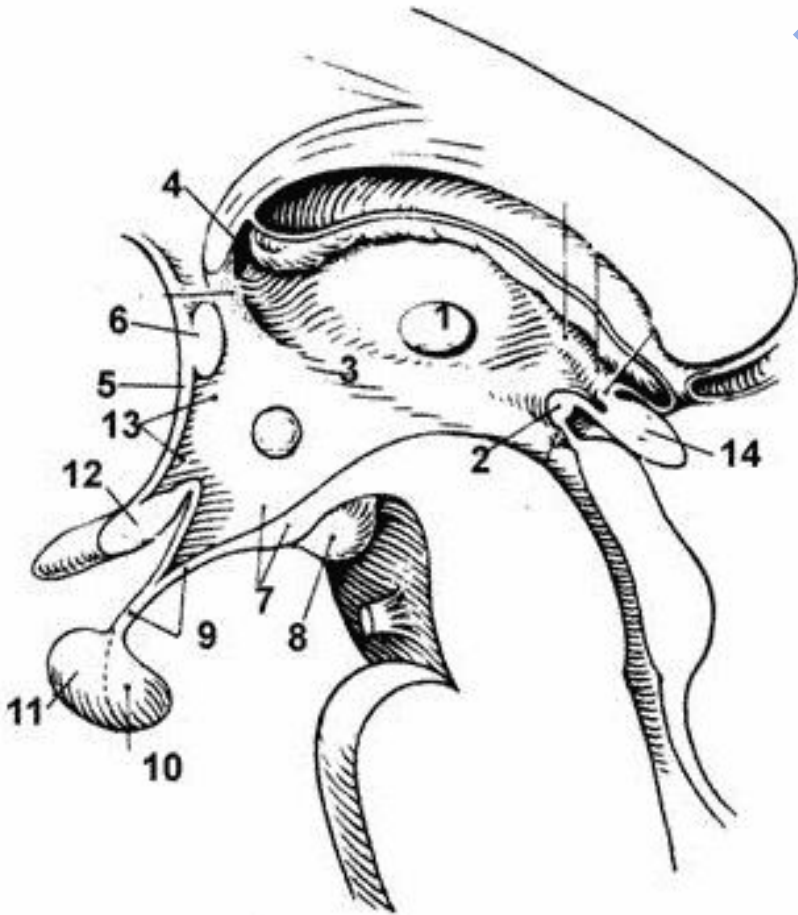


- Таким образом, сама структурная организация гипоталамуса свидетельствует о функциональной значимости этого отдела головного мозга. Вместе с тем эта организация настолько сложна, что в вопросе об основных принципах ее построения еще остается много загадочного

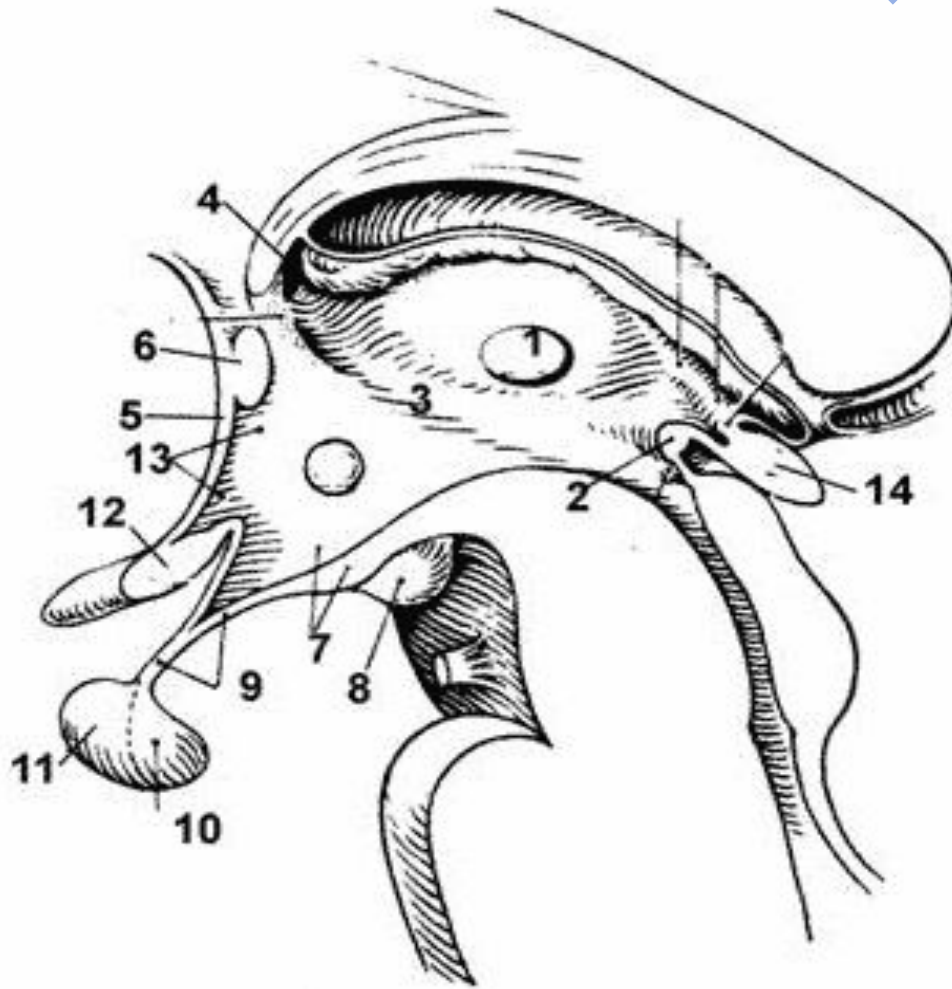
III желудочек



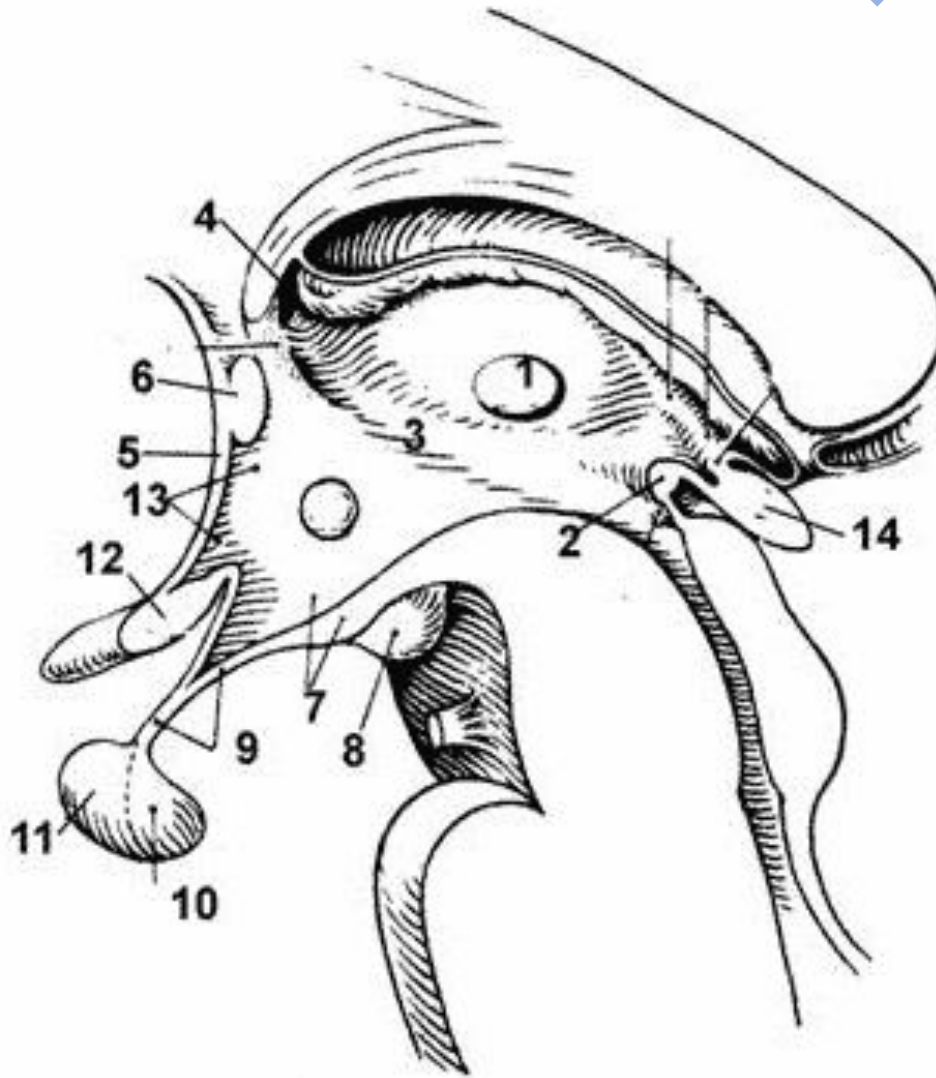
- ◆ Является полостью промежуточного мозга. Боковые стенки его образованы медиальными поверхностями таламусов, между которыми перекидывается межталамическое сращение (1)



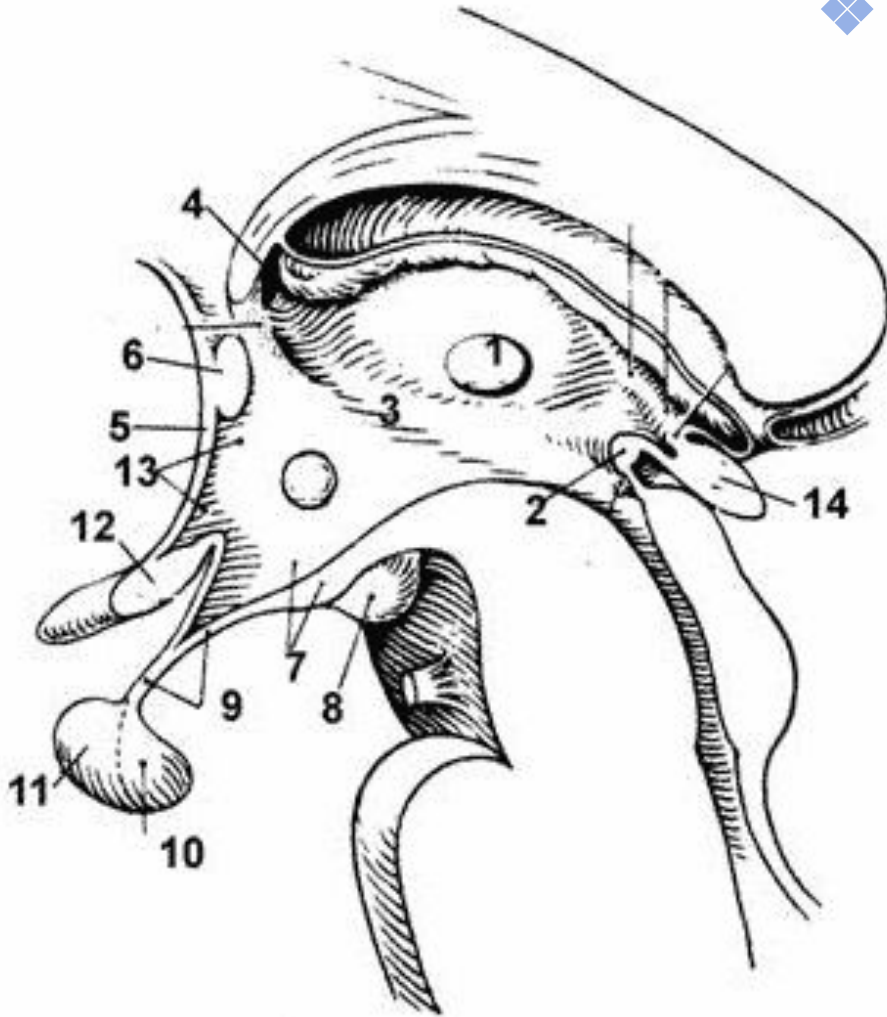
◆ **Переднюю стенку** составляет снизу тонкая пластинка(5), а кверху столбы свода с лежащей поперек передней спайкой. Между таламусами (сзади) и столбами свода (спереди) **располагается межжелудочковое отверстие (for. Monro)(4).**



- ◆ **Верхняя стенка,** лежащая под сводом и мозолистым телом, представляет собой **сосудистую пластинку,** по бокам от которой располагается **сосудистое сплетение III желудочка.**



- ❖ В области **задней стенки** находятся **межповодковая спайка (2)** и **задняя спайка мозга**. Между **крышей III желудочка** и **шишковидным телом** выделяют **надшишковидное углубление** и **шишковидное углубление**, которое **заходит в шишковидное тело**.



- Нижняя стенка представляет собой воронку, соответствующую структурам гипоталамуса и отграничивается от боковых стенок гипоталамическими бороздами. В области дна III желудочка выделяют два углубления: *recessus opticus et infundibularis*. Внутренняя стенка III желудочка покрыта эпендимой.