


Слизисто-кожный лимфнодулярный синдром Кавасаки

Выполнила
Коломицкая Ю. С.
15 гр. Л.ф.

Москва 2019



Слизисто-кожный лимфонодулярный синдром (синдром/болезнь Кавасаки) – остро протекающее системное заболевание, характеризующееся морфологически преимущественным поражением средних и мелких артерий с развитием деструктивно - пролиферативного васкулита, а клинически - лихорадкой, изменениями слизистых оболочек, кожи, лимфатических узлов, возможным поражением коронарных и других висцеральных артерий. Наиболее часто синдром Кавасаки встречается у детей раннего возраста и детей до 5 лет. **СК** признан ведущей причиной патологии коронарных артерий, приводя к ИБС и инфаркту миокарда во взрослом периоде, как следствие перенесенной болезни в детском возрасте

Клиническая картина

- **СК** характерен циклическим течением.
- Стадии:
 - 1) Острая лихорадочная стадия (1–2 нед или более до исчезновения лихорадки)
 - 2) В подострую стадию (3–5 нед)
 - 3) Выздоровление. (6–8-я неделя от начала заболевания)

Острая лихорадочная стадия

Лихорадка и симптомы острого воспаления (инъецированность конъюнктив, эритема слизистой оболочки полости рта, эритема и отеки кистей и стоп, сыпь, шейная лимфаденопатия), миокардит, выпот в полость перикарда.

Лихорадка продолжается в среднем 11 дней, но возможно и дольше.

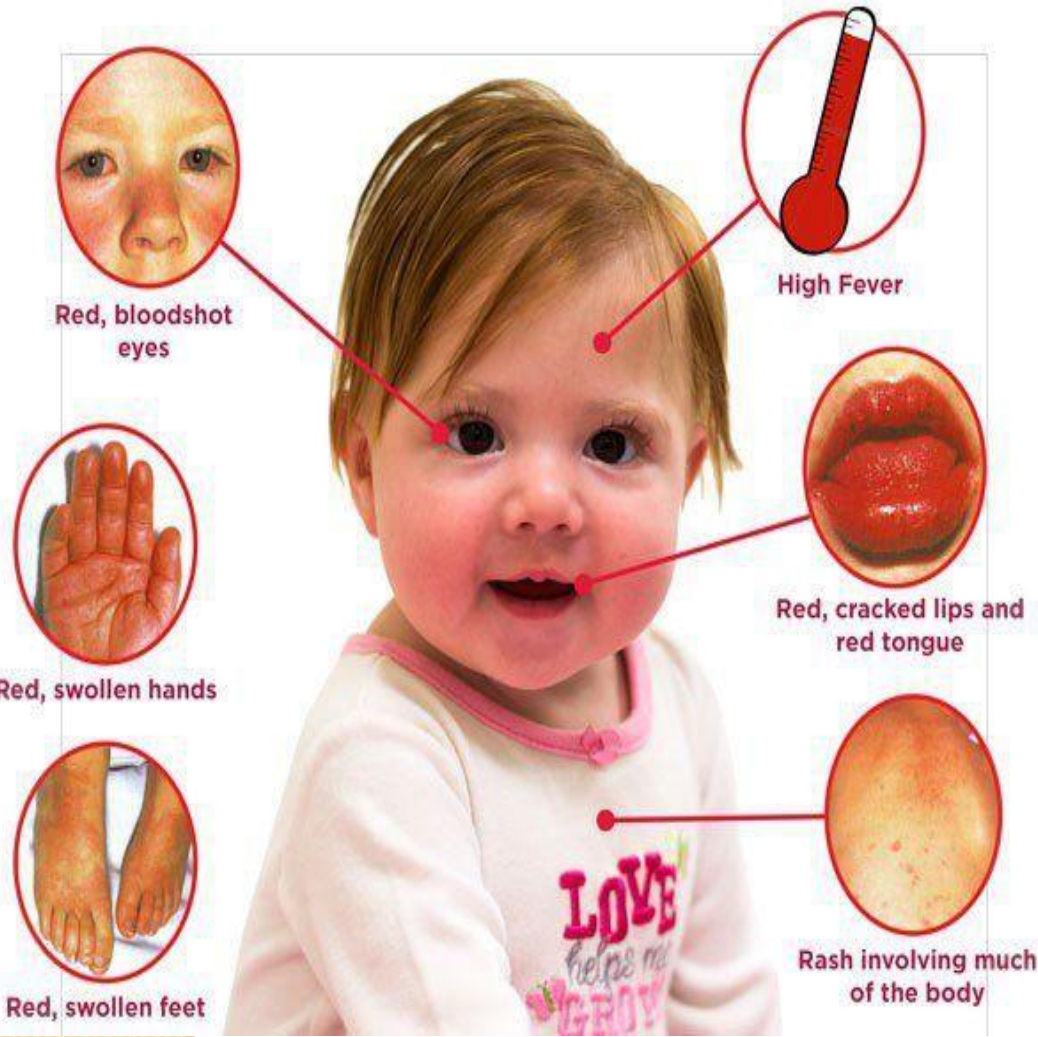Температура тела не снижается при применении антибиотиков.

Подострая

Разрешение лихорадки, возможная персистенция инъецированности конъюнктивы, шелушение пальцев рук и ног, тромбоцитоз, артериит коронарных артерий, повышение риска внезапной смерти

🏍️ СИНДРОМ КАВАСАКИ 🏍️

(Acute Systemic Vasculitis)



Red, bloodshot eyes

High Fever

Red, cracked lips and red tongue

Rash involving much of the body

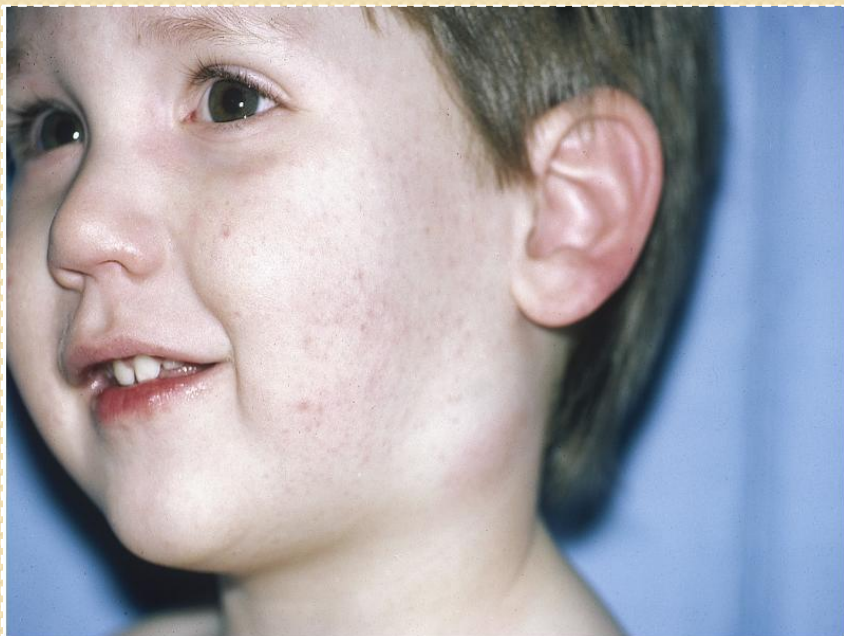Red, swollen hands

Red, swollen feet

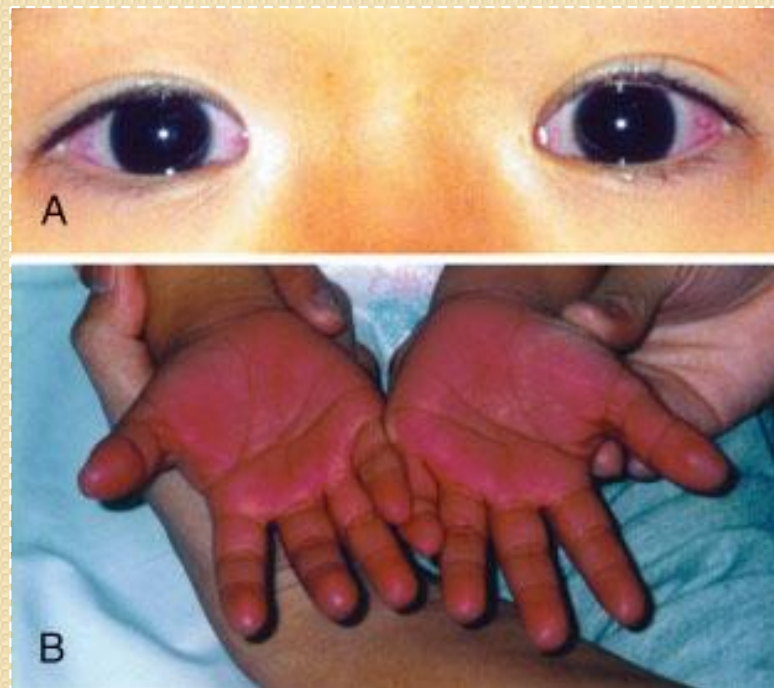- * Лихорадка
- * Клубничный язык
- * Эритема на губах
- * Шейная лимфаденопатия
- * Шелушение кожи
- * Эритема ладоней и стоп
- * Периферические отеки
- (* Обычно дети <5 лет)
- * Конъюнктивит
- * Летаргия
- * Раздражительность
- * Кардиальные осложнения в 5-20%
- * Иногда интермиттирующие "колики" в животе связанные с инфарктом миокарда
- * Сыпь на туловище и в промежности

© 2007 Nursing Education Consultants, Inc.

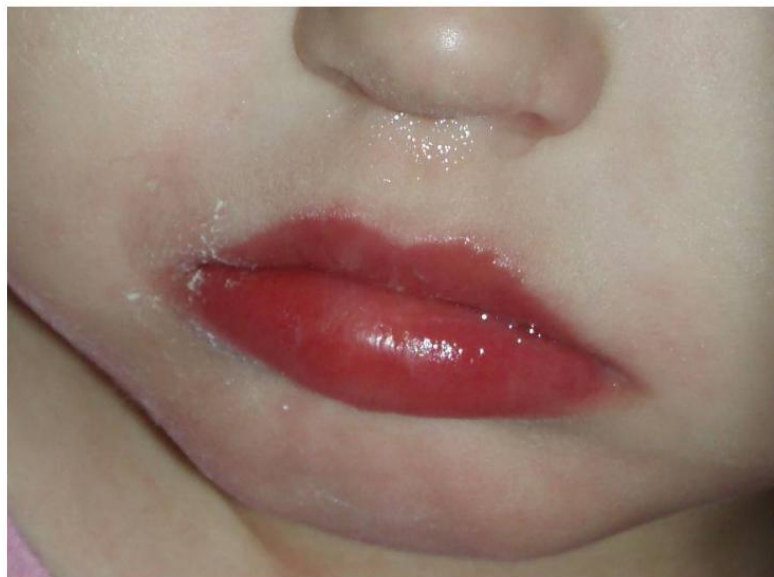Регионарный лимфаденит (I)



Конъюнктивит(1,2) Покраснение и отек кистей(1)



Изменение красной
каймы губ(1)

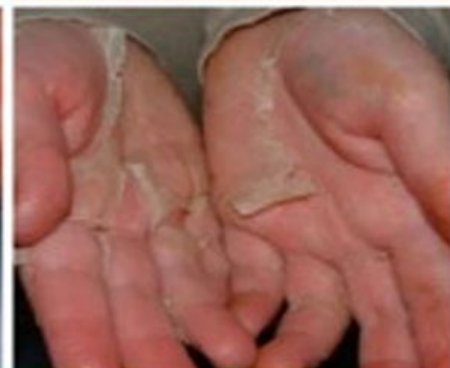
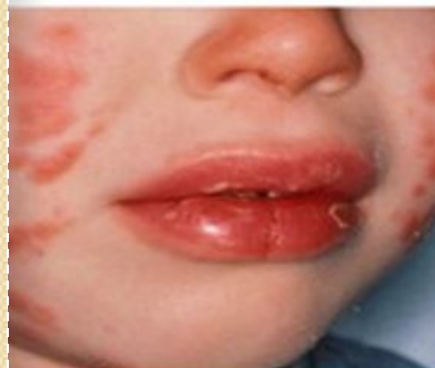
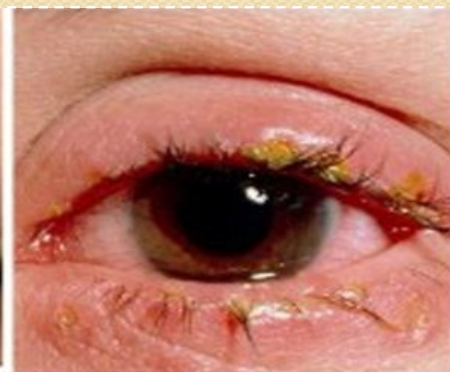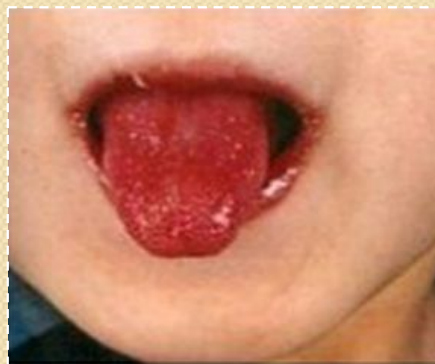*Малиновый язык(2)

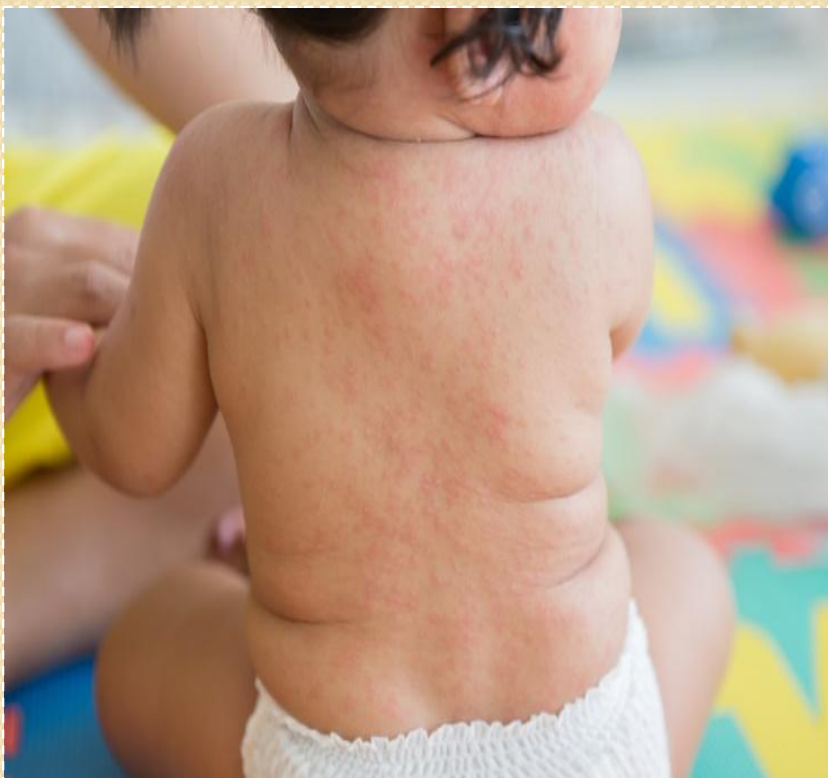*конъюнктивит(1,2)

*Сухость кожи и сыпь на лице
(1)

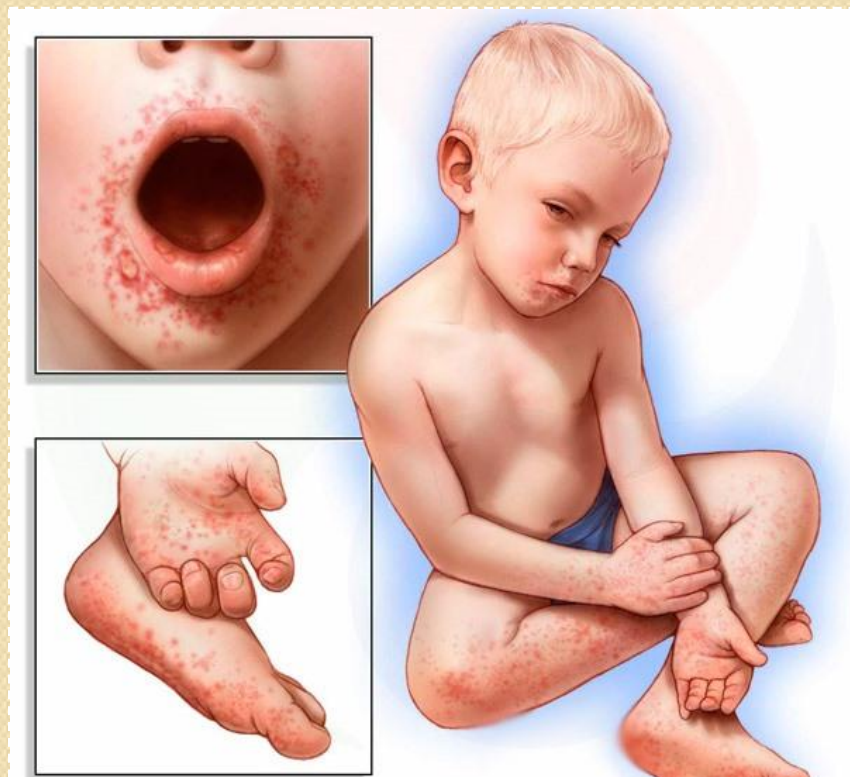*сухость и шелушение кожи
конечностей(2)



Сыпь на спине(1)



Сыпь на лице и конечностях(1)



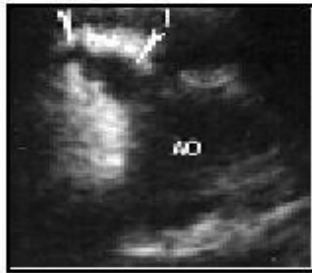ПОРАЖЕНИЕ СЕРДЕЧНО-СОСУДИСТОЙ СИСТЕМЫ

В патологический процесс при синдроме Кавасаки могут быть вовлечены перикард, миокард, проводящая система сердца, эндокард, клапанный аппарат с положительной динамикой по мере улучшения состояния больного и выздоровления. В то же время **СК** отличается прогностически неблагоприятной возможностью поражения коронарных артерий с развитием аневризм, что считают особенностью данного васкулита. Коронарные аневризмы различных размеров и формы формируются от 7–10 дня до 6 нед после дебюта болезни.

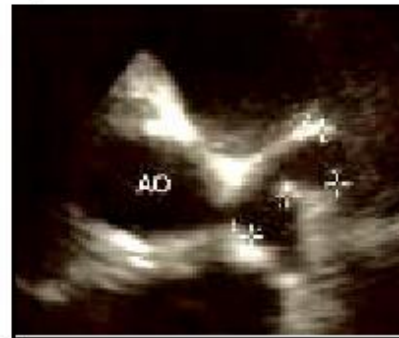Наиболее неблагоприятны гигантские аневризмы.

Классификация аневризм КА по размеру

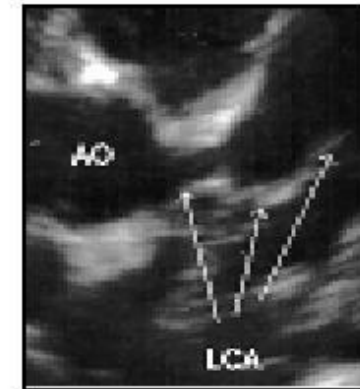мелкие <5



средние 5 - 8

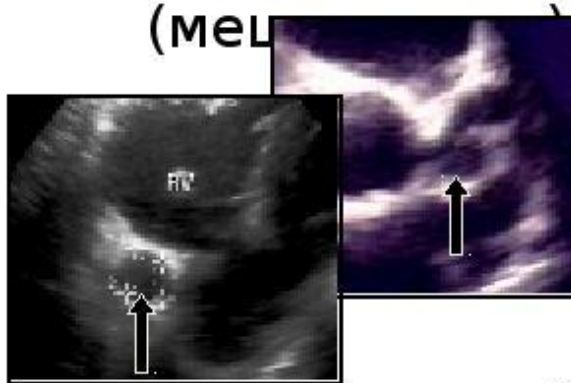


гигантские >8



Классификация аневризм КА по форме

сферические
(мелкие)



веретенообразные

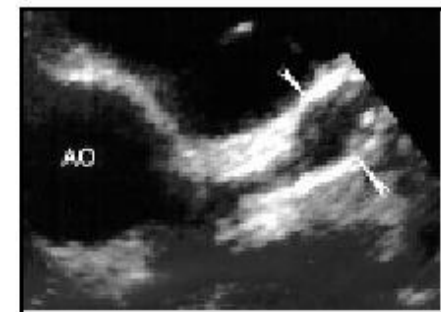


рис с сайта neuro.wehealny.org)

Выздоровление

Все клинические симптомы заболевания разрешаются, стадия длится до нормализации СОЭ.

Несколько месяцев спустя как напоминание об острой болезни возникают поперечные бороздки ногтей.

Диагностика

Лабораторные исследования:

- ОАК: с оценкой СОЭ, лейкоцитарной формулой и обязательным подсчетом тромбоцитов (нарастающий гипертромбоцитоз);
- ОАМ: (микропротеинурия, микрогематурия);
- биохимический АК: (креатинин, мочеви́на, общий белок, электролиты, АЛТ, АСТ, билирубин, СРБ, глюкоза);
- коагулограмма;
- копрограмма;

Инструментальные исследования:


- ЭКГ;
- ЭхоКГ. (расширение коронарных артерий, аневризмы)

Дополнительные методы исследования:

- Рентгенография органов грудной клетки;
- УЗИ ОБП, почек.

Основные критерии диагноза «синдром Кавасаки»

- Лихорадка длительностью минимум 4 дня.
- Двусторонняя инъекция сосудов конъюнктивы.
- Изменения губ и ротовой полости: сухость, эритема, трещины губ; малиновый/клубничный язык с выраженными сосочками; диффузная эритема слизистой полости рта или глотки.
- Изменения периферических отделов конечностей: эритема ладоней и подошв, плотный отек тыльной поверхности кистей и стоп; шелушение пальцев на 2–3-й нед. заболевания.
- Сыпь — диффузная и полиморфная.
- Шейная лимфаденопатия — увеличение лимфатического узла (чаще одиночного) более 1,5 см, без нагноения.



Диагноз «синдром Кавасаки» устанавливают при наличии у ребенка лихорадки 5 дней и более в сочетании с 4 из основных клинических симптомов. Если при ЭхоКГ выявлено поражение коронарных артерий, то для диагноза достаточно 3 признаков. При меньшем количестве критериев при наличии признаков поражения сердца состояние классифицируют как «неполный синдром Кавасаки».

Дифференциальный диагноз и обоснование

- 1. Коль:** Лихорадка, конъюнктивит, пятнисто-папулезная экзантема
Шелушение при кори на кистях и на стопах не наблюдается
- 2. Ювенильный идиопатический артрит, системный:** Длительной (2 недели и более) гектической лихорадкой, генерализованной лимфаденопатией и пятнистой розовой летучей сыпью в отсутствие артрита.
Нет конъюнктивита, шелушения кистей и стоп, «малинового языка»

3. Узелковый полиартериит: Лихорадка, астения, артралгии, миалгия

Подкожные узелки, дистальная гангрена, артериальная гипертензия, множественный асимметричный мононеврит.

4. Скарлатина: Сыпь, Лихорадка, Лимфоаденопатия

Не встречается инъекция конъюнктивы, плотного отека кистей и стоп с последующим шелушением

5. Аденовирусная инфекция: у детей до 5 лет, Лихорадка, Конъюнктивит

Не бывает «малинового языка», плотного отека кистей и стоп с последующим шелушением

И др. инф. И сомат. Заб.

Лечение

Основной метод

быстрое снижение высокой температуры, улучшение самочувствия и сокращение периода нормализации лабораторных показателей.

*иммуноглобулин в/в(2 г на 1 кг массы тела ребенка) + ацетилсалициловая кислота(4 раза в сут. в дозе 30–80 мг/кг)

!!!Через 48–72 ч после исчезновения лихорадки дозу ацетилсалициловой кислоты (Аспирина) уменьшают до 2–5 мг/кг в сут. и продолжают лечение в случае отсутствия коронарных изменений 6–8 нед, а у детей с коронарной патологией — длительно.

После выздоровления

детям с поражением коронарных артерий в зависимости от серьезности их поражения проводят антитромбоцитарную терапию: ацетилсалициловая кислота (Аспирин) в виде монотерапии или в сочетании с дипиридамолом (Курантилом) или клопидогрелом (Плавиксом),

антикоагулянтную терапию варфарином (2,5–10 мг / раз в сутки в одно и то же время. Начальная доза для пациентов, которые ранее не применяли варфарин, составляет 5 мг в сутки (2 таблетки) в течение первых 4-х дней. На 5-й день лечения определяется МНО.) или низкомолекулярным гепарином (200 - 400 ЕД/кг в сутки и более (удлиняя время свертываемости крови в 2 раза), вводят подкожно через каждые 6 - 8 ч.) .

прогноз

° Большинство пациентов выздоравливают.

В 5–12% случаев (в 25% в случае лечения позже 10-го дня болезни) формируются и чаще сохраняются коронарные аневризмы.

Летальность при синдроме Кавасаки составляет 0,01–0,1%.

Причина смерти в остром периоде болезни — миокардит или аритмия, в подостром — разрыв коронарной аневризмы, в периоде реконвалесценции — инфаркт миокарда.



Спасибо за внимание