

Российский Университет Дружбы Народов

Кафедра челюстно-лицевой хирургии и хирургической
стоматологии

Заведующий кафедрой: член-корр. РАН, профессор, д.м.н.,
Иванов Сергей Юрьевич

Диагноз: вторичное частичное отсутствие зубов

Руководитель : д.м.н. Бекреев Валерий Валентинович
Клинический ординатор Хамицов Рустам Асланбекович

ФИО пациента: Турчак Александр Владимирович

Возраст: 34 года

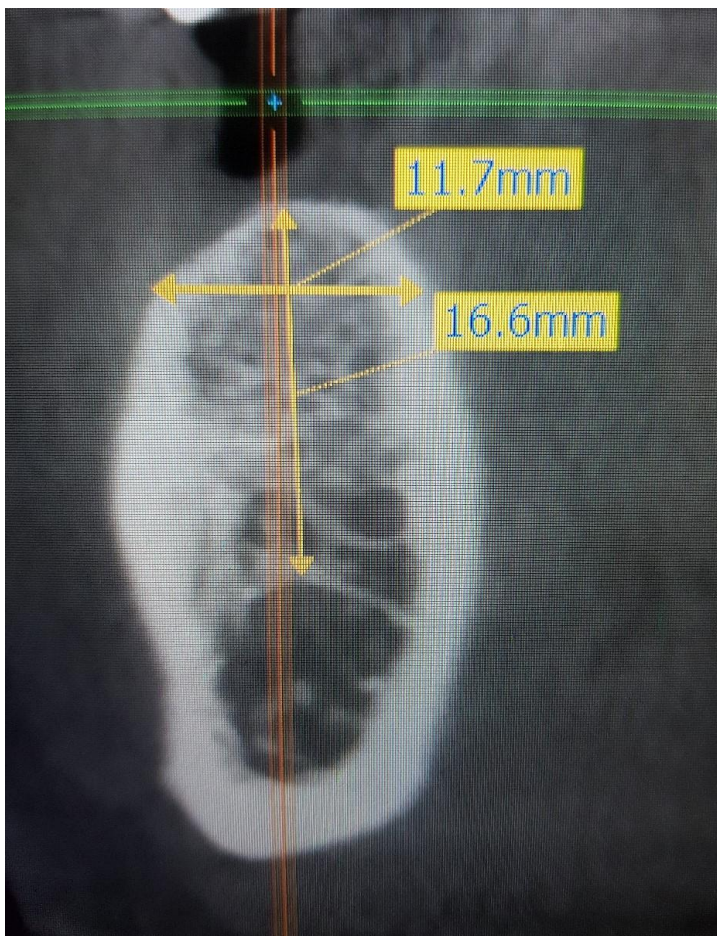
Жалобы: отсутствие зуба 4.6

Анамн. morbi: 2 года назад был удален зуб 4.6 вследствие травмы

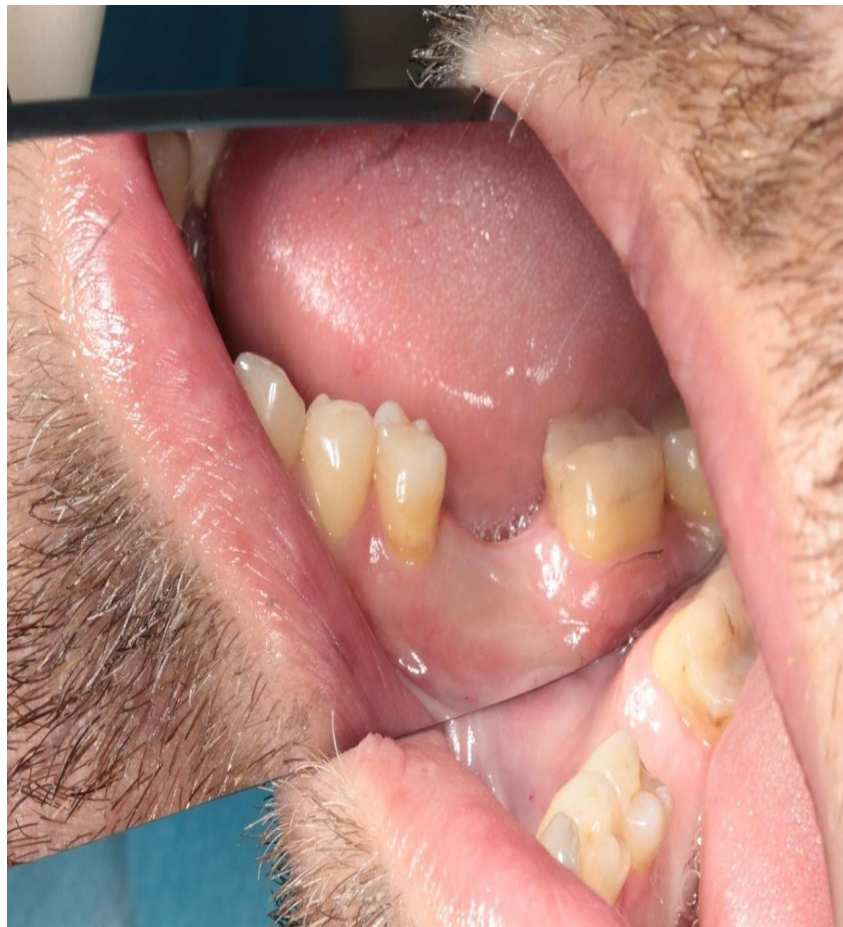Внешний осмотр: конфигурация лица не изменена, регионарные лимфатические узлы без патологии, открывание рта свободное, в полном объеме.

Status localis: слизистая оболочка в области отсутствующего зуба 4.6 бледно-розового цвета, умеренно увлажнена, без признаков воспаления

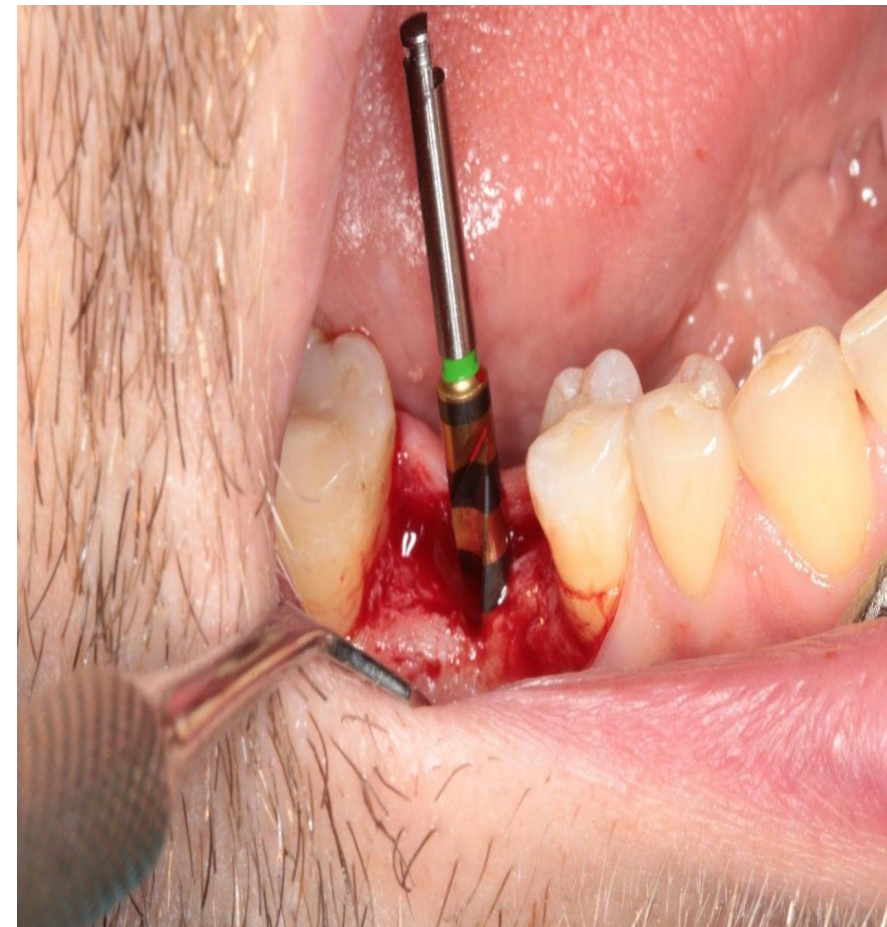
Диагноз: вторичное отсутствие зуба 4.6



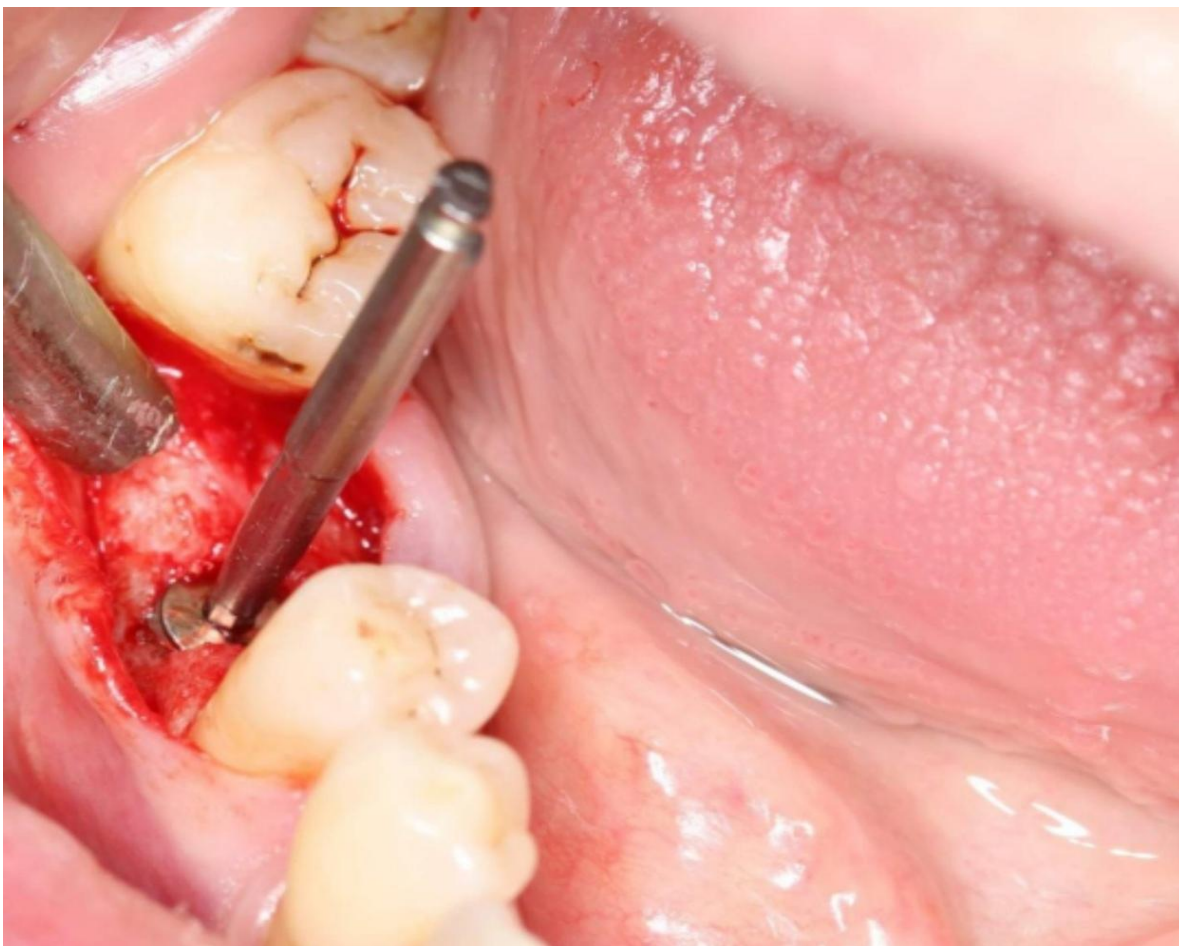Выбор размера имплантата
по КТ, astra tech 4.5/9.



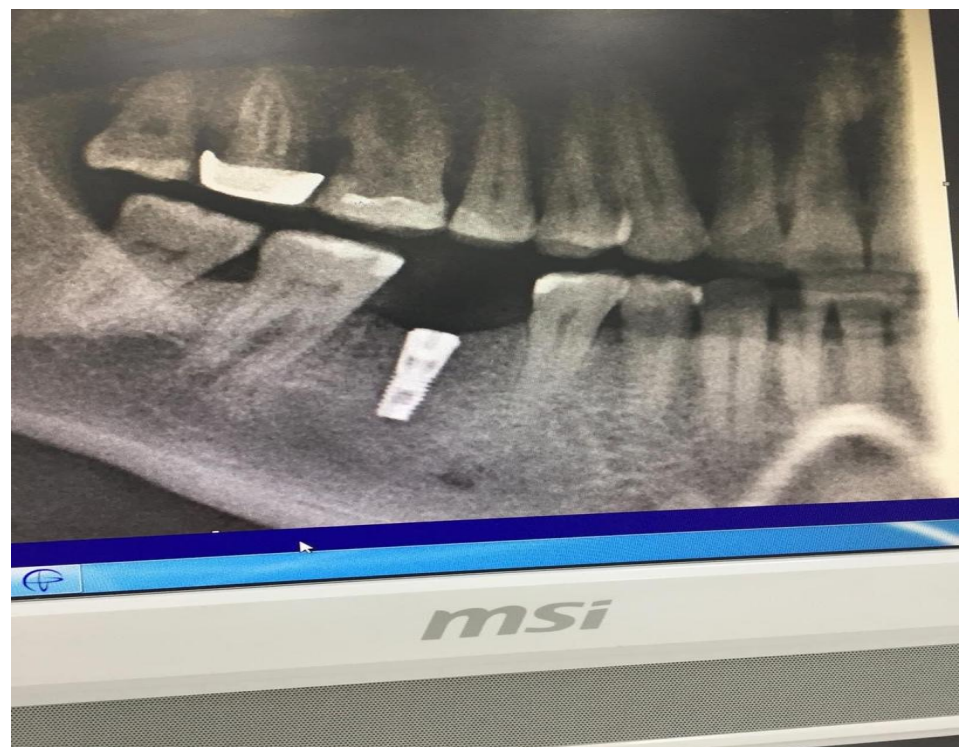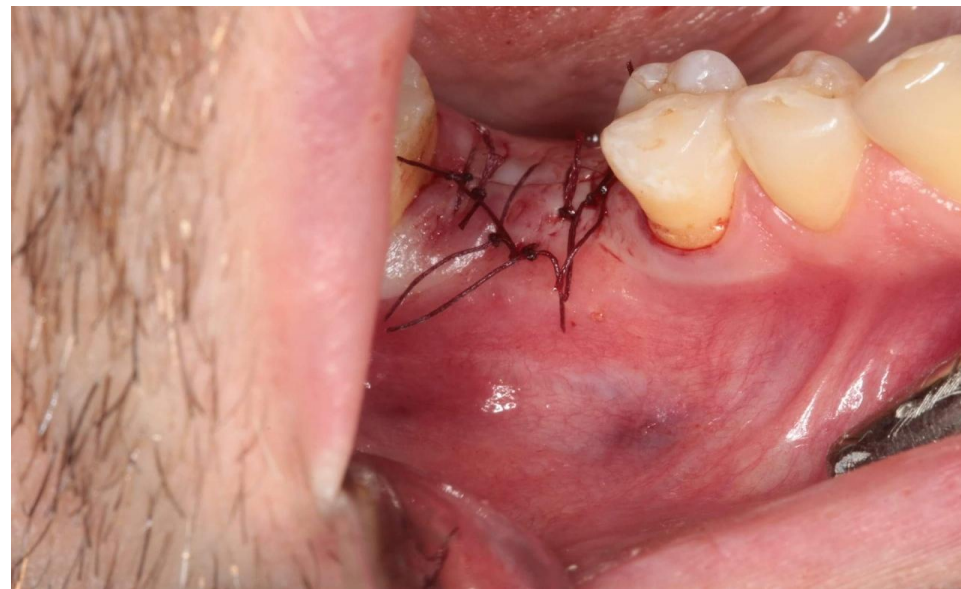Зона отсутствующего зуба.



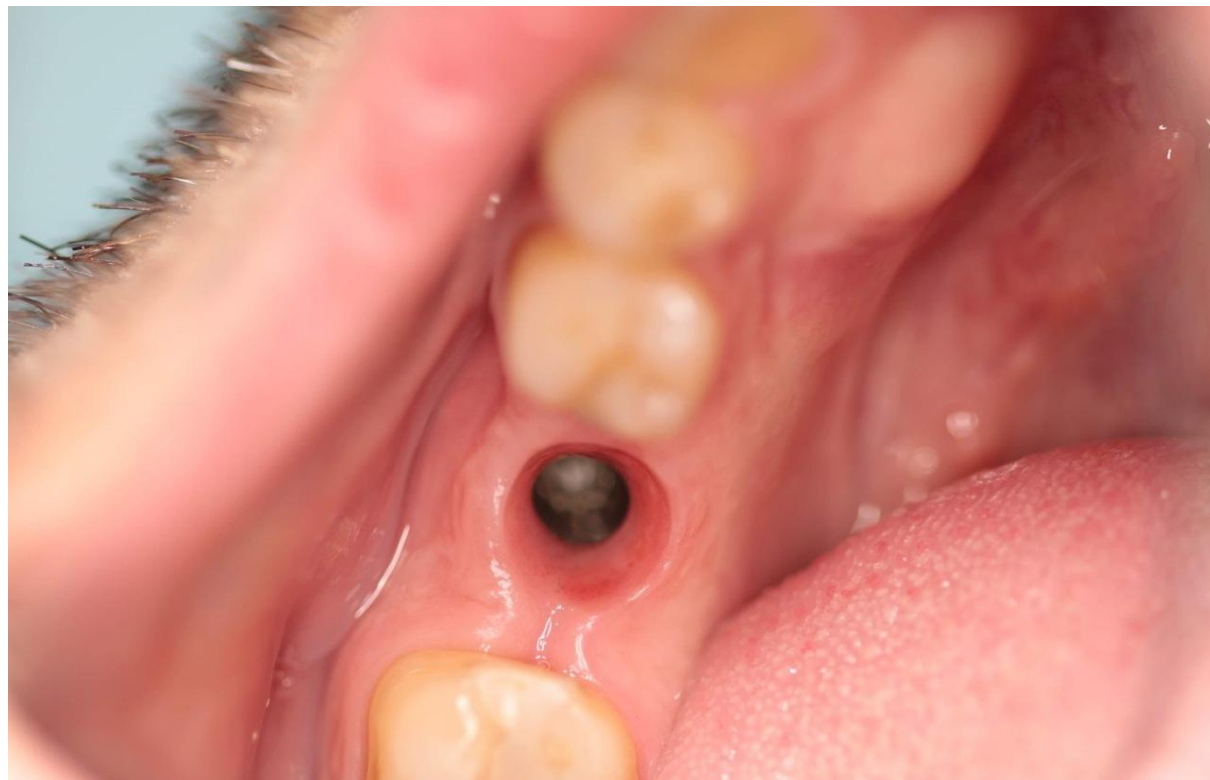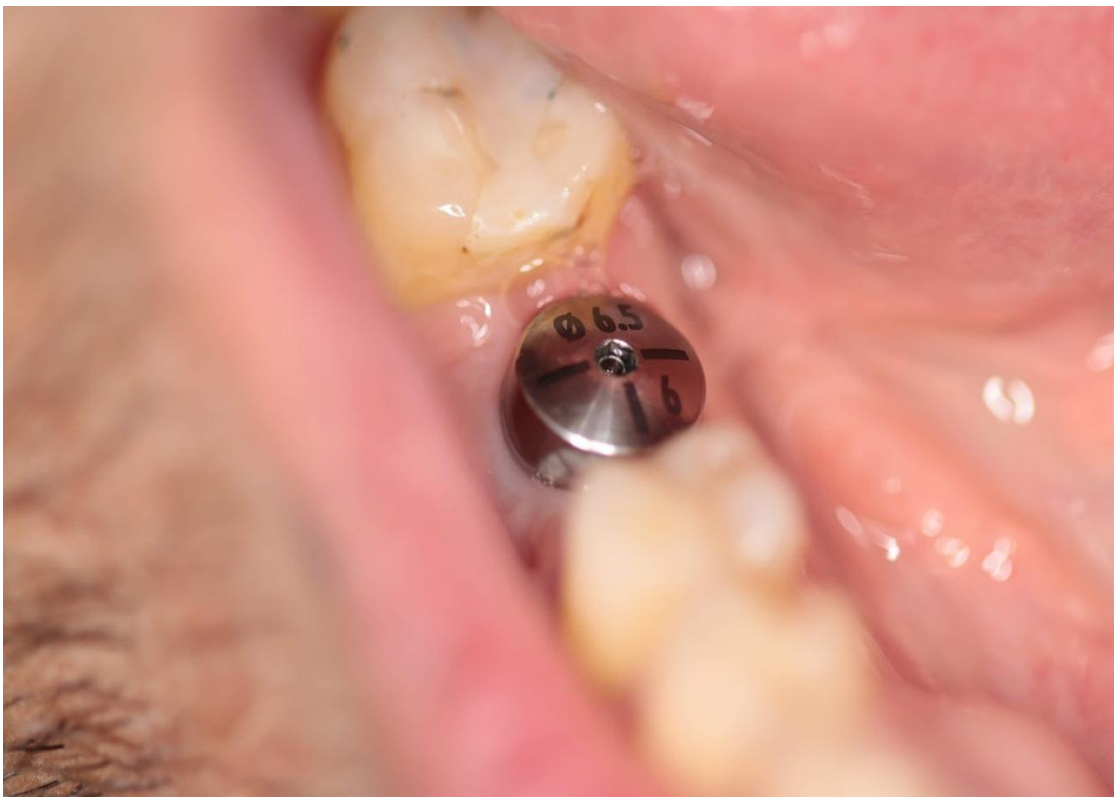Подготовка ложа имплантата.

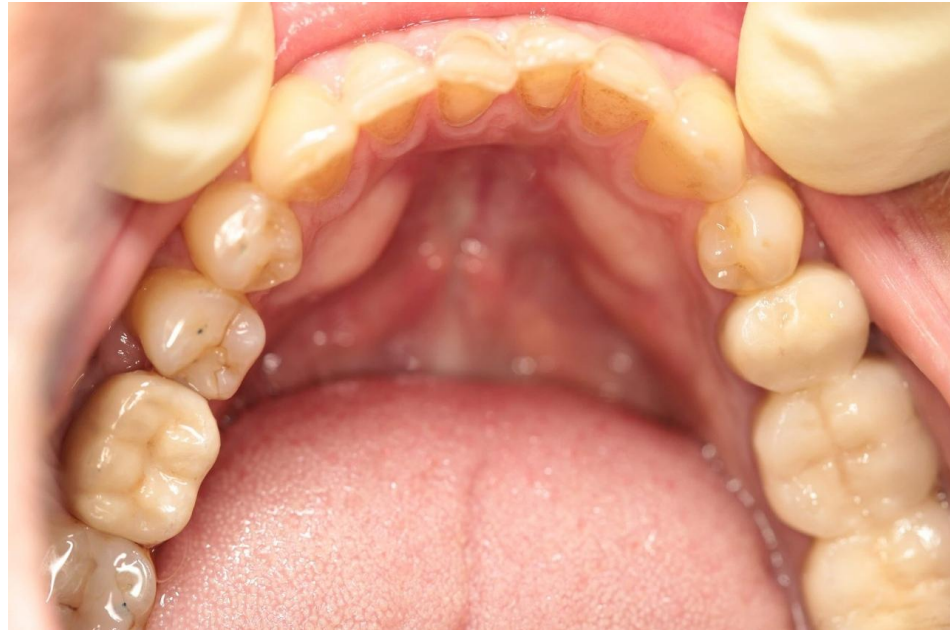
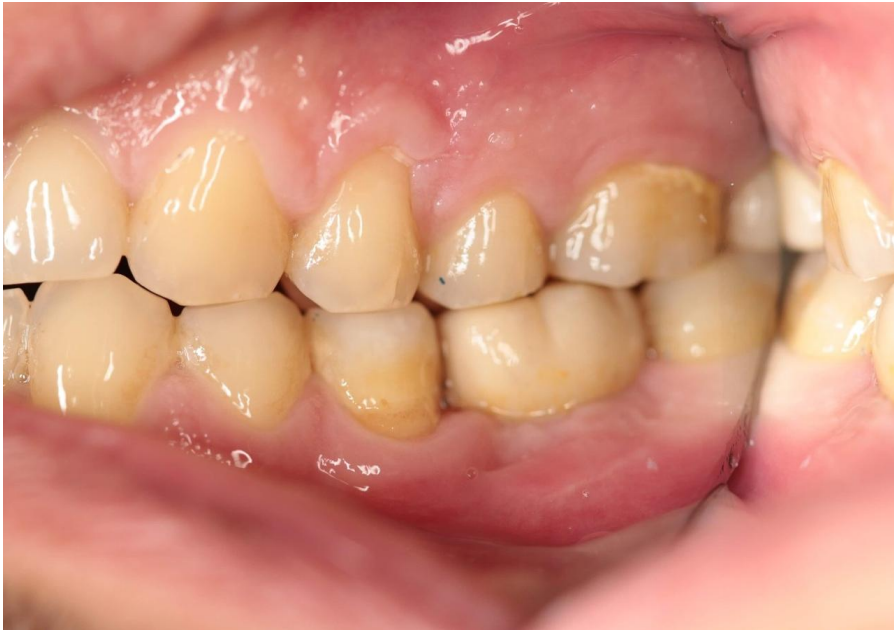
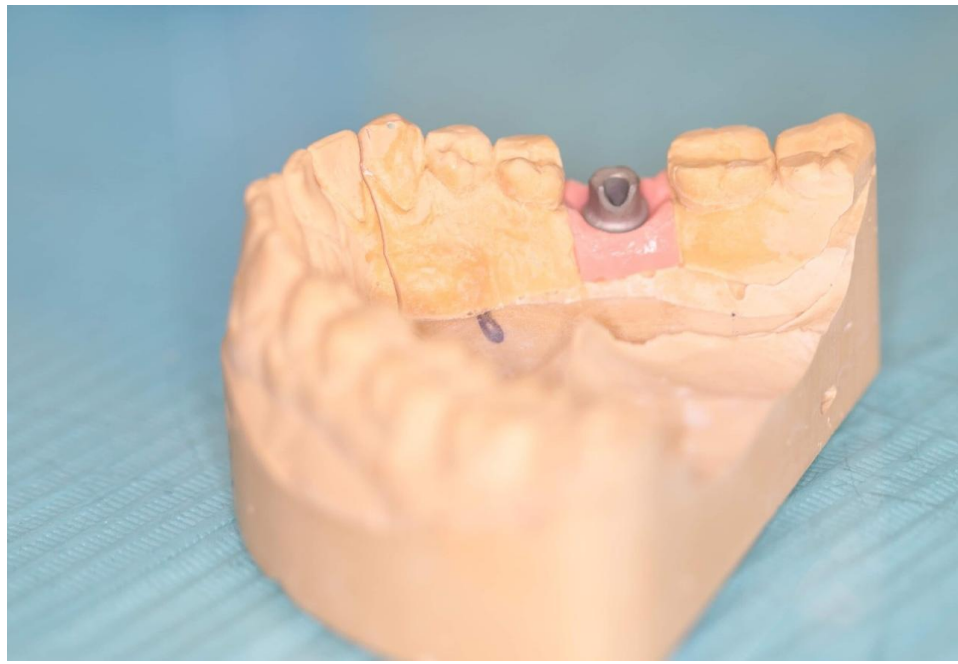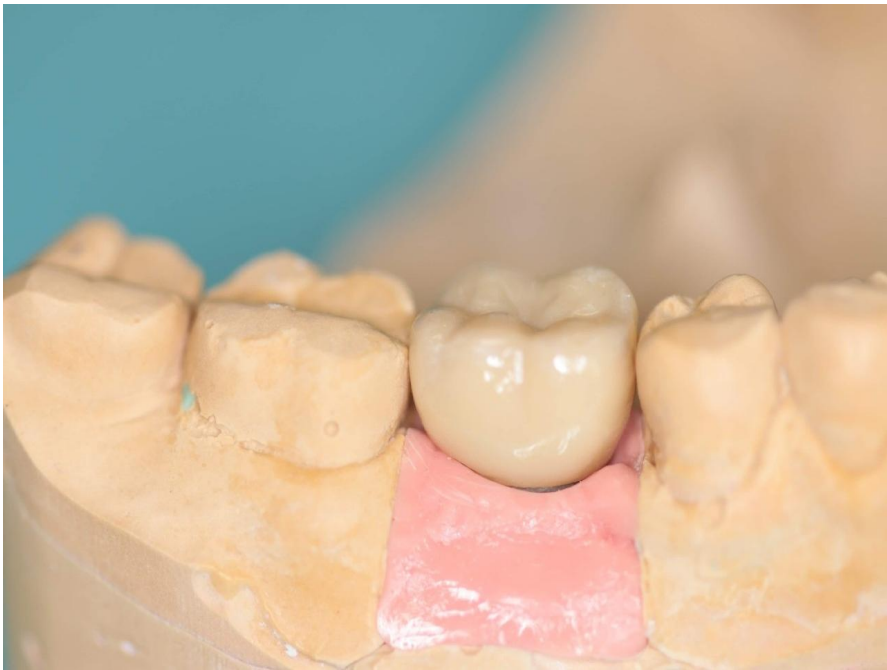Установлен имплантат с торком
20нсм



2-ой этап спустя 3 месяца





Спасибо за внимание