

# **Болезнь Такаясу (неспецифический аортоартериит, синдром дуги аорты)**

**Выполнила: *Кульбаева Н.С.***

# Определение

- Гранулематозное воспаление аорты и ее основных ветвей.
- Воспалительное заболевание, характеризующееся сужением просвета средних и крупных артерий с преимущественным поражением дуги аорты и ее ветвей.

# Эпидемиология

- Чаще встречается в странах Азии
- Ежегодная заболеваемость: 1,2-2,6 случаев на 1 миллион населения в год
- Болеют преимущественно женщины молодого и среднего возраста

# Этиология

- Неизвестна
- Генетическая предрасположенность (антигены гистосовместимости HLA-B5, HLA-A10)
- Иммунная теория развития заболевания

# Патоморфология

- Воспаление и пролиферация
- Воспалительная инфильтрация средней сосудистой оболочки преимущественно Т или В-лимфоцитами с формированием гранулем. Также могут присутствовать гранулоциты, макрофаги и гигантские клетки. Очаговое разрушение ГМК и эластина мышечной оболочки. Фиброз.
- Гиперплазия и фиброз интимы и адвентиции
- Развитие стенозов и тромбозов сосудов

# Классификация

- I тип – поражение дуги аорты и ее ветвей
- II тип – поражение грудного и/или брюшного отделов аорты и их ветвей
- III тип – сочетание поражения дуги аорты и ее ветвей с изменениями в грудном и брюшном ее отделах
- IV тип – поражение легочной артерии и ее ветвей, которое может сочетаться с любым из перечисленных типов

# Клиническая картина

Общие симптомы, обусловленные системным воспалительным процессом:

- Недомогание
- Повышение температуры
- Похудание
- Артралгии
- Слабость
- Сонливость
- Иногда: длительно существующая лихорадка, анемии, ускорение СОЭ
- 10% пациентов в раннем периоде заболевания жалоб не предъявляют

# Симптомы, обусловленные поражением сосудов.

<b>Артерии</b>	<b>Частота поражения %</b>	<b>Клинические проявления</b>
<b>Подключичные артерии</b>	<b>93</b>	<b>Синдром перемежающейся хромоты верхних конечностей, слабость, боль</b>
<b>Общие сонные артерии</b>	<b>58</b>	<b>Нарушение зрения, обмороки, транзиторные ишемические атаки, инсульт</b>




<b>Брюшная аорта</b>	<b>47</b>	<b>Боли в животе, тошнота, рвота</b>
<b>Почечные артерии</b>	<b>38</b>	<b>Гипертензия, почечная недостаточность</b>
<b>Дуга аорты</b>	<b>35</b>	<b>Аортальная недостаточность, ХСН</b>
<b>Позвоночные артерии</b>	<b>35</b>	<b>Нарушения зрения, головокружение</b>
<b>Чревный ствол*</b>	<b>18</b>	<b>Боли в животе, тошнота, рвота</b>

<b>Верхняя брыжеечная артерия*</b>	<b>18</b>	<b>Боли в животе, тошнота, рвота</b>
<b>Подвздошные</b>	<b>17</b>	<b>Перебежающая хромота нижних конечностей</b>
<b>Легочные артерии</b>	<b>10-40</b>	<b>Боли в грудной клетке, одышка</b>
<b>Коронарные артерии</b>	<b>&lt;10</b>	<b>Боли в грудной клетке без четкой локализации, одышка, сердцебиение</b>

# Критерии диагностики W.Arend и соавт. (1990)

1. Начало заболевания <40 лет.
2. Перемежающая хромота конечностей
3. Ослабление пульса на одной или обеих плечевых артериях
4. Разница САД > 10 мм.рт.ст. при его измерении на руках
5. Шум на подключичных артериях (1 или 2) или брюшной аорте
6. Изменения при ангиографии



**Наличие 3-х и более критериев  
позволяет поставить диагноз с  
чувствительностью 90,5% и  
специфичностью 97,8%**

# Модифицированные критерии Ishikawa (1996)

Диагноз ставится при наличии 2-х больших или 1 большого и 2-х и более малых критериев

## Большие критерии

1. Поражение левой подключичной артерии (средняя часть)
2. Поражение правой подключичной артерии (средняя часть)
3. Характерные признаки и симптомы длящие  $\geq 1$  месяца.

## Малые критерии:

1. СОЭ (>20 мм/ч)
2. Болезненность сонных артерий
3. Артериальная гипертензия
4. Аортальная регургитация
5. Поражение легочной артерии
6. Поражение левой общей сонной артерии
7. Поражение дистальных отделов брахиоцефальных артерий
8. Поражение нисходящей части грудной аорты
9. Поражение брюшной аорты
10. Поражение коронарных артерий

# Лабораторные показатели

- Нормохромная нормоцитарная анемия
- Тромбоцитоз
- Увеличение СОЭ
- Гипергаммаглобулинемия
- Увеличение СРБ
- Антиэндотелиальные антитела

# Контрастная ангиография – золотой стандарт диагностики

- Поражения чаще локализуются в местах отхождения ветвей аорты
- Неоднородность просвета артерий – самый ранний признак, выявляемый при ангиографии. В дальнейшем наблюдается стеноз и полная окклюзия пораженной артерии.
- Одним из частых наблюдений является наличие участков стеноза (реже аневризм), чередующихся с участками непораженной стенки сосуда.



# Ангиографическая классификация

(предложена Moriwaki R. и соавт. 1997г)

I – Ветви дуги аорты

IIa – Восходящая часть дуги аорты, дуга аорты и их ветви

IIb - Восходящая часть дуги аорты, дуга аорты, их ветви и нисходящая (грудная) часть аорты

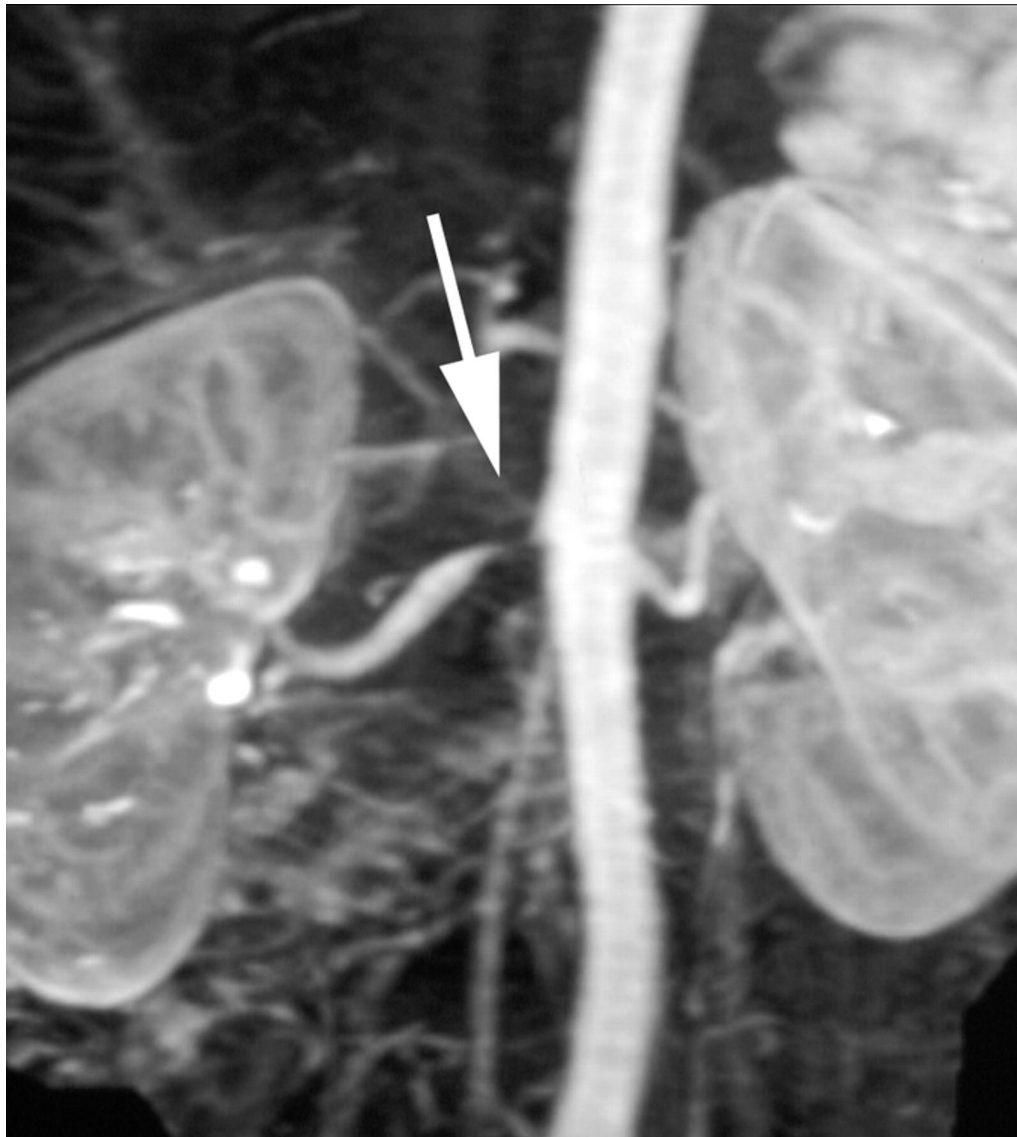
III - Нисходящая (грудная) часть аорты, брюшная аорта и/или почечные артерии

IV - Брюшная аорта и/или почечные артерии

V – Сочетание IIb и IV

C (coronary)+ или P (pulmonary)+

- Не имеет недостатков ангиографии
- Позволяет визуализировать утолщение сосудистой стенки, изменение просвета сосуда, формирование аневризм.
- Позволяет определить активность заболевания и эффективность лечения.
- Недостатки метода:
  - 1) Дорогой метод
  - 2) Человеческий фактор



# Ультразвуковая ангиодопплерография

- Ранняя диагностика начальных изменений в общих сонных артериях (более эффективна, чем МРТ) и подключичных артериях.
- Лучше, чем ангиография (возможность оценки толщины стенки)
- Неинвазивный метод
- Недостатки метода:
  - 1) Человеческий фактор;
  - 2) Невозможность визуализировать аорту и глубоколежащие отделы артерий

# КТ-ангиография

- Позволяет выявить на ранних стадиях утолщение стенок артерий
- Позволяет различить болезнь Такаясу от атеросклероза
- Максимально эффективный метод оценки аорты и проксимальных отделов ее ветвей
- Недостатки метода:
  - 1) Введение йодсодержащего контрастного препарата
  - 2) Лучевая нагрузка

# Позитронная эмиссионная томография с $^{18}\text{F}$ -фтордезоксиглюкозой

- Избыточное накопление препарата в стенках крупных сосудов при наличии там воспаления
- Возможность диагностики начальных изменений сосудов у пациентов с подозрением на болезнь Такаясу
- Недостатки метода:
  - 1) дорого, лучевая нагрузка
  - 2) Невозможность гистологического подтверждения диагноза
  - 3) Отсутствие единого стандарта для оценки полученных данных
  - 4) Трудности в распознавании атеросклероза и болезни Такаясу

# Дифференциальный диагноз

1. Гигантоклеточный артериит
2. Атеросклероз
3. Коарктация аорты
4. Острая ревматическая лихорадка
5. Фибромускулярная дисплазия почечных сосудов
6. Анкилозирующий спондилоартрит
7. Антифосфолипидный синдром

# Лечение

- Глюкокортикостероиды

Преднизолон 1 мг/кг в сутки (не более 60мг/кг)

Поддерживающая доза 10мг/сутки 2-5 лет

- Пульс-терапия 10 мг/кг (ежемесячно) 6-9 месяцев

- У пациентов рефрактерных к ГКС назначают: метотрексат 17,5 мг/нед (максимальная доза 25 мг/нед). При сочетании с ГКС – ремиссия в 81% случаев.



# Хирургическое лечение:

- В неактивной стадии болезни
- В первые 5 лет после установления диагноза
- При стенотическом сужении артерий более 70%

# Прогноз

- Пятилетняя выживаемость 80-90%
- Наиболее частые причины смерти: инсульт (50%), инфаркт миокарда (25%), реже разрыв аневризмы аорты (5%)
- При поражении коронарных артерий в первые 2 года от момента появления симптомов кардиальной патологии – смертность 56%
- Неблагоприятный прогноз: ретинопатия, АГ, аортальная недостаточность, аневризма аорты.

При наличии 2-х и более из этих синдромов – десятилетняя выживаемость 58,6 %

**Спасибо за внимание!**

