

Невропатия лицевого нерва

Введение

- Впервые клинику поражения лицевого нерва описал С.Велл в 1836 г.
- В настоящее время термин **“паралич Белла”** используется для обозначения идиопатического поражения лицевого нерва, в то время как термин **“невропатия лицевого нерва”** включает также формы с известной этиологией.

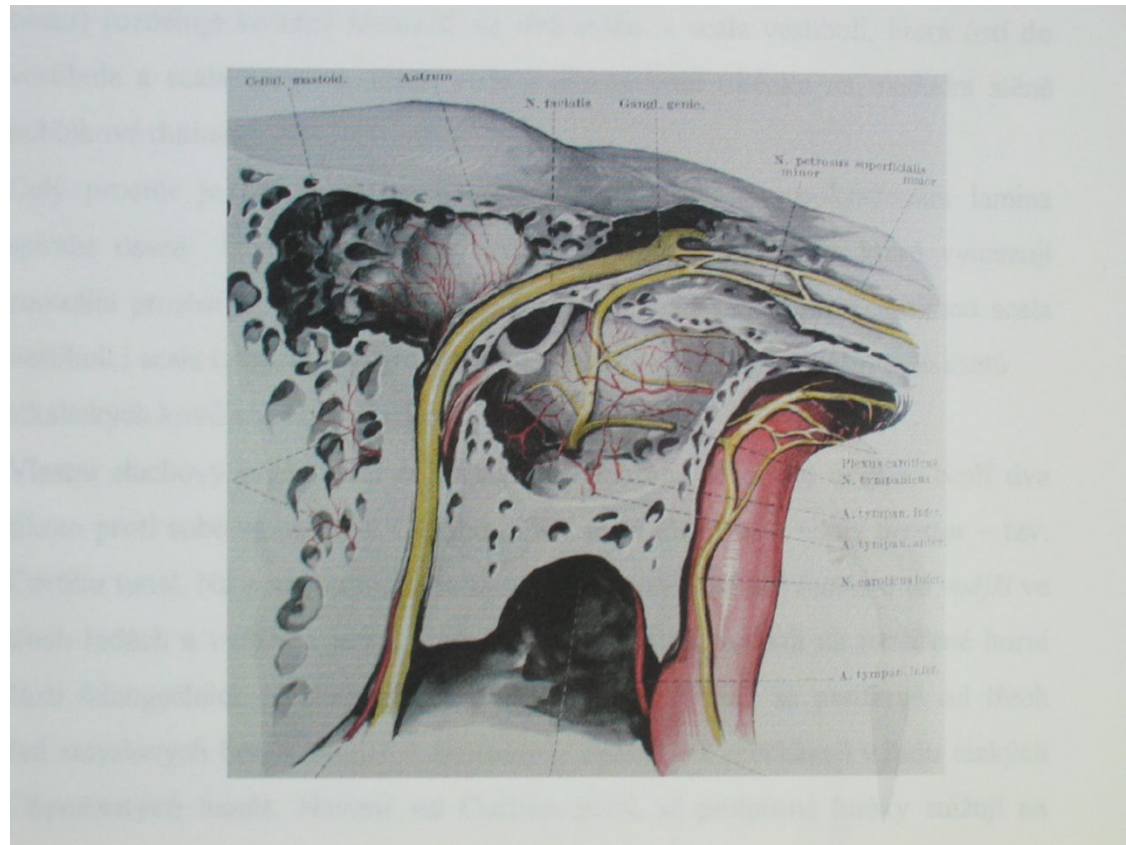
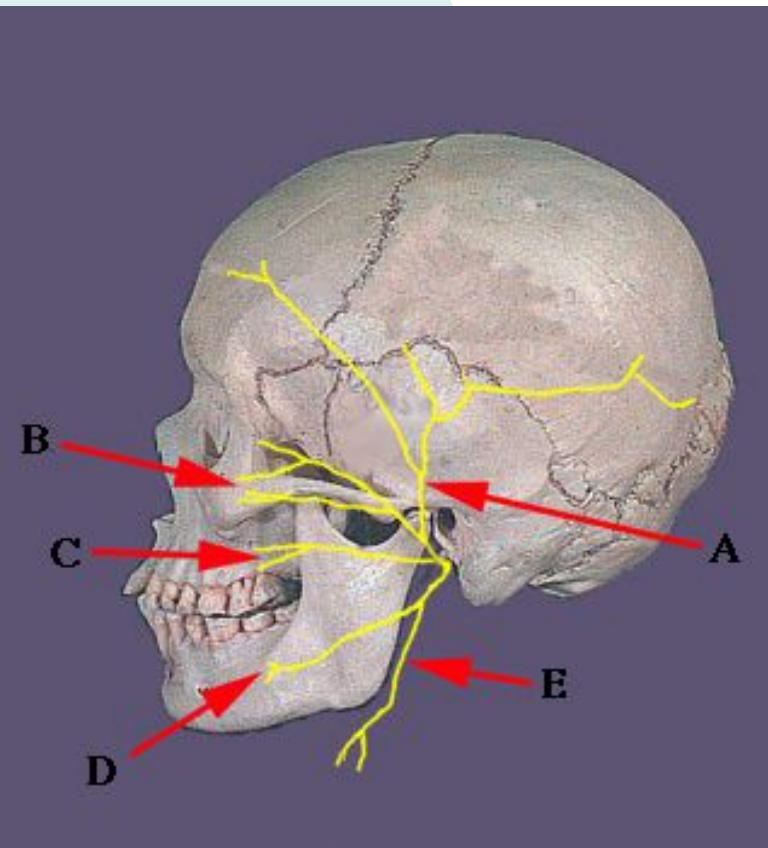
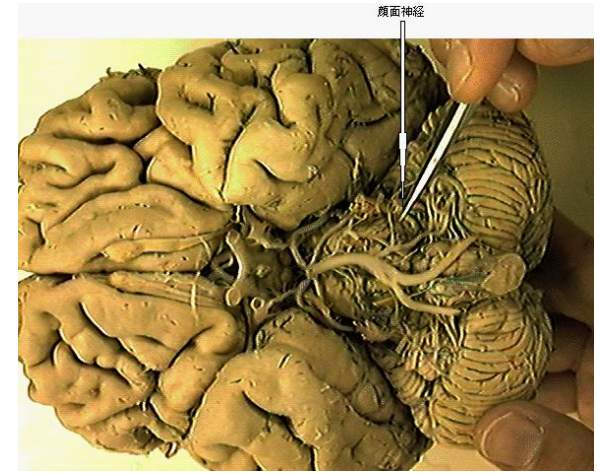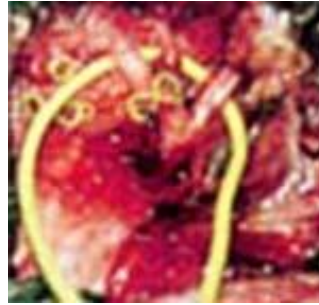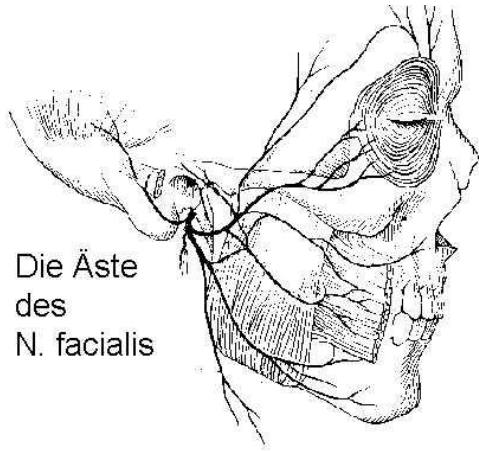
Статистика

- Невропатия лицевого нерва (НЛН) является самой частой краниальной невропатией. Она встречается у 13-24 человек на 100 000 населения, одинаково у мужчин и у женщин.

Частота различных причин поражения лицевого нерва:

- Паралич Белла 53%
- Перелом основания черепа 21%
- Опоясывающий герпес 8%
- Опухоли 7%
- Инфекции 4%
- Перинатальная патология 3%
- Лицевой гемиспазм 2%
- Заболевания ЦНС 1%
- Другие причины 2%

Анатомия

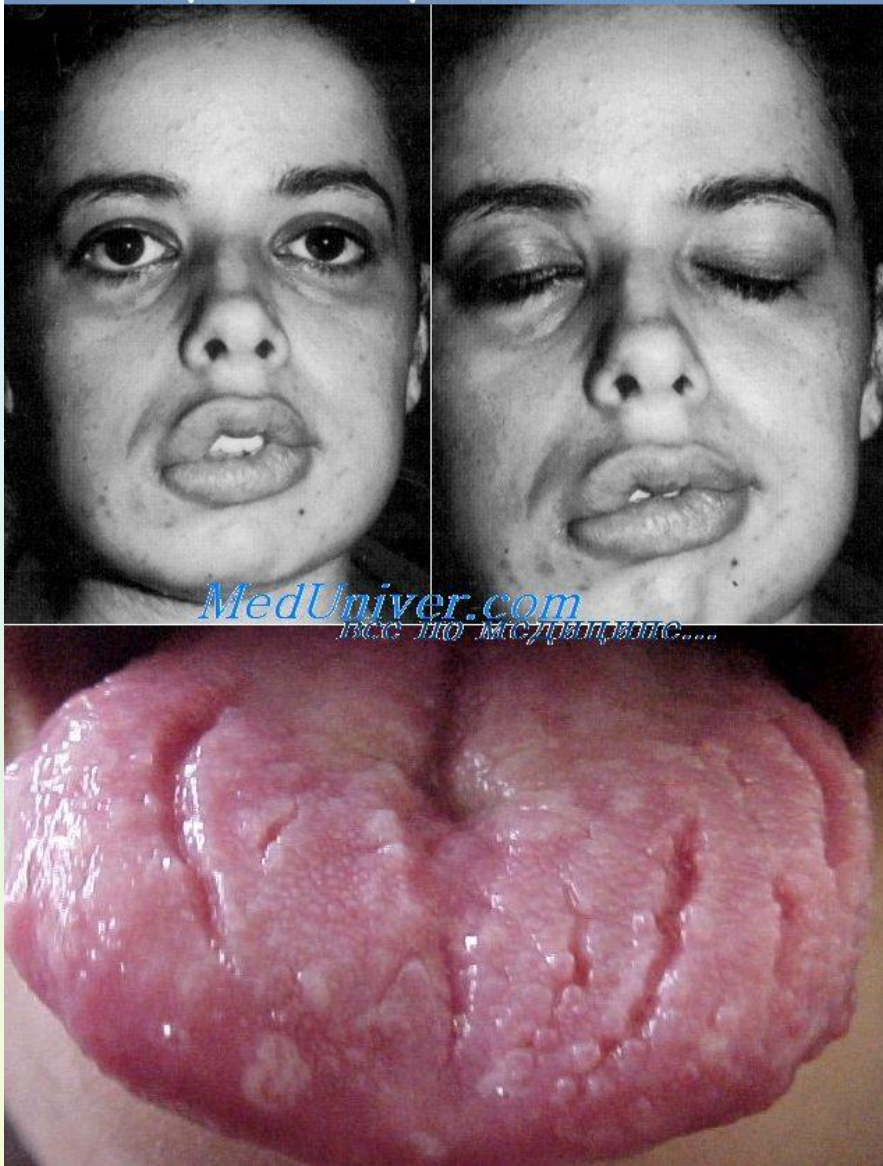

Корковая иннервация мимической мускулатуры

- Верхние мимические мышцы (*m.frontalis*, *m.corrugator supercilii*, *m.orbicularis oculi*) получают двустороннюю корковую иннервацию.
- Нижние мимические мышцы (*m.buccinator*, *m.risorius*, *m.zygomaticus major*, *m.orbicularis oris*) – только контрлатеральная корковая иннервация.
- Поэтому при поражении кортико-нуклеарных путей с одной стороны, возникает центральный паралич только нижней мимической мускулатуры контрлатерально очагу. Это может сочетаться с центральным параличом половины языка – фагиолингвальный паралич; или языка и руки – фагиолингвобрахиальный паралич; или всей половины тела – центральная гемиплегия (альтернирующий паралич Мийяра-Гюблера-Жюбле).

Патогенез

- Ведущим патогенетическим фактором поражения нерва считается ишемия, отёк и компрессия в узком костном лицевом канале.
- Переохлаждение перед началом заболевания, на которое часто указывают больные, может явиться пусковым моментом.
- Особыми случаями являются семейно-наследственные НЛН, поражение лицевого нерва при синдроме Рамзая Ханта, синдроме Мелькерссона-Розенталя, нейросаркоидозе, синдроме Мебиуса, СПИДе, болезни Лайма.

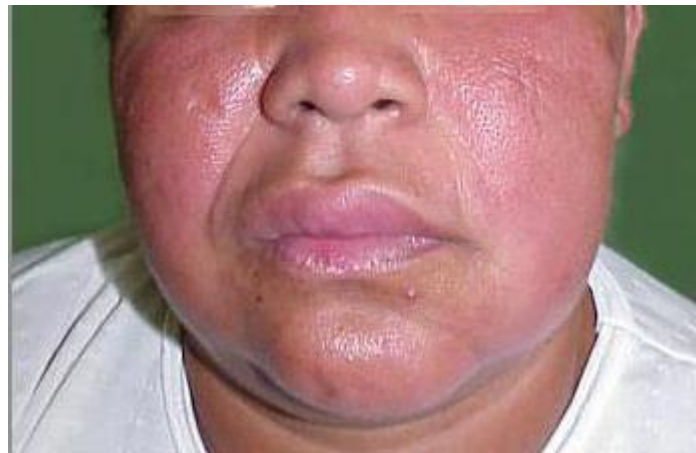

- Другое название — «синдром Мишера — Мелькерсона — Розенталя»

— редкое неврологическое расстройство, характеризуется повторяющимися параличом— редкое неврологическое расстройство, характеризуется повторяющимися параличом лица, отёком— редкое неврологическое расстройство, характеризуется повторяющимися параличом лица, отёком лица и губ (обычно верхней губы), и развитием складок и борозд на языке.

Синдром Мелькерсона — Розенталя

- Начало заболевания в детстве или ранней юности. После периодических приступов (от нескольких дней до нескольких лет между ними), отёк может сохраняться и увеличиваться, в конечном итоге становится постоянным. Губы могут стать твёрдыми и потрескавшимися с красновато-коричневой окраской.
- Причина синдрома Мелькерсона — Розенталя неизвестна, но может быть генетическая предрасположенность. Было замечено, что особенно распространена среди некоторых этнических групп в Боливии. Это может быть симптомом болезни Крона. Причина синдрома Мелькерсона — Розенталя неизвестна, но может быть генетическая предрасположенность. Было замечено, что особенно распространена среди некоторых этнических групп в Боливии.



- Лечение симптоматическое и может включать в себя нестероидные противовоспалительные препараты. Лечение симптоматическое и может включать в себя нестероидные противовоспалительные препараты (НПВП) и кортикостероиды. Лечение симптоматическое и может включать в себя нестероидные противовоспалительные препараты (НПВП) и кортикостероиды, чтобы уменьшить отёк. Лечение симптоматическое и может включать в себя нестероидные противовоспалительные препараты (НПВП) и кортикостероиды, чтобы уменьшить отёк, антибиотики. Лечение симптоматическое и может включать в

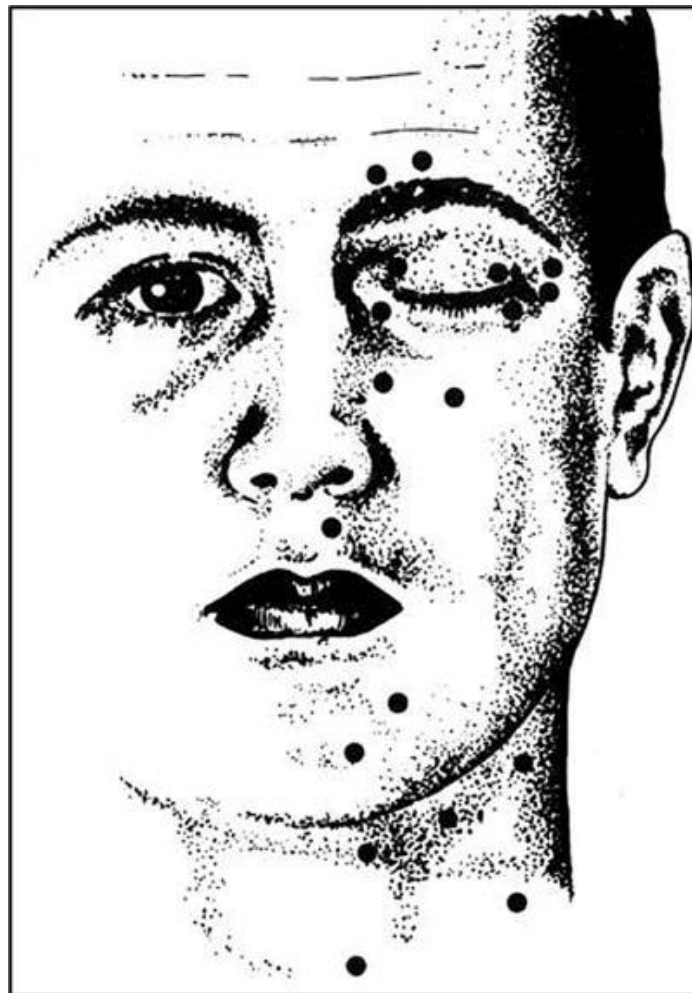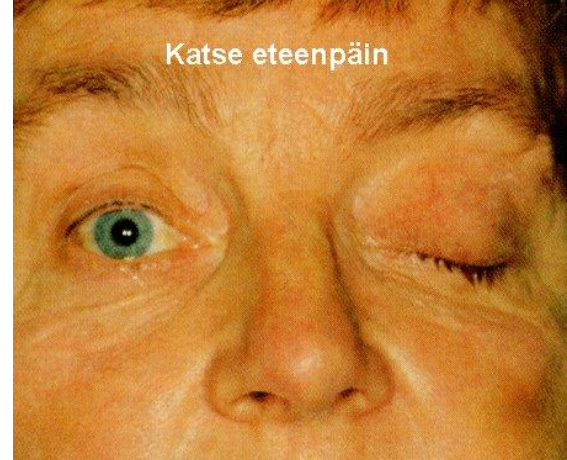
Топическая диагностика

- Периферический паралич возникает при поражении ядра VII пары ЧН, двигательного волокна на всем его протяжении, в т.ч. в области мосто-мозжечкового угла
- Поражение лицевого нерва в лицевом канале до отхождения n. retrosus major проявляется прозоплегией, сухостью поверхности конъюнктивы и роговицы, гиперракузией и нарушением вкуса на передних двух третях языка.
- Поражение над уровнем отхождения n. stapediū сопровождается слезотечением, гиперракузией и нарушением вкуса.
- Поражение выше отхождения chorda tympani приводит к прозоплегии, слезотечению и нарушению вкуса.
- Также возможно поражение в области foramen stylomastoideum, который сопровождается только периферическим параличом мимической мускулатуры и слезотечением.
- Нередко патологический процесс распространяется на ветви тройничного нерва. В таких случаях периферический паралич мимических мышц сопровождается мучительными болями в боковой области лица.

Клиника

- Атония и атрофия мимических мышц
- Арефлексия (корнеального, конъюнктивального, надбровного рефлексов)
- Асимметрия мимических мышц: разная ширина глазных щелей, неодинаковая выраженность лобных и носогубных складок, перекашивание угла рта, заметная в покое или при эмоциональных реакциях (улыбка, смех, плач), пораженная половина лица маскообразна
- Лёгкие подёргивания (тики) или гиперкинезы мимических мышц (локализованные спазмы)
- Лагофтальм («заячий глаз»), симптом ресниц, феномен Белла
- Слёзотечение (вследствие того, что слеза не попадает в слезные точки при ее нормальной секреции) или сухость глаза
- Гиперакузия
- Расстройство вкуса на передних двух третях языка
- Патологические синкинезии (поднимание брови вверх вместе с закрыванием глаза и др.) и контрактуры

Katse eteenpäin



Клинический осмотр

- Осмотр в покое и при разговоре - заметна асимметрия мимических мышц лица.
- Больного просят наморщить лоб, свести брови, закрыть глаза, наморщить нос, надуть щёки, показать зубы, свистнуть или проделать движение, как при задувании свечи, и наблюдают, как выполняются эти движения.
- Для оценки силы круговой мышцы глаза больному предлагают сильно зажмурить глаза; обследующий старается приподнять верхнее веко, определяя силу сопротивления.
- Силу круговой мышцы рта определяют следующим образом: больному предлагают надуть щёки, врач надавливает на них. При слабости круговой мышцы рта на поражённой стороне воздух выходит из угла рта («щека парусит»).
- Слабость подкожной мышцы шеи можно выявить, если противодействовать наклону головы вперёд при широко открытом рте.
- Положительный симптом Хвостека в определённой фазе неврита.
- Исследуют вкус на передних 2/3 языка
- Слезный тест



Nase rümpfen



Nasenflügel auseinander ziehen



Oberlippe hochziehen



Unterlippe runter ziehen



Unterlippe vor schieben



Ober u. Unterlippe gleichzeitig aus-einander ziehen



Mund weit auseinander ziehen



Mund spitz machen



Mundwinkel nach oben ziehen

Lächeln




Mundwinkel nach unten



Lippen aufeinander pressen



Backen aufblasen



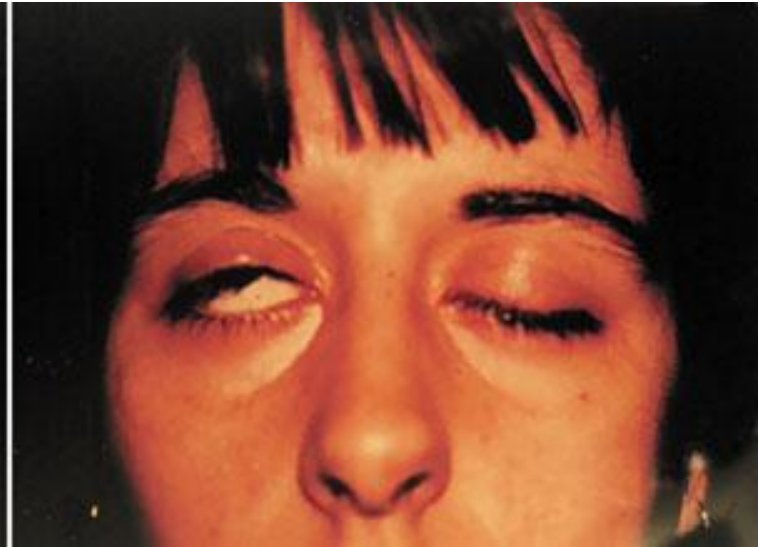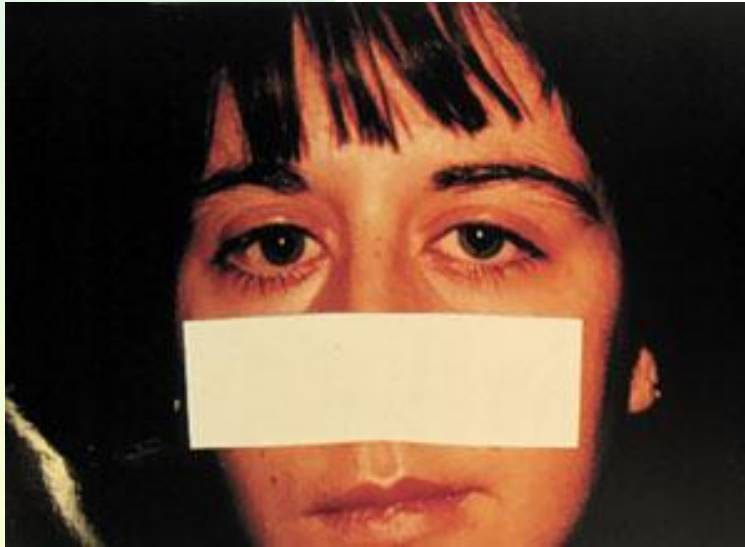Mundwinkel nach unten

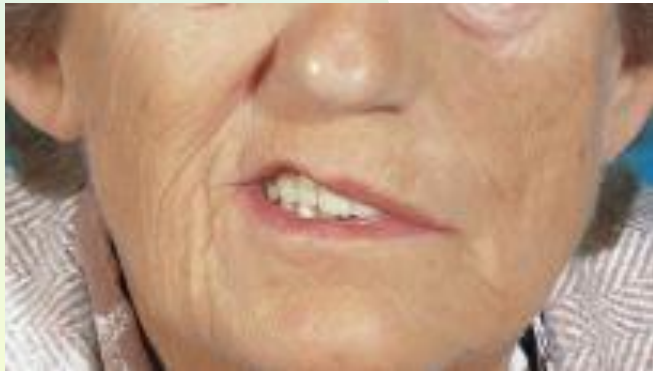
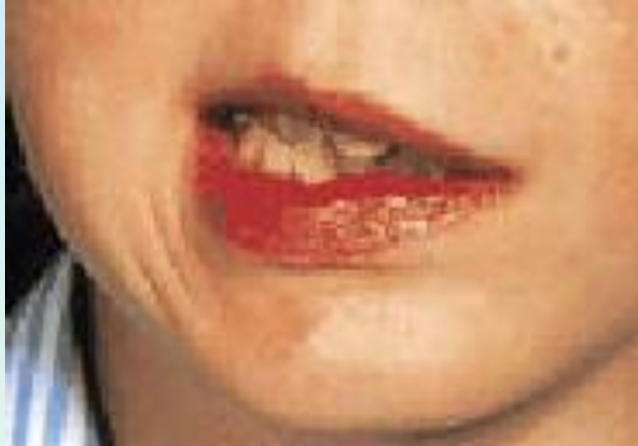
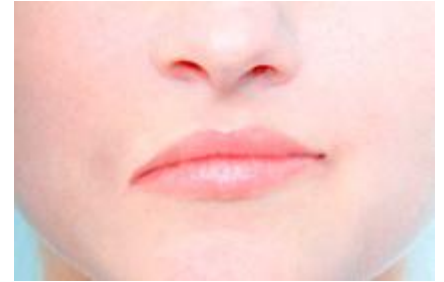Lippen aufeinander pressen



Backen aufblasen







- Для дифференциальной диагностики периферического и центрального пареза лицевого нерва имеет значение не только поражение иннервации мышц нижней и верхней мимической мускулатуры, но и изменение электровозбудимости нерва и мышц. При периферическом параличе обнаруживаются реакция дегенерации и удлинение хронаксии, а также понижение роговичного и надбровного рефлексов.



periphere Fazialisparese

beim Zähnezeigen und Stirnrunzeln



beim Augenschluss

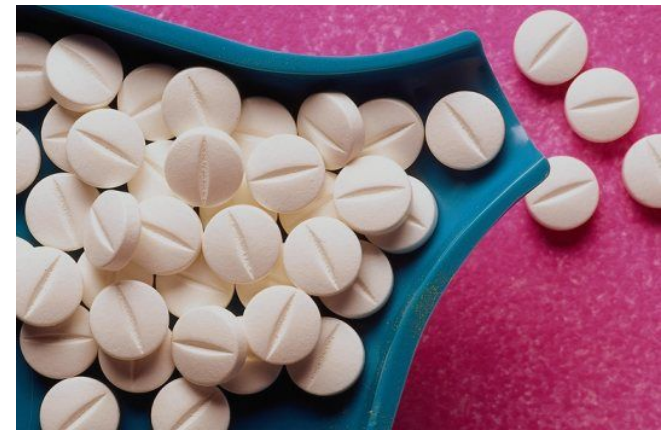

zentrale Fazialisparese



Лечение

- Дегидратационная терапия
- Сосудистая терапия
- Противовоспалительная терапия
- Витаминотерапия
- Терапия направленная на расслабление мимических мышц
- ФЗТ
- ЛФК, массаж.



Прогноз

- При своевременно начатом лечении прогноз благоприятный и заболевание заканчивается полным восстановлением функции мимических мышц.
- Средняя продолжительность заболевания и восстановительного периода 2-4 месяца.

Список литературы

- Топическая диагностика заболеваний нервной системы А.А. Скоромец, А.П. Скоромец, Т.А. Скоромец
- Справочник невропатолога и психиатра Н.И. Гращенков, А. В. Снежневский
- Полиневропатии клиническое руководство О.С. Левин
- Справочник практического врача по неврологии Д.Р. Штульман, О.С. Левин
- Руководство по неврологии В.И. Яхно
- Неврология А.С. Петрухин
- Невропатология Л.О. Бадалян
- Ресурсы интернета
- Медицина журнал №4(7)2004г. Болезни нервной системы
- Синдром Гийена-Барре М.А. Пирадов
- Неврология и нейрохирургия Е.И. Гусев, А.Н. Коновалов, Г.С. Бурд
- Ортопедия детского и подросткового возраста Т.С.Зацепин
- Руководство по инфекционным болезням у детей В.Ф.Учайкин