

# Эхокардиография -

это метод исследования структуры и функции сердца, основанный на регистрации отраженных импульсных ультразвуковых сигналов, генерируемых эхокардиографическим датчиком с частотой около 2,5–4,5 МГц

# История ультразвука в медицине

**Гидролокация** – Александр Бэм (Австрия – 1912 г.), Левис Ричардсон (Англия – 1912 г.), Реджинальд Фессенден (США – 1914 г.)

**Дефектоскопия** – Сергей Яковлевич Соколов (1928 г.)

**Австриец Karl Dussik (1941 г.)** – вероятно, первый, кто использовал ультразвук с диагностической целью в медицине для исследования мозга

**W.D. Keidel (1950 г.)** – немецкий ученый, использовавший ультразвук для обследования сердца

# История ультразвука в медицине

50-е гг. Холмс и Хоури (Holmes, Howry)

Karl Helmut Hertz и Inge Edler (Швеция, 1953 г.) – коммерческое использования ЭхоКГ

Ю.Н. Беленков (1974 г.) – первая в СССР публикация в журнале «Кардиология» по клиническому применению ЭхоКГ

# Физика ультразвука

**Ультразвук** — упругие колебания (механические волны) в среде с частотой, превышающей 20 КГц

Применение ультразвука для медицинской визуализации основано на его отражении от поверхности раздела сред с различной акустической плотностью

# Физика ультразвука

**Ультразвуковой датчик** [transducer] — это устройство, преобразующее один вид энергии в другой.

В ультразвуковой диагностике электрическая энергия преобразуется в механическую и наоборот.

Преобразование осуществляется пьезоэлектрическим элементом.

Проходящий через элемент электрический ток заставляет его то расширяться, то сжиматься и тем самым генерировать ультразвуковые волны. С другой стороны, приходящие ультразвуковые волны элемент преобразует в электрические импульсы, регистрируемые осциллографом.

# Работа эхокардиографа

- В некоторый момент времени датчик посылает короткий ультразвуковой импульс. Импульс линейно распространяется в гомогенной среде до тех пор, пока не дойдет до границы раздела фаз, где происходит отражение или преломление ультразвуковых лучей. Через время, равное  $Dt$ , отраженный звук (эхо) вернется к датчику, который теперь работает как приемник. Зная скорость распространения звуковой волны (1540 м/с) и время, за которое звук прошел расстояние до границы фаз и обратно ( $Dt$ ), можно вычислить расстояние между датчиком и этой границей ( $D$ ):  $D = 1540 * Dt / 2$
- Пьезоэлектрический элемент работает в режиме генерации менее 1% времени, а все остальное время — в режиме приема. При этом пациент получает минимальные дозы ультразвукового облучения.

# Работа эхокардиографа

- Отражение ультразвуковой волны происходит на границе раздела двух сред с различной акустической плотностью, причем только в том случае, если размеры объекта превышают длину ультразвуковой волны (1–1,5 мм). Если на пути ее движения появляются более мелкие частицы (менее 1 мм), происходит не отражение, а рассеяние ультразвука.
- Чем выше частота ультразвуковых колебаний (соответственно, чем меньше длина волны), тем большей разрешающей способностью обладает прибор, т.е. тем меньше размер частиц, от которых отражается ультразвук, но тем меньше проникающая способность.



# Преимущества

## ультразвукового исследования

(по Г.Е. Ройтбергу, А.В. Струтынскому)

1. Возможность визуализации мягких рентгенонегативных тканей при исследовании сердца, печени, почек и т.д.;
2. Отсутствие ионизирующего облучения, оказывающего биологическое воздействие на организм;
3. Неинвазивность, безболезненность и, в связи с этим, возможность проведения многократных повторных исследований;
4. Возможность наблюдать движение внутренних органов в реальном масштабе времени;
5. Сравнительно невысокая стоимость исследования.



# Ограничения ультразвукового исследования

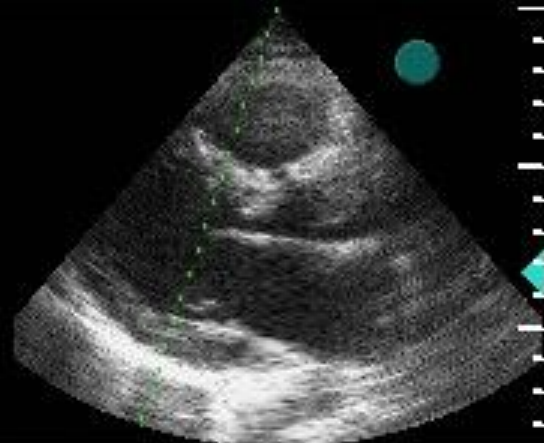
(по Г.Е. Ройтбергу, А.В. Струтынскому с дополнениями)

1. Ограниченная разрешающая способность метода;
2. Ультразвуковые приборы калибруются по среднему значению скорости распространения волны в тканях (1540 м/с), хотя в реальной среде эта скорость варьирует, что вносит определенные искажения в изображение;
3. Наличие обратной зависимости между глубиной зондирования и разрешающей способностью;
4. Ограниченные возможности исследования газосодержащих органов и полостей (легких, кишечника) в связи с тем, что они практически не проводят ультразвуковые волны;
5. **Операторзависимость.**

# Режимы ультразвукового сканирования

## графическое представление эхо-сигналов

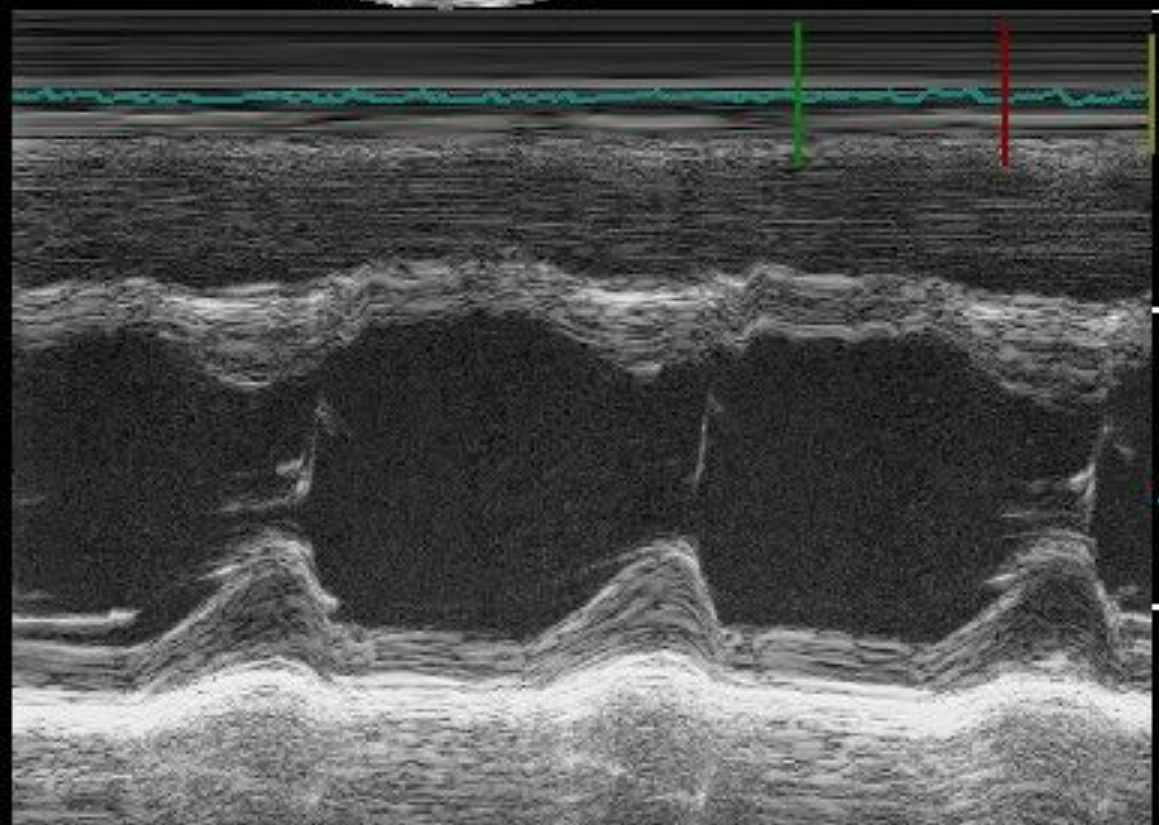
- **А-модальный режим** (А — от «amplitude») — эхо-сигналы регистрируются в виде пиков, амплитуда которых пропорциональна интенсивности сигнала, а расстояние между пиками соответствует расстоянию между отражающими объектами и датчиком. Недостаток режима — невозможность изобразить движение.
- **В-модальный режим** (В — от «brightness») — интенсивность эхосигналов отражается яркостью свечения точек на экране монитора. Двухмерный режим
- **М-модальный режим** (М — от «motion») — развертка В-модального режима по времени, то есть движение точек разворачивается во времени (по горизонтали), а по вертикали регистрируется переднезадний размер структур сердца.  
Недостаток режима — одномерность



2D 14 cm  
28 f/s  
f: 1.7 MHz H  
DR: 65 dB  
R: 2.0 G: 56

M G: 49  
66 mm/sec

ЧСС: 146 BPM



P:0dB  
TIs:0.3  
MI:1.0

0.0 1.0 2.0 3.0

# Режимы ультразвукового сканирования Допплер-эхокардиография



Кристиан Иоганн Допплер, 1842 г.

# Допплер-эхокардиография

Эффект Допплера состоит в том, что частота ультразвукового сигнала при отражении от лоцируемого объекта изменяется пропорционально скорости движения объекта (эритроцитов) вдоль оси распространения сигнала. При приближении объекта в сторону датчика частота отраженного сигнала увеличивается, при удалении объекта от датчика — уменьшается.



# Режимы

## доплер-эхокардиографии

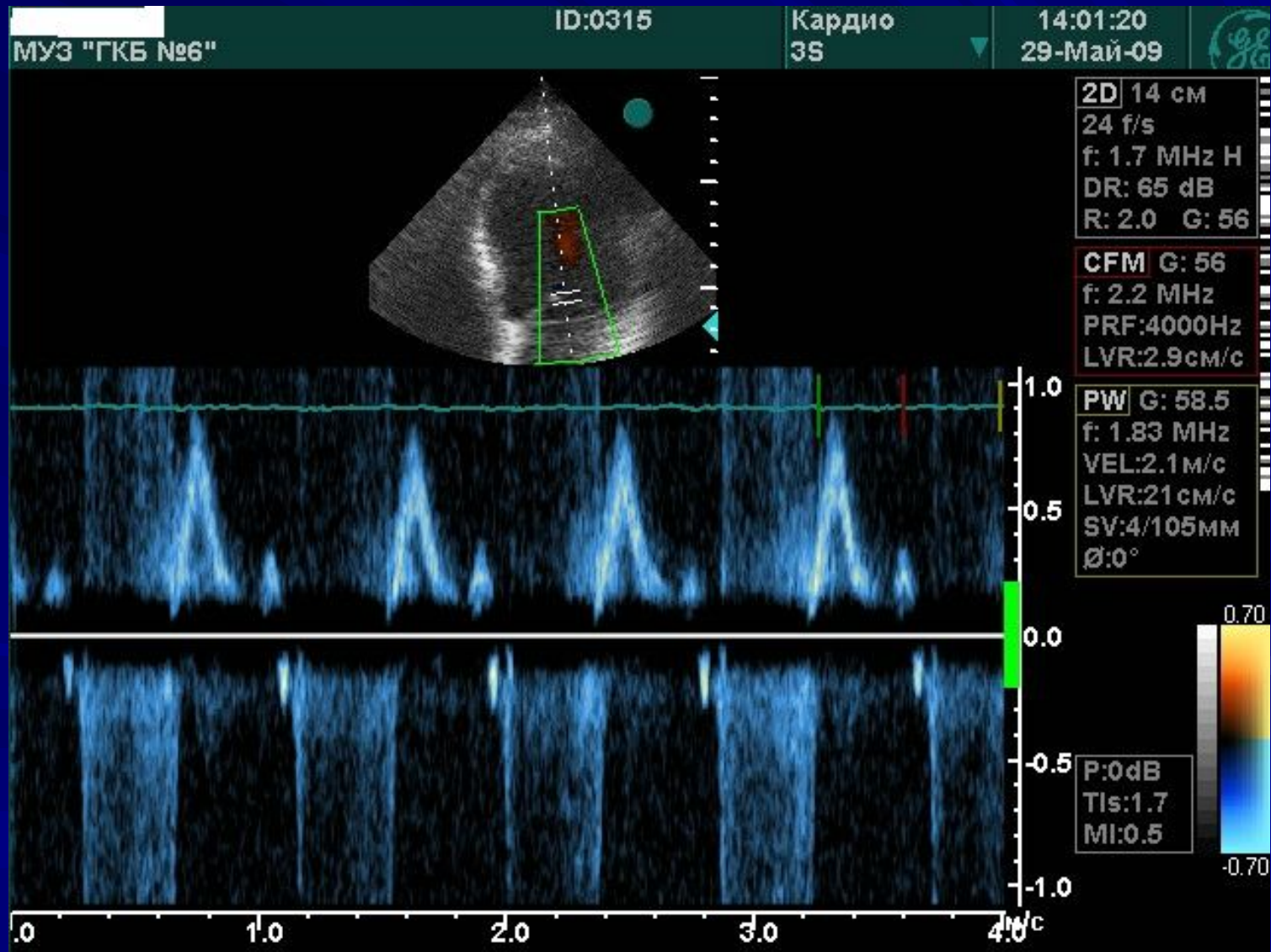
- Импульсная доплер-эхокардиография (Pulsed Wave Doppler)
- Постоянно-волновая доплер-эхокардиография (Continuous Wave Doppler)
- Цветное доплеровское сканирование (Color Doppler)
- Тканевой доплер (Tissue Velocity Imaging)

# Импульсная доплер-эхокардиография

- Метод основан на использовании ультразвукового сигнала в виде отдельных серий импульсов.
- Поскольку известна скорость распространения ультразвука в среде (1540 м/с), создается возможность анализировать не все сигналы, возвращающиеся к датчику, а только те, которые отражены от эритроцитов, находящихся на определенном расстоянии от датчика.
- Преимущество – возможность изучения скоростей кровотока в ограниченной области – контрольном объеме (sample volume).
- Недостаток – невозможность точного определения высоких скоростей кровотока.



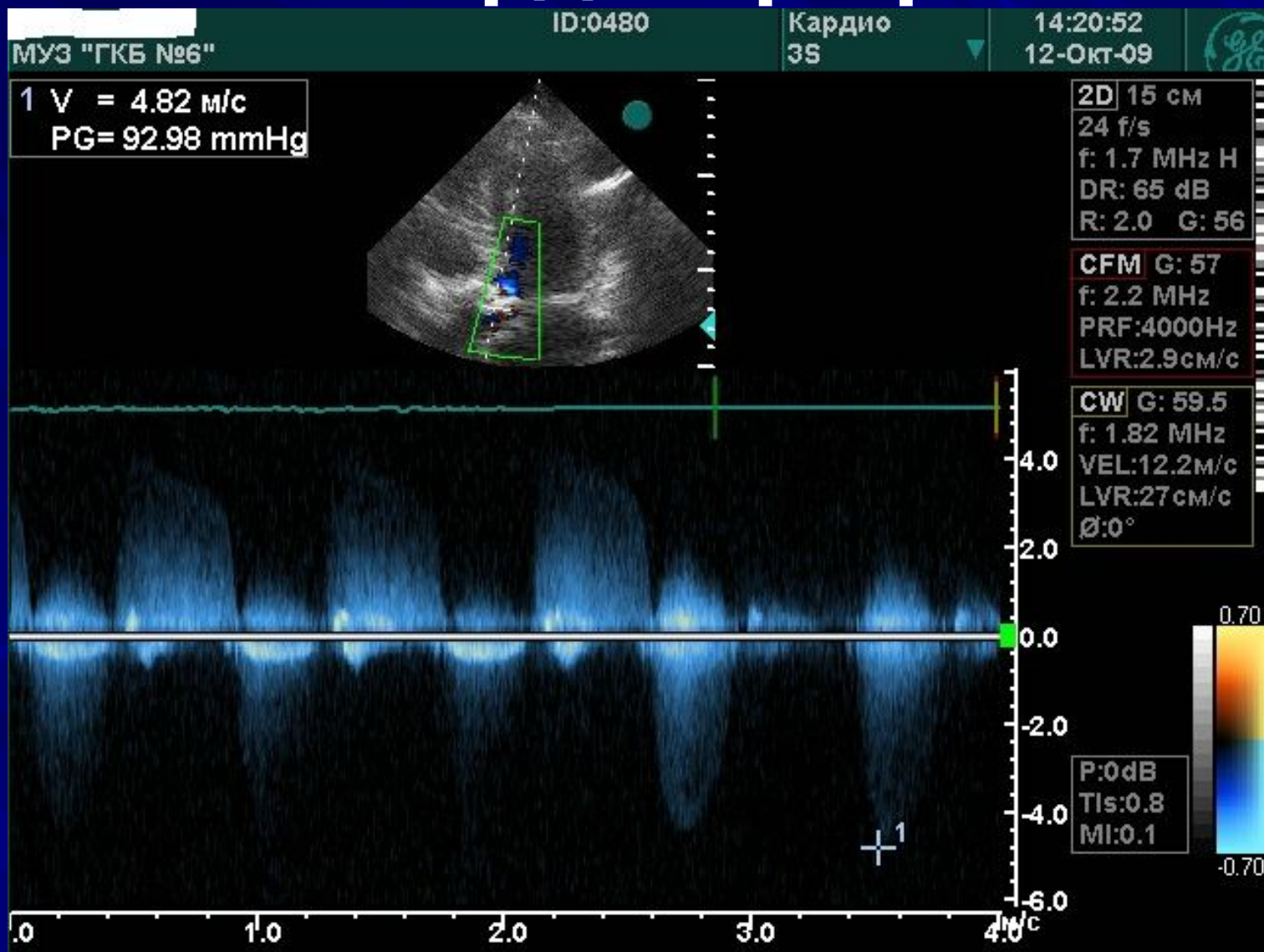
# Импульсная доплер-эхокардиография



# Постоянно-волновая доплер-эхокардиография

- Отраженный ультразвуковой сигнал принимается независимо от того, когда он был послан.
- Исследуется кровоток вдоль всего ультразвукового луча.
- Преимущество – возможность измерения любой скорости кровотока.
- Недостаток – невозможность точной локализации исследуемого кровотока.

# Постоянно-волновая доплер-эхокардиография



# Цветное доплеровское сканирование

- Суть этого метода состоит в наложении закодированных разными цветами скоростей кровотока на двумерное изображение сердца.
- Это развитие импульсной доплер-эхокардиографии: изображение разбивается на 250—500 контрольных объемов, ориентированных параллельно ультразвуковым лучам в секторе.
- Преимущество – возможность быстро визуализировать пространственную ориентацию потоков. .
- Недостаток – невозможность точного определения высоких скоростей кровотока.



# Тканевой доплер

- **Тканевой цветовой доплер** (Color Tissue Velocity Imaging) – основан на кодировании направления движения тканей определенным цветом.
- Преимущество – визуализация зон нарушения локальной сократимости.
- Ограничение – внутрижелудочковые блокады.
- **Тканевой импульсно-волновой доплер** (Pulsed Wave Tissue Velocity Imaging) – позволяет оценить характер движения тканей в конкретной точке (контрольном объеме).
- Преимущество – возможность оценки локальной систолической и диастолической функции.
- Ограничение – плохая визуализация в В-режиме.

# Режимы ультразвукового сканирования

## Допплер-эхокардиография

- Сдвиг частоты ультразвукового сигнала зависит от частоты посылаемого сигнала: чем она меньше, тем большие скорости кровотока могут быть измерены. Поэтому для доплеровского исследования следует выбирать датчик, имеющий наименьшую частоту (обычно 2,0—2,5 МГц).
- Угол между направлением ультразвукового луча и направлением кровотока не должен превышать  $20^\circ$ , тогда ошибка измерения скорости кровотока не будет существенной.

# Варианты эхокардиографии

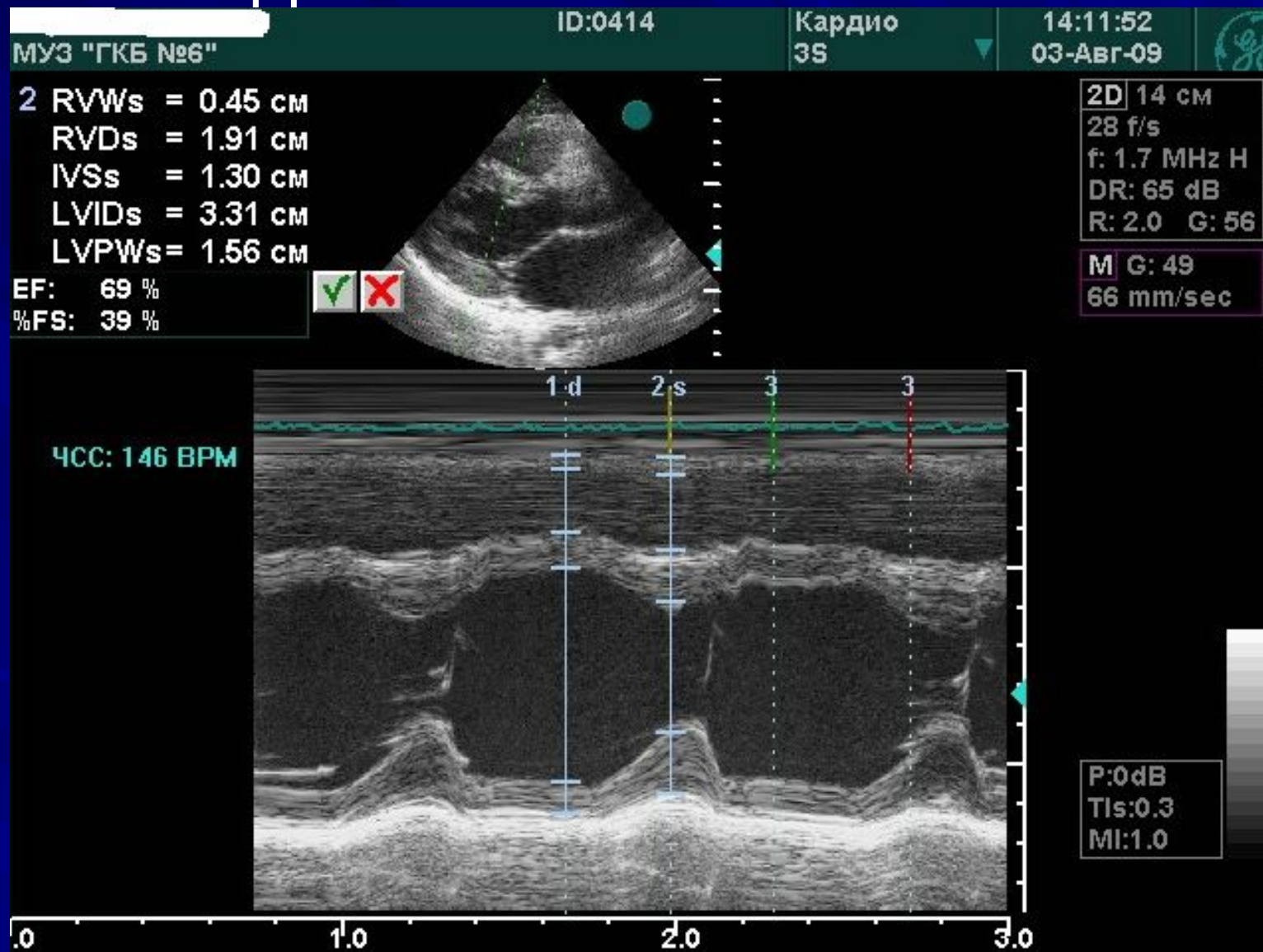
- Трансторакальная
- Чреспищеводная
- Внутрисосудистое ультразвуковое исследование
- Интраоперационная и внутрисердечная
- Трех- и четырехмерное моделирование
- Контрастная эхокардиография
- Стресс- эхокардиография



# Стандартные позиции (доступы) при трансторакальной эхокардиографии

- парастернальный доступ — область III-V межреберья слева от грудины;
- верхушечный (апикальный) доступ — зона верхушечного толчка;
- субкостальный доступ — область под мечевидным отростком;
- супрастернальный доступ — югулярная ямка

# Парастернальная позиция по длинной оси



# Некоторые эхокардиографические показатели у здоровых лиц (М-режим)

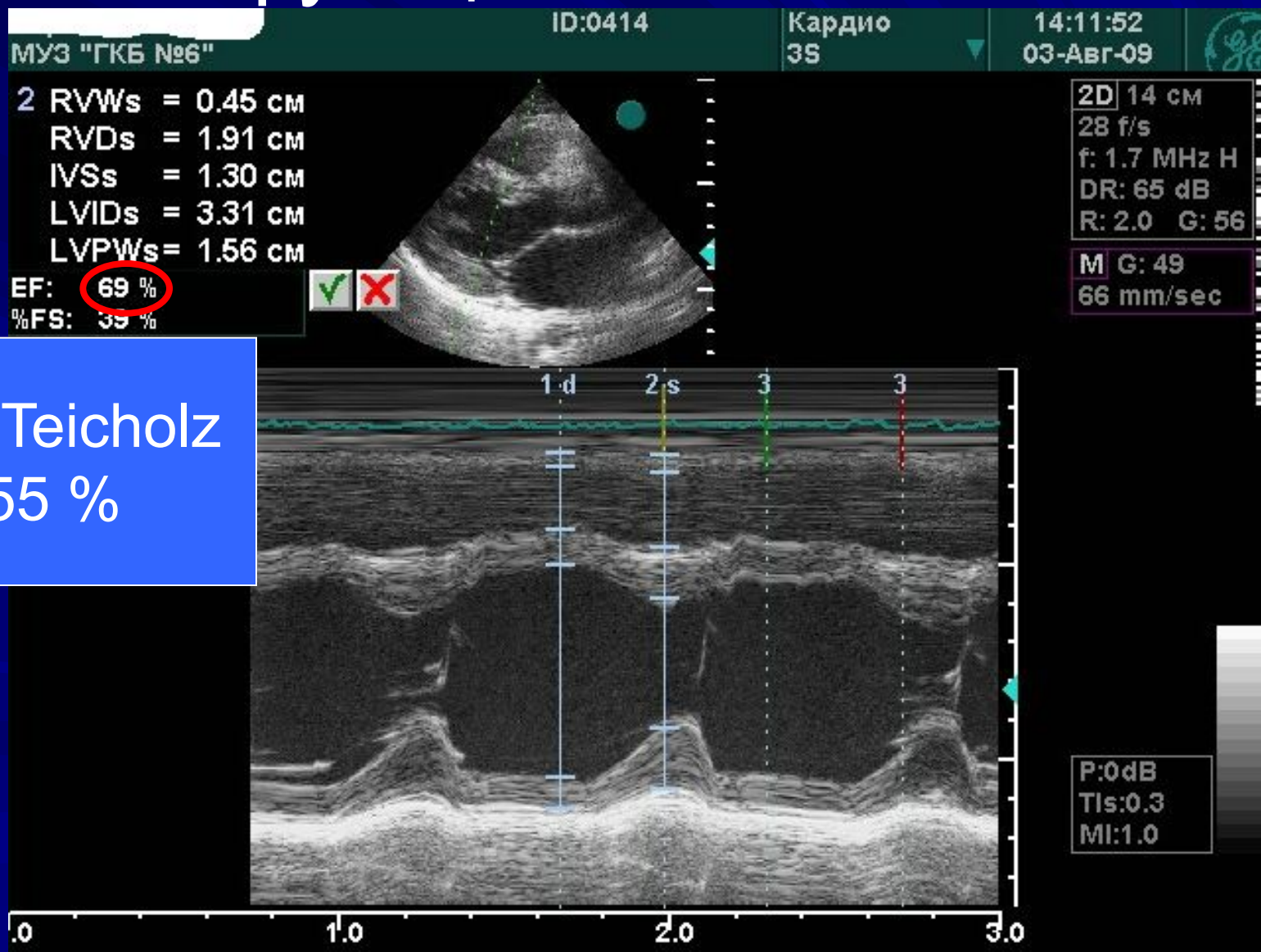
Показатель	Значения
Аорта	20-36 мм
ЛП	19-40 мм
КДР <sub>пж</sub>	15–27 мм
МЖП	7-11 мм
ЗСЛЖ	7-11 мм
КДР <sub>л</sub>	38-55 мм
КСР <sub>л</sub>	22-40 мм

# Оценка глобальной систолической функции левого желудочка



$$\text{ФВ} = (\text{КСЖ} - \text{КСО}) / \text{КСЖ}$$

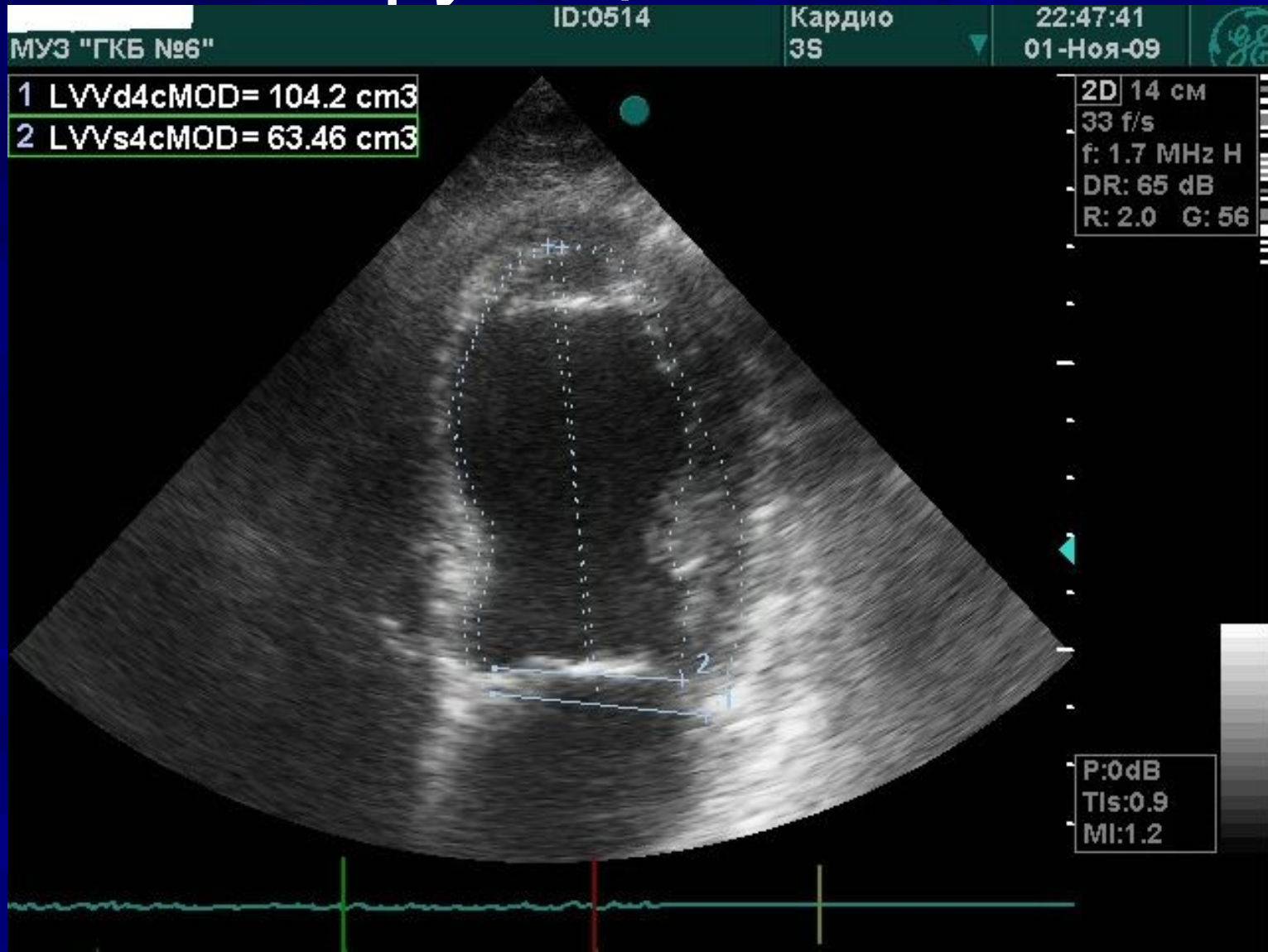# Глобальная систолическая функция ЛЖ



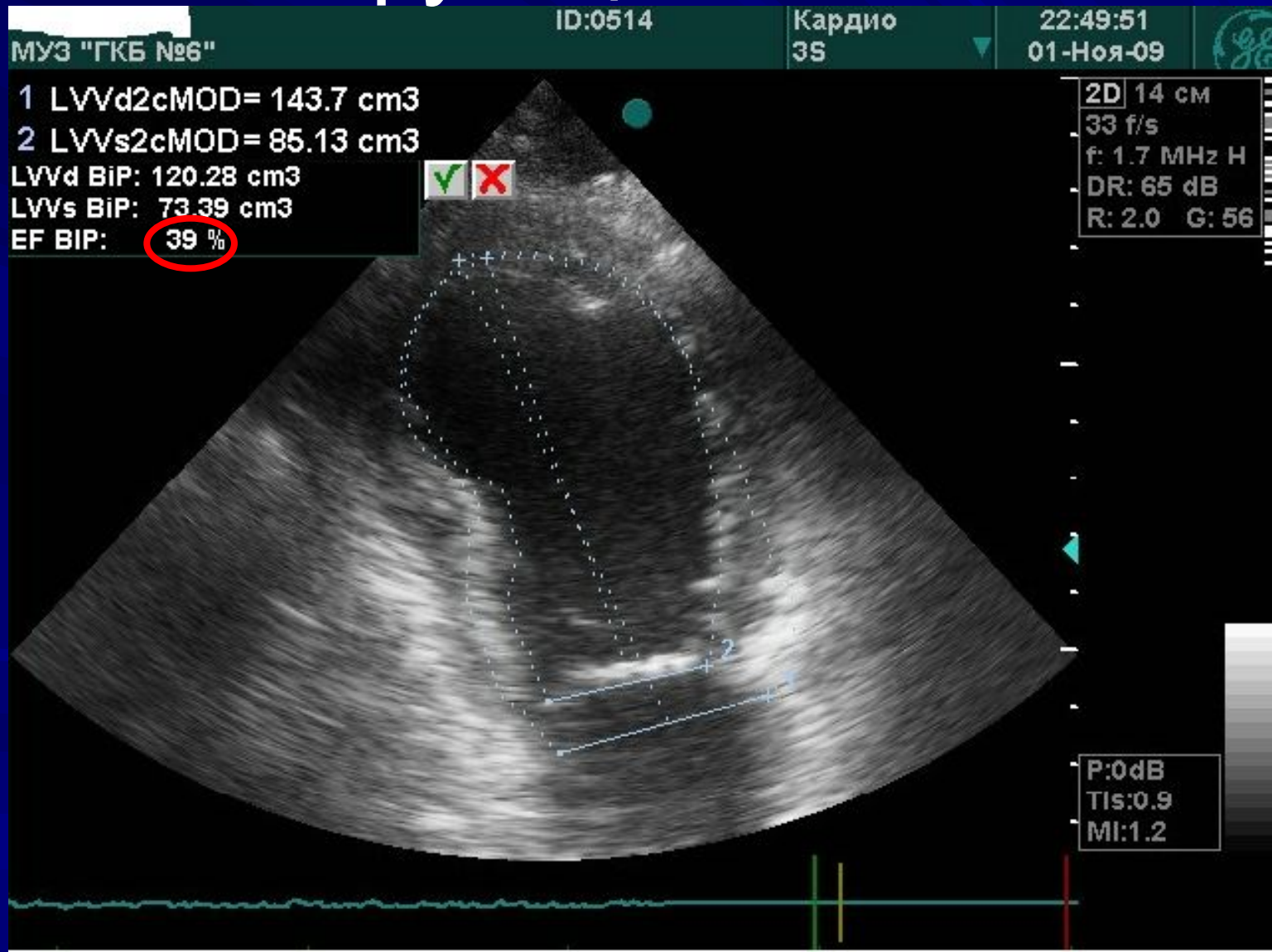
Формула Teicholz  
 $\Phi B \geq 55 \%$



# Глобальная систолическая функция ЛЖ



# Глобальная систолическая функция ЛЖ





# Глобальная систолическая функция ЛЖ

метод дисков – модифицированный  
алгоритм Simpson

# Локальная систолическая функция ЛЖ

Нарушения локальной сократимости ЛЖ принято описывать по четырехбалльной шкале:

- 1 балл — нормальная сократимость;
- 2 балла — гипокинезия (снижение амплитуды движения и систолического утолщения в исследуемой области);
- 3 балла — акинезия (отсутствие движения и утолщения миокарда);
- 4 балла — дискинезия (движение миокарда исследуемого сегмента происходит в направлении, противоположном нормальному).

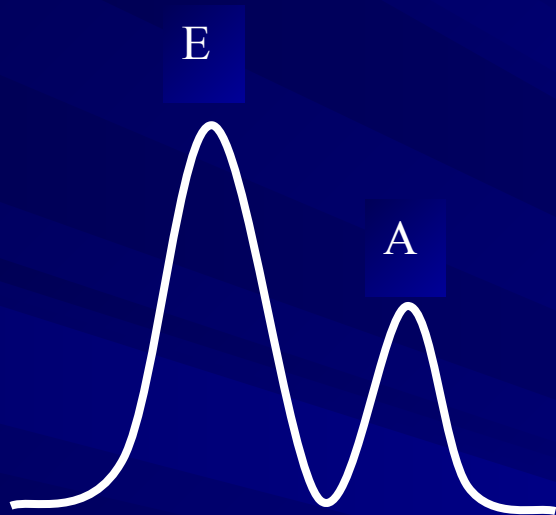
# Локальная систолическая функция ЛЖ

Для полуколичественной оценки используется *индекс нарушений локальной сократимости* (ИНЛС):

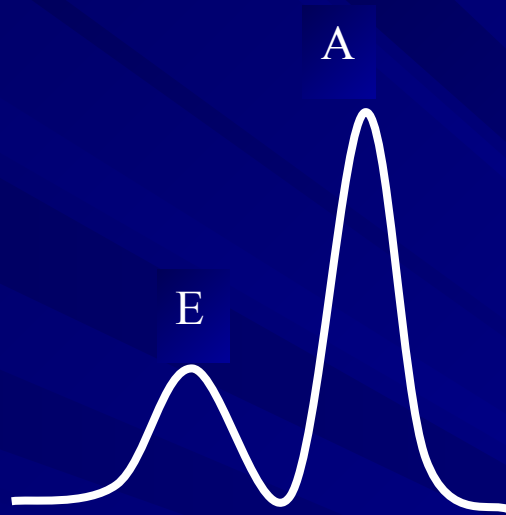
ИНЛС представляет собой сумму балльной оценки сократимости каждого сегмента ( $\Sigma S$ ), деленную на общее число исследованных сегментов ( $n$ )

$$\text{ИНЛС} = \Sigma S / n$$

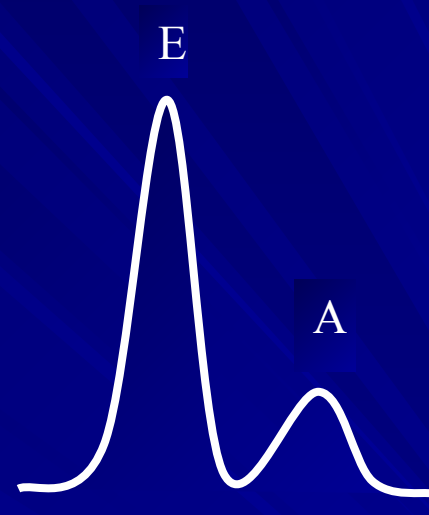
# Диастолическая функция ЛЖ



Нормальный тип кровотока

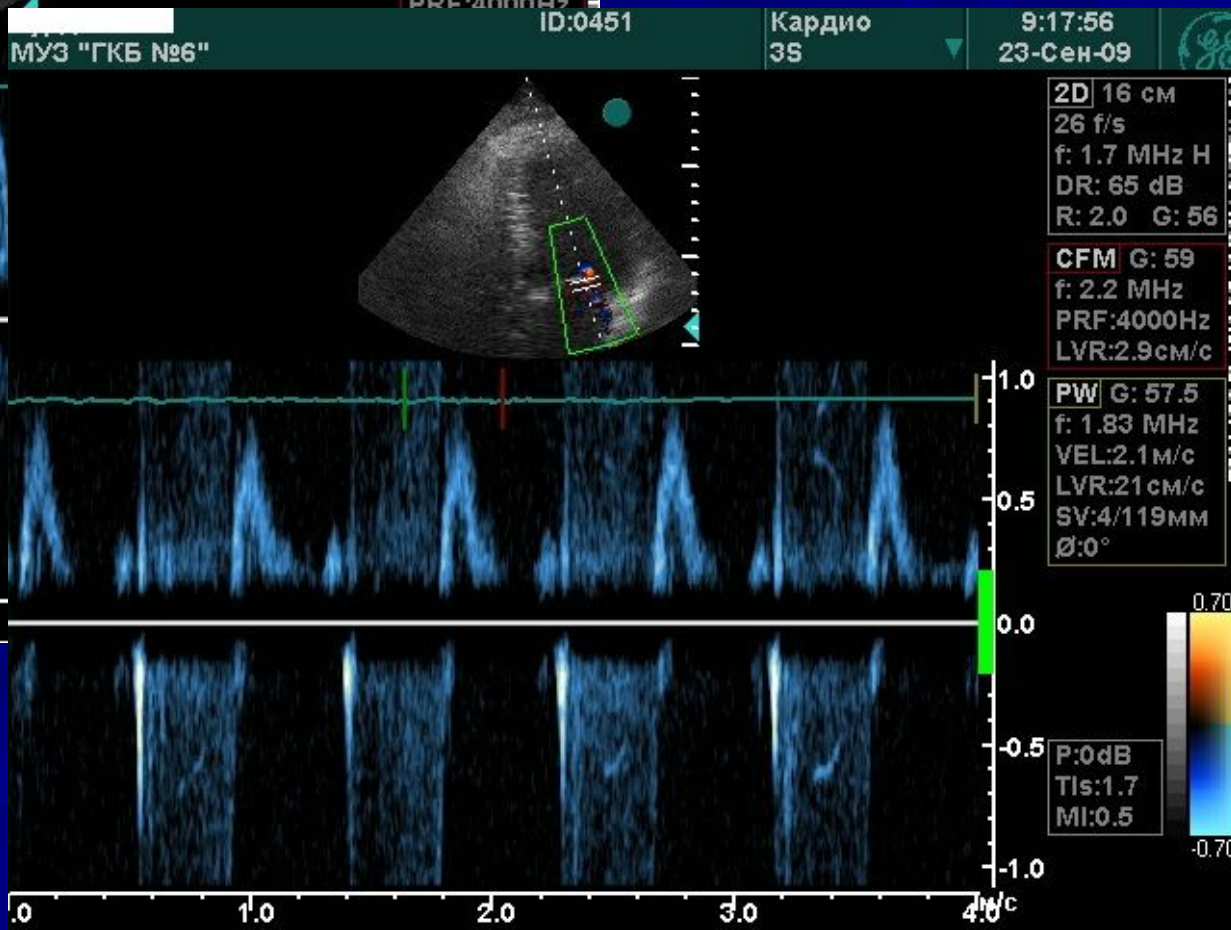
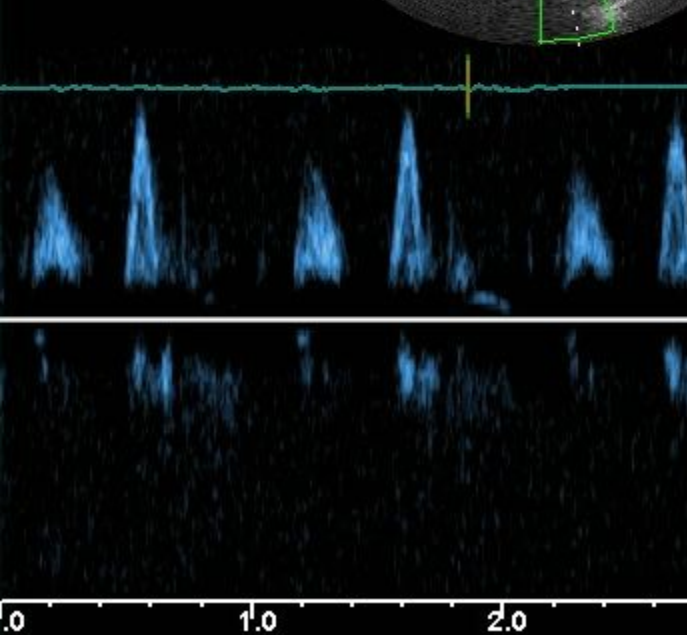
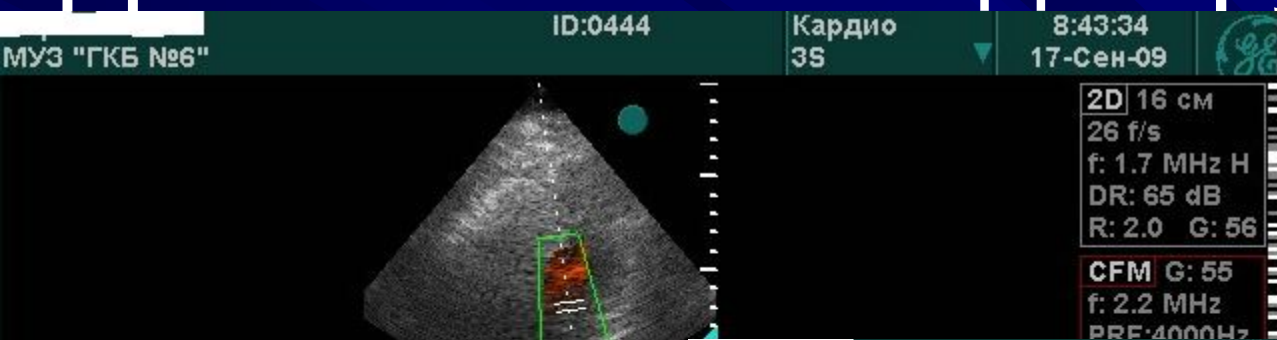

Тип замедленной  
релаксации



Рестриктивный  
тип

# Диастолическая дисфункция ЛЖ



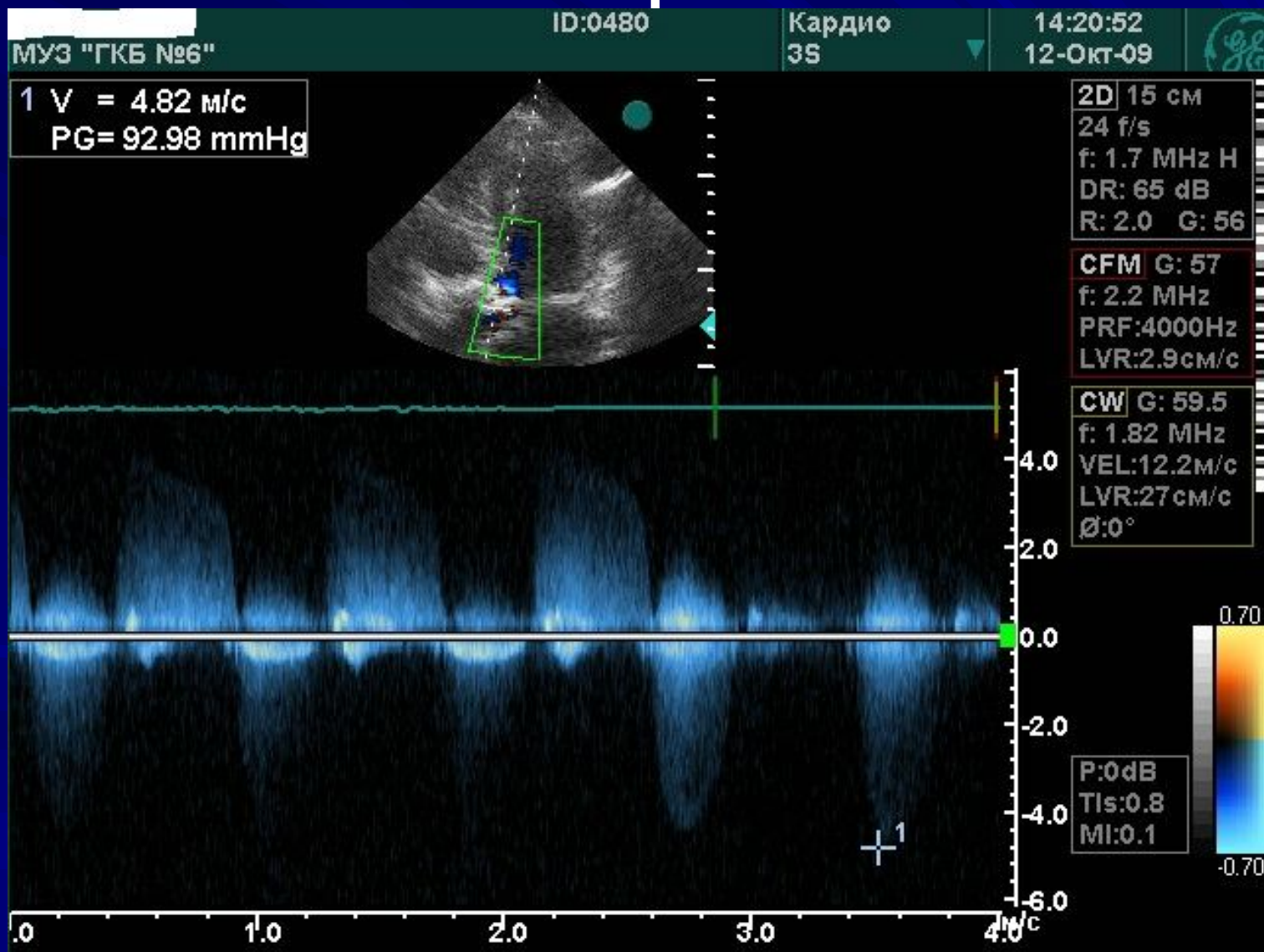
# Оценка функции клапанного аппарата

Максимальные скорости (м/с) нормального внутрисердечного кровотока у детей и у взрослых

	Дети	Взрослые
Митральный клапан	1,0 (0,8—1,2)	0,9 (0,4—1,3)
Трехстворчатый клапан	0,6 (0,5—0,8)	0,5 (0,3—0,7)
Легочная артерия	0,9 (0,7—1,1)	0,75 (0,6—0,9)
Выносящий тракт левого желудочка	1,0 (0,7—1,2)	0,9 (0,7—1,1)
Аорта	1,5 (1,2—1,8)	1,35 (1,0—1,7)



# Оценка функции клапанного аппарата





# Оценка функции клапанного аппарата

Клапан	Регургитация
Митральный	0 – 1
Трикуспидальный	0 – 1
Пулмональный	0 – 1
Аортальный	0

# Оценка гипертрофии ЛЖ

- Масса миокарда ЛЖ
- Индекс массы миокарда ЛЖ (ИММЛЖ)
- Эхокардиографические критерии гипертрофии ЛЖ:  
ИММЛЖ  $\geq 125$  г/м<sup>2</sup> (у мужчин)  
ИММЛЖ  $\geq 110$  г/м<sup>2</sup> (у женщин)