

СӨЖ

**ТАҚЫРЫБЫ: ЖАҚ КИСТАЛАРЫ. ФОЛЛИКУЛЯРЛЫ ЖӘНЕ
РАДИКУЛЯРЛЫ КИСТАЛАР**

Қабылдаған: Түлепбеков Қайрат
Орындаған: Турсунханова Шахло
Тобы: СТК – 329

жоспар

- КІРІСПЕ
- ЖІКТЕЛУІ
- ЭТИОЛОГИЯСЫ
- КЛИНИКАЛЫҚ КӨРІНІСІ
- ПАТОМОРФОЛОГИЯЛЫҚ КӨРІНІСІ
- САЛЫСТЫРМАЛЫ ДИОГНОСТИКАСЫ
- ЕМДЕУ ЕРЕКШЕЛІКТЕРІ
- ПАЙДАЛЫНЫЛҒАН ӘДЕБИЕТТЕР

Кіріспе

- Киста – СҮЙЕКТЕ НЕМЕСЕ ЖҰМСАҚ ТІНДЕРДЕ ОРНАЛАСАТЫН, СҰЙЫҚ НЕМЕСЕ ЖАРТЫЛАЙ СҰЙЫҚ ҚҰРАМДЫ, ҚАБЫРҒАЛАРЫ ЭПИТЕЛИЙМЕН ЖАБЫЛҒАН ҚАТЕРСІЗ ІСІККЕ ТӘН МІНЕЗДІ, ҚУЫСТЫ ТҮЗІЛІС.

ЖІКТЕЛУІ

I. ОДОНТОГЕНДІ Кисталар:

- a. РАДИКУЛЯРЛЫ
- b. ФОЛЛИКУЛЯРЛЫ
- c. ПАРАДЕНТАЛЬДЫ
- d. ЭПИДЕРМОИДТЫ

II. ОДОНТОГЕНДІ ЕМЕС кисталар

- a. МҰРЫН-ТАҢДАЙЛЫҚ (КҮРЕК ТІСТІК ТЕСІК)
- b. ГЛОБУЛОМАКСИЛЯРЛЫ (ШАРА ТӘРІЗДІ-ЖОҒАРЫ ЖАҚТЫҚ)
- c. МҰРЫН-АЛЬВЕОЛЯРЛЫ (МҰРЫН-ЕРІНДІК)

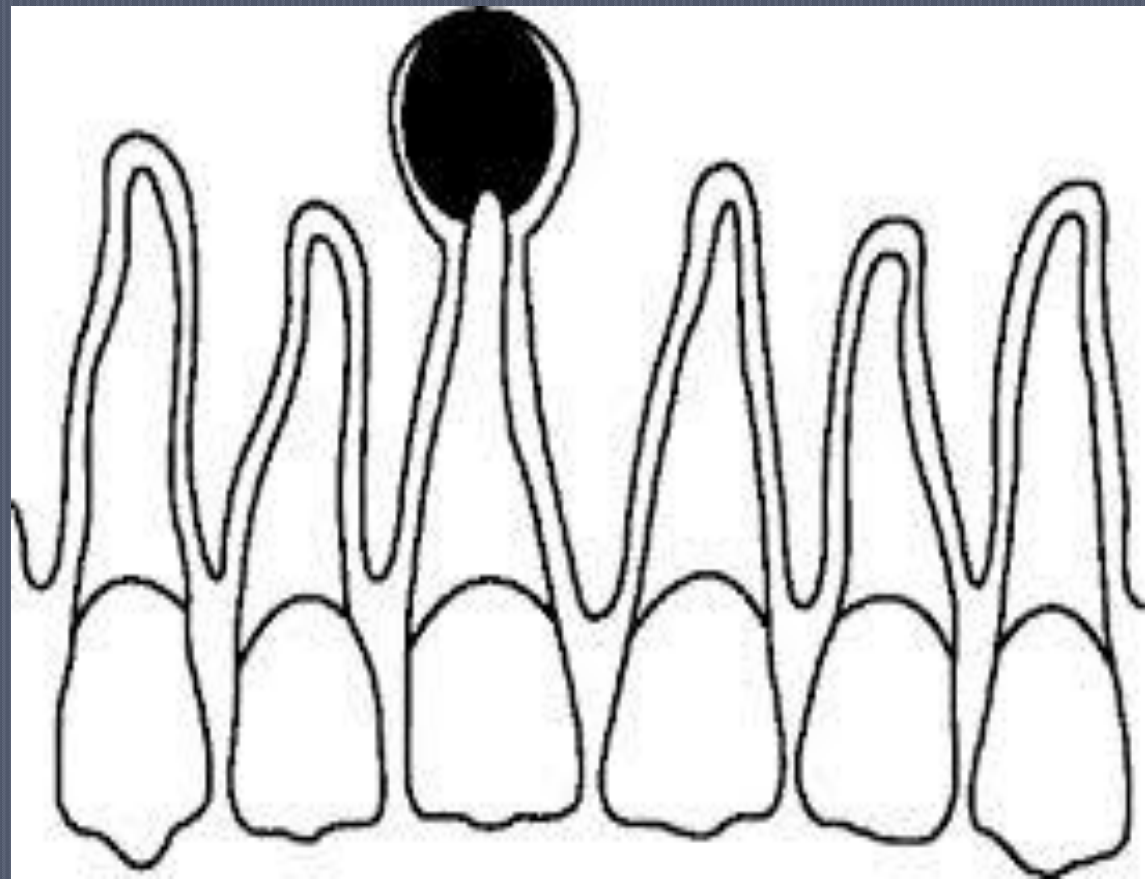
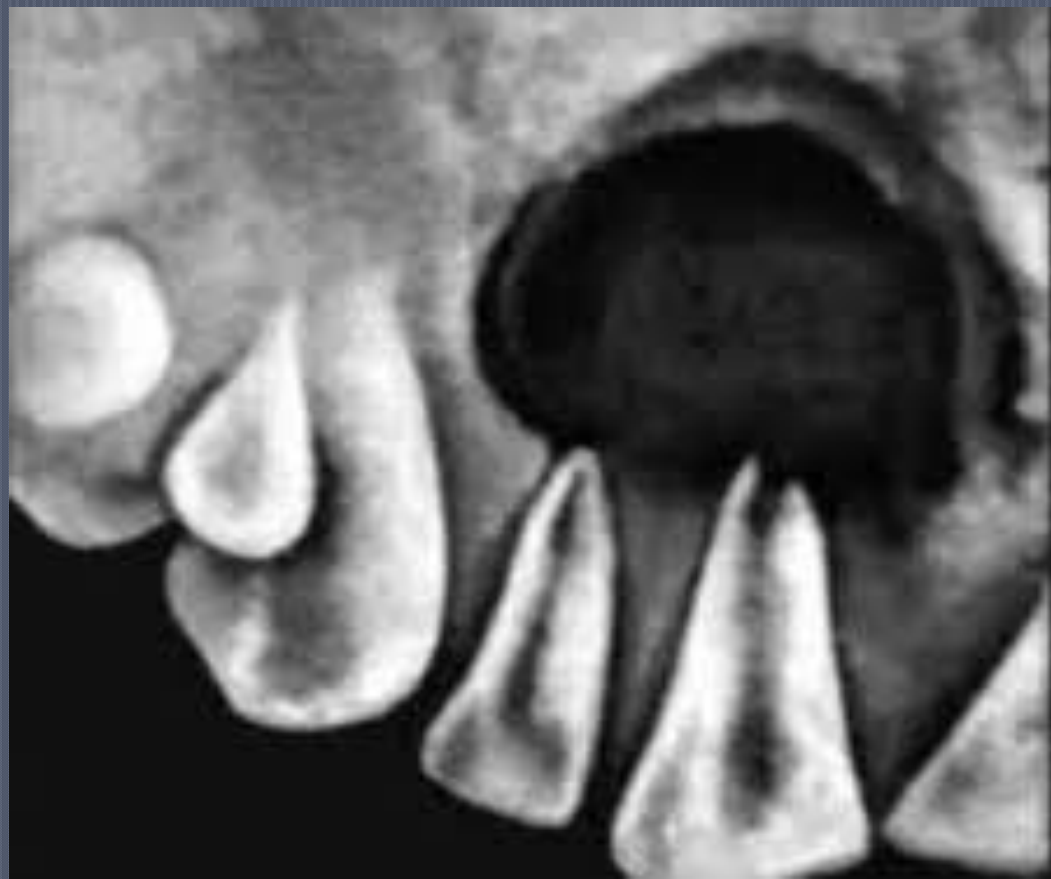Этиологиясы

- себептері әртүрлі:
- ✓ Бұл травмадан болуы мүмкін
- ✓ Дұрыс емделмеген тіс,
- ✓ Дұрыс пломбаланған тіс түбірі немесе
- ✓ науқастардың бейім болуы.

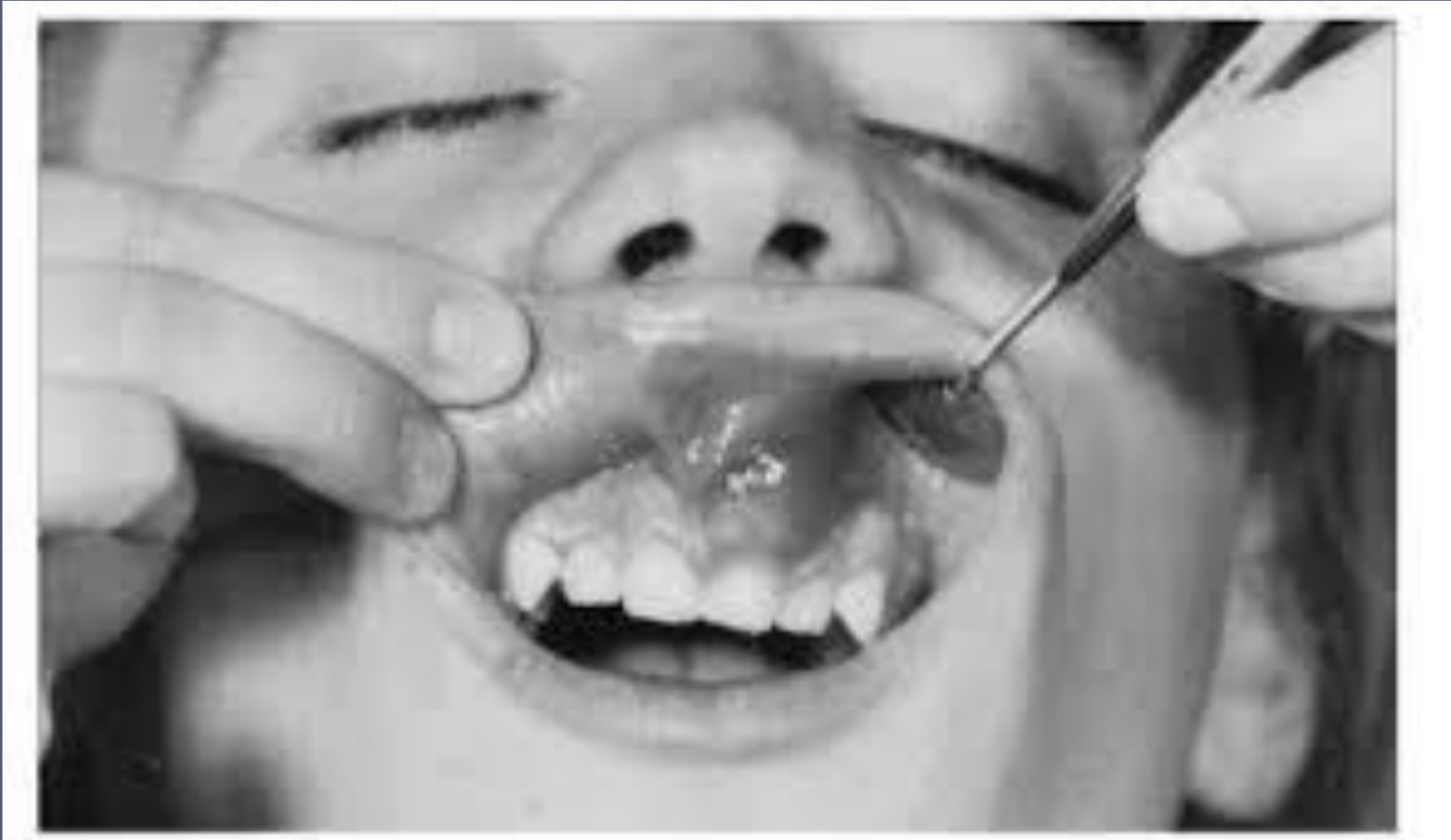Радикулярлы киста. Клиникасы.

- Радикулярлы киста жақ аймағында жиі кездеседі және тіс түбір ұшының қабыну процесстерінің созылмалы кезеңінен кейін жиі дамиды.
Шағымы болмайды, симптомсыз өтеді, тек оны – тісті емдеу барысында рентгенологиялық сурет жасаған кезде байқаусыздан анықталады. Басқа жағдайларда жақтың деформациясына және альвеолярлы өсіндіде жыланкөздердің пайда болуына шағымданады.

- Киста іріңдеп кететін болса жалпы жағдайы нашарлап, интоксикация симптомы байқалады, және де тағы басқа қабынуға сәйкес келетін процесстер жүреді. Вансан симптомы байқалады (төменгі еріннің парестезясы). Жак ұрасы жиі беттің деформациялайды. Ол кистаның орналасуына байланысты. Егер төменгі немесе жоғарғы жақтың фронтальды бөлігінде орналасса онда беттің асимметриясы байқалады. Кистаның жоғарғы жақтың ортаңғы күрек тісінен мұрын қуысына өсіп кетсе, риноскопия кезінде Гербер валиктарын анықтаймыз.



- Ауыз қуысын қараған кезде жақтың алдыңғы қабырғасында өтпелі қатпардың дөңгелек пішінді ісінуін байқаймыз, пальпацияда ауырсынусыз, ісіну шекарасы айқын.
- Егер киста тіс түбірі тандай жаққа майысқан тістерде (бүйір күрек тіс, екінші премоляр, бірінші моляр) орналасса сол аймақ жұқарады және кейде жоғарғы жақтың тандай пластинкасы сорылады. Тандайда пальпациялағанда жарты шар тәрізді шектелген ісік байқалады.
- Егер ұра төменгі жақтың екінші және үшінші молярлардың түбірінен шықса онда ол тіл жаққа қарай ығысады. Сүйек қабын пальпациялағанда майысады және жарықтарды басқанда **«пергаментты сықыр»** (дюпюитрен симптомы) байқалады. Бұл симптом басқа қатерсіз ісіктерде: остеобластома, амелобластомада байқалады.

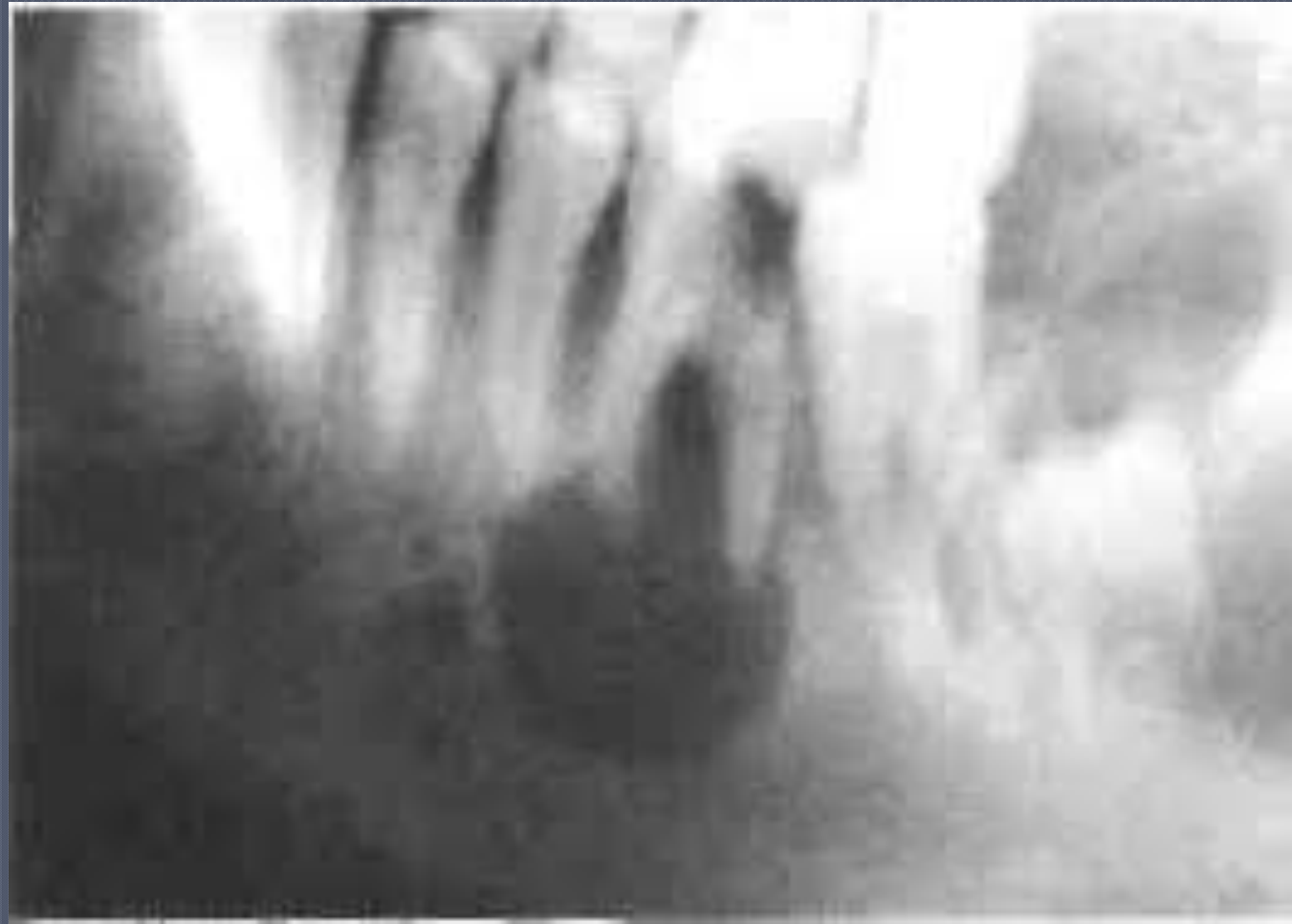

Патоморфологиясы

- Кистаның қабығы айналасындағы сүйек тін дәнекер тіннен тұрады, ал іші эпителийден. Киста цилиндр тәрізді куб тәрізді және мерцательды эпителиймен қапталған болады. Радикулярлы кистаның микроскопиялық зерттеуінде қабыну процестерін байқаймыз. Қабыну көрінісі эпителийдің эрозиясына әкеп соғады.

Радикулярлы киста. Рентгенологиялық көрінісі

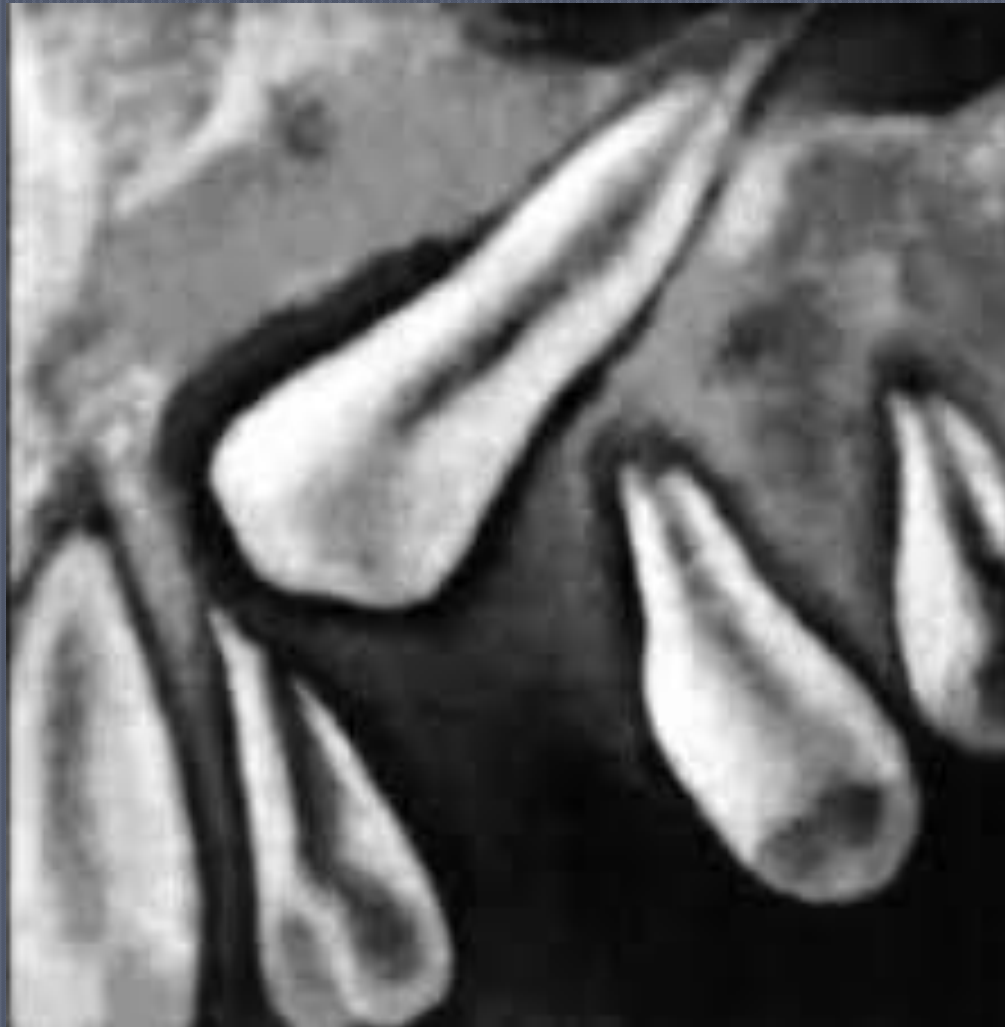- Сүйек тінінің гомогенді аймағында домалақ пішінді айқын шекаралы ободок тәрізді тітіркену байқалады. Рентгенологиялық көрінісі өте айқын көрінеді. Киста қуысында себепші тістің түбірі орналасқан, киста жағынан периодонтальды шелі байқалмайды. Тіс түбірі киста үшінде сорылмайды. Көрші жатқан тістердің түбірлері дибергацияға ұшырайды (ажыралады).



Фолликулярлық киста. ЭТИОЛОГИЯСЫ.

- Бұның пайда болуы тіс ұрығының дамуының бұзылуынан болады. Әсіресе эмбриогенезде түзілетін тінді түзілістің бұзылысы.
- тіс ұрығы мыналардан тұрады:
 - Эмальды орган
 - Тіс емізікшесі
 - Тіс қапшығы

Фолликулярлық киста тіс ұрығының қапшығы болып табылатын тіс қапшығынан пайда болады. Бұл тіс қапшығынан периодонт және цемент түзіледі. Фолликулярлық киста ұрықтың кез келген сатысында пайда болады.



Клиникасы.

- Киста жарып шықпаған тістің саутында пайда болады. Балаларда көбінесе төменгі жақтың үлкен азу тістерінде немесе жоғарға жақтың сүйір тістерінде кездеседі.
- Е.Ю. Симановский (1964 ж) фолликулярлы ұраның дамуы өте ұзақ деп санайды, клиникалық ағымы бойынша бұл патологияны 2 кезеңге бөлген:
 - 1) Фолликулярлы кистаның жасырын кезеңі, ешқандай симптомсыз өтеді. Қарап тексерген кезде уақытша тіс жұылнған немесе тұрақты тістің жарып шығуы кешігуде.
 - 2) алвеолярлы өсіндіде немесе жақтың денесінде тығыз ауырсынусыз түзілістің әсерінен деформацияның пайда болуы. Қабырғаларының жұқаруынан пергаментты хруст және флюктуация пайда болады. Бірнеше айдан бірнеше жылға созылады. Осы аралықта инфицирленген ұраны байқауға болады.

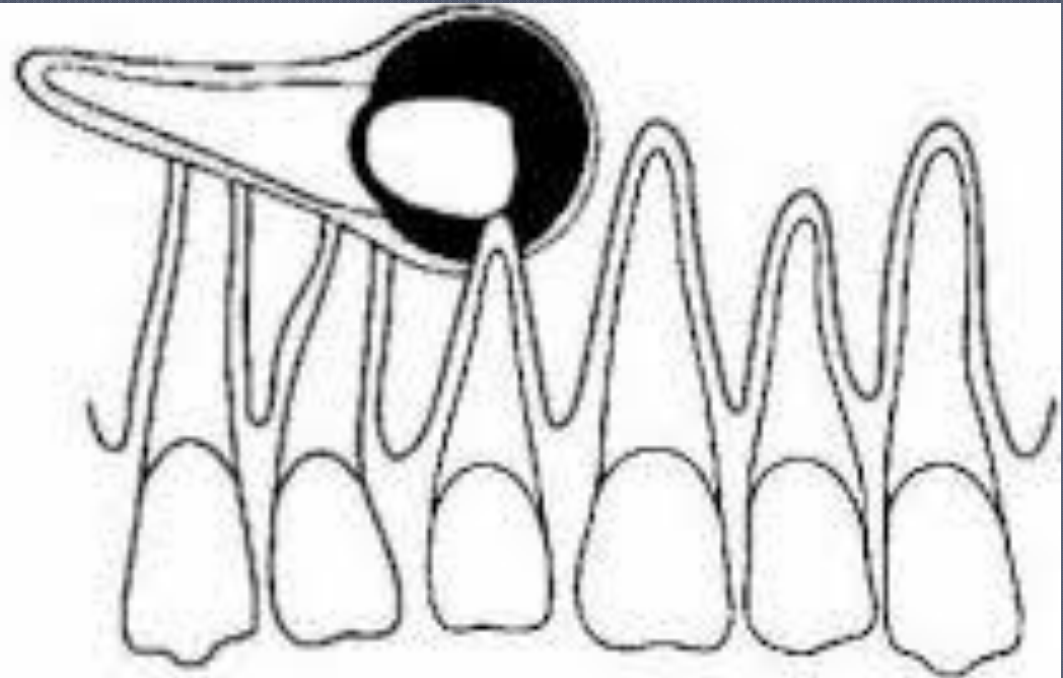


Рис. 7-5. Фолликулярная киста

Патоморфологиясы

- *Макроскопиялық* түрде киста бір камералы қуыс, құрамында түссіз сары түсті холестерин кристалымен сұйықтық болады. Қуысқа жарып шақпаған тістің сауыты орналасқан. Кистаның қабықшасы қатаң түрде себепші тістің мойнына жабысып тұрады.
- *Микроскопиялық* түрде радикулярлы кистаның қабықшасы сияқты. Сырты дәнекер тінмен қапталған, ал іші көптеген эпителиймен эпителийдің мүйізгектену көп байқалады.

Салыстырмалы диагностикасы

- Радикулярлы және фолликулярлы кисталарды өзара салыстыру, олардың орналасуы бойынша. Фолликулярлы киста негізінен альвеолярлы өсіндіде орналасады. Фолликулярлы кистаның дамуы гангренозды тіске байланысты болмайды, яғни гранулематозды периодонтит стадиясы жүрмейді.
- Одонтомамен салыстырамыз. Бұл кезде бір немесе бірнеше тіс ұрықтарының зақымдалуы жүреді. Тіс тіндерінің ұрасы. Киста уақыт өте үлкеймейді,

Қорытынды

- Қорытындылай келе радикулярлы және фолликулярлы кисталарды өзара салыстыру, олардың орналасуы бойынша. Фолликулярлы киста негізінен альвеолярлы өсіндіде орналасады. Фолликулярлы кистаның дамуы гангренозды тіске байланысты болмайды, яғни гранулематозды периодонтит стадиясы жүрмейді.

Пайдаланылған әдебиеттер

- Базикян Э.А. Пропедевтическая стоматология: учебник. – М., 2008. – 768 с.
- Супиев Т.К., Зыкеева С.К. Лекции по стоматологии детского возраста (учебное пособие).- Алматы, 2006.- 615 с.
- Персин Л.С. и др. Стоматология детского возраста. - М.: Медицина, 2006. – 640 с.
- Уразалин Ж.Б. и др. Лечебная физкультура в стоматологии (учебное пособие). – Алматы, 1999. – 88 с.
- Супиев Т.К. Гнойно-воспалительные заболевания челюстно-лицевой области. – М.: Медпресс, 2001. – 160 с.
- Особенности обезболивания при лечении стоматологических заболеваний у детей/ Под рук. С.А. Рабиновича.-М.: МЕДпресс-информ.-2005.-120 с.