

# Гипертрофия левого желудочка

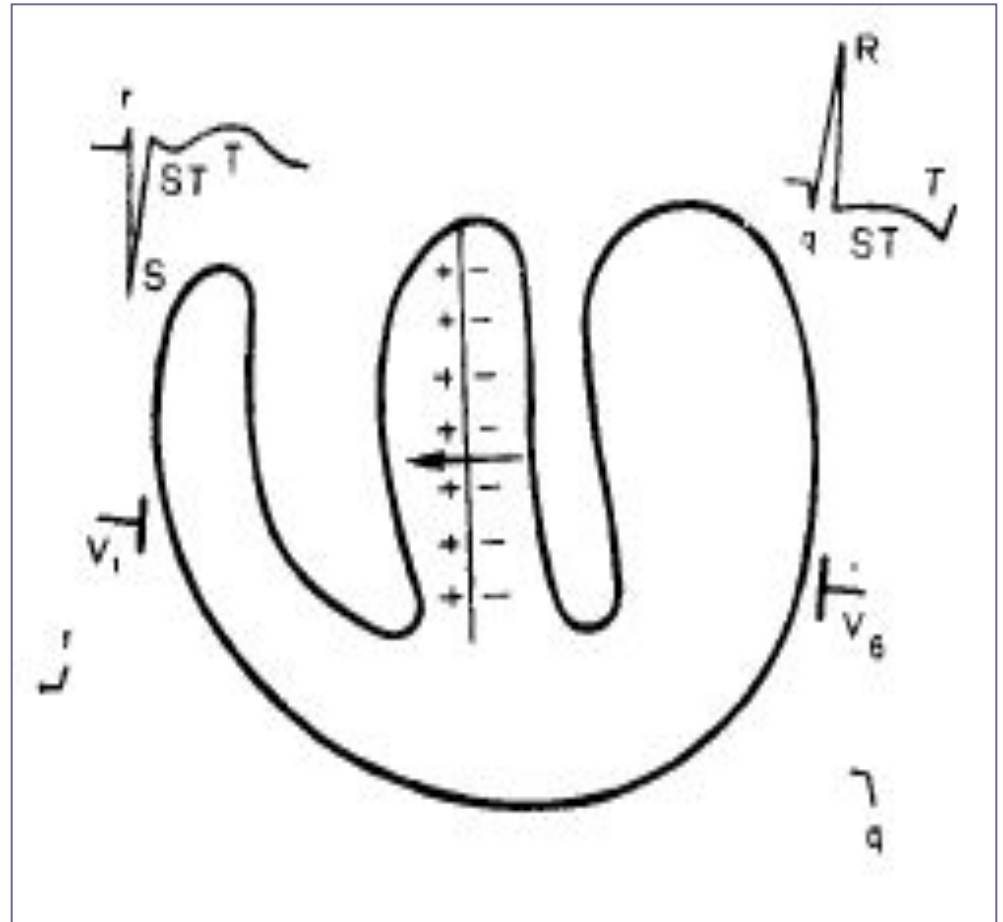
Перегрузка левого  
желудочка

# ГЛЛ

- В норме левый желудочек приблизительно в 3 раза больше правого.
- При гипертрофии ЛЖ его преобладание еще больше выражено.
- Увеличивается ЭДС и вектора возбуждения левого желудочка.
- Увеличивается продолжительность возбуждения ЛЖ.

# Ход возбуждения при гипертрофии ЛЖ.

- Ход возбуждения ЛЖ можно разделить на несколько стадий.
- Фронтальный разрез сердца: ПЖ и гипертрофированные МЖП и ЛЖ и электроды V1 и V6.
- В отв. V1, V2 при этом обычно наблюдается rS, в отведениях V5, V6 – qR.



- Как и в норме, обусловлена возбуждением левой половины МЖП.

- При ГЛЖ гипертрофируется и левая половина МЖП, вследствие чего становится еще более выраженным преобладание ее ЭДС над потенциалами правой половины МЖП.

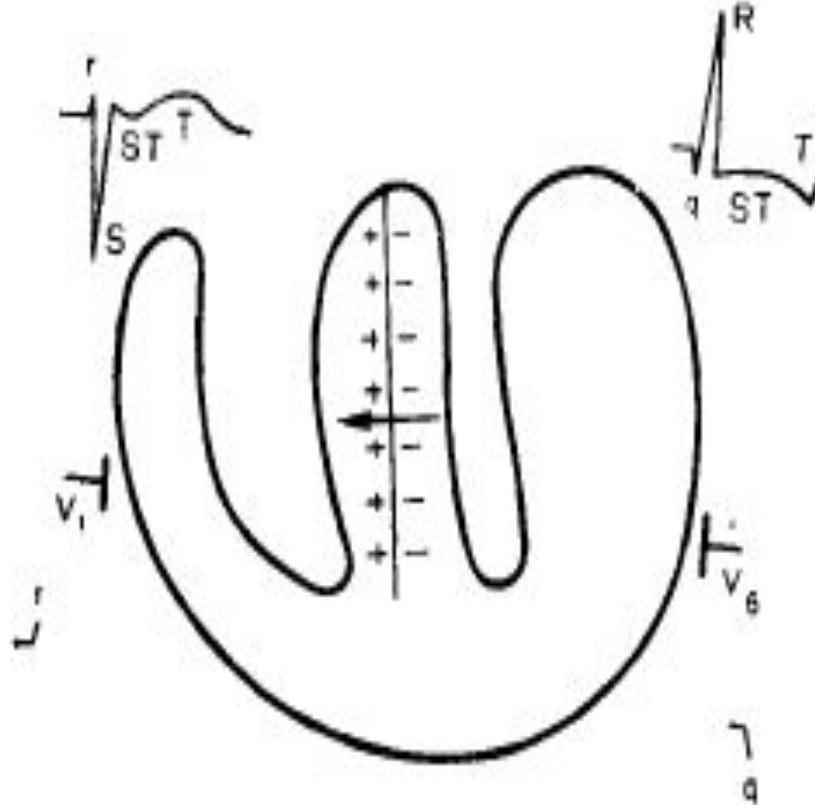
- Суммарный вектор МЖП в основном обусловлен возбуждением ее левой половины, которая заряжается при этом отрицательно.

- Рядом с отрицательными зарядами возникают равные по величине положительные заряды.

- Вектор возбуждения МЖП направлен от отрицательных зарядов к положительным и ориентирован слева направо (от ЛЖ к ПЖ).

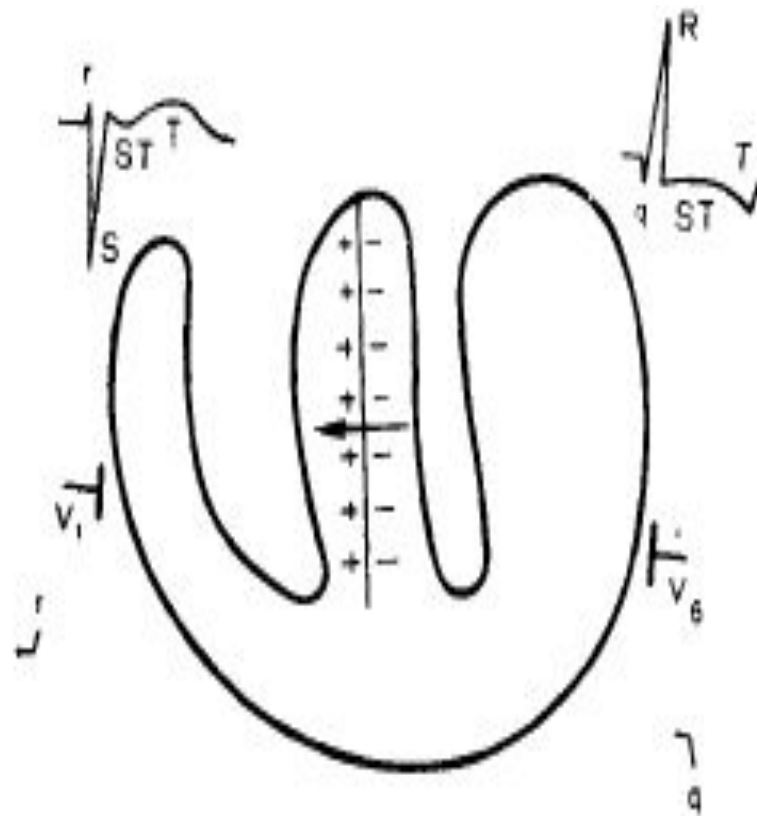
# I Стадия

## возбуждения



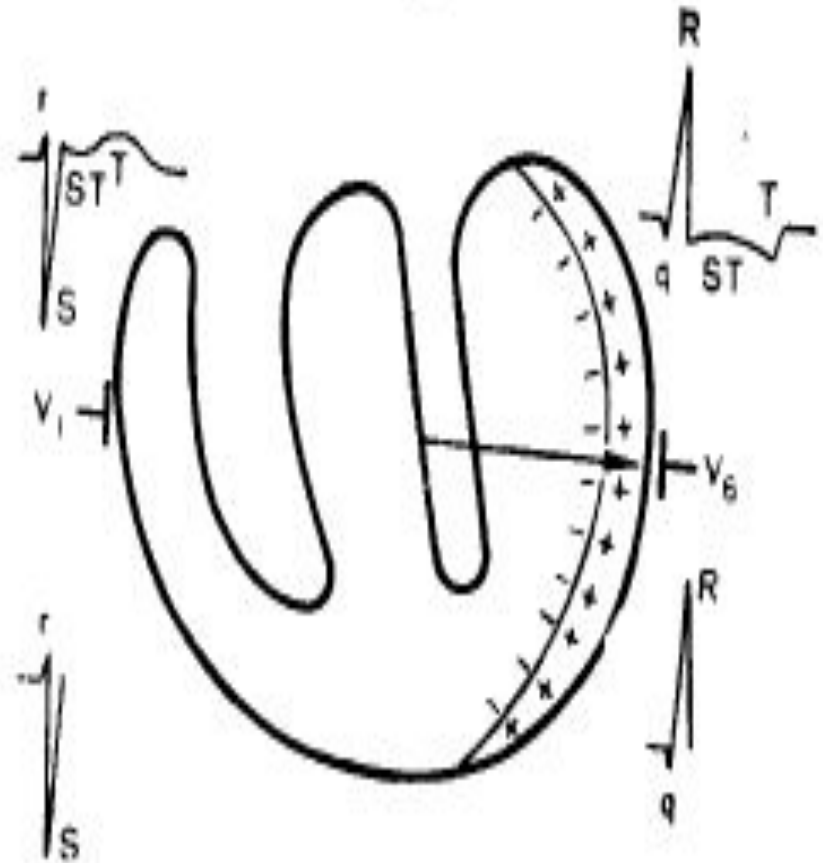
# I Стадия возбуждения

- К электроду V1 обращены положительные заряды.
- Вектор возбуждения МЖП направлен к этому электроду, поэтому гальванометр, соединенный с электродом V1, регистрирует зубец r.
- К электроду V6 обращены отрицательные заряды, вектор возбуждения левой половины МЖП направлен от электрода V6, поэтому у электрода, как и в норме, в 1 стадию регистрируется q.
- Т.к. вектор возбуждения при гипертрофии больше, зубец qV6, по амплитуде больше чем в норме.



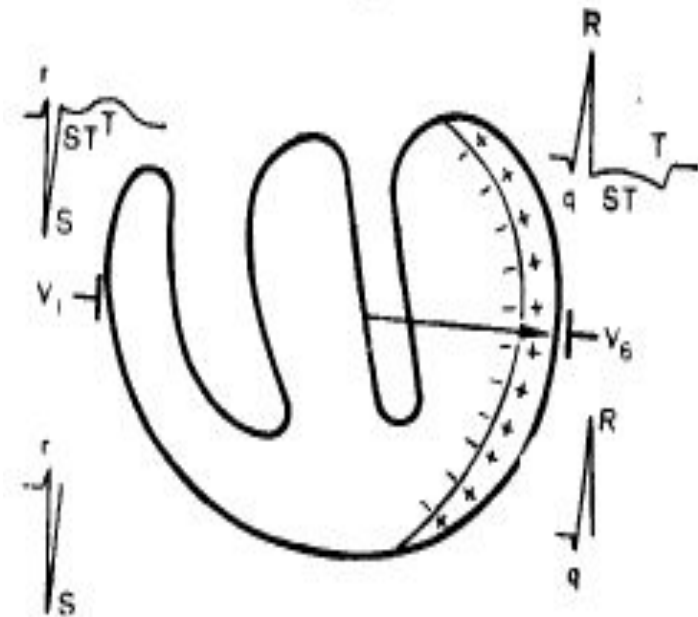
## Стадия возбуждения II.

- Продолжается возбуждение МЖП, которая становится электрически нейтральной и не влияет на суммарный вектор возбуждения.
- Происходит возбуждение ПЖ и гипертрофированного ЛЖ.
- Вследствие значительного преобладания вектора ГЛЖ, возбуждение ПЖ не оказывает практически влияние на ЭКГ.
- Поэтому вторая стадия связана с возбуждением гипертрофированного ЛЖ.



# Стадия возбуждения II.

- Возбуждение ЛЖ как и в норме идет от эндокарда к эпикарду.
- Эндокардиальные участки заряжены отрицательно, эпикардиальные положительно.
- Вектор возбуждения гипертрофированного участка направлен справа налево.
- К электроду V1 обращены отр. заряды возникшего электр. поля.
- Суммарный вектор, обусловленный возбуждением ГЛЖ, направлен от электрода V1, поэтому зубец SV1.
- В связи с ГЛЖ у отв. V1, отсутствует дальнейший подъем зубца r, т.к. вектор ГЛЖ с самого начала 2 стадии преобладает над вектором правого желудочка.
- Суммарный вектор возбуждения направлен к электроду V6, к которому обращены положительные заряды и у которого регистрируется зубец R.
- Чем больше гипертрофия ЛЖ, тем выше амплитуда R.



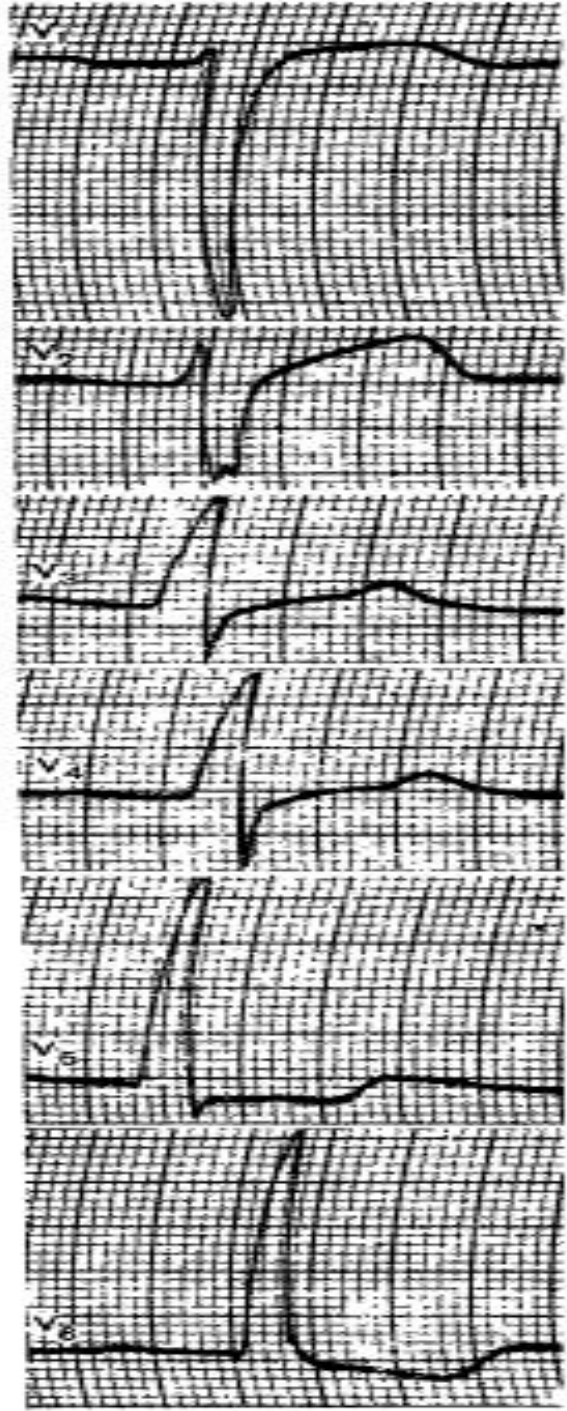
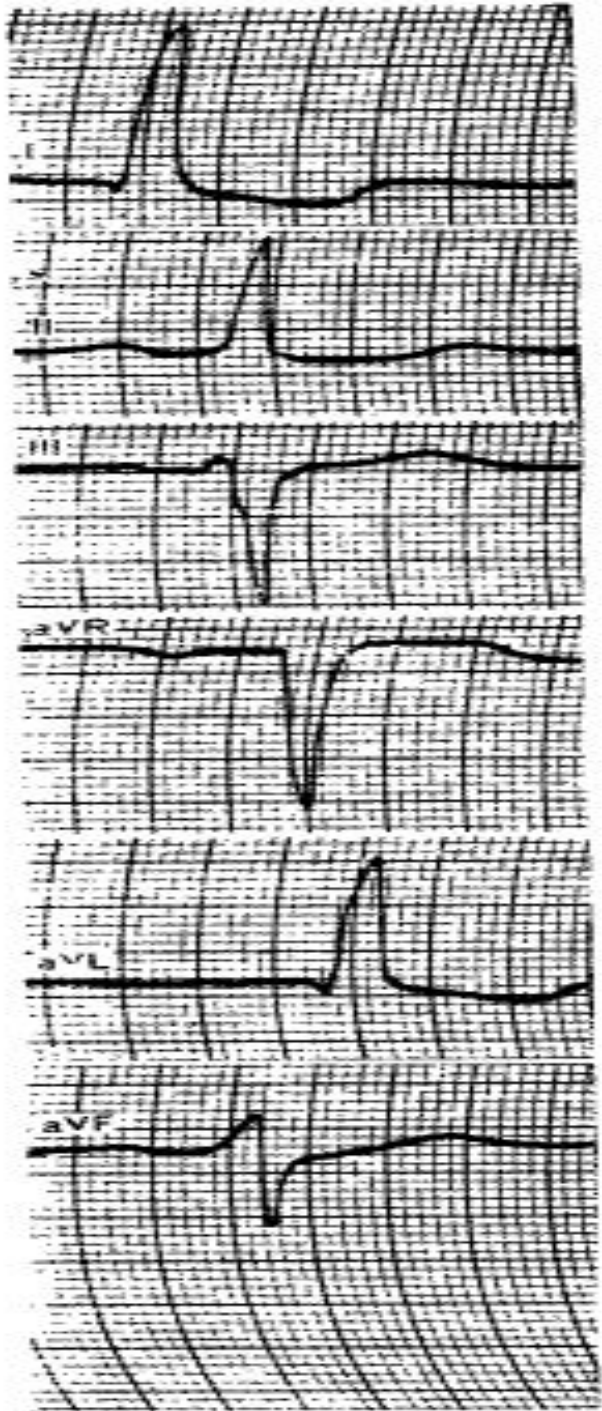
# ГЛЖ. Выводы.

- При ГЛЖ У отведения V1, соответствующего правым грудным отведения V1V2, регистрируется ЭКГ, имеющее вид rS. Зубец rV1 обусловлен возбуждением левой половины МЖП.
- ЭКГ, регистрируемый у отведения V6, соответствующего левым грудным отведениям V5V6, имеет вид qR или изредка qRs.
- Зубец q обусловлен возбуждением гипертрофированной левой половины МЖП, в связи с чем имеет большую, чем в норме, амплитуду.
- Зубец R связан с возбуждением ГЛЖ, поэтому он уширен и имеет большую амплитуду.
- Изредка в V6 регистрируется s (qRs), зубец s обусловлен возбуждением основания ЛЖ.



# Диагностические признаки ГЛЖ.

- Характерен зубец R - V5V6, высокий и больше по амплитуде, чем в V4.
- Глубокий S в V1V2.
- $R_{V6} > R_{V5} > R_{V4}$ .
- ЭКГ в отв. V5V6 – имеет вид qR, изредка qRs.
- Сегмент STV5V6 часто расположен ниже изолинии, зубец T «-».
- Сегмент ST V1, V2 – часто расположен выше изолинии, T «+».



# Гипертрофия правого желудочка. Варианты.

1. Гипертрофия ПЖ резко выражена.
2. Правый желудочек гипертрофирован, но меньше левого, однако возбуждение в нем течет замедленно, дольше, чем в левом желудочке.
3. Умеренная гипертрофия правого желудочка, когда он значительно меньше левого.

# Резко выраженная гипертрофия ПЖ.

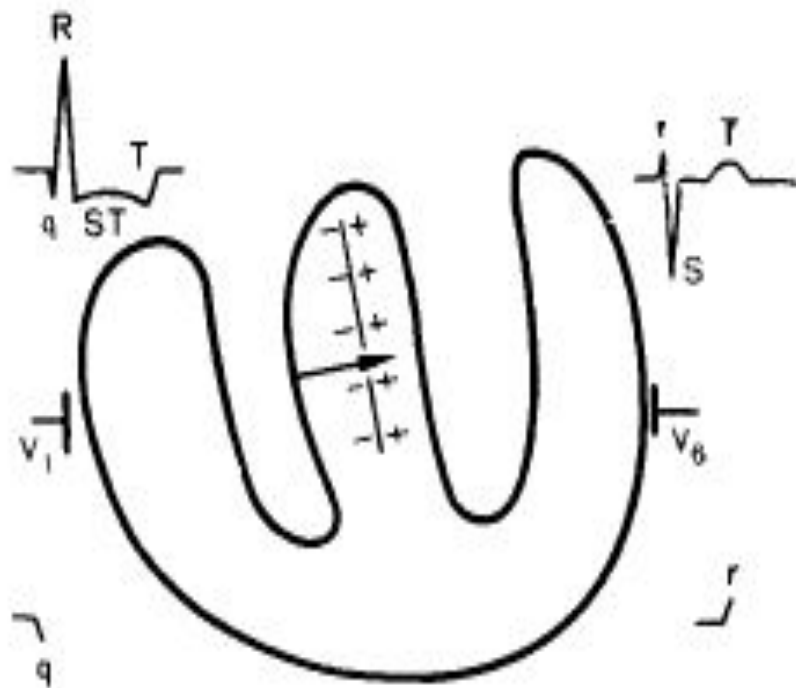
## ■ Стадия 1:

В связи с резко выраженной ГПЖ и гипертрофией правой половины МЖП, правая половина МЖП создает большую ЭДС.

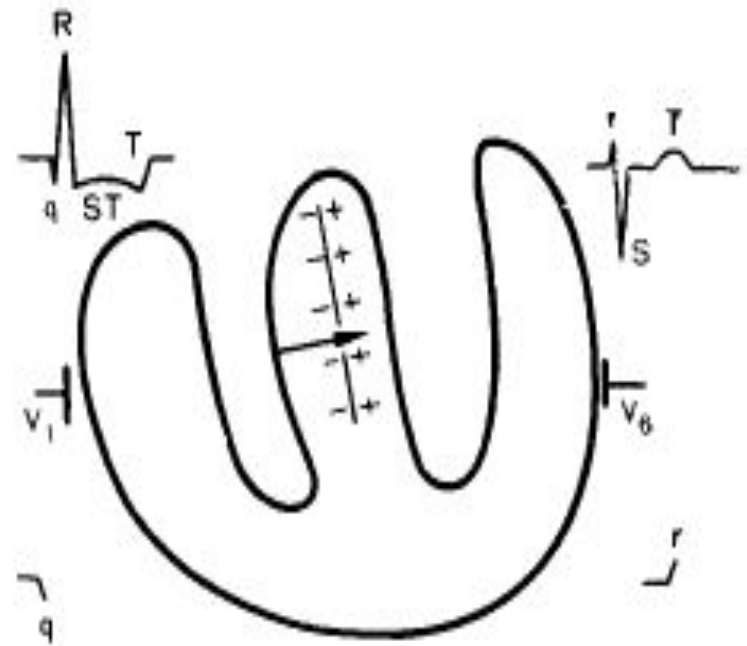
Суммарный вектор возбуждения в основном определяется возбуждением правой половины МЖП.

Стадия обусловлена возбуждением правой половины МЖП. Правая половина перегородки заряжается отрицательно, рядом возникает равный положительный заряд.

Вектор возбуждения направлен справа налево, т.е. противоположно норме.



- К электроду V1, обращены отрицательные заряды, вектор возбуждения правой половины МЖП направлен от V1, регистрируется q V1.
- К электроду V6 обращены положительные заряды, образующиеся при возбуждении МЖП, регистрируется зубец rV6 .



## 2 стадия возбуждения

- МЖП становится практически нейтральной и не влияет на регистрируемую ЭКГ.
- Происходит возбуждение ЛЖ и гипертрофированного ПП.
- Волна возбуждения в желудочках идет от эндокарда к эпикарду.
- Взаимодействуют два вектора правого и левого желудочков, направленные в противоположные стороны.
- Суммарный вектор возбуждения обусловлен ГПЖ и направлен слева направо.
- К электроду V1 обращены положительные заряды образующиеся при возбуждении ПП, поэтому RV1.
- К V6 обращены отрицательные заряды, что приводит к SV6.

