

«Швы, используемые в хирургической стоматологии. Техника наложения. Преимущества и недостатки»

подготовил: ординатор 2 года обучения
по специальности стоматология-хирургическая
Цымбалов Игорь Олегович.

Принципы расположения игл в мягких тканях при наложении швов:

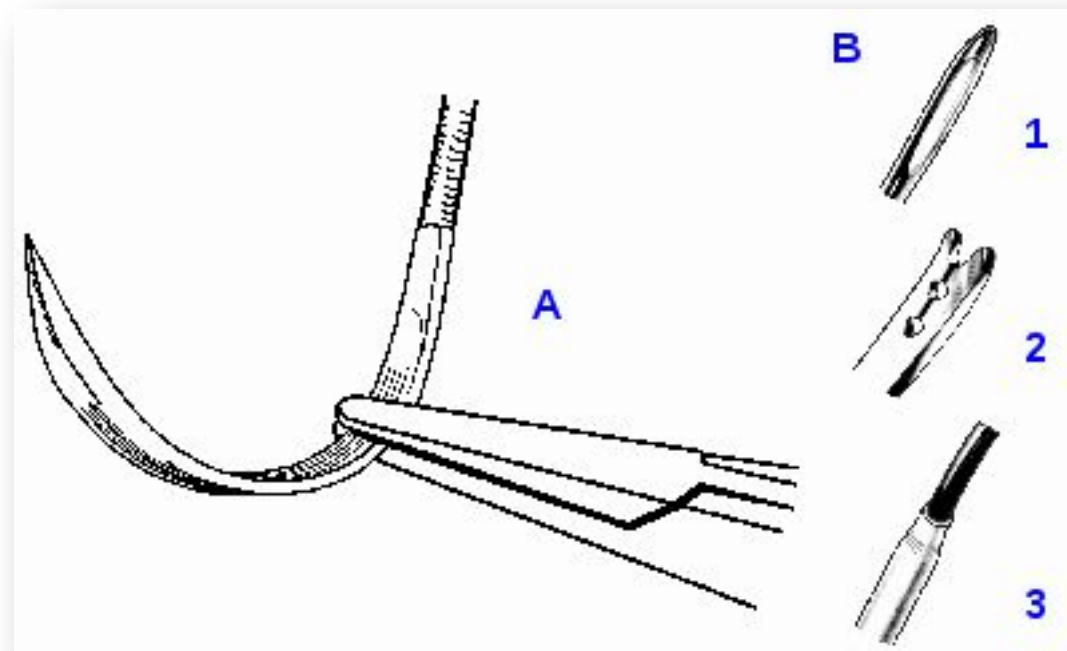

1. Усилие всегда направляйте по ходу кривизны иглы.
2. Швы накладывайте со стороны подвижной ткани по направлению к неподвижной.
3. Не ушивайте слишком большой участок ткани маленькой иглой, это может затруднить ее выведение.
4. Игла должна прокалывать ткань под прямым углом.
5. Избегайте выведения иглы из тканей за кончик, т. к. это может привести к повреждению или затуплению кончика. Старайтесь захватить иглу как можно дальше от кончика.
6. Отступайте от края ткани (> 2-3 мм) для предупреждения разрыва ткани.



Наложение швов

Для наложения швов необходим соответствующий инструментарий (иглодержатели, пинцеты, иглы и шовный материал).

Иглодержатель фиксируют правой кистью, как ножницы. Указательный палец находится на поверхности бранш, что позволяет осуществлять точные, контролируемые движения. Игла фиксируется вблизи кончика бранш иглодержателя (на границе дистальной и средней трети рабочих концов). Крайне дистальное расположение иглы в иглодержателе ненадежное - игла может выскальзывать при прошивании плотных тканей.

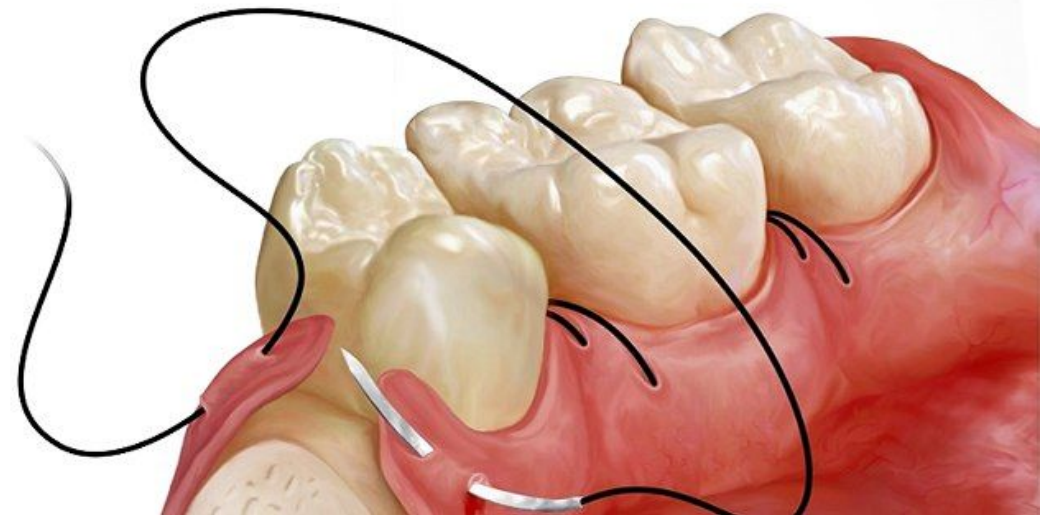


Пинцет, которым фиксируют прошиваемую ткань, удерживают в левой руке. Для адекватной фиксации ткань следует захватывать максимально ближе к точке укола иглы. Это облегчает прокол и ее продвижение. Иглу вкалывают строго перпендикулярно к плоскости прошиваемой ткани. При уколе и, особенно, при выведении иглы рука должна находиться в положении пронации.



Виды хирургических швов

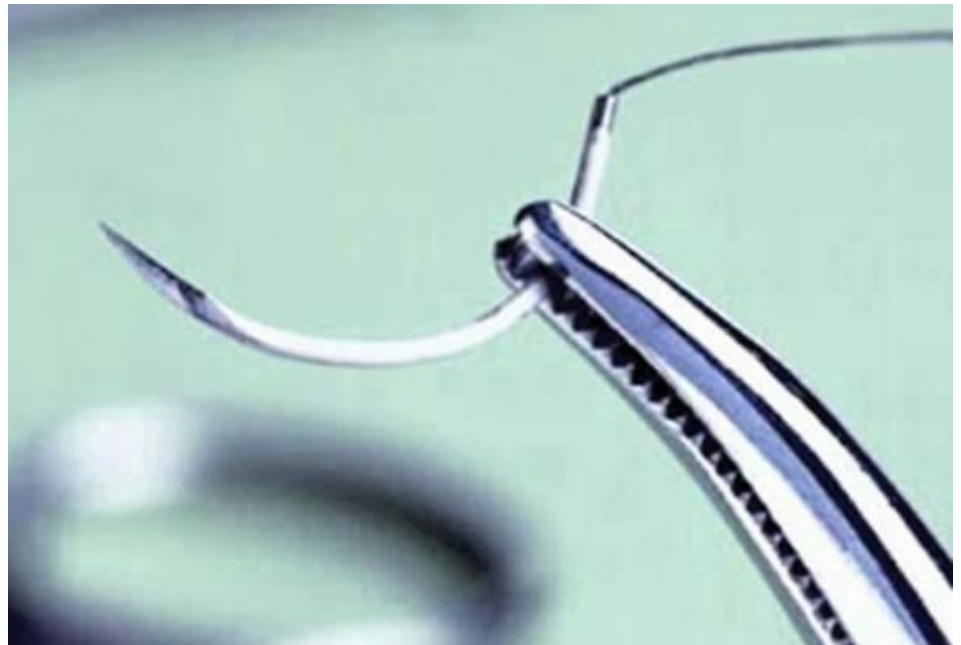1. Узловые
 - * вертикальные
 - * горизонтальные
2. Непрерывные



Преимущества узловых

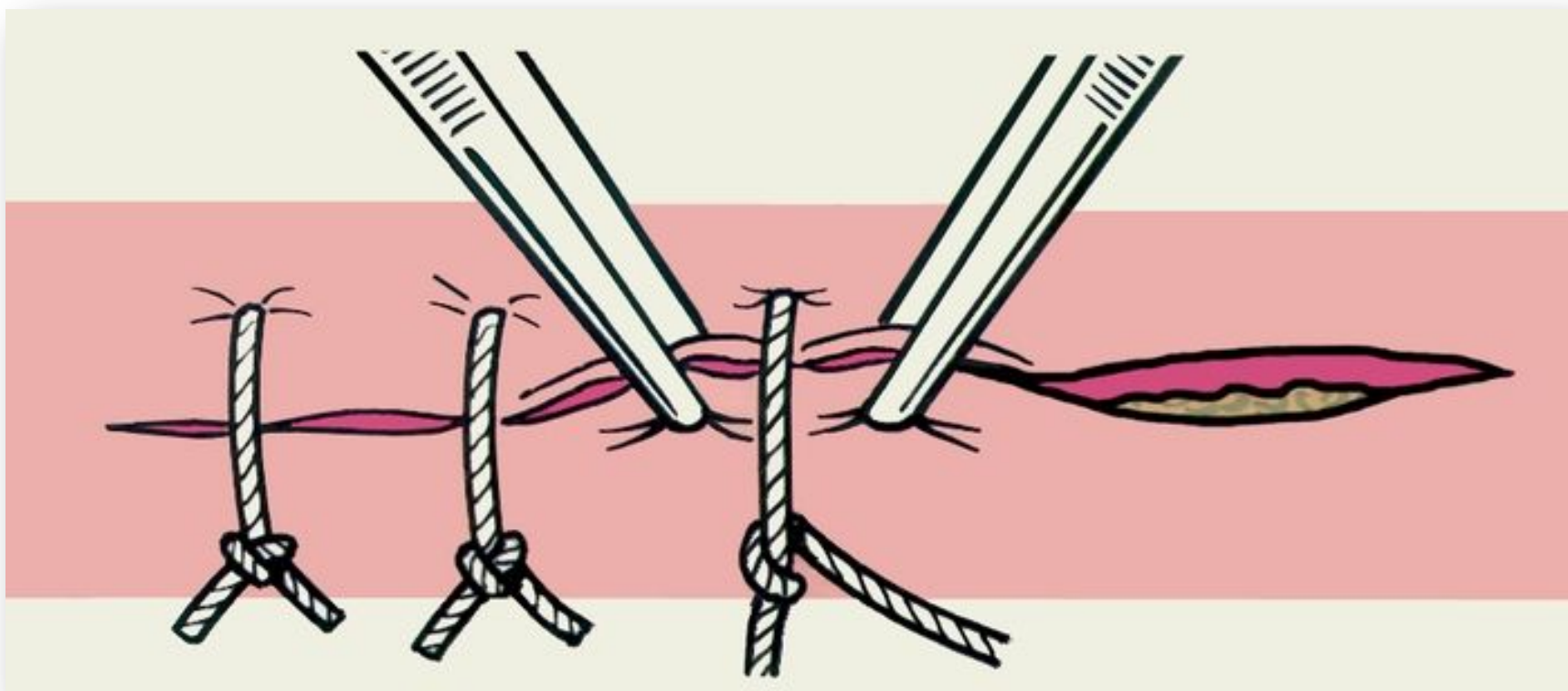
ШВОВ:

- возможность моделирования параметров стежков в зависимости от формы раны;
- возможность качественного соединения краев ран сложной формы (дугообразной, угловой, многоугольной и т. д.);
- обеспечение прочной фиксации краев раны при необходимости снятия одного или нескольких швов ряда (по соответствующим показаниям);
- сохранение кровоснабжения краев раны;
- гемостатические свойства.



Недостатки узловых швов:

- относительная трудоемкость наложения (необходимость отдельного проведения нити и ее завязывания для каждого шва).
- необходимость точного дополнительного сопоставления краев раны перед наложением каждого последующего шва;
- продолжительность манипуляции — на образование петель каждого шва тратится много времени.



Виды узловых швов:

В зависимости от плоскости проведения нити узловые швы подразделяются на:

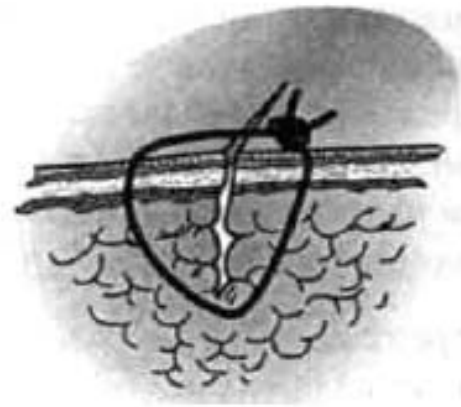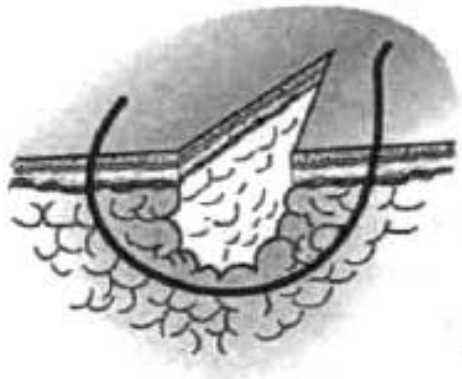
- 1) Вертикальные узловые швы:
 - циркулярные
 - П-образные

- 2) Горизонтальные
 - П-образные

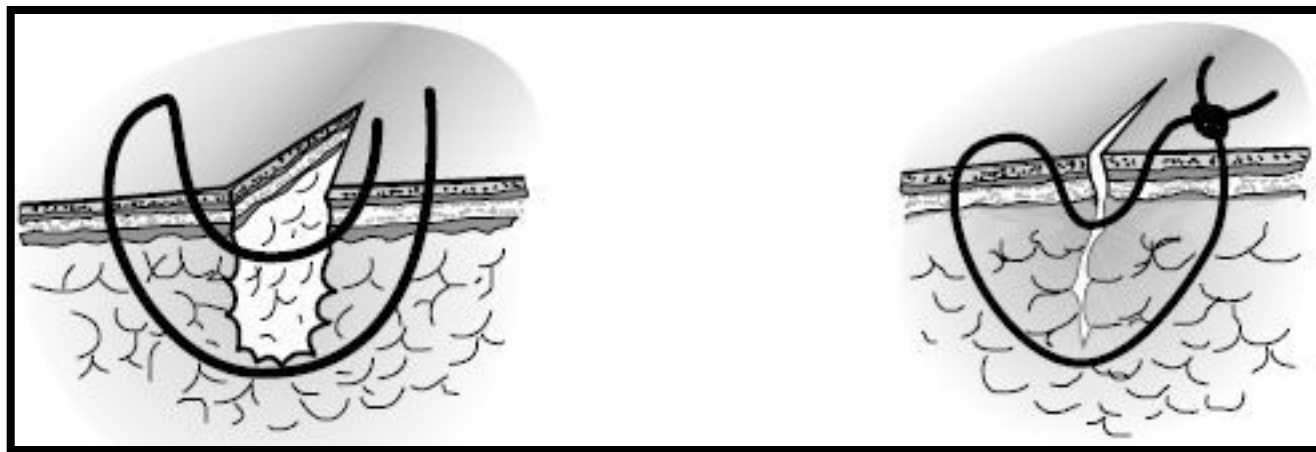


Вертикальный круговой шов заключается в проведении нити перпендикулярно к длиннику раны по окружности разного радиуса в зависимости от толщины и свойств соединяемых тканей.

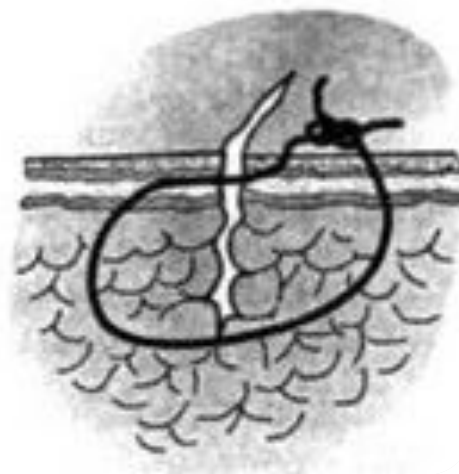
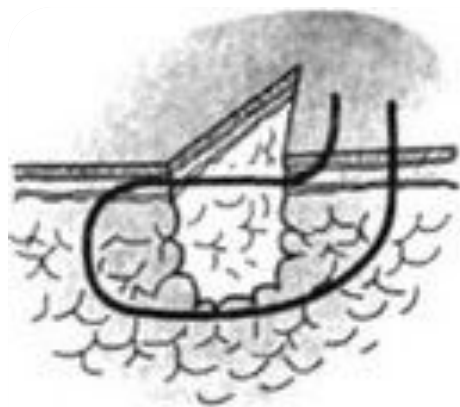Особенностью этого шва является возможность регулирования длины участка нити, предназначенного для скрепления краев раны.



Вертикальный П-образный шов адаптирует края раны, точно сопоставляя их без большого напряжения тканей и формирования «мертвого пространства». Относительным недостатком вертикального П-образного шва является несоответствие напряжения тканей в месте наложения шва и в прилегающих участках.



Кроме того, для повышения эстетических свойств вертикального П-образного шва концы нити проводят через дерму и подкожную жировую клетчатку без выкола на поверхность кожи с одной стороны — шов Альговера.



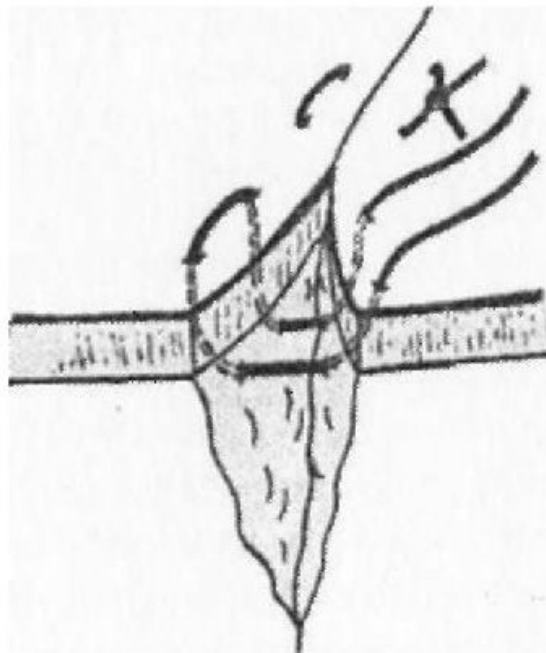
Горизонтальный узловый шов обычно накладывают П-образно.

Преимущества:

- повышенное качество соединения средней части глубокой раны;
- небольшая трудоемкость

Недостатки:

- возможность расхождения краев кожи с заживлением раны вторичным натяжением;
- недостаточные гемостатические свойства;
- Противопоказан при глубоких ранах




Непрерывный шов

Непрерывный шов выполняется одной нитью. Вначале с одного края раны накладывают простой узловатый шов. Узел завязывают. Затем зашивают всю рану, следя за тщательностью прилегания краев раны и натягивая нить после каждого стежка. Дойдя до конца раны, завязывают конец с петлей, образовавшейся от неполного затягивания последнего стежка.

Швы снимают на 7-8-й день, а на лице - через 4-6 дней.

Применение:

- * для соединения краев раны сложной формы;
- * при воспалительных изменениях соединяемых тканей;
- * при необходимости разведения краев раны на ограниченном участке для дренирования.



Преимущества непрерывных швов:

- относительная быстрота выполнения, что в ряде случаев является решающим фактором его использования (например, при восстановлении целостности стенки сосуда)
- простота манипуляции на основе однотипных движений;

Недостатки непрерывных швов:

- явная склонность к гофрированию тканей, что может привести к формированию грубого нелинейного послеоперационного рубца или стеноза.
- при повреждении нити на любом участке полностью нарушаются скрепляющие свойства шва на всем протяжении раны;
- возможность нарушения кровоснабжения краев раны вдоль всей линии шва.

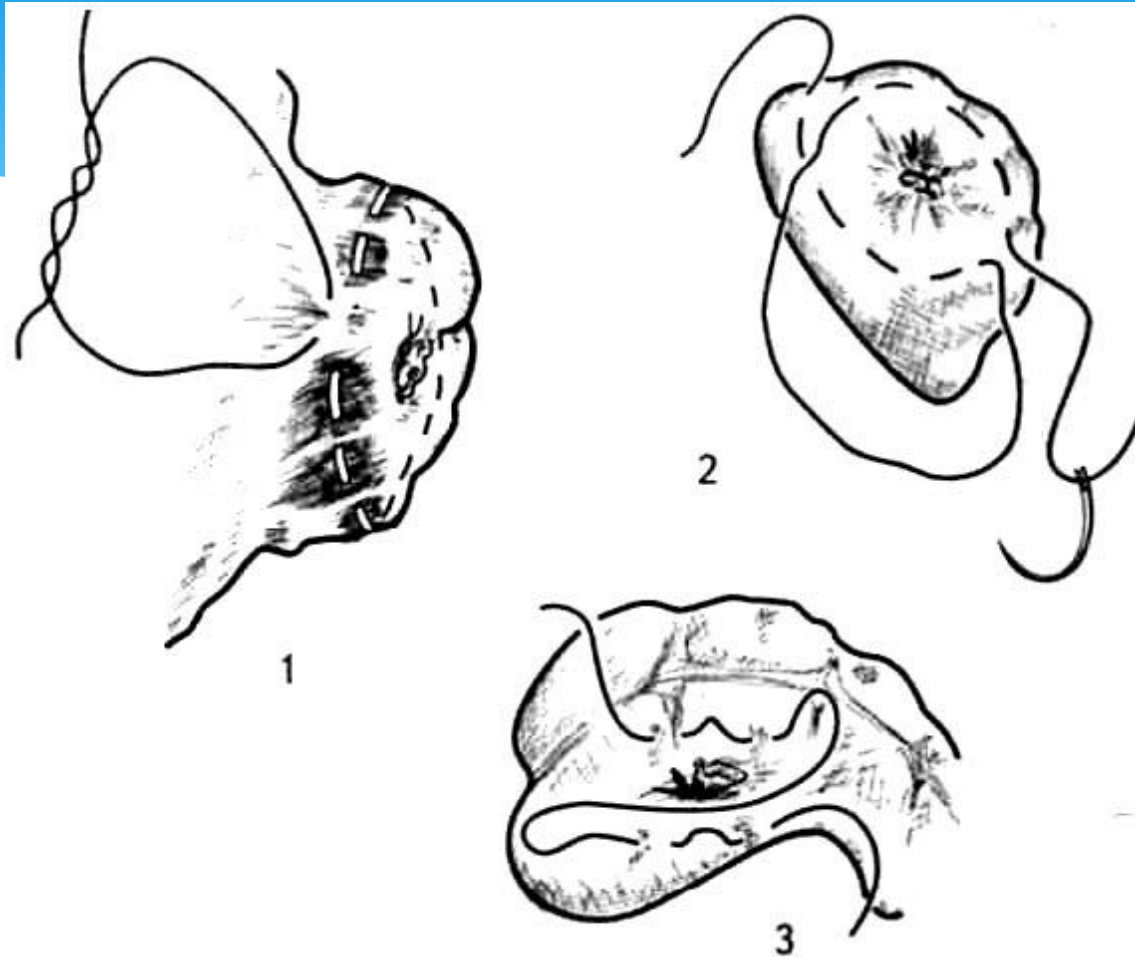


ВИДЫ НЕПРЕРЫВНЫХ ШВОВ

В зависимости от количества слоев, захваченных в шов, он может быть двух вариантов:

1. Плоскостной непрерывный шов:
 - кисетный
 - полукисетный (по А.А. Русанову)
 - Z-образный
2. Объемный непрерывный шов:
 - обвивной(матрацный)
 - обвивной(рантовидный)
 - крестообразный встречный обвивной
 - непрерывный с захлестом
 - непрерывный выворачивающийся
 - непрерывный полиспастный

Плоскостные швы:




1- кисетный

2-полукасетный (по А.А. Русанову)

3- Z-образный

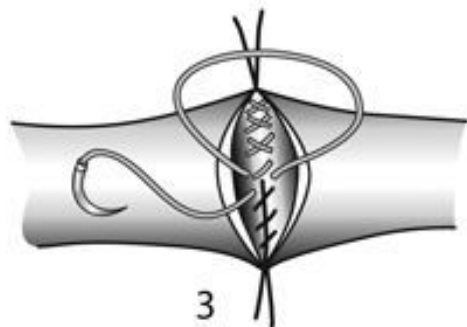
Объемные швы:




1



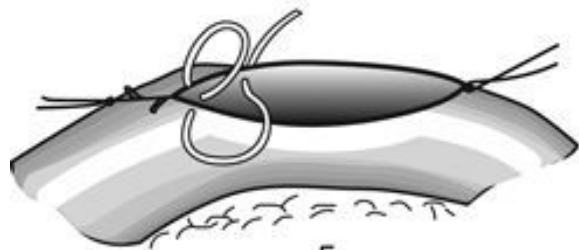
2



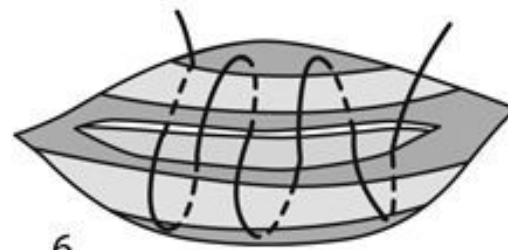
3



4



5



6

1-рантовидный

2-матрачный

3-крестообразный встречный

4-непрерывный с захлестом

5-непрерывный выворачивающийся

6-непрерывный полиспастный