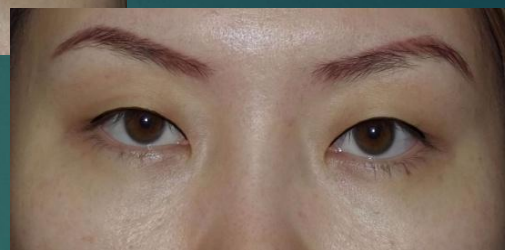
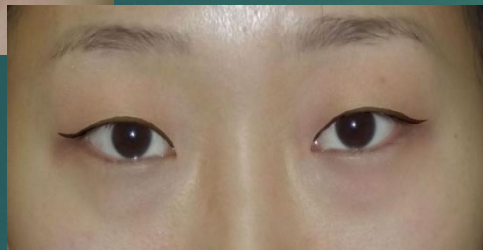
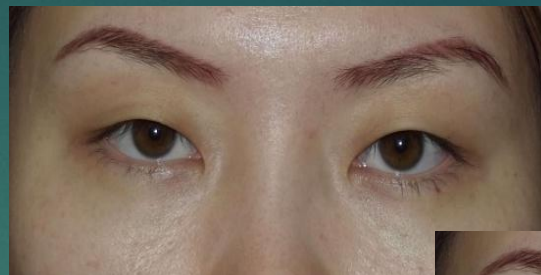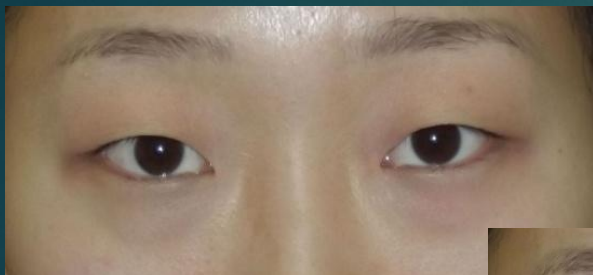Клиника пластической хирургии



Nadi alan
a e s t h e t i c



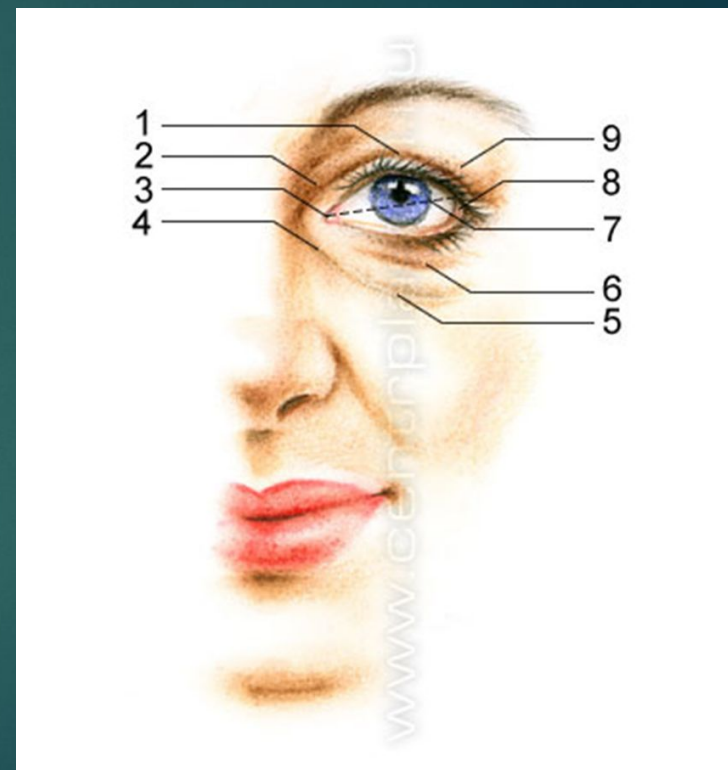
Европеизация азиатского века

(Клинический опыт)

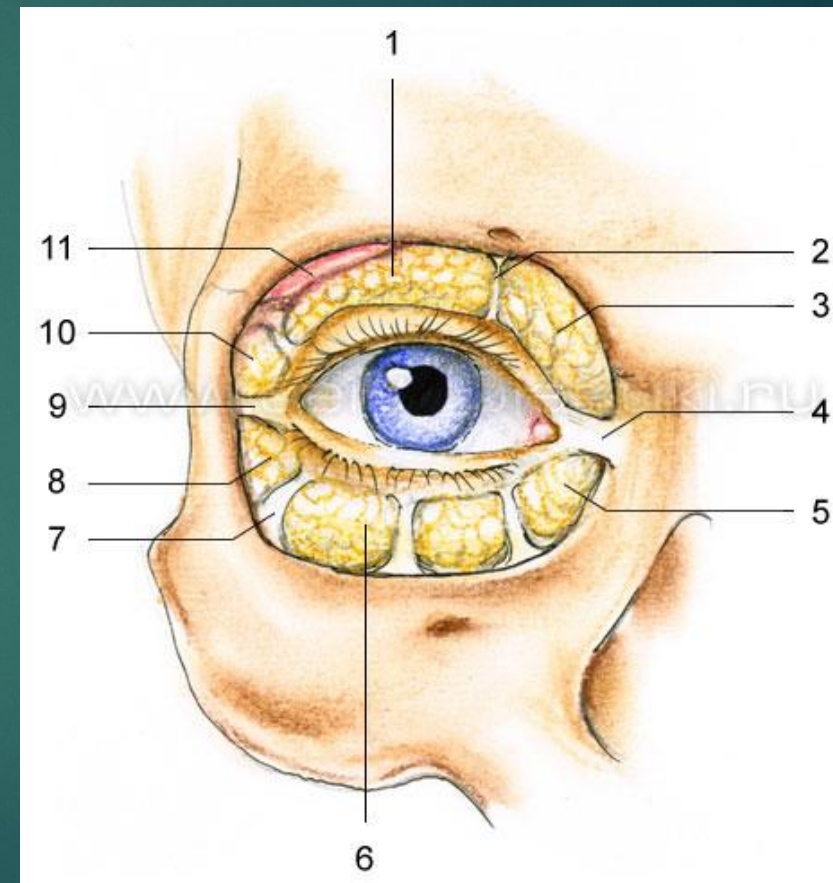
ПАК Д.А.

АЙМАГАМБЕТОВ Ж.М.

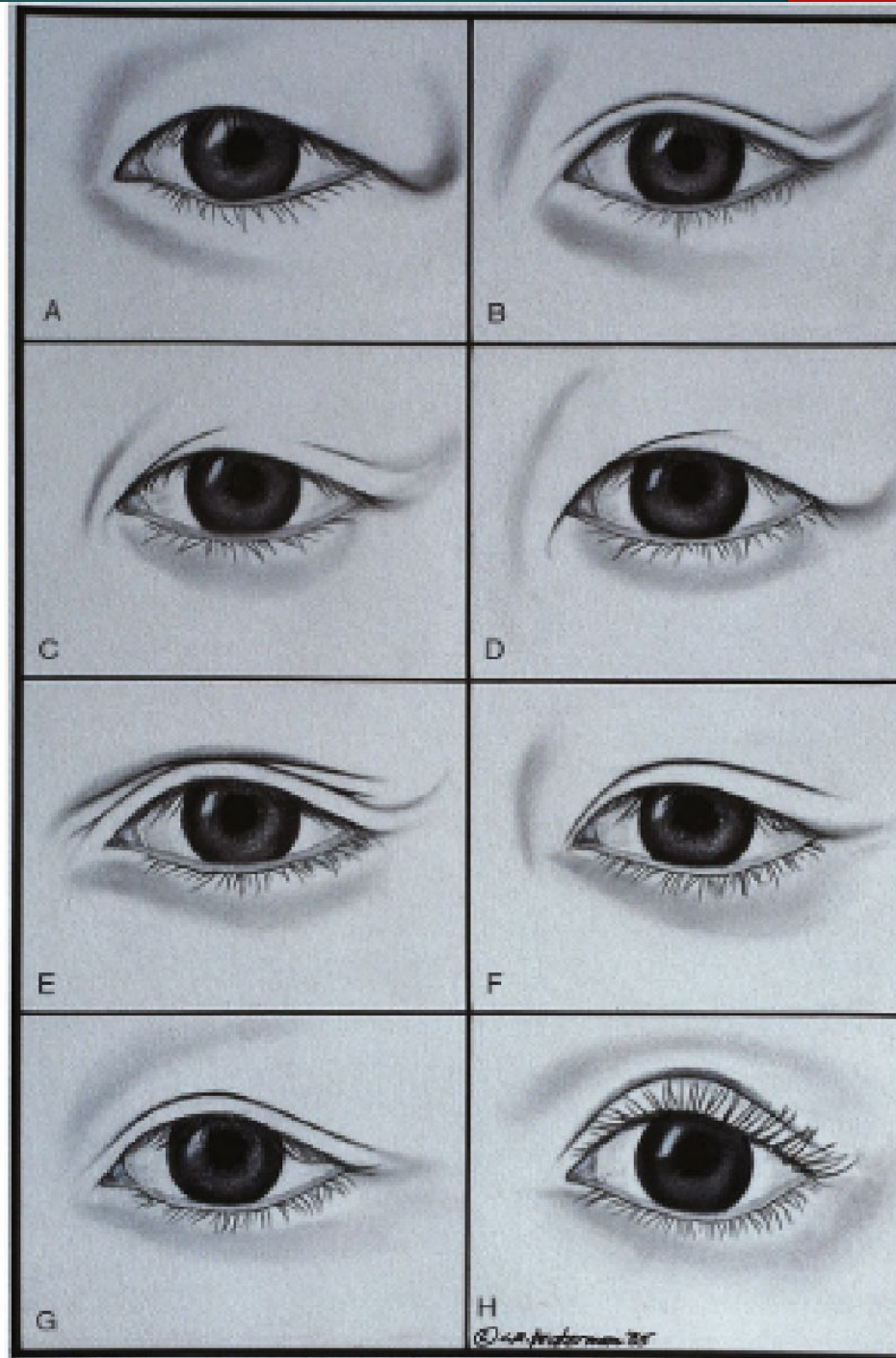
Верхняя блефаропластика. Диагностика Отбор Планирование операции




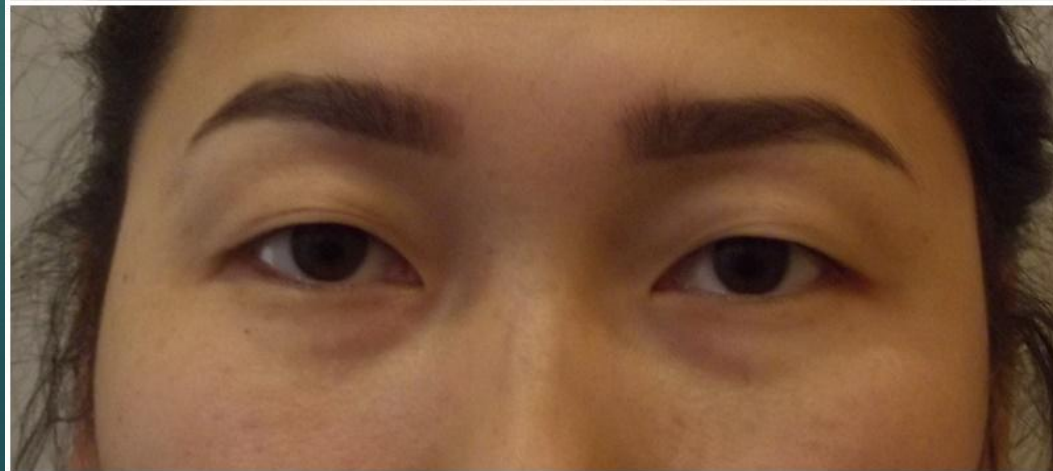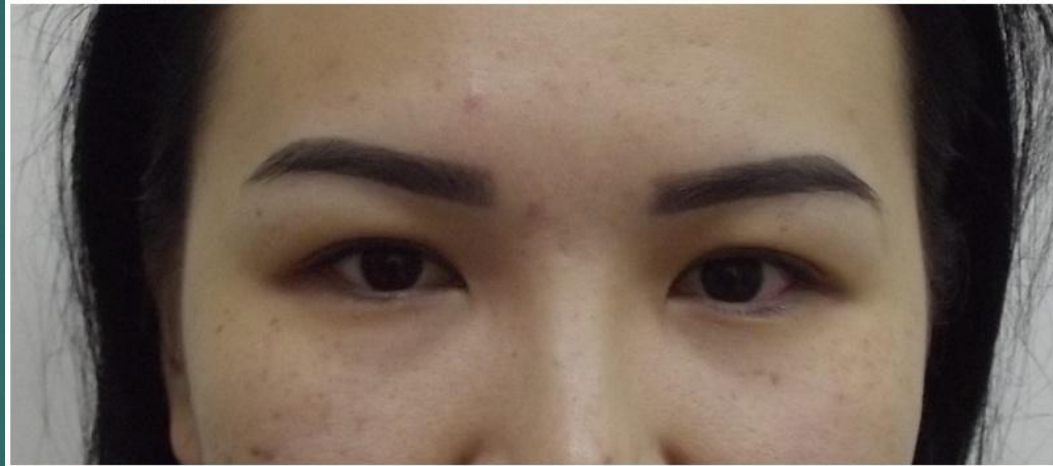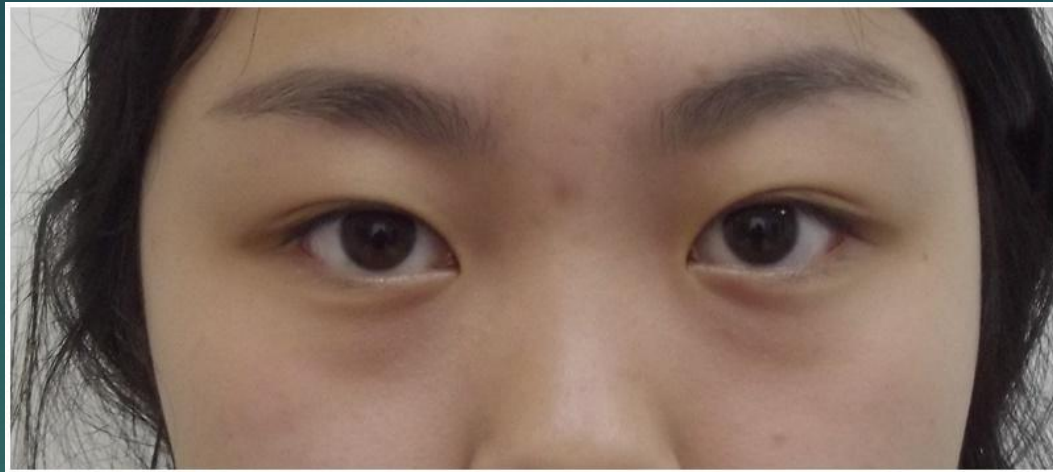- 1 - Внутриорбитальный жир - центральная порция
- 2 - Разделяющая перегородка
- 3 - Внутриорбитальный жир - внутренняя порция
- 4 - Внутренний кантус
- 5 - Внутриорбитальный жир - внутренняя порция
- 6 - Внутриорбитальный жир - центральная порция
- 7 - Связки
- 8 - Внутриорбитальный жир - наружная порция
- 9 - Наружный кантус
- 10 - Внутриорбитальный жир - наружная порция
- 11 - Слезная железа

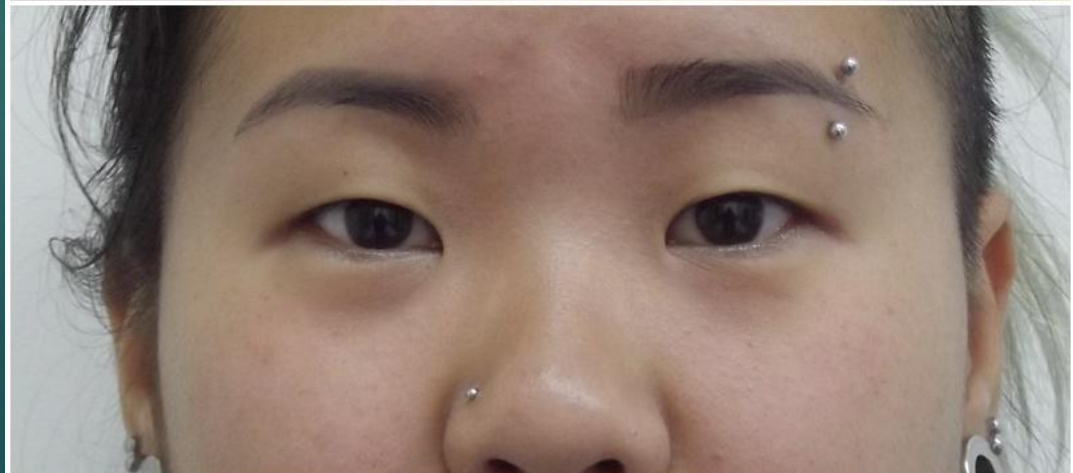
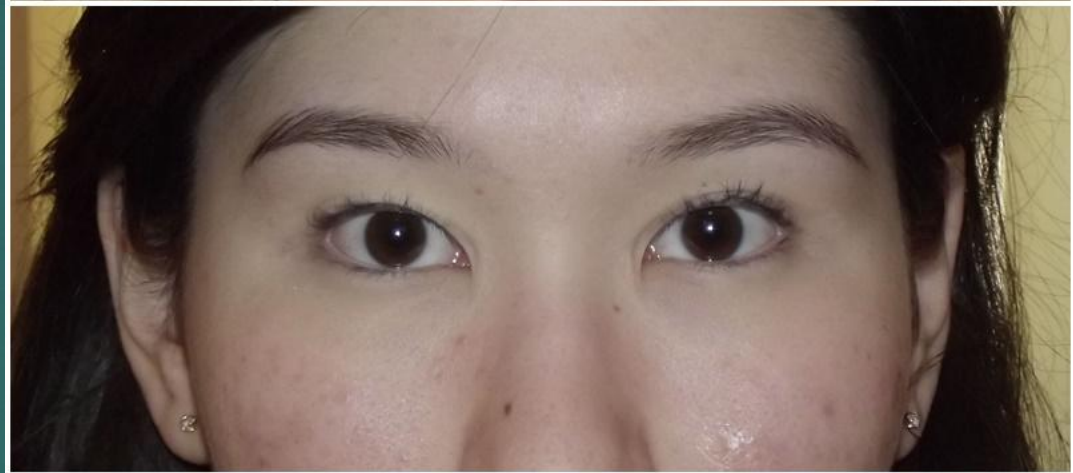
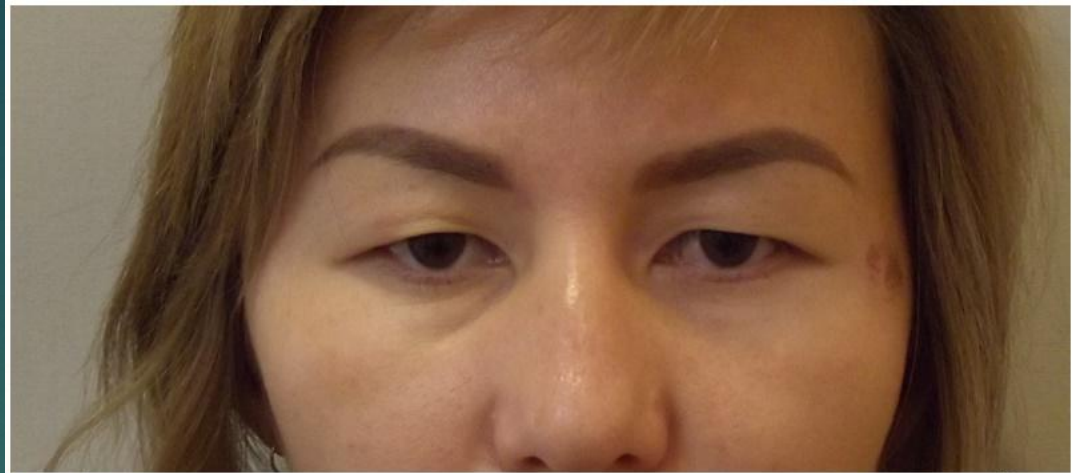
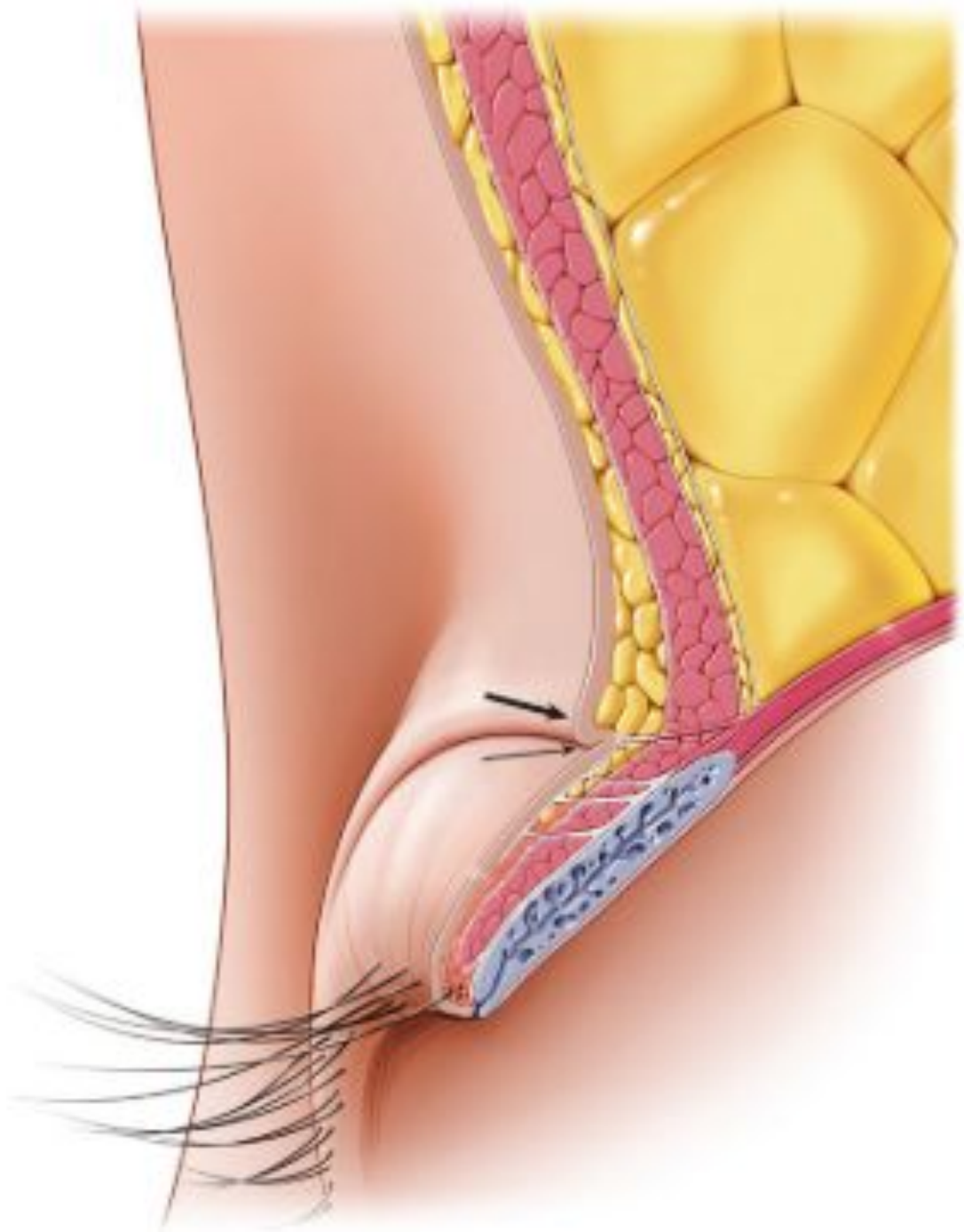
Разновидность азиатских век

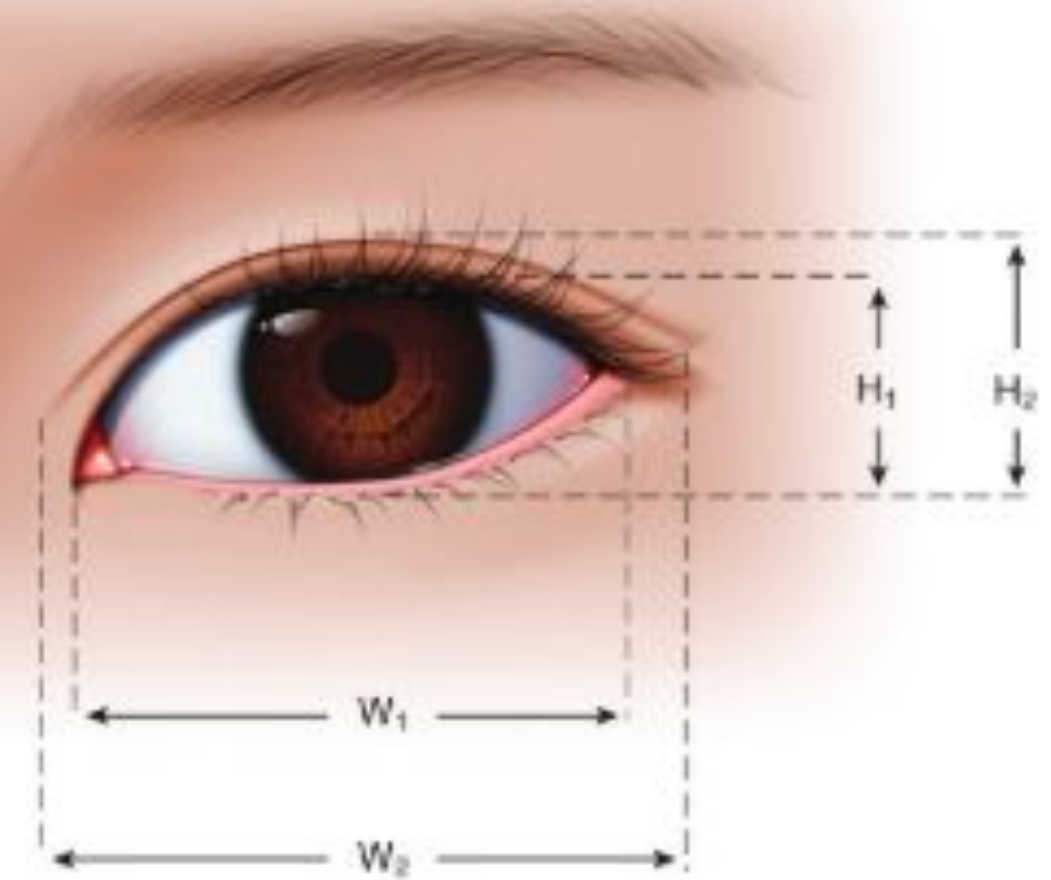
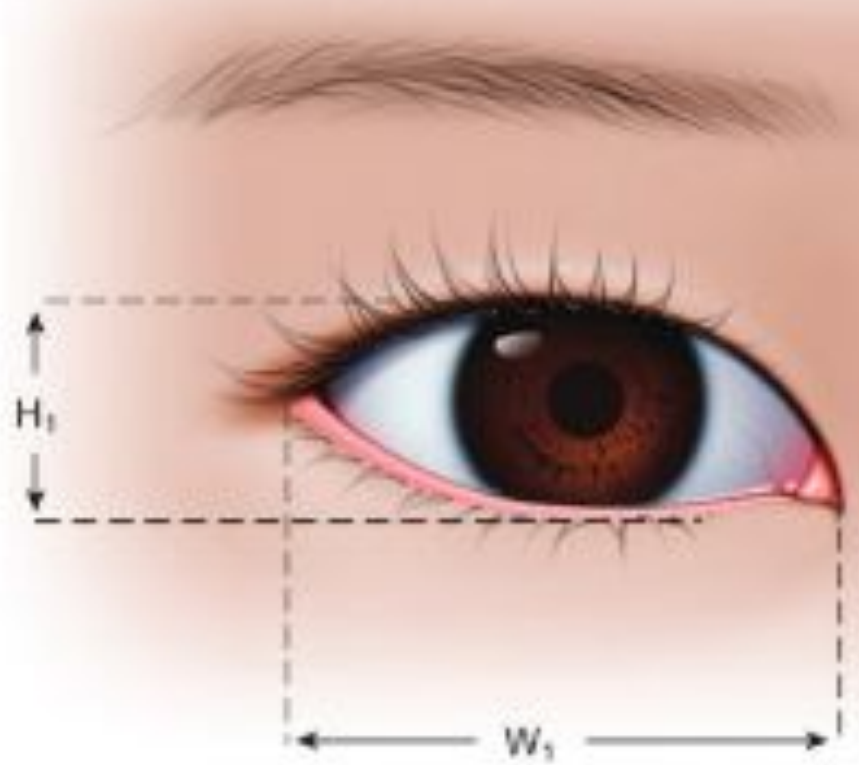


- 
- ▶ 1. Азиатский экзофтальм»
 - ▶ 2. Наличие эпикантуса
 - ▶ 3. Степень полноты (тяжесть) верхнего свода
 - ▶ 4. Избыточная мимика мышц лба










$(W_2, H_2) > (W_1, H_1)$

- 
- ▶ 1. Сохранение функций века в полном объёме.
 - ▶ 2. Естественный вид.
 - ▶ 3. Выразительность















