

Нарушение автоматизма:
синусовый ритм и его нарушения-
тахикардия, брадикардия,
атриовентрикулярный ритм.

Выполнила: студентка 110 группы
Карманова Полина

Автоматизм-способность органов, отдельных клеток или тканей к ритмичной деятельности под воздействием импульсов, зараждающихся в самих этих тканях.

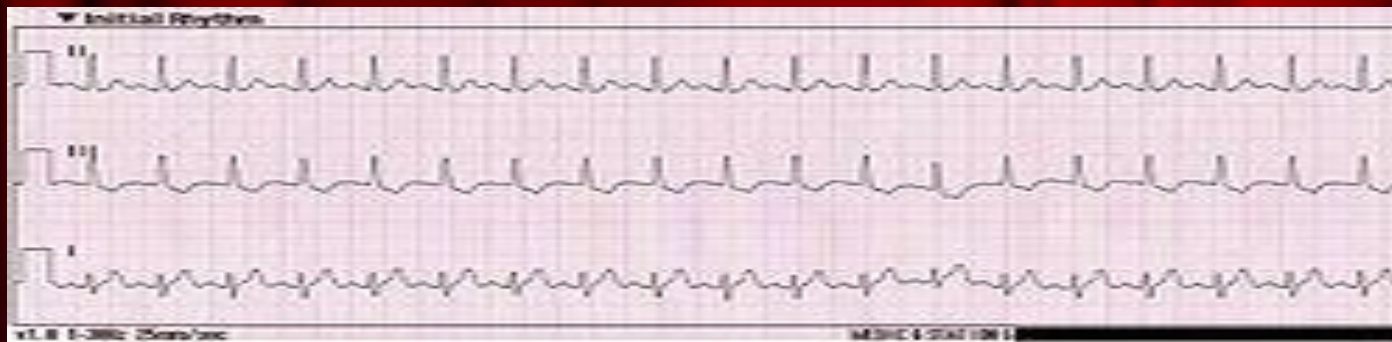Синусовый ритм- это любой сердечный ритм, в котором начинается деполяризация сердечной мышцы в синусовом узле. Он характеризуется наличием правильно ориентированных зубцов Р на электрокардиограмме.

При повышении его активности ЧСС увеличивается, возникает **тахикардия**, а при уменьшение **брадикардия**. Если синусно-предсердный узел полностью подавляется, водителем ритма становится предсердно-желудочковый, возникает **атриовентрикулярный ритм**.

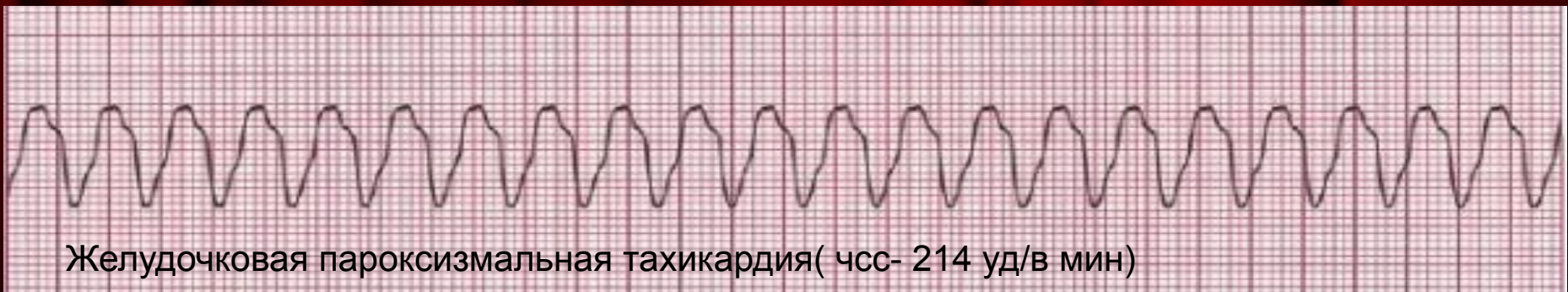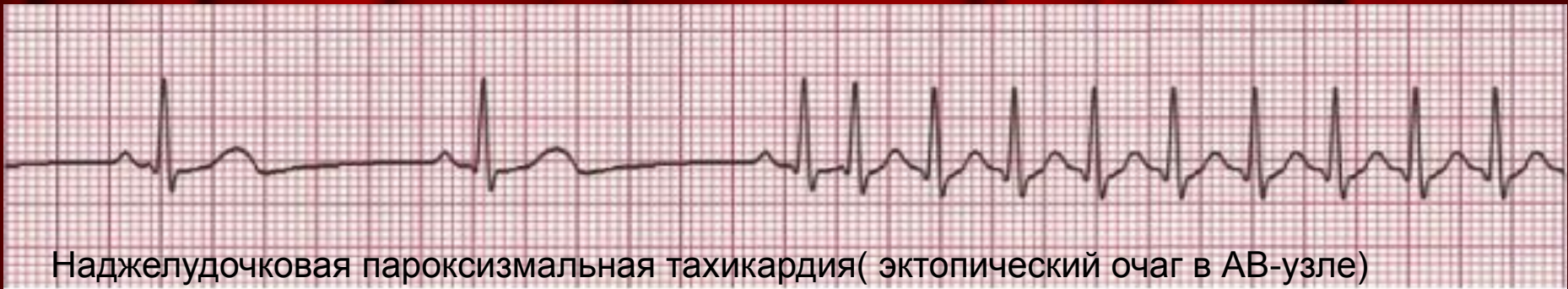Тахикардия-болезненное увеличение ЧСС от 90 ударов в мин.

Классификация:

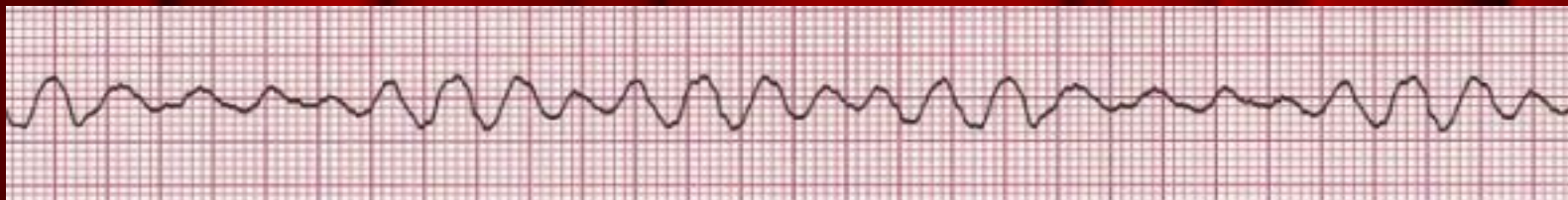Синусовая тахикардия-учащение сердечных сокращений при сохранение правильного синусного ритма от 90 до 160 ударов в минуту .Является нормальным ответом сердечно-сосудистой системы на физическую нагрузку, психоэмоциональный стресс, употребление крепкого кофе и т. п. В этих случаях синусовая тахикардия носит временный характер и, как правило, не сопровождается неприятными ощущениями. Восстановление нормальной частоты сердечных сокращений происходит вскоре после прекращения действия факторов, вызывающих тахикардию.



- **Пароксизмальная тахикардия**-это приступообразное, внезапное увеличение частоты ритмичной импульсации из эктопического очага сердца. О пароксизме тахикардии говорят в том случае, когда число эктопических импульсов составляет четыре и более, а частота их колеблется от 140 до 220 в мин.
- Формы пароксизмальной тахикардии: предсердная, атриовентрикулярная, желудочковая. Первые две часто объединяют в суправентрикулярную (наджелудочковую) пароксизмальную тахикардию



Фибрилляция желудочков - представляет собой нерегулярную, беспорядочную электрическую активность предсердий и желудочков, сопровождающуюся прекращением эффективной насосной функции сердца. Фибрилляция предсердий развивается при частоте эктопических импульсов более 400–500 в мин, желудочков — более 300–500 в мин. При такой частоте возбуждения клетки миокарда не могут ответить синхронным, координированным сокращением, охватывающим все сердце. Отдельные мышечные волокна сердца сокращаются беспорядочно по мере выхода их из рефрактерного периода.



Последствия тахикардии:

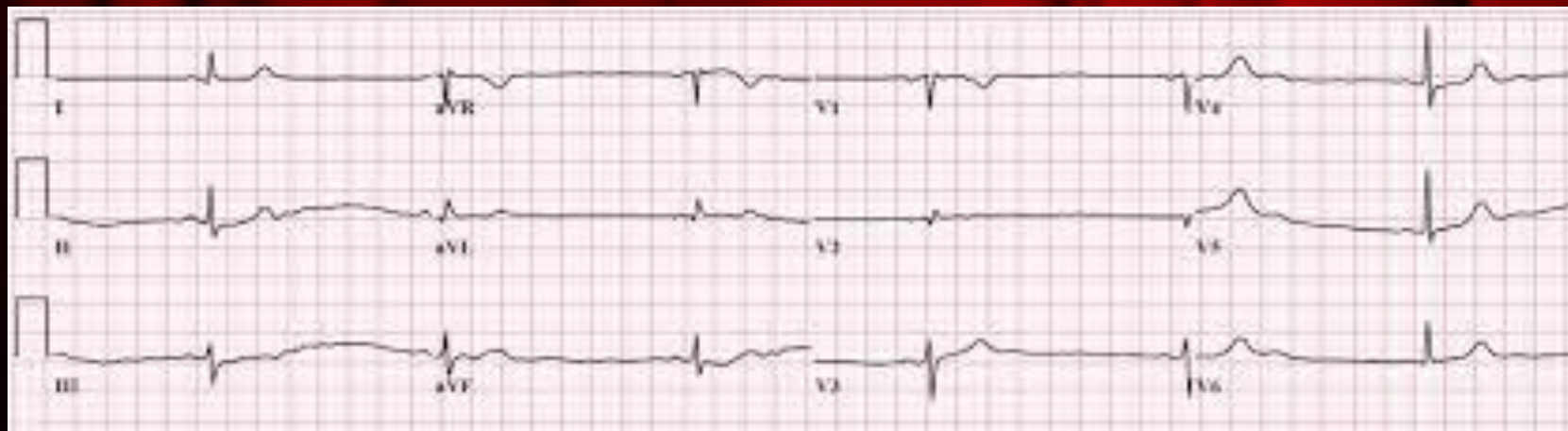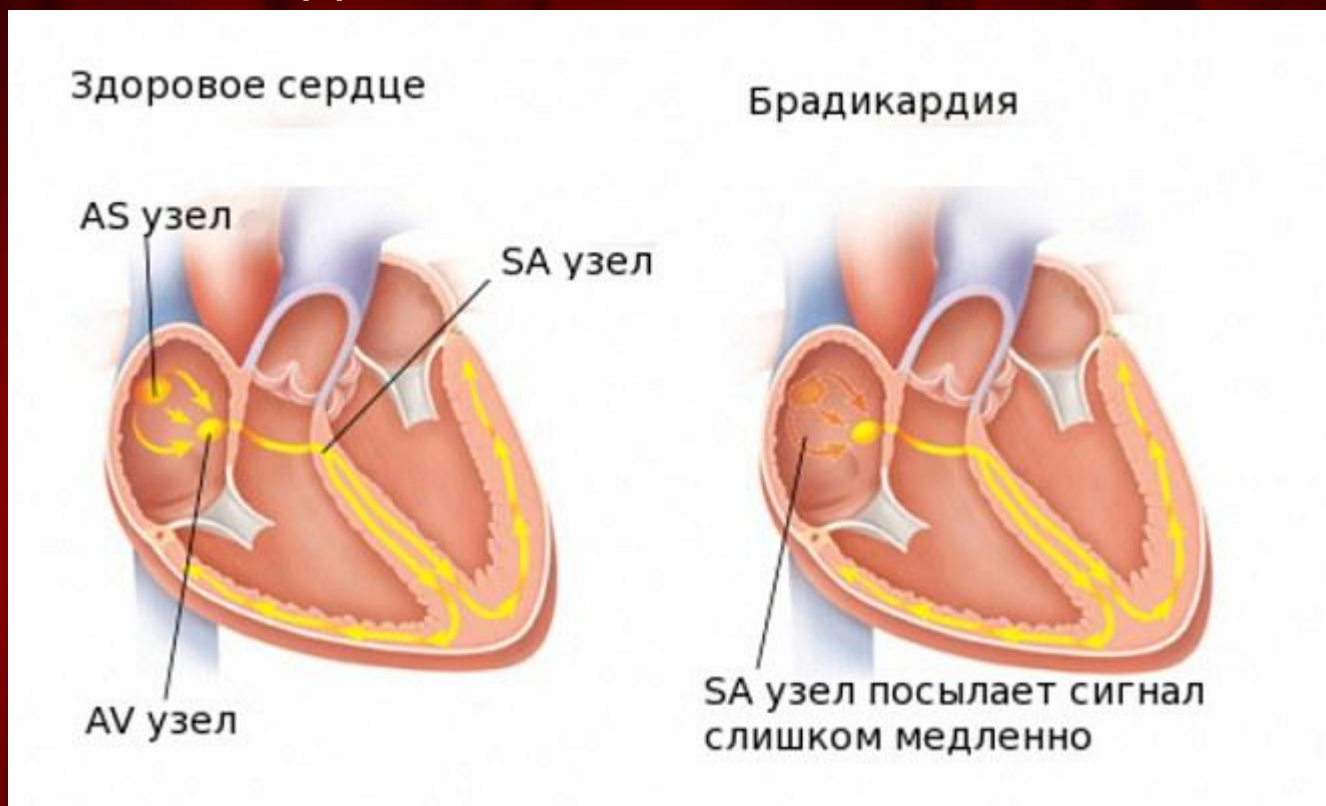
Остановка дыхания, остановка сердца;
частые потери сознания;
инсульт;
сердечная недостаточность;
тромбофлебит

Брадикардия—снижение чсс менее 60 уд/мин.

Виды:

1. **Абсолютная брадикардия**—брадикардия, которую всегда можно определить, независимо от того, в каких условиях и состоянии находится человек на момент осмотра.
2. **Относительная брадикардия** характерна при лихорадке, менингите, гипотиреозе, инфекционных заболеваний, травм; после физической нагрузки. Сюда же относят «брадикардию спортсменов».
3. **Умеренная брадикардия** наблюдается у людей с дыхательной аритмией. При этом на высоте вдоха происходит учащение пульса, а на выдохе — его урежение. Чаще всего дыхательная аритмия встречается у детей и подростков, у людей с повышенным тонусом вегетативной нервной системы.
4. **Экстракардиальная брадикардия** возникает при заболеваниях внутренних органов, неврологической патологии, микседеме.

Опасность: остановка дыхания, частые обмороки, остановка сердца, ИБС, недостаточность кровообращения, летальный исход.



Атриовентрикулярный ритм - Состояние, при котором водителем ритма становится атрио-вентрикулярное соединение (узел), вырабатывающий импульсы частотой 30-60 в 1 мин. Такой ритм может развиваться как под влиянием экстракардиальных, нейрогенных воздействий, так и при поражении мышцы сердца. AV-ритм под влиянием нейрогенных и других воздействий может учащаться и замедляться.

1. с возбуждением предсердий, предшествующим возбуждению желудочков;
2. с одновременным возбуждением предсердий и желудочков;
3. возбуждением желудочков, предшествующим возбуждению предсердий.

