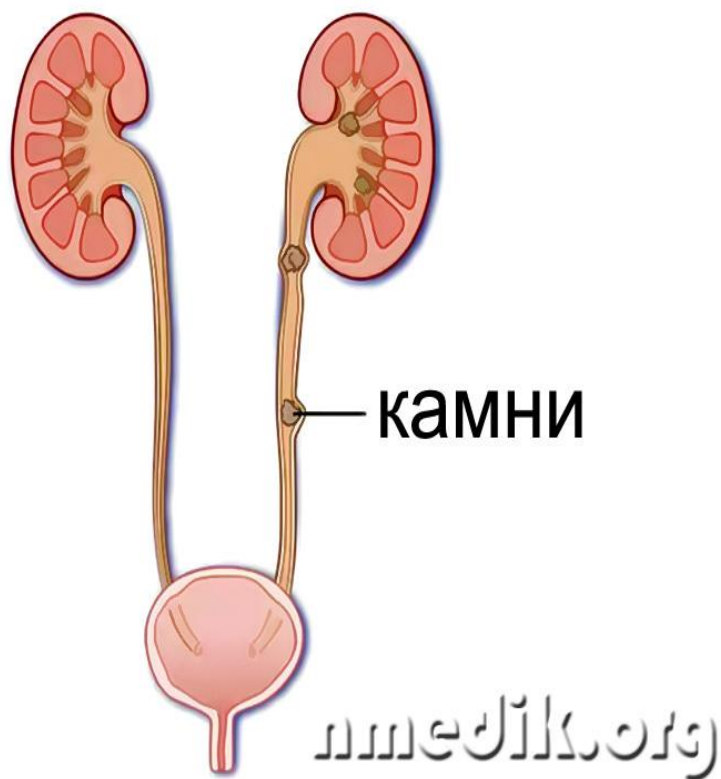


An anatomical illustration of a human kidney and its associated structures. The kidney is shown in a reddish-pink color, with the renal cortex and medulla visible. A yellowish, circular stone is depicted in the lower part of the kidney, near the ureter. The ureter is shown as a tube extending downwards. The background shows a cross-section of the spine with vertebrae and intervertebral discs, and some blood vessels. The overall scene is set in a dark, reddish-brown environment.

Мочекаменная болезнь.

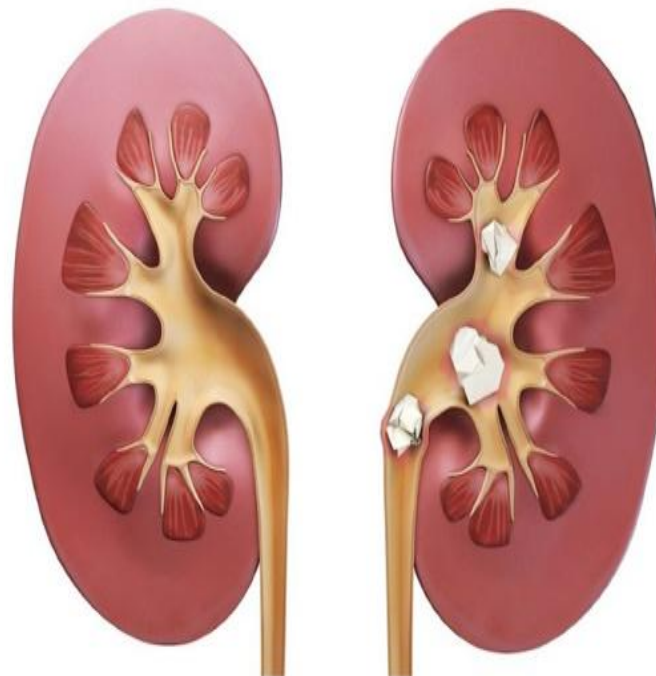
Работу выполнила
студентка
1 курса 110 группы
Лопырева Владислава.

Мочекаменная болезнь характеризуется образованием камней в почечных лоханках, чашечках и мочеточниках. Болезнь протекает хронически с периодами обострения.



здоровая почка

камни в почке



Причины МКБ:

- 1.Нарушение минерального обмена.
- 2.Нарушение кислотно-основного состояния.
- 3.Недостаток витаминов(Витамина А).
- 4.Воспалительные заболевания почек и мочевой стаз.

Проявления:

При нахождении камней в почках или верхних отделах мочеточника, боль возникает в области поясницы и носит ноющий характер.

Однако если камень вызывает закупорку мочеточника, нарушается отток мочи и боли значительно усиливаются. У больного развивается [почечная колика](#). Она характеризуется выраженными болями, не проходят при перемене положения тела. Боли могут длиться от нескольких минут до нескольких дней. Больные мечутся, возникают частые позывы к мочеиспусканию.

Течение и исход.

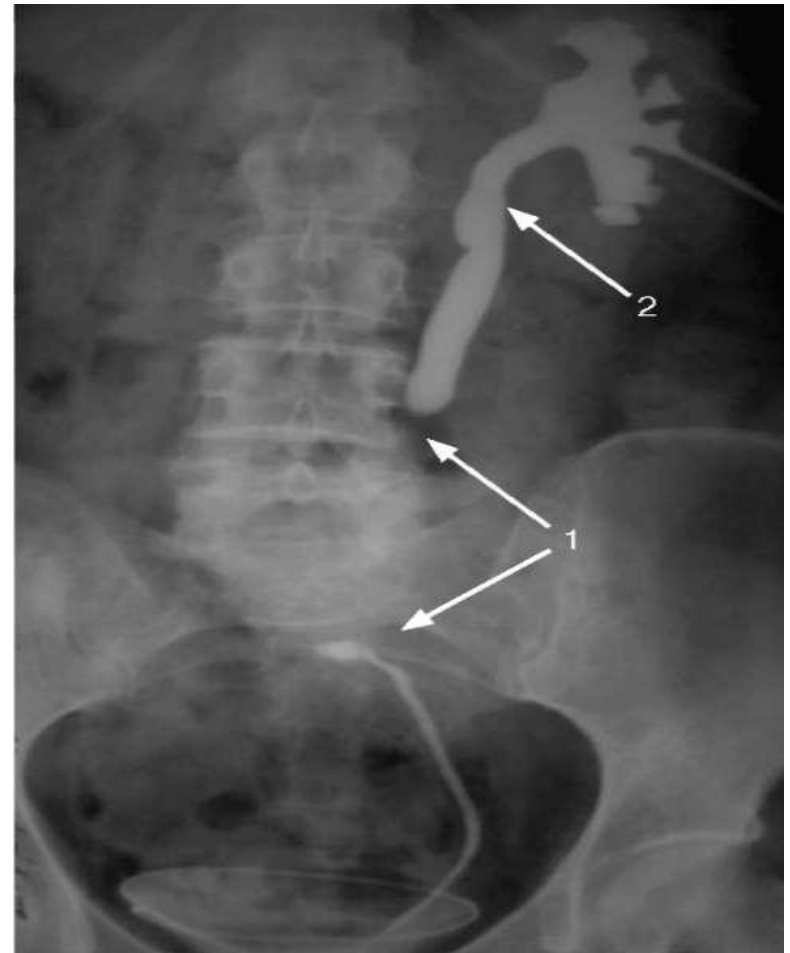
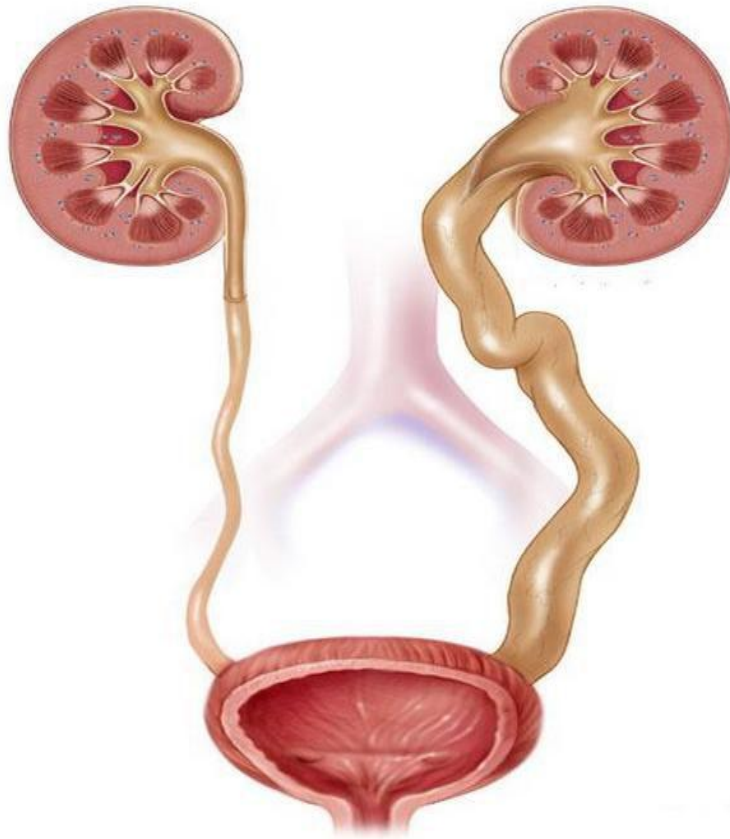
Камни могут образовываться в одной или обеих почках.

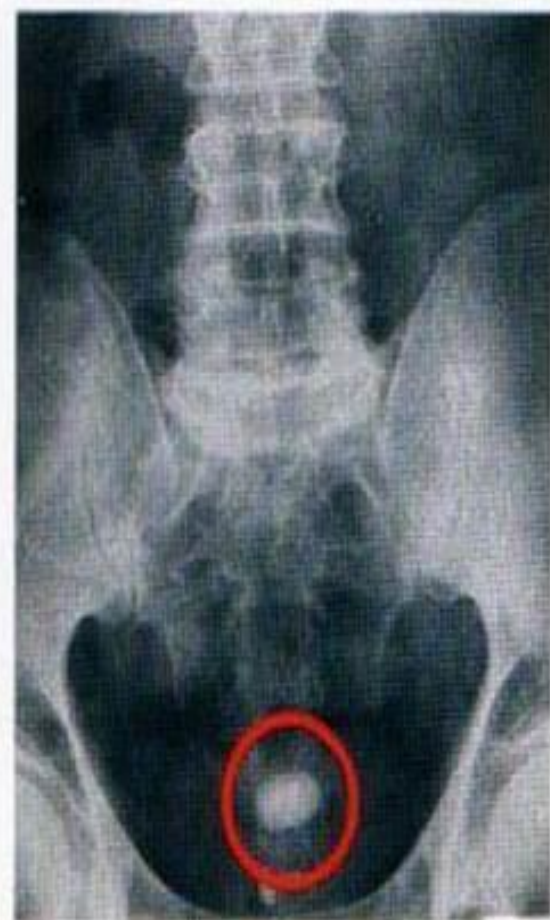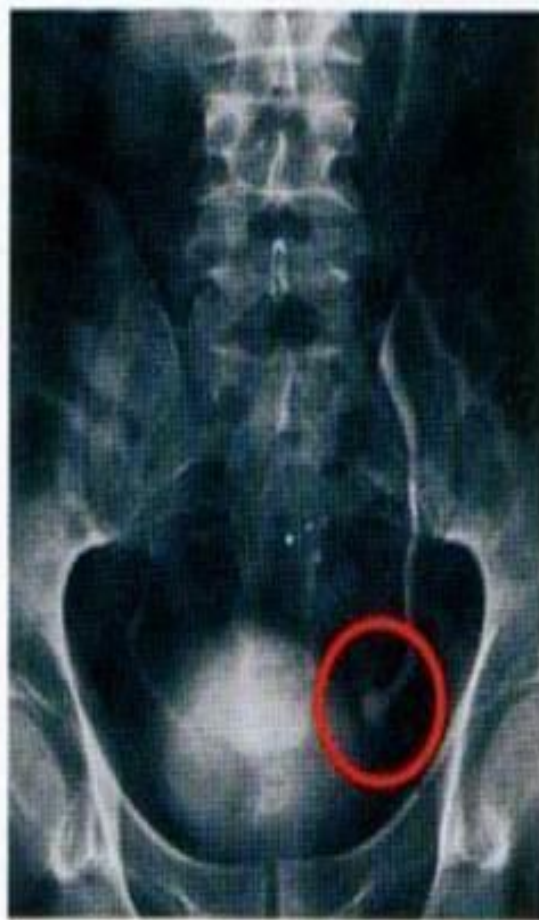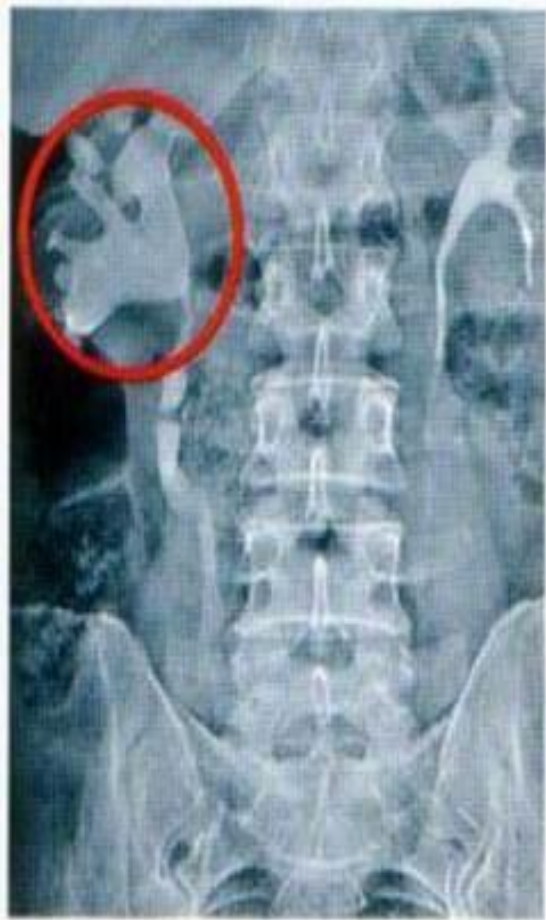* Если камень располагается в лоханке почки развивается гидронефроз . Ткань почки атрофируется и орган превращается в тонкостенный мешок , заполненный мочой.

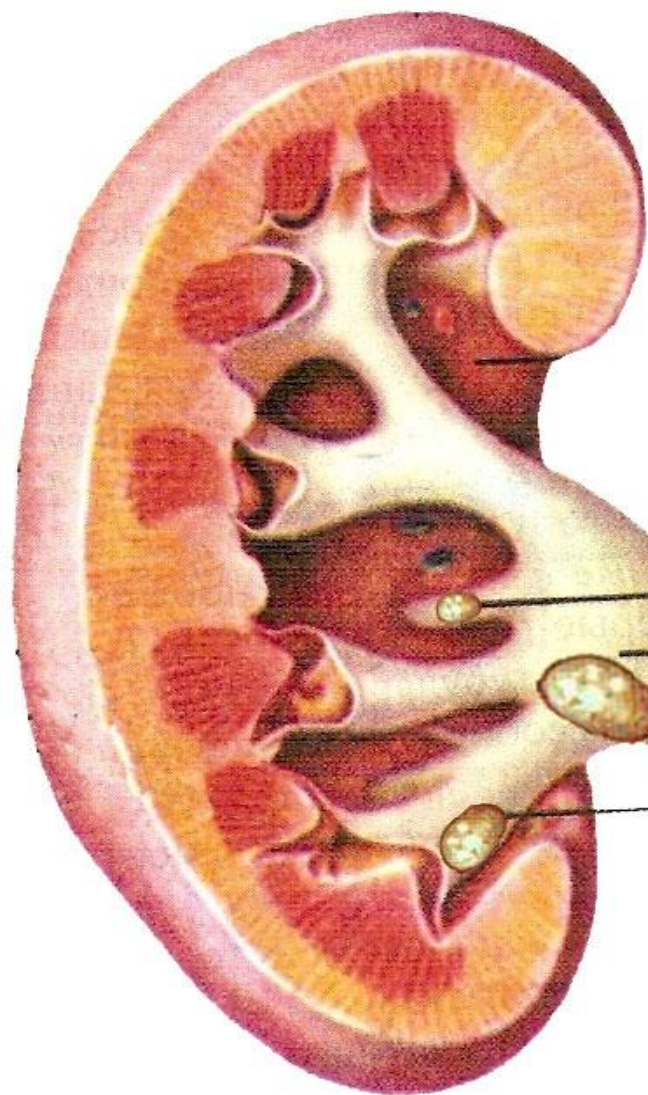
* Камень, обтурирующий чашечку , способствует атрофии и склерозу только части паренхимы почки.

* При попадании камня в мочеточник возникает резко выраженный приступ боли , мочеточник расширяется в части , расположенной выше камня , растягивается и лоханка почки , возникает *гидроуретеронефроз*.

* *Гидроуретеронефроз* - заболевание, возникающее в результате обструкции мочеточника на любом его уровне и характеризующееся расширением мочеточника и чашечно-лоханочной системы почки.





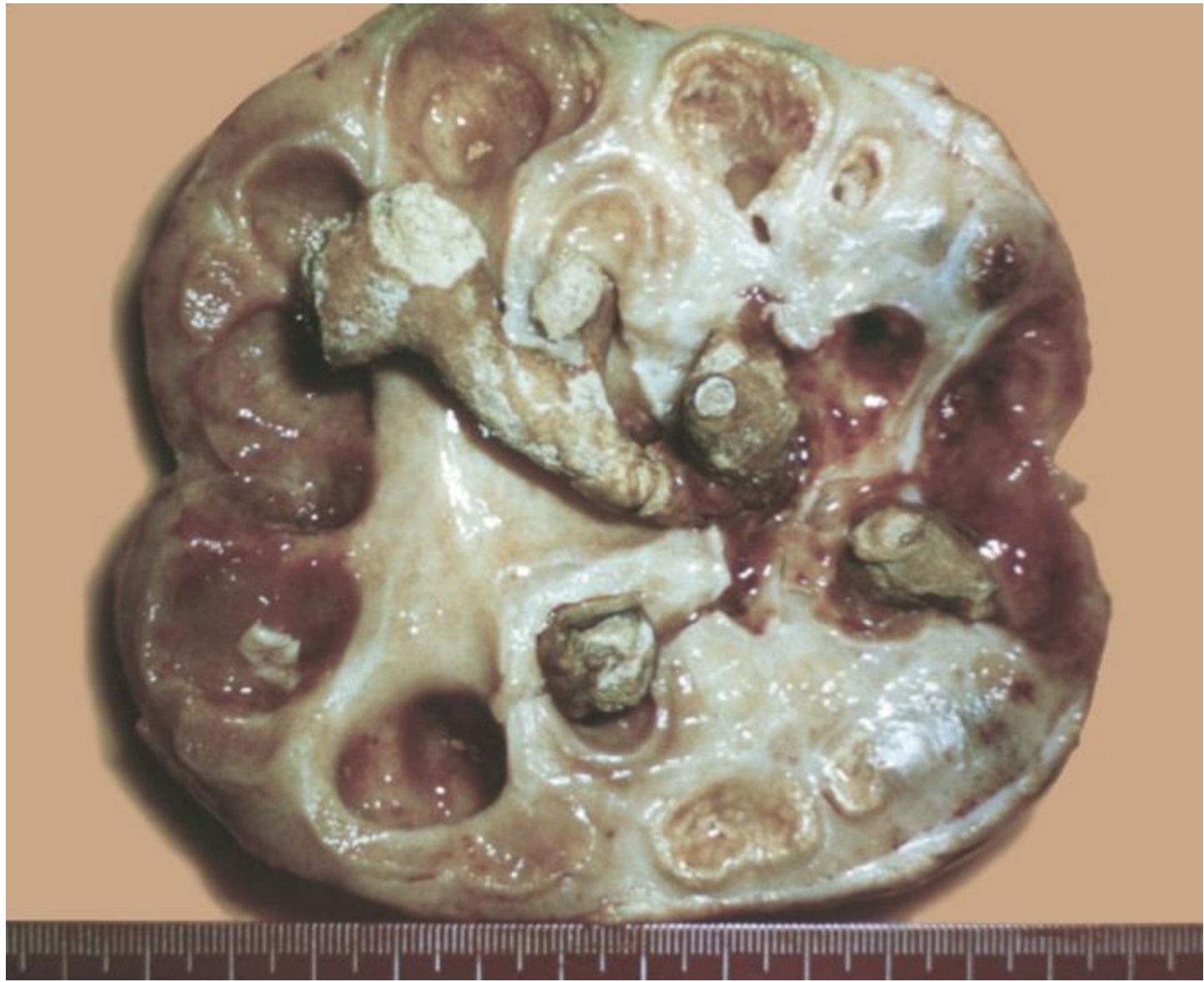

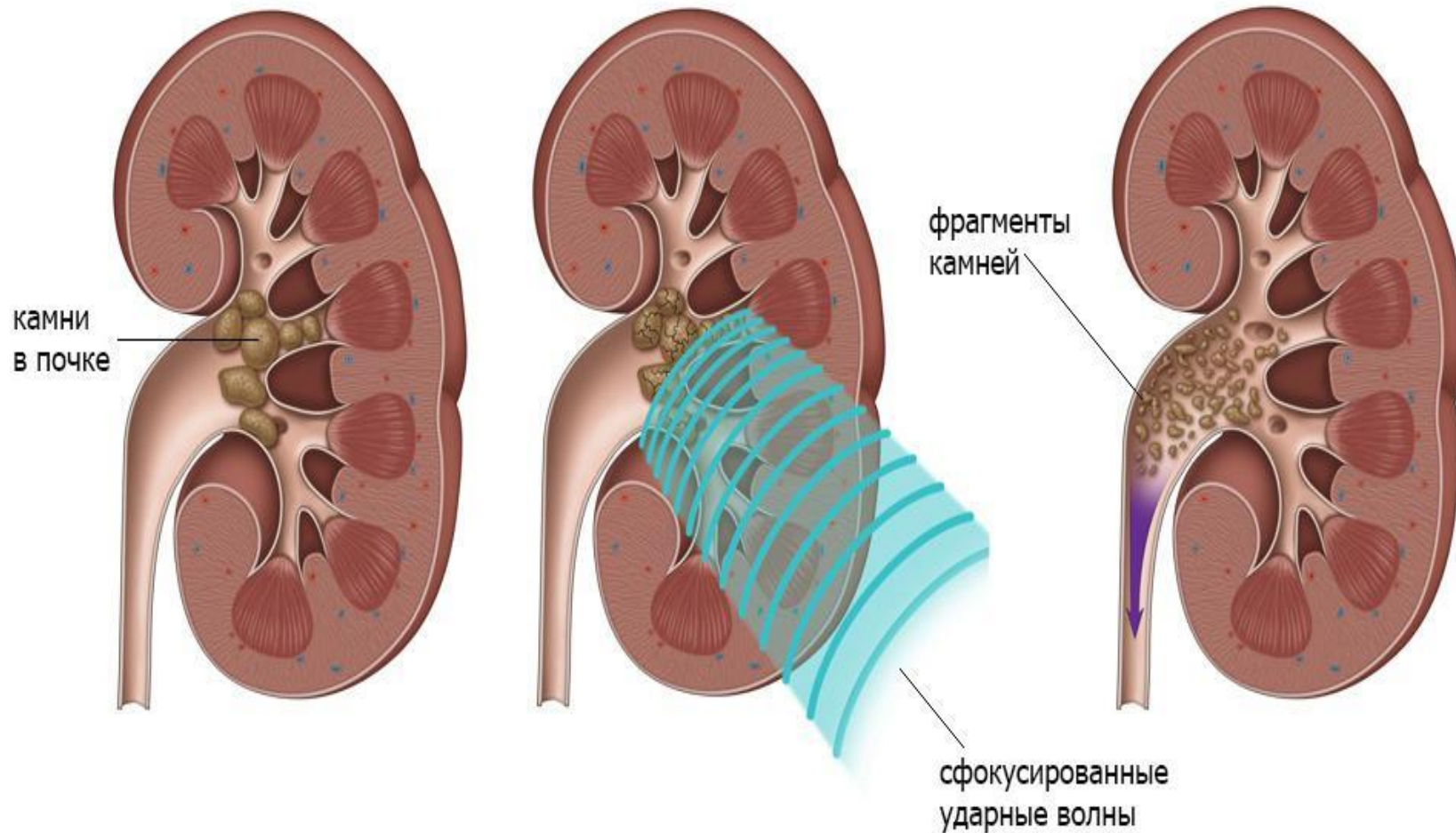
**камень в малой
почечной чашке**

**камень в
лоханке**

**камень в большой
почечной чашке**

**камень в
мочеточнике**






Попадание микробов в почку при наличии в ней камней нередко осложняет мочекаменную болезнь развитием воспаления мочеточника и почки.

* В лоханке возникает пиелит, в паренхиме почки - пиелонефрит.

Гидронефроз становится пионефрозом, так как скапливается гной.

Воспаление может распространяться на околопочечную клетчатку - паранефроз.

* При двустороннем поражении почек может наступить хроническая почечная недостаточность.

An anatomical illustration of the human urinary system, specifically the kidneys. The kidneys are shown in a golden-yellow color against a dark blue background. The right kidney is shown in a cross-section, revealing internal structures like the renal cortex, medulla, and renal pyramids. Several white, irregularly shaped kidney stones are depicted within the renal pelvis and ureter of the right kidney. The left kidney is shown in a more solid, rounded view. The text "Спасибо за внимание!" is overlaid in the center of the image.

Спасибо за внимание!