


ТРАВМЫ ПОДЛОВЫХ ОРГАНОВ



**К.М.Н. КОРАБЛИНА НАТАЛИЯ
АЛЕКСАНДРОВНА**

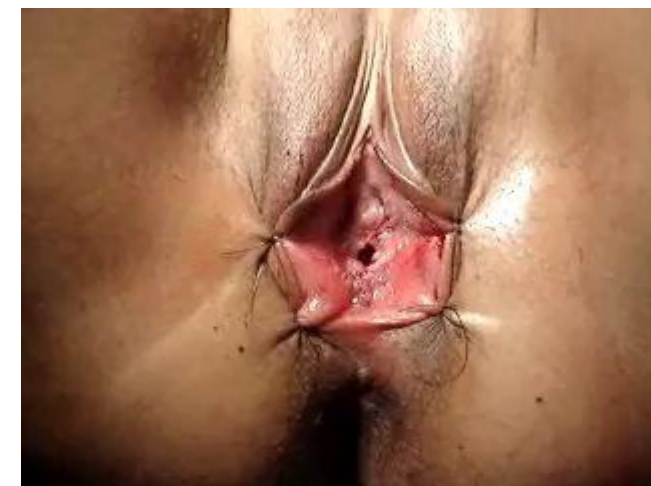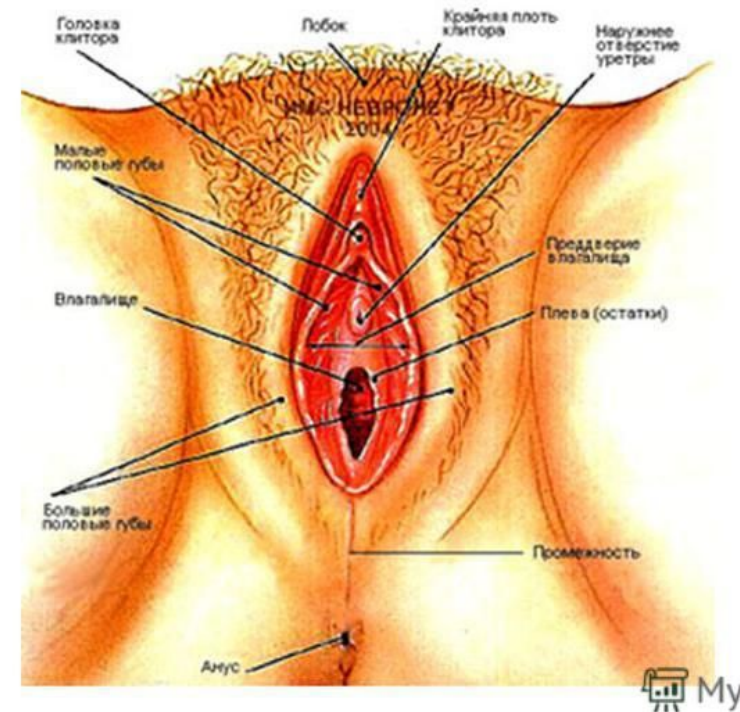
**Повреждения женских органов
подразделяются по причинам их
возникновения:**

- 1. разрывы в процессе полового акта,**
- 2. повреждения в результате попадания
опасного предмета внутрь влагалища,**
- 3. ударное воздействие,**
- 4. резаные, колотые или огнестрельные раны,**
- 5. неудачное медицинское воздействие,**
- 6. обморожение и ожог.**



Повреждения при половом акте

- разрыв сводов и мясистой перегородки влагалища,
- повреждение пещеристых тел клитора в период полового акта при неудобном расположении тела, излишней интенсивности, насильственных действиях,
- иногда возникают значительные разрывы наружных элементов и соседних органов, В этом случае повреждения обнаруживаются в прямой кишке, сводах влагалища на всем протяжении вплоть до брюшной полости.

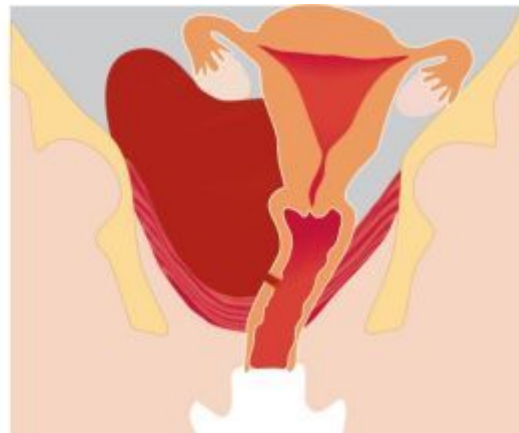
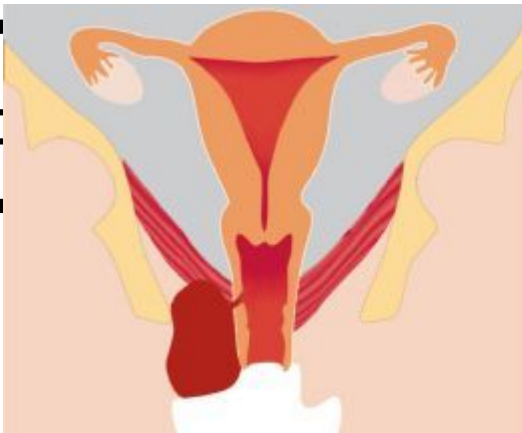

Повреждения при механическом воздействии

Травмы наружных половых органов и влагалища часто возникают в результате ударов, падения на разные предметы, ушиба, ДТП.

В результате механических воздействий происходит растяжение и разрыв стенок сосудов с образованием обширных гематом, которые могут распространиться на наружные органы, промежность, клетчатку вокруг влагалища, даже вызвать анемию.

Появляются отеки вульвы, а также возникает



ек, бол
овыша

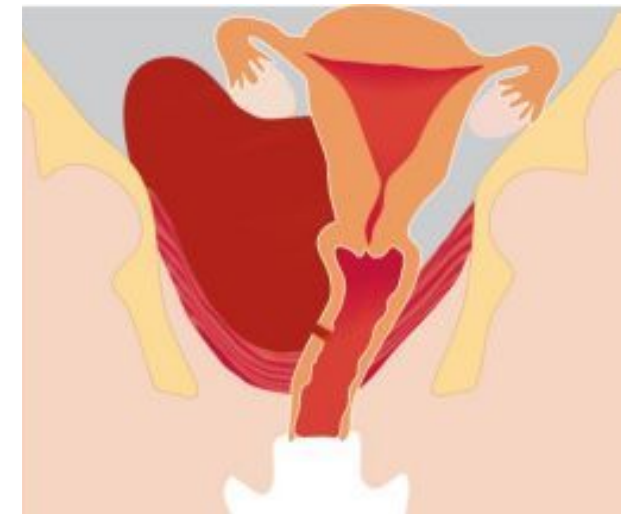
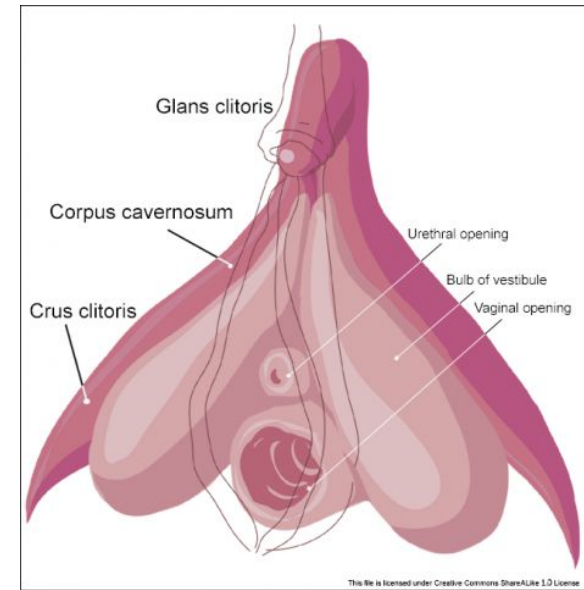


ра,



Особенностью ушибленных ран является большая глубина повреждения при относительно небольших ее размерах. Угрозу представляют повреждения кавернозных тел клитора - источник сильного кровотечения, которое трудно поддается хирургическому гемостазу из-за дополнительной кровопотери из мест наложения зажимов, уколов иглой и даже лигатур.

- Длительное прижатие места повреждения к подлежащей кости может не дать ожидаемых результатов, однако к нему все же прибегают на период транспортировки в стационар.
- Следует иметь в виду, что повреждения наружных половых органов вследствие травмы тупым предметом чаще наблюдается у беременных, что, вероятно, обусловлено усиленным кровоснабжением, варикозным расширением вен под влиянием половых гормонов.
- Обширные клетчаточные пространства могут вместить значительный объем истекающей крови. В этом случае о кровопотере свидетельствуют расстройства гемодинамики вплоть до шока.



Повреждения вследствие проникновения в половые пути инородных тел

Инородные тела, введенные в половые пути, способны вызвать серьезные нарушения.

Из половых путей инородные тела самой разнообразной формы могут проникнуть в смежные органы, тазовую клетчатку и брюшную полость. В зависимости от обстоятельств и цели, с которыми инородные тела были введены в половые пути, характер повреждений может меняться. Выделяют 2 группы повреждающих предметов:

- ✓ введенные с лечебной целью;
- ✓ введенные с целью произвести медицинский или криминальный аборт.

Перечень обстоятельств и причин повреждений половых путей на бытовом уровне может быть значительно расширен: от небольших предметов, часто растительного происхождения (фасоль, горох, семена подсолнуха, тыквы и др.), которые дети прячут во время игр, и современных вибраторов для мастурбации до случайных крупных предметов, используемых в целях насилия и хулиганских действий.

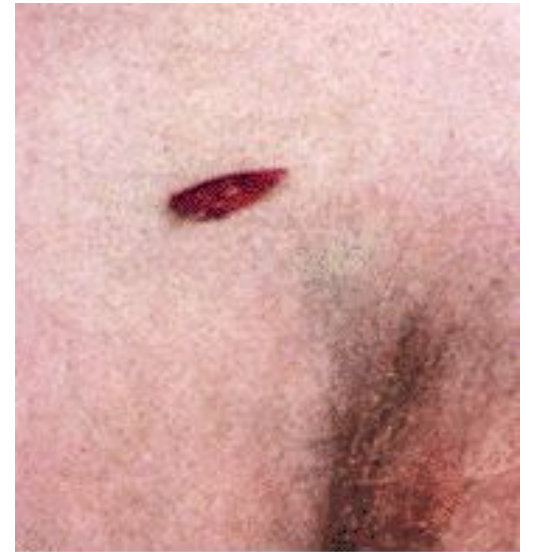

Травма наружных половых органов и влагалища бытового и производственного характера, причиненная каким-либо острым предметом.

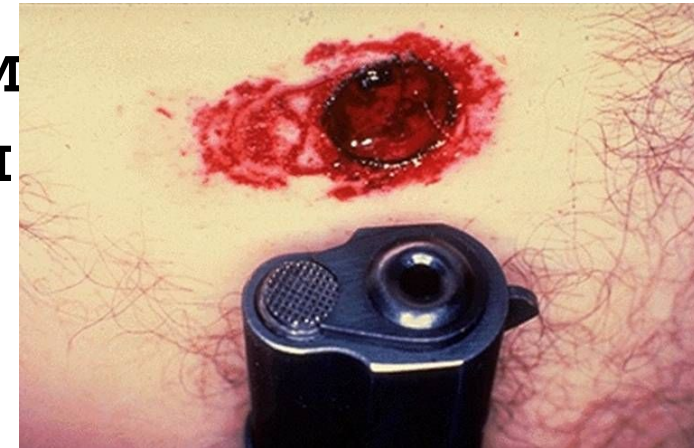- ✓ Повреждения подобного характера обусловлены разнообразными причинами, например, падением на заостренный предмет, нападением крупного рогатого скота, при катании на лыжах ранением палкой или травмой сучьями деревьев.
- ✓ Ранящий предмет может проникнуть в половые органы непосредственно через влагалище, промежность, прямую кишку, брюшную стенку, повреждая половые и смежные органы (кишечник, мочевой пузырь и мочеиспускательный канал, крупные сосуды).
- ✓ Существенно, что в одинаковых условиях у одних пострадавших развиваются боль, кровотечение и шок, а у других даже не возникает головокружения, и они самостоятельно добираются в больницу.
- ✓ Основной опасностью является ранение внутренних органов, сосудов и загрязнение раны. Это можно выявить уже при первичном осмотре, констатируя истечение из раны мочи, кишечного содержимого и крови.



Колотые, резаные и пулевые ранения половых органов описаны при насильственных действиях против личности на сексуальной почве. Обычно это простые раны с резаными краями. Они могут быть поверхностными или глубокими (повреждаются внутренние половые и смежные органы). Топография внутренних половых органов такова, что обеспечивает им достаточно надежную защиту. Лишь во время беременности половые органы, выходя за пределы малого таза, утрачивают эту защиту и могут быть повреждены наряду с другими органами брюшной полости.



Колото-резаная рана, причиненная орудием с односторонней заточкой лезвия



Тактика

Диагноз при травматических повреждениях половых путей устанавливают при сборе анамнеза, на основании объективного исследования: по данным осмотра наружных половых органов и входа во влагалище.

- Определить вид и характер повреждения с учетом возможности внутрибрюшного кровотечения. Необходимо помнить о том, что женщина может скрыть факт травмы, в частности при изнасиловании, а особенно при криминальном аборте.
- Исследовать пульс, измерить АД, оценить степень гемодинамических нарушений.
- После оценки общего состояния пациентки, определить характер повреждений, наличие пятен крови, спермы, особенно на нижнем белье; имеется ли алкогольное (наркотическое) опьянение. При осмотре необходимо обращать внимание на соседние органы (уретру, анус) поскольку не исключается сочетанная их травма.
- Осмотр необходимо проводить комплексно с целью выявления травм грудной клетки, головы и т.д.
- Уточнить наличие возможной беременности!
- При изнасиловании (или подозрении на оное) о случившемся немедленно



Что делать нельзя!

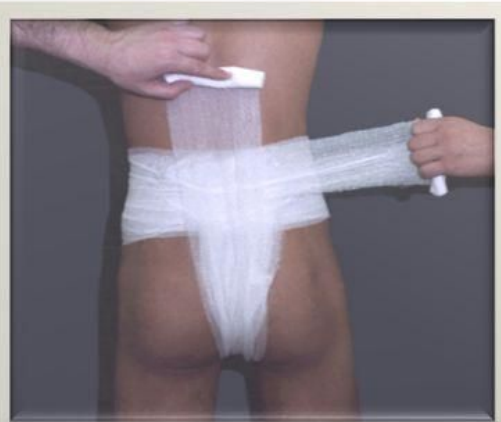- ✓ Не есть, не пить.
- ✓ Инородное тело не извлекать.
- ✓ При указании на изнасилование – не мыться, белье не менять.
- ✓ Не повышать САД > 100 мм рт. ст.



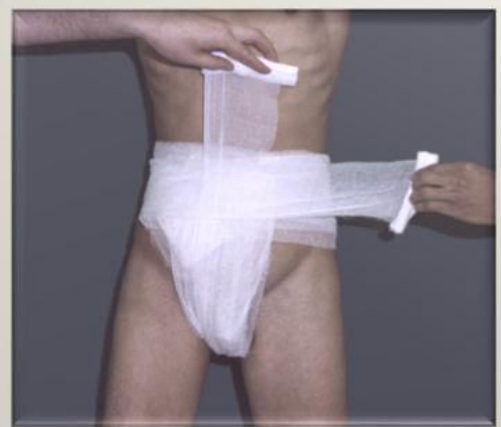Лечение:

- Успокоить пациентку, при необходимости ввести седативные средства (диазепам 5 – 10 мг в/в).
- Обезболить (метамизол 1г (2 мл) в/в или в/м, кетопрофен 100мг (2 мл) в/м).
- При наличии обильных кровянистых выделений ввести в/м или в/в этамзилат 4 мл (1000мг) и/или транексам в/в 5 мл.
- При наличии открытой раны промежности наложить давящую асептическую повязку, приложить холод.
- При наличии признаков геморрагического шока (озноб, холодный пот, снижения наполнения вен, тахикардия более 100 в мин., гипотония САД менее 100 мм рт.ст.) наладить надежный венозный доступ, начать инфузионную терапию плазмозамещающих растворов (раствор натрия хлорида 0,9% - 400мл, раствор глюкозы 5% - 400мл, гидроксикрахмал – 400мл).
- При обильном кровотечении с признаками прогрессирующего геморрагического шока брюшную аорту придавливают кулаком к позвоночнику слева от пупка (это удастся сделать при вялой брюшной стенке). Недостатком пальцевого прижатия сосудов является невозможность длительной остановки кровотечения из-за того, что оказывающий помощь быстро устает. Но вместе с тем этот способ незаменим в тех случаях, когда невозможно тотчас остановить кровотечение более радикально.



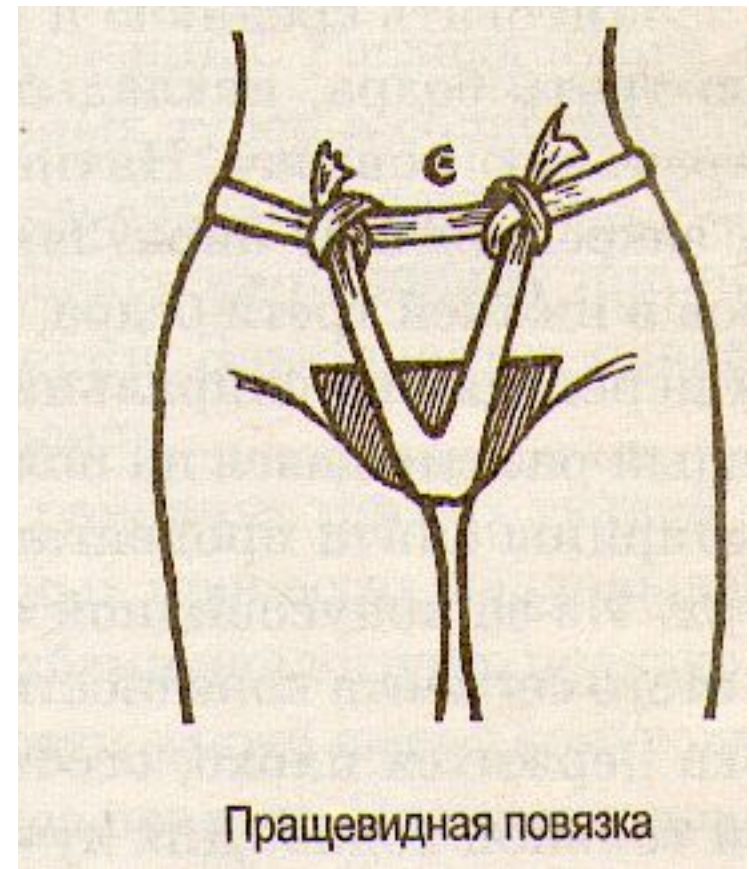


Наложение Т-образной повязки на промежность вид сзади.



Наложение Т-образной повязки на промежность вид спереди.

 MyShared



Травматический шок – шок, развивающийся в ответ на тяжелую травму.

Факторы, приводящие к травматическому шоку: боль, кровопотеря, нарушение функции жизненно важных органов (например, повреждение легких – острая дыхательная недостаточность), разрушение тканей, психоэмоциональный стресс.

Тактика

1. Обеспечить проходимость ВДП, оксигенотерапия (кислород 40 – 60об%).
2. Надежная остановка наружного кровотечения.
3. Уложить пациентку на спину, поднять ноги до угла 70°, опустить головной конец.
4. Обеспечить надежный венозный доступ.
5. Обезболивание: фентанил 0,005% 1 – 2мл в/в каждые 15 – 20 мину; при недостаточном эффекте – потенцирование действия фентанила ингаляцией закиси азота или введением лорноксикама (ксефокам) 16мг в/в или пропофола (диприван) по схеме в/в.
6. При наличии геморрагического шока – соответствующая тактика.



Тактика при геморрагическом шоке:

Успокоить пациентку.

Уложить пациентку на спину, поднять ноги до угла 70° , опустить головной конец.

Оксигенотерапия (кислород 40 – 60 об%).

Обеспечить надежный венозный доступ.

Инфузионная терапия:

Шок 1 – полиионные растворы (раствор Рингера или квинтасоль или др.) 800мл за 10 минут (затем капельное введение);

Шок 2 – полиионные растворы 800мл за 10 минут, затем коллоиды (растворы ГЭК или полиглюкин) 800мл за 10 минут (затем капельное введение);

Шок 3-4 – полиионные растворы и коллоиды одновременно в 2 вены! Соотношение коллоидных и полиионных растворов 1:2. Скорость инфузии должна быть максимальной (которую может обеспечить венозный доступ) и может составлять 250 – 500мл/мин, всего в первый час может быть введено 2 – 4 литра растворов.

ГКС:

Шок 1 – ГКС не применяют;

Шок 2-3 – преднизолон (метилпреднизолон) не менее 300мг в/в,

Шок 4 – преднизолон (метилпреднизолон) из расчета до 30мг/кг (3% 1мл на 1кг веса пациентки) в/в капельно за 45 – 60 минут,

Профилактика и лечение фибринолиза: транексамовая кислота (транексам) в/в из расчета 10мг/кг веса пациентки (для взрослого ориентировочно 15 – 20мл 5% раствора).



БЛАГОДАРЮ ЗА ВНИМАНИЕ!



**КОРАБЛИНА НАТАЛИЯ
АЛЕКСАНДРОВНА
КЛИНИКА «ЭСКУЛАП»
Г.ВЛАДИМИР, УЛ. АЛЯБЬЕВА, 19А
ТЕЛЕФОН: 8(4922)54-67-12
kora-blina@mail.ru
8- 919-000-9393**

