

ҚАЗАҚСТАН-РЕСЕЙ МЕДИЦИНА УНИВЕРСИТЕТІ



КАЗАХСТАНСКО-РОССИЙСКИЙ МЕДИЦИНСКИЙ УНИВЕРСИТЕТ

Ішкі аурулар пропедевтика кафедрасы

БАӨЖ

Тақырыбы: Асқазан ішек жолдарының эрозивті жаралы зақымдануына әкелетін ықпал ететін тіс жақ аймағының аурулары.

Орындаған: Сағындықов Б.

Топ: 304 А

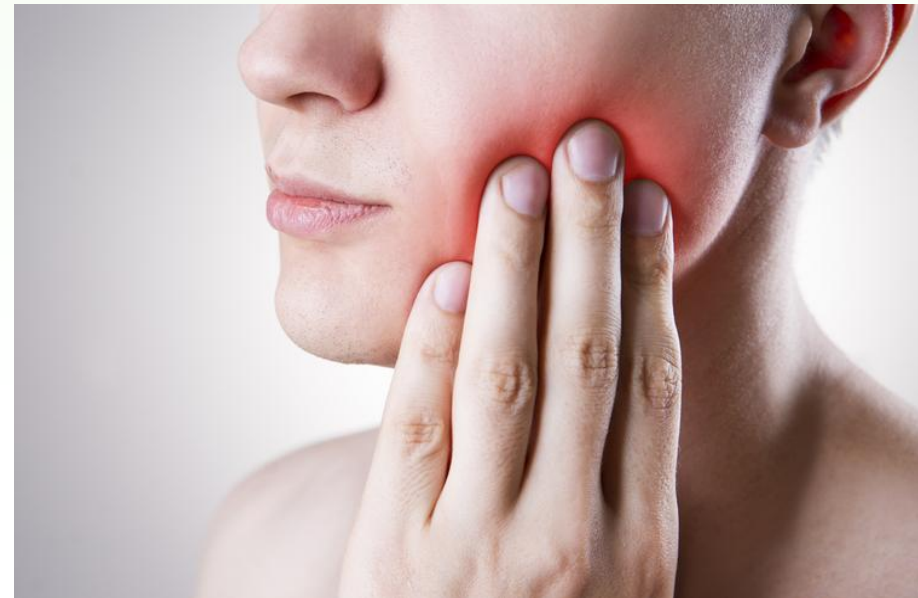Факультет: Стоматология

Тексерген: Ажибеков Н.С

Жоспары:

- Тіс жақ аймағының қабыну дерттері
 - Периодонт
 - Остеомиелит
- Асқазан ішек жолдарында эрозиялы ойық жаралар
 - Асқазан жара ауруы
 - Он екі елі ішек жара ауруы

Жақ-бет аймағының қабыну процестері хирургиялық емдеуді қажет етеін көп таралған ауруларға жатады. Олар басқа стоматологиялық ауруларға қарағанда жиі еңбекке қабілетін төмендетуге, науқасты ауруханаға жатқызуға себепкер болып, адам өміріне қауіп туғызады. Соңғы жылдары медициналық жетістіктеріне қарамастан бұл аурулардың ауыр түрлері жиі кездесіп жүр.



Периодонттың қабынуы

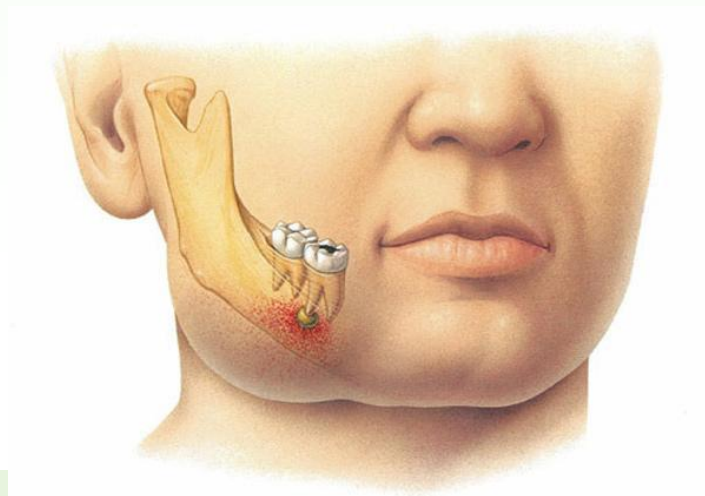
- Периодонт тканьдері жаракат, инфекция және күшті дәрі-дәрмек әсерінен қабынады. Периодонтиттің асқынған түрі кездеседі:
 - ❖ Жедел периодонтит
 - ❖ Созылмалы периодонтит

Жедел периодонтит сары сулы және іріңді болады.

- **Жедел периодонтит белгілері:** күндіз-түні бірқалыпты ауырған тіс бір зат тигенде қатты ауырып, үшкіл жүйке бойымен тарайды; тісті тықылдатып кәргенде тіс тыз етіп ауырса, тіс маңы қызарып, домбық қан қызыл иек шеті уқалап байқағанда диагнозды дәлелдеумен қатар саусақ тиген жер[ауыра түседі. Жергілікті лимфа бездерінің жауапты реакциясы байқалып, бас ауырып, температура жоғарылап, дене дел-сал болады. СОЭ үдеп, лейкоциттер саны көбейіп, кей жағдайда абсцесс (іріңдік) сүйек қабығының және қызыл иек астына жиналады.

Созылмалы периодонтит

- Созылмалы периодонтитте тіс бастыртпай, тамақ жегізбей ауырады, ауырған тістің айналасындағы тканьдер қызарып іседі, і перкуссия жасағанда (тықылдатып көру) ауырады. Қызыл иек тесіліп жыланкөз пайда болады. Тістегі жүйке, қан тамыр шоғы шірігендіктен олар өзіне лайық табиғи түстен айырылады. Рентгенограммада—тіс түбір тұсының цементі бүлініп, сиреген сүйек ошағының желініп қалған әр түрлі пішіні байқалады.



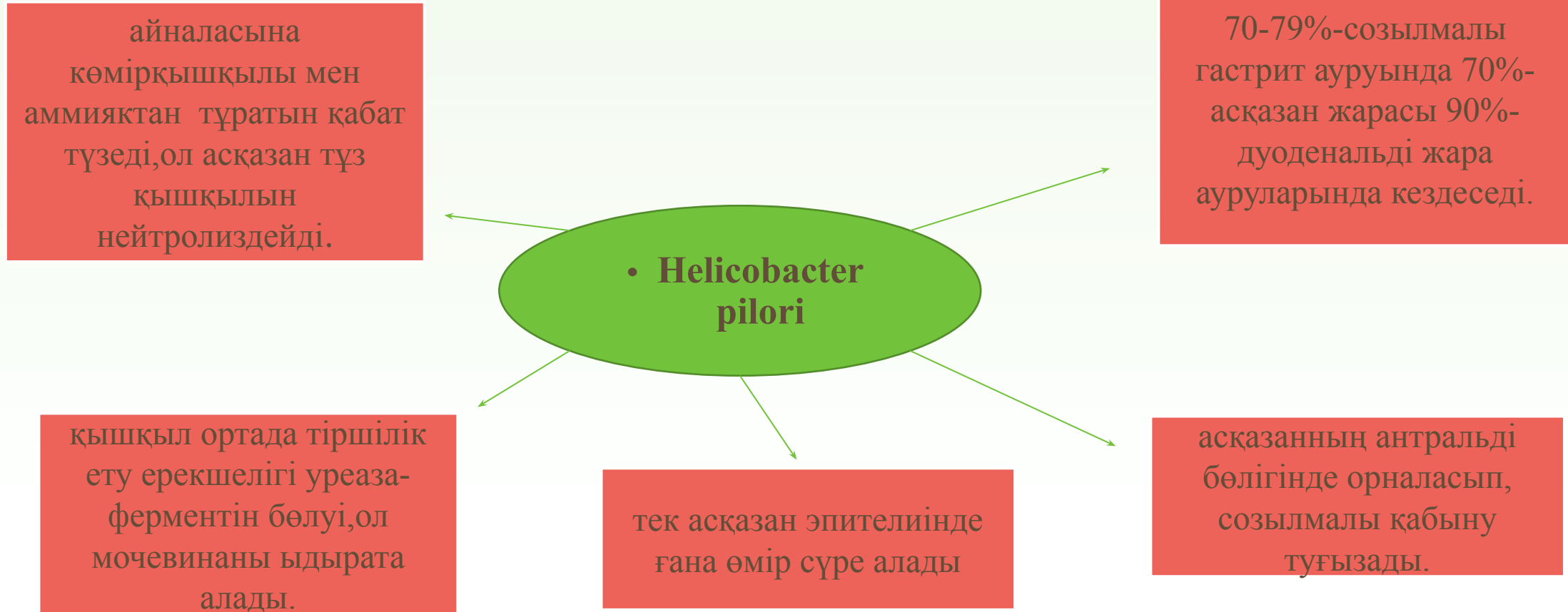Остемиелит (көне грекше: osteon - сүйек + көне грекше: myelos) сүйек майының қабынуы.

- ❖ Бет-жақ сүйегіне кариес қуысынан, жарақаттан, оқ тиіп зақымданған жерден стафилококк, стрептококк тәрізді микробтар еніп, жедел немесе созылмалы остеомиелит ауруын туғызады.
- ❖ Бұзылған тістен тараған **жедел остеомиелит кезінде** жалпы жағдай ауырлап, температура 40° дейін жетіп, жақ сүйек қақсап жанды қинайды. Лимфа бездері үлкейіп, қол тигізбейді. Инфекция ошағының ортасындағы тіс босап, тіс ұлпасы мен тіс түбір маңындағы тканьдер де қабынады. Бет ісіп, қызыл иек қызарады. Сол сияқты организмдегі туберкулез (құрт ауруы) ошағынан бет-жақ сүйегіне енгеи бактериялар және мерез (сифилис) туғызатын бозғылт спирахета сүйек майына еніп, остеомиелит ауруын қоздырады.

□ Асқазан жара ауруы-полиэтиологиялық ауру. Ойық жара ауруы дегеніміз үдеу және ремиссия кезеңдерінің алмасуымен өтетін созылмалы рецидивті ауру, оның негізгі көрінісіне асқазанның және он екі елі ішектің қабырғасында ойық жараның пайда болуымен шектеледі. Патогенезі көп факторлы. Жара ауруына әкелетін факторлар:

- ✓ 1.Тұқым қуалаушылық.
- ✓ 2.Өмір салты.
- ✓ 3.Стресстік бұзылыстар.
- ✓ 4.Химиялық және физикалық факторлар.
- ✓ 5.Дәрілік препараттар.
- ✓ 6.Жастық нейроэндогенді өзгерістер.

Асқазан жара ауруының этиологиясы:



Асқазан және он екі елі ішек жарасының патогенезі:

- Қышқыл-пептикалық фактор

моторика мен қышқыл түзудің бұзылуы, шырышты қабат регенерациясы мен морфологиялық қайта құрылу жатады.

Стресс факторы.
Гастродуоденальді зонаға стрессор әсері 2 жолмен өтеді:

Нервті жол: бас ми қыртысы- аралық ми-кезбе нерв орталығы-кезбе нерв-гастродуо-денальді зона.

Гормональді жол: ми қыртысы-гипоталамус-гипофиз-бүйрек үсті без қыртысы-глюкокортикоидтар-гастродуаденальді зона.

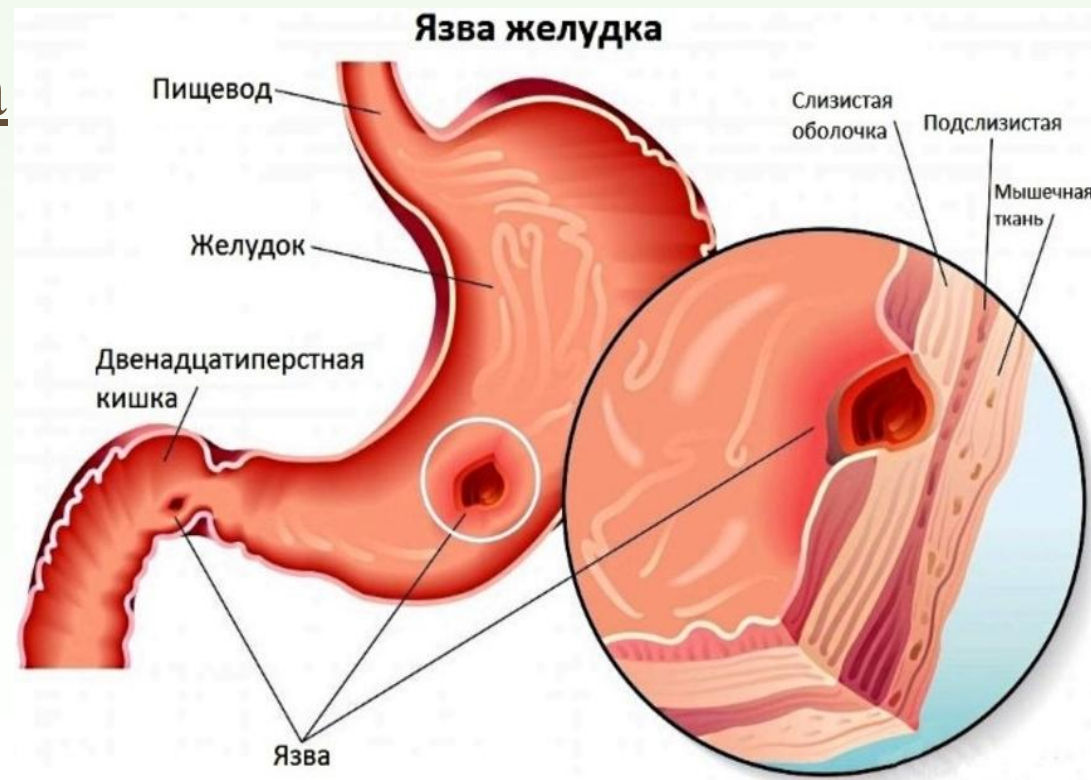▪12- елі ішек жара ауруы

- Жара 94% науқастарда 12 елі ішек басында орналасады. Екі жара қатарынан болуы мүмкін. Алдыңғы және артқы қабырғада (“целующиеся язвы”) және басынан тыс жара болады.
- **Клиникасы.** Жас, орта жастағы адамдар, көбіне ер адамдар ауырады. Ауырсыну эпигастрий аймағында, ас қабылдағанға байланысты. Ауырсыну ритмі: аштық-ауырсыну-ас қабылдау-жеңілдік-аштық-ауырсыну. Құсу жеңілдік әкеледі.
- **Рентгенологиялық зерттеуде** “рельефнишаны” көруге болады.
- **Дифференциальды диагноз:**12 елі ішек жара ауруының клиникасында ауырсыну оң жақ қабырға астында ұстама болса, өт-тас ауруымен, холециститпен салыстырады. Жара ауруы кезінде ауру мезгілге байланысты асқынады, құсудан соң ауырсыну басылады, пальпация жасағанда оң түзу бұлшықет аумағы ауырса, өт-тас ауруында оң жақ қабырға асты ауырсынады. Созылмалы панкреатитпен салыстырмалы диагноз жасау керек, ауырсыну іштің жоғарғы бөлігінде, ас қабылдаудан соң болады, құсудан соң жеңілдік жоқ, ауырсыну иррадиация береді.

Асқазан жара ауруы.

Джонсон классификациясы бойынша
3-типке бөлінеді:

- ❖ медиогостралы жара, асқазан денесінде орналасады.
- ❖ асқазан мен 12 елі ішек біріккен жара ауруы.
- ❖ пилорикалық каналдың және препилорикалық жара.



□ Асқазан медуогастральді жара ауруы дуоденальді жара ауруынан 4 есе жиі кездеседі.

- **Патогенезі.** Дуоденогастральді рефлюкс-созылмалы антральді гастрит-шырышты қабаттың қышқыл-пептикалық әсерге қарсы тұруының төмендеуі.
- **Клиникасы.** 40 жастан асқан адамдарда жиі кездеседі. Ауырсыну эпигастрий аймағында. Ас қабылдағаннан кейін немесе 15-45 мин соң бас-талады. Ауырсыну тамақ асқазаннан шыққан кезде басылады. Ауырсыну семсер тәрізді өсінді-ден кіндік аймағында, орта сызықтан солға қарай болады, төс артына, сол кеуде бөлігіне, арқаға таралады. Қыжылдау мен кекіру жиі болады. Ауырсыну күшейгенде құсу болады, жеңілдік береді.
- **Емі:** оперативті ем.

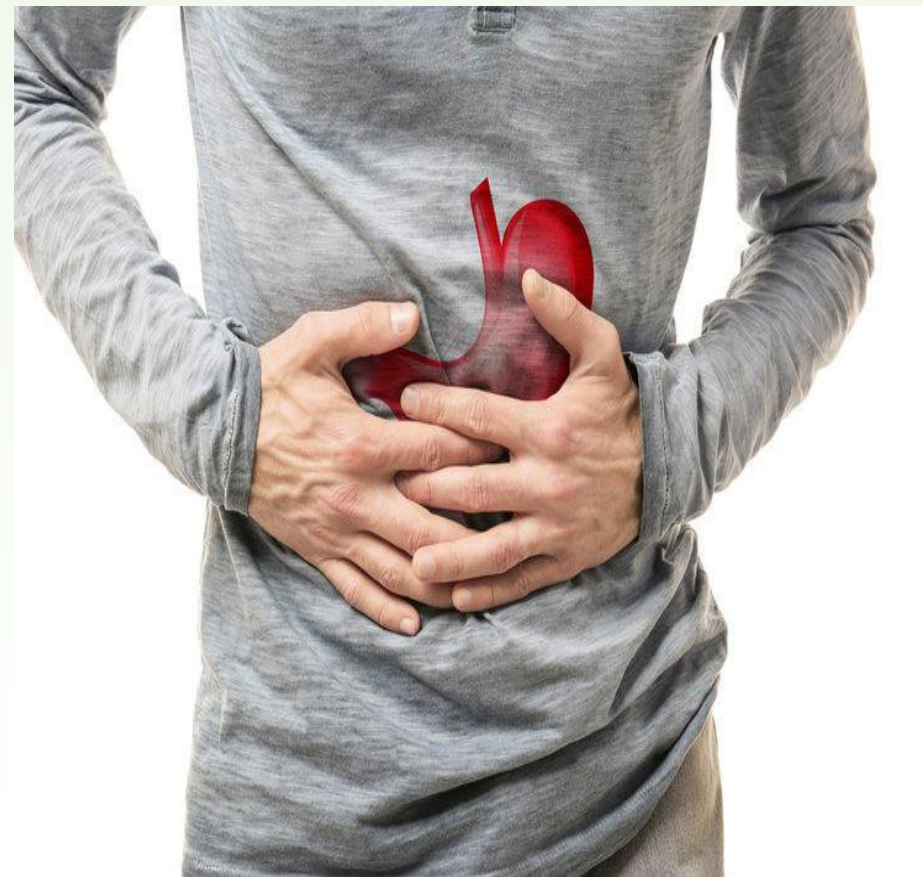□ Асқазан мен 12 елі ішек біріккен жарасы.

Ең алдымен 12 елі ішек жарасы пайда болып, 1-неше жылдан соң асқазан жара ауруы дамиды.

- **Клиникасы.** 2 периодтан тұрады:
 - ✓ 12 елі ішек жара ауруы дамиды;
 - ✓ асқазан жара ауруы дамып клиникасы өзгереді. Ауырсыну симптомы жалғасады, асқыну ұзарады, жара баяу тыртықтанады, асқыну жиілігі 60%.
- **Емі:** оперативті.

□ Пилорикалық каналдың және препилорикалық жара.

- **Клиникалық ағымы:** 12 елі ішек жара ауруымен бірдей, ерекшелігі малигнизация (3%) болады.
- **Дифференциальды диагноз:** қатерсіз және малигнизацияланған жара ауруымен жүргізіледі. Гастроскопия мен биопсия жасалады.
- **Емі:** оперативті.



Пайдаланылған әдебиет:

- Стоматология терминдерінің орысша-қазақша түсіндірме сөздігі. – Алматы, Қазақстан, 1991
- «ГЕРОНТОЛОГИЯ ЖӘНЕ ГЕРИАТРИЯ» Бекмурзаева Э.Қ., Сейдахметова А.А., Ибрагимова Р.Б., Сейдалиева Ф.М., Садыкова Г. С., Умирәлиева Г.А., Азизова А.А., Абдукаримова Ж.М., Байдуллаев Б.М., Қорғанбаева Х.Т., оқу құралы, Шымкент 2012