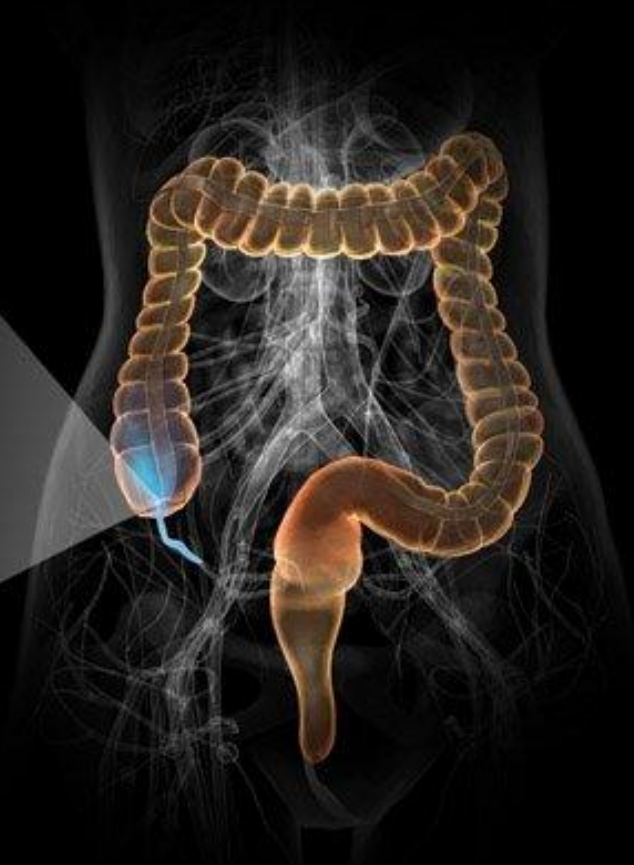

*Острый
Аппендицит*



Классификация

Клинико-анатомические формы аппендицита

Острый аппендицит — острое воспалительно-некротическое заболевание червеобразного отростка слепой кишки, как правило, вызванное обтурацией просвета червеобразного отростка, и протекающее при участии микрофлоры, обитающей в просвете червеобразного отростка (анаэробов).

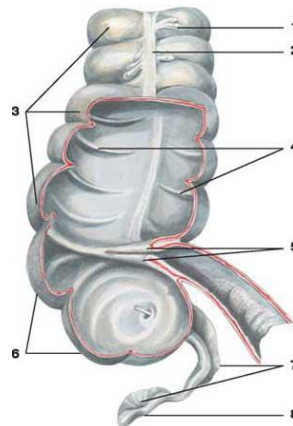
Острый аппендицит давностью более 2х суток — основная причина летальности.

Осложнения:

аппендикулярный инфильтрат,
аппендикулярный абсцесс,
разлитой гнойный перитонит,
острый пилефлебит (*септический тромбофлебит брыжеечных вен*) .

В зависимости от стадии воспалительного процесса

- ✓ Простой (катаральный)
- ✓ Флегмонозный
- ✓ Гангренозный
- ✓ Перфоративный



Клинические проявления

- ✓ Боль в животе, сначала в эпигастральной области или околопупочной области.
- ✓ Может иметь нелокализованный характер (Боли «по всему животу»), через несколько часов боль мигрирует в правую подвздошную область
- ✓ Реже болевое ощущение появляются сразу в правой подвздошной области. Боли носят постоянный характер, умеренной интенсивности. При прогрессировании процесса боли усиливаются.
- ✓ Стихание болей (*гангренозный*).
- ✓ Боли усиливаются при ходьбе, кашле, перемене положения тела в постели.
- ✓ Иррадиация характерна лишь для атипичных форм.
- ✓ Отсутствие аппетита (*анорексия*)
- ✓ Тошнота, Рвота 1-2 кратная (*рефлекторный характер*)
- ✓ Подъём температуры до 37-38° С (*субфебрильная лихорадка*)
- ✓ Возможны: жидкий стул, частые мочеиспускания
- ✓ Существуют «атипичные» формы аппендицита при его атипичном расположении, а также у детей, пожилых и при беременности.



Клинические проявления

Аппендицит при беременности

- ✓ Острый аппендицит — самая частая причина неотложных хирургических вмешательств у беременных (1 случай на 700—2000 беременных).
- ✓ Анатомо-физиологические особенности женского организма затрудняют диагностику аппендицита. Это приводит к большей частоте развития осложнённых форм, что может привести к прерыванию беременности и гибели плода.
Особенности организма женщины при беременности, влияющие на постановку диагноза и хирургическую тактику:
- ✓ Стёртая клиническая картина «острого живота» вследствие гормональных, метаболических, физиологических изменений.
- ✓ Смещение внутренних органов растущей маткой: аппендикс и слепая кишка смещаются краниально, брюшная стенка поднимается и отодвигается от отростка.
- ✓ У беременных при остром аппендиците отмечается острая боль в животе, которая приобретает постоянный ноющий характер и перемещается в место локализации отростка (*правый боковой отдел живота, правое подреберье*).
- ✓ Отмечают наличие положительного симптома Тараненко (*усиление боли в животе при повороте с левого бока на правый*).



Симптомы

- ✓ Симптом **Кохера - Волковича** - миграция болей из эпигастральной области в правую подвздошную область
- ✓ Симптом **Ровзинга** - появление или усиление болей в правой подвздошной области при сдавлении сигмовидной кишки и толчкообразном давлении на нисходящий отдел ободочной кишки
- ✓ Симптом **Ситковского** - усиление боли в правой подвздошной области при положении пациента на левом боку
- ✓ Симптом **Образцова** - усиление боли при надавливании на слепую кишку и одновременном поднимании выпрямленной в коленном суставе правой ноги
- ✓ Симптом **Раздольского** - при перкуссии брюшной стенки определяется болезненность в правой подвздошной области
- ✓ Симптом **Бартомье - Михельсона** - усиление болей при пальпации в правой подвздошной области в положении пациента на левом боку



Симптомы

- ✓ Болезненность в правой подвздошной области при пальпации
- ✓ Напряжение мышц в правой подвздошной области при пальпации
- ✓ Повышенная болезненность в точке **Мак-Бурнея** (точка между наружной и средней третью воображаемой линии, соединяющей переднюю верхнюю ость подвздошной кости с пупком)
- ✓ Симптом **Воскресенского** — врач левой рукой натягивает рубашку больного за нижний край *(для равномерного скольжения)*. Во время вдоха больного кончиками пальцев с умеренным давлением на живот осуществляют быстрое скользящее движение сверху вниз по направлению к правой подвздошной области. В момент окончания движения больной отмечает резкое усиление болезненности.



Симптомы

- ✓ Симптом **Брендо** - болезненность справа при надавливании на левое ребро беременной матки
- ✓ Симптом **Михельсона** - усиление болей в правой половине живота у беременных в положении на правом боку, когда матка давит на очаг воспаления
- ✓ Симптом **Ризвана** - усиление болей в правой подвздошной области при глубоком вдохе
- ✓ Симптом **Караваевой** - усиление болей в правой подвздошной области при кашле
- ✓ Симптом **Долинова** — усиление болей в правой подвздошной области при втягивании живота



Симптомы

- ✓ Симптом **Габая** — в области треугольника Пти справа осуществляют давление пальцем, а затем быстро отнимают палец. В этот момент появляется усиление боли. (при ретроцекальном расположении отростка).
Поясничный треугольник — ограничен снизу подвздошным гребнем, медиально — краем широчайшей мышцы спины, латерально — наружной косой мышцей живота.
- ✓ Симптом **Донелли** - появление болезненности при пальпации над и под точкой Мак-Бурнея при одновременном разгибании больным правой ноги. (при ретроцекальном расположении отростка)
- ✓ Симптом **Коупа** - усиление болей в правой подвздошной области при разгибании бедра в положении на левом боку (при тазовой локализации червеобразного отростка)
- ✓ Болезненность передней стенки ампулы прямой кишки за счёт наличия выпота в кармане Дугласа (*при ректальном исследовании*)
- ✓ Симптом **Вахенгейма-Редера** - появление болей в правой подвздошной обл при пальцевом исследовании прямой кишки



Осложнения аппендицита

- ✓ Аппендикулярный инфильтрат - это конгломерат воспаленных органов и тканей, состоящей из червеобразного отростка, сальника, слепой кишки и прилегающих петель кишечника.

Инфильтрат довольно четко формируется к 3-4 дню с момента заболевания.

Дифференциальный диагноз следует проводить с опухолью слепой кишки, придатков матки и забрюшинного пространства.

Операция при аппендикулярном инфильтрате противопоказана.

Плановая аппендэктомия может быть выполнена через 3-6 месяцев.

Рецидив приступа острого аппендицита является показанием к немедленной аппендэктомии

- ✓ Аппендикулярный абсцесс диагностируется на основании ухудшения общего состояния, высокой интермиттирующей температуры, усиления локальной болезненности, увеличения инфильтрата в объеме, его размягчения.

Лечение оперативное.

Если аппендикулярный абсцесс своевременно не вскрывается оперативным путем, он может явиться причиной сепсиса, разлитого перитонита.

- ✓ Разлитой перитонит



Холецистит

✓ **Причины холецистита**

ЖКБ

После перенесенного вирусного гепатита

При наличии хронической очаговой инфекции (например, тонзиллита)

Паразитарных заболеваний (например, описторхоза или амёбиаза).

Развитию холецистита способствуют застой и изменение состава жёлчи, что может быть связано с особенностями питания.

Нередко холецистит сочетается с холангитом.

✓ **По течению:**

Острый холецистит (*калькулезный и не калькулезный*)

Хронический холецистит

✓ **Острый холецистит**

Катаральный

Гнойный

Флегмонозный

Гангренозный

Основные признаки острого холецистита:

- ✓ Приступообразные боли в правой половине живота, отдающие в правое плечо, лопатку
- ✓ Тошнота и рвота
- ✓ Озноб и повышение температуры тела
- ✓ Возможны желтуха и зуд кожных покровов
- ✓ Парез кишечника



Симптомы острого холецистита

- ✓ Болезненность в точке проекции желчного пузыря — точка пересечения наружного края прямой мышцы живота справа с реберной дугой (при увеличении печени — с краем печени).
- ✓ **Захарьина**: боль при поколачивании или надавливании на область проекции желчного пузыря.
- ✓ **Мерфи**: больной в положении на спине; кисть левой руки располагается так, чтобы большой палец поместился ниже реберной дуги, приблизительно в точке расположения желчного пузыря. Остальные пальцы руки - по краю реберной дуги. Если попросить больного сделать глубокий вдох, то он прервется, не достигнув вершины, из-за острой боли в животе под большим пальцем.
- ✓ **Мюсси-Георгиевского** (френикус-симптом) — болезненность при пальпации между ножками грудино-ключично-сосцевидной мышцы справа. Боль иррадирует вниз.
- ✓ **Василенко** - появление боли в точке проекции желчного пузыря при поколачивании по правой реберной дуге на вдохе.
- ✓ **Кера** — болезненность при пальпации на вдохе в точке проекции желчного пузыря.
- ✓ **Ортнера (Грекова)** — болезненность при поколачивании по краю правой реберной дуги (обязательно поколачивание по обеим реберным дугам для сравнения).
- ✓ **Боаса**: гиперестезия в поясничной области справа и болезненность в области поперечных отростков ThXI - LI справа.
- ✓ Симптом **Лепена** — болезненность при поколачивании согнутым указательным пальцем в точке проекции желчного пузыря.



Физикальные (пальпаторные и перкуторные) симптомы

Я.С. Циммерман

✓ **Симптомы первой группы**

Висцеро-кутанные рефлекторные болевые точки и зоны – характеризуются тем, что давление пальцем на органоспецифические точки кожи вызывает боль:

- ✓ Болевая точка **Макензи** расположена в месте пересечения наружного края прямой мышцы живота с правой реберной дугой
- ✓ Болевая точка **Боаса** – локализуется на задней поверхности грудной клетки по паравертебральной линии справа на уровне IX-XI позвонков
- ✓ Симптом **Алиева** - давление на эти точки вызывает боль идущую вглубь по направлению к желчному пузырю
- ✓ Симптом **Айзенберга-I** – при коротком ударе или постукивании ребром ладони ниже угла правой лопатки больной наряду с локальной болезненностью ощущает выраженную иррадиацию вглубь (в область желчного пузыря).



Физикальные (пальпаторные и перкуторные) симптомы

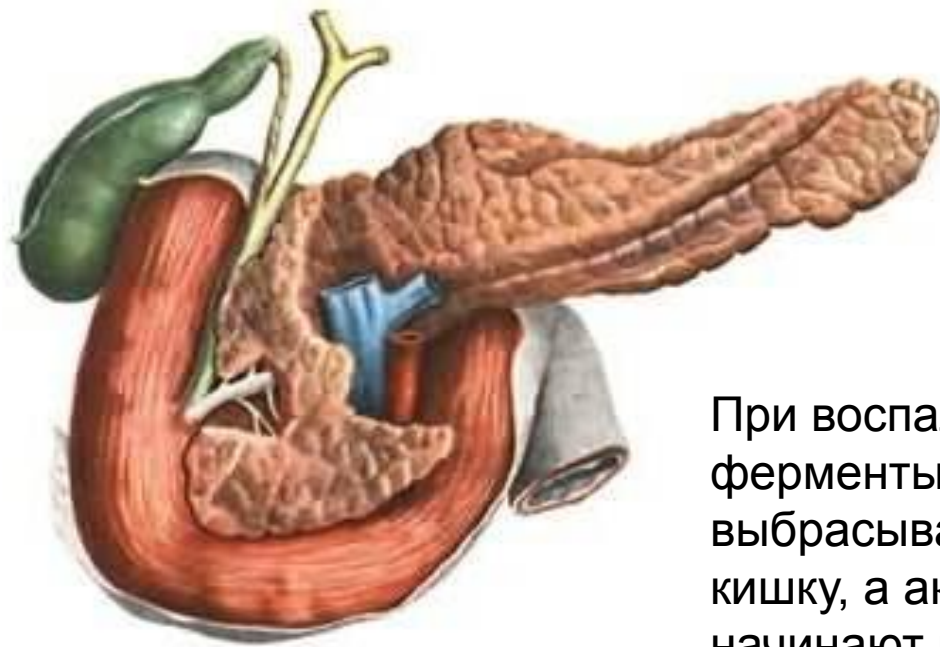Я.С. Циммерман

- ✓ **Симптомы второй группы**
- ✓ Орбитальная точка **Бергмана** (у верхневнутреннего края орбиты)
- ✓ Затылочная точка **Йонаша** (Латеральный край сосцевидного отростка)
- ✓ Точка **Мюси-Георгиевского** (между ножками правой m. sternocleidomastoideus) – правосторонний френикус-симптом
- ✓ Межлопаточная точка **Харитонов** (середина внутреннего края правой лопатки)

- ✓ **Симптомы третьей группы**
- ✓ Симптомы **Мерфи, Ортнера-Грекова, Керра**
- ✓ Симптом **Айзенберга-II** – в положении стоя больной поднимается на носки и затем быстро опускается на пятки, при положительном симптоме появляется боль в правом подреберье вследствие сотрясения воспаленного желчного пузыря.



Острый панкреатит



При воспалении поджелудочной железы ферменты, выделяемые железой, не выбрасываются в двенадцатиперстную кишку, а активизируются в самой железе и начинают разрушать ее (самопереваривание).

Ферменты и токсины, которые при этом выделяются, могут попасть в кровоток и серьезно повредить другие органы, такие, как сердце, почки и печень.



Острый панкреатит

- **Этиология**

- ✓ Причины панкреатита:
 - Желчекаменная болезнь
 - Отравления, травмы
 - Вирусные заболевания
 - Операции и эндоскопические манипуляции
 - Большие дозы витаминов А и Е

- **Классификация**

- ✓ По характеру течения различают:

- Острый панкреатит
- Острый рецидивирующий панкреатит
- Хронический панкреатит
- Обострение хронического панкреатита

Градация между острым рецидивирующим и обострением хронического панкреатита весьма условна.



✓ По характеру поражения железы (объем поражения железы) различают:

Отечная форма (*некроз единичных панкреатоцитов без образования островков некроза*).

Деструктивная форма (*панкреатонекроз*):

Мелкоочаговый панкреонекроз.

Среднеочаговый панкреонекроз.

Крупноочаговый панкреонекроз.

Тотально-субтотальный панкреонекроз (*головка, тело, хвост*).

Абсолютно тотальный панкреонекроз не встречается.

• **Клиника**

✓ Интенсивная боль в эпигастрии, околопупочной области, боль внезапная, сильная, опоясывающая.

✓ Иррадиация в левую половину туловища.

✓ Рвота — неукротимая, с примесью желчи и не приносящая облегчения.

✓ При увеличении головки поджелудочной железы — возможна механическая желтуха (*проявляется желтизной кожи и окраской мочи в тёмный цвет*).



Симптомы острого панкреатита

- Симптом **Раздольского**: боль при перкуссии над поджелудочной железой.
- Симптом **Мейо-Робсона**: болезненность в области левого реберно-позвоночного угла.
- Симптом **Воскресенского**: исчезновение пульсации аорты в подчревной области.
- Симптом **Махова**: зона гиперестезии над пупком.
- Симптом **Оныськива**: при надавливании в области передне-внутренней поверхности нижней трети левой голени резко усиливается боль в надчревной области.
- Симптом **Корте**: наличие болезненности и резистентности брюшной стенки в виде пояса, соответствующего топографическому положению поджелудочной железы на 6 – 7 см выше пупка.
- Симптом **Мондора**: наличие фиолетовых пятен на коже лица и туловища.

