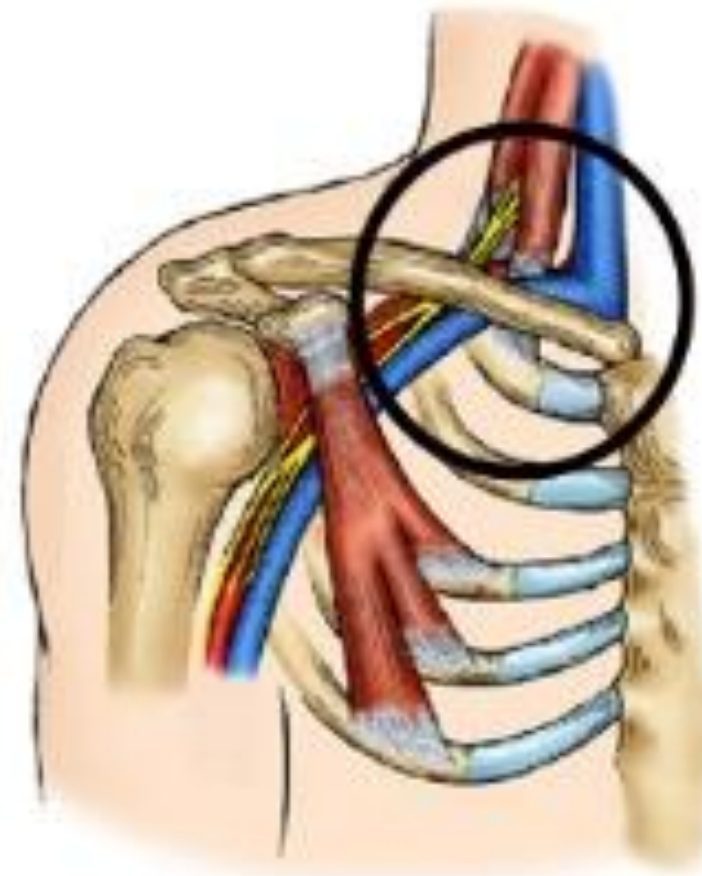

Тромбоз ПОДКЛЮЧИЧНОЙ ВЕНЫ

Выполнила: Власкина Наталья МЛ

509

- Тромбоз подключичной вены может быть первичным и вторичным. Первичный известен под названием болезни, или синдрома, Педжета - Шреттера - Кристелли, травматического тромбоза или тромбоза усилия.



Этиология

- Первичный тромбоз: местные факторы, приводящие к сдавлению вены и застою в ней крови (компрессия в области реберно-подключичного пространства).
- утолщение венозной стенки, гипертрофия и ригидность терминального клапана
- стеноз проксимального отрезка подключичной вены
- пристеночный тромбоз и развитие острого тромбоза.

Этиология

- Вторичный тромбоз :
- переломы ключицы, I ребра и головки плечевой кости
- компрессия новообразованиями, увеличенными лимфатическими узлами, щитовидной железой, аневризмой аорты
- тромбофлебиты предплечья, внутригрудные инфекции, распространение тромбоза из верхней полой вены,
- оперативные вмешательства в близлежащих областях и др.

Патогенез

- триада Virхова :
- нарушение эндотелия стенки вены,
- замедление кровотока,
- повышение свертываемости крови.

Классификация

- острая стадия заболевания

- легкая форма - венозное давление не превышает 300 мм вод. ст.

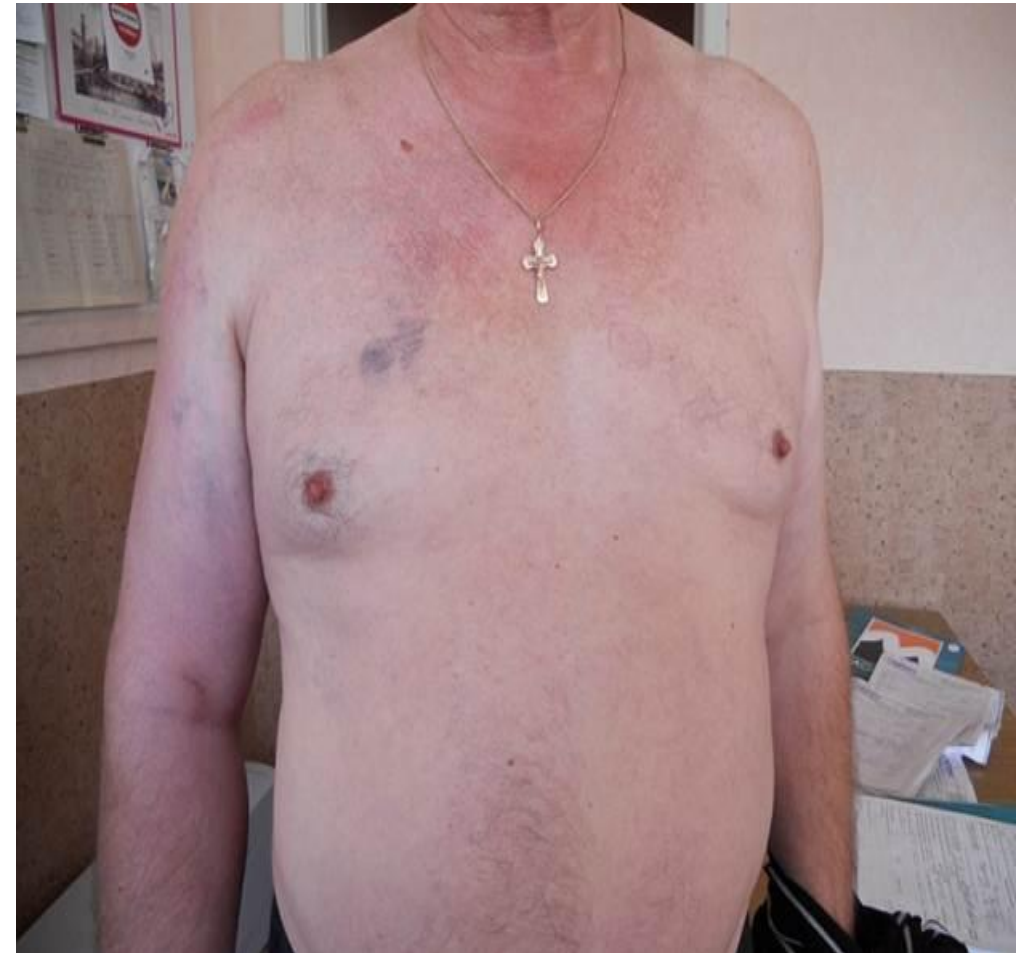- средняя форма - имеется венозная гипертензия в пределах от 400 до 800 мм вод. ст.

- тяжелая форма - венозное давление достигает 1200-1300 мм вод. ст.

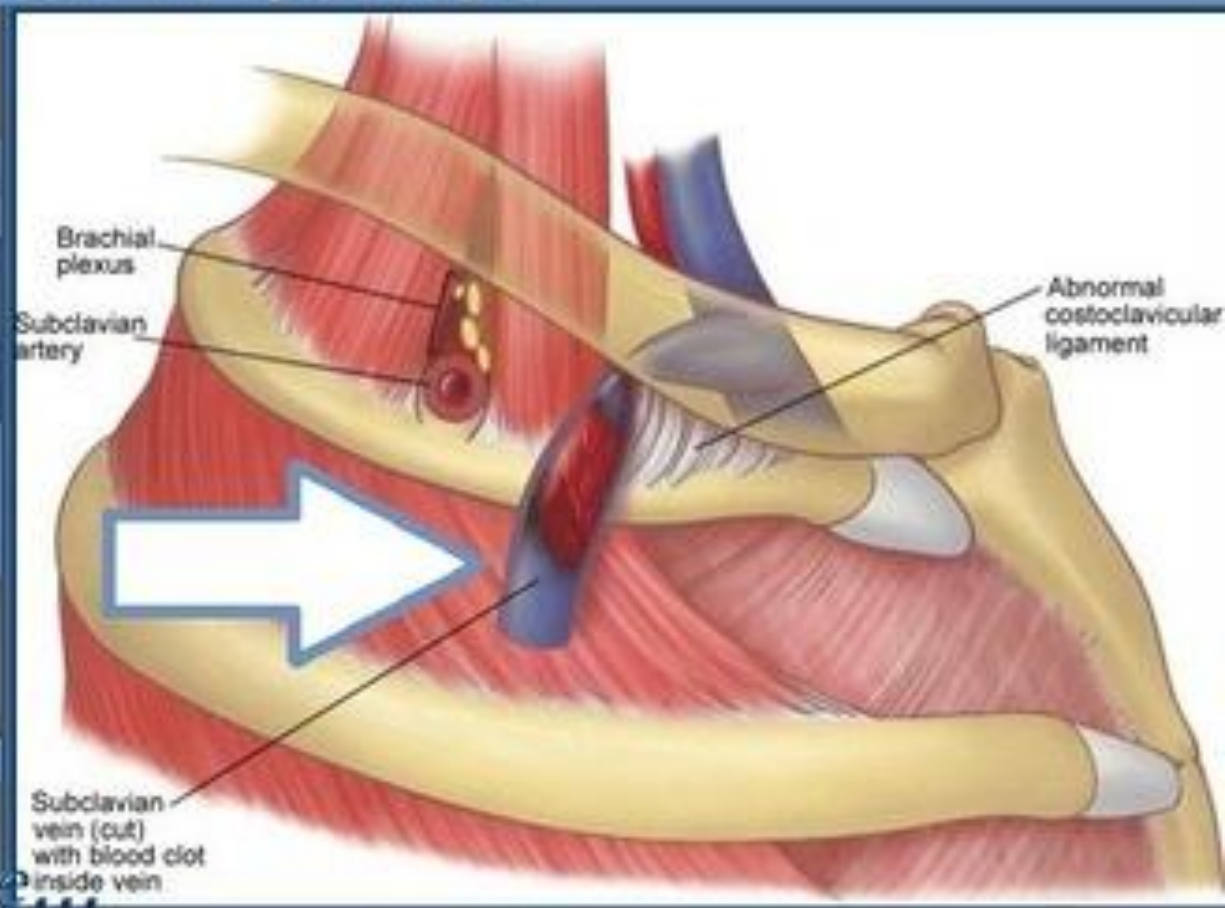
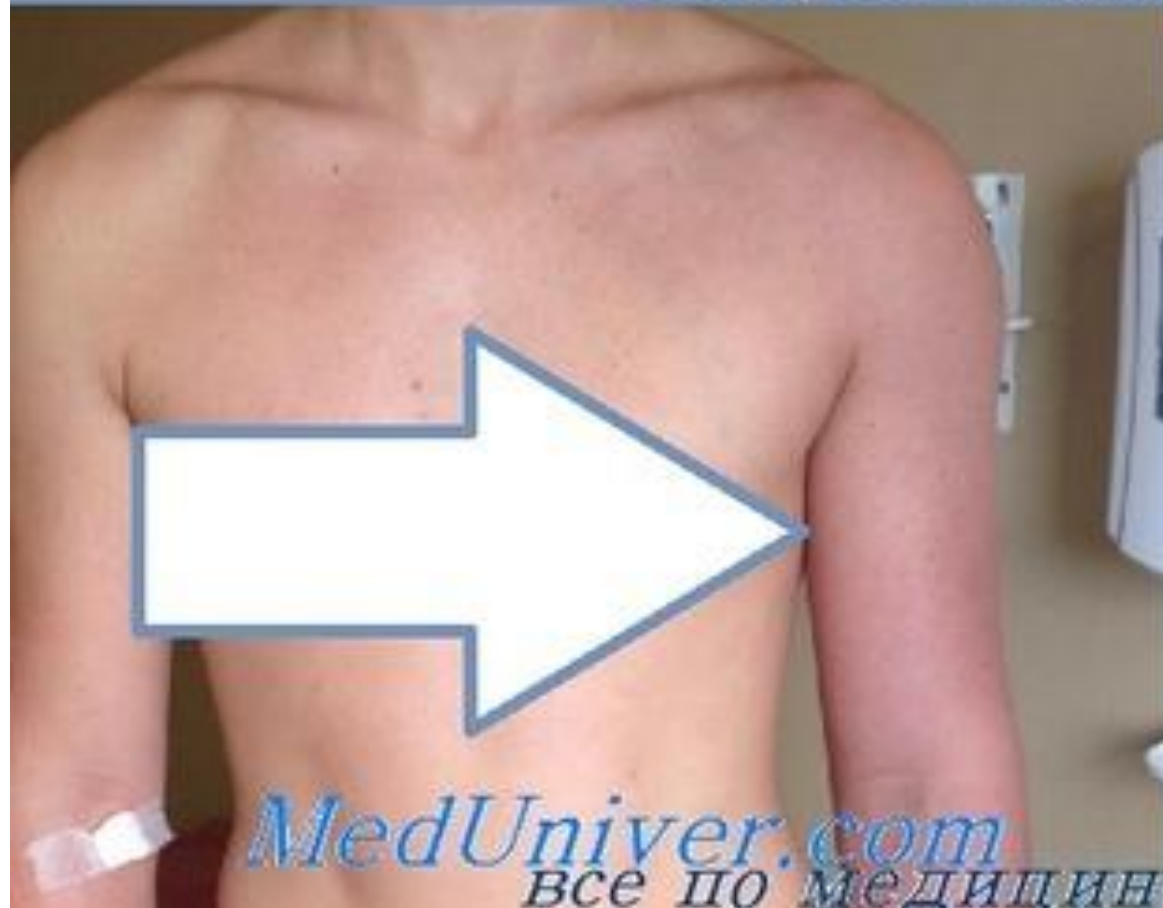
- хроническая стадия заболевания

Клиническая картина

- выраженный отек
- цианоз
- напряжение и расширение подкожных вен верхней конечности и плечевого пояса соответствующей стороны
- боль



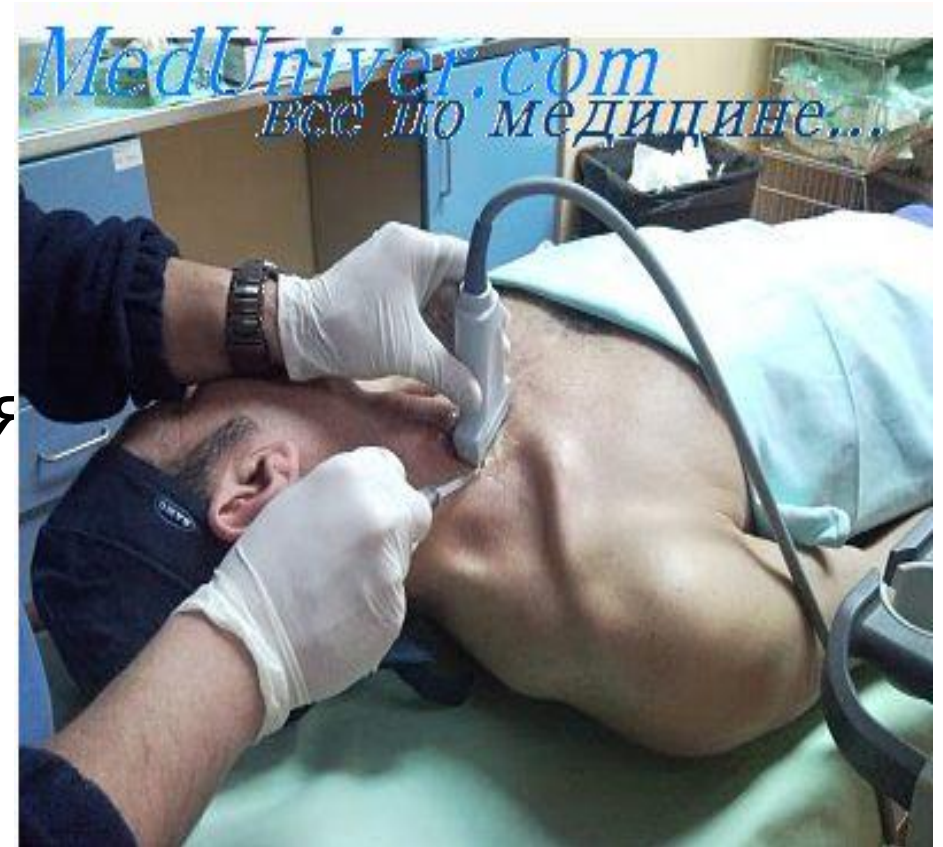Синдром Педжетта-Шреттера

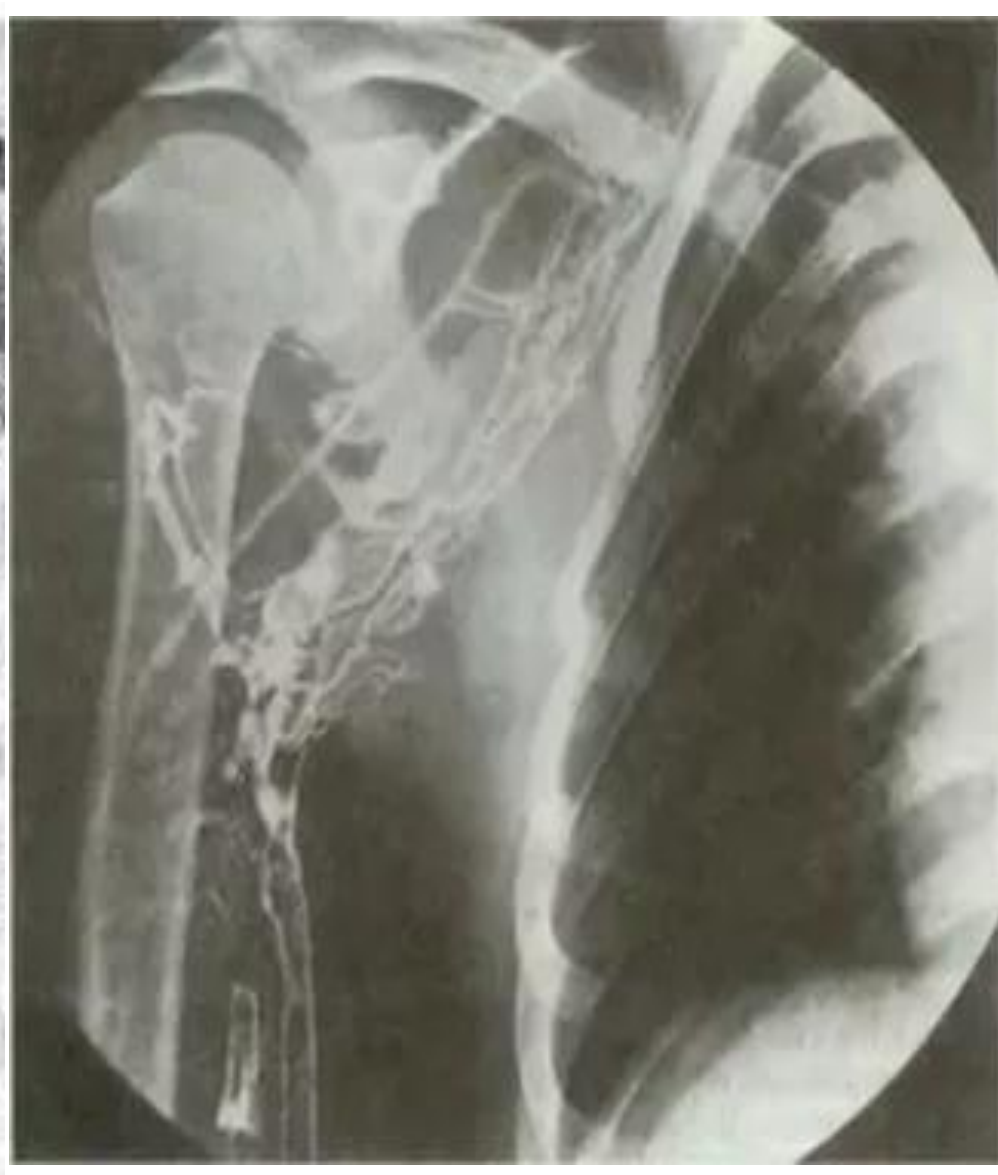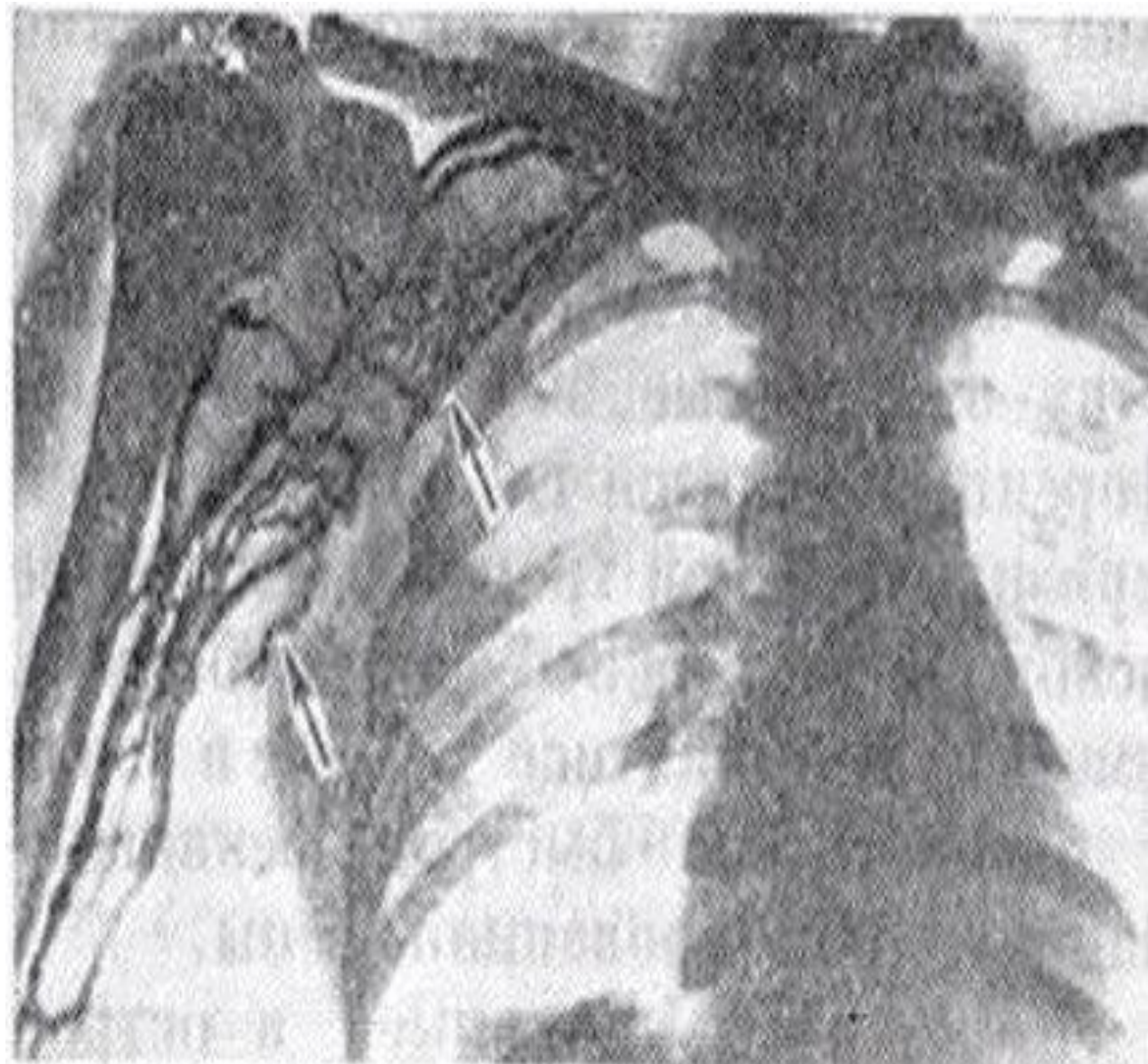


MedUniver.com
Все по медицине

Диагностика

- 1) Осмотр и анамнез
- 2) Ультразвуковая доплерография
- 3) Рентгеноконтрастная флебография
- 4) Флебоманометрия
- 5) Рентгенография грудной клетки
- 6) КТ
- 7) МРТ





Дифференциальная диагностика

- проводят с заболеваниями, сопровождающимися отёком верхней конечности:
- Нарушения венозного оттока, обусловленные злокачественными новообразованиями и их метастазами
- Ревматоидный артрит
- Тромбоз подключичной вены, развившийся на почве её катетеризации или длительного введения лекарственных веществ в вены руки

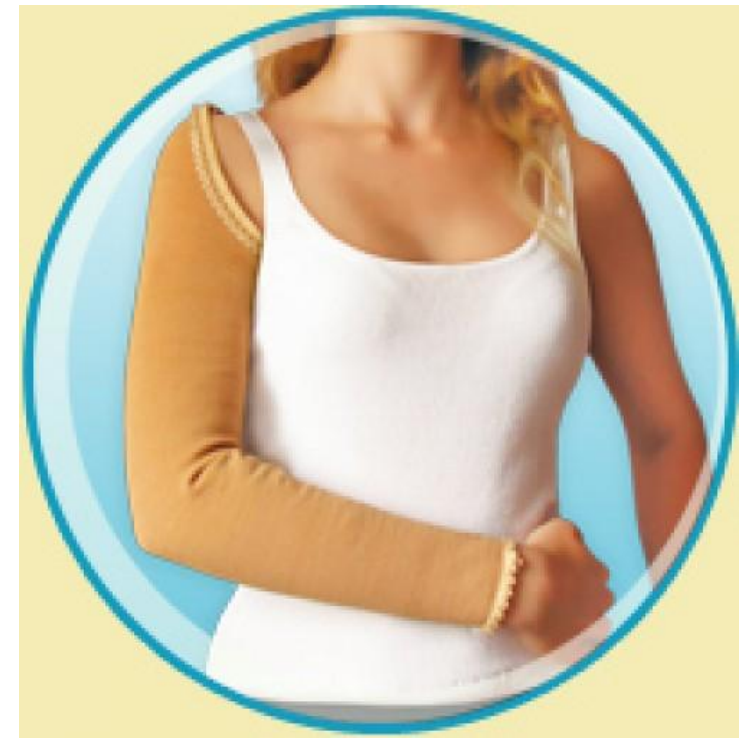Лечение

- Лечение в основном консервативное. Руке обеспечивается покой и приподнятое состояние.
- Антикоагулянты прямого действия: 10 тыс. ЕД гепарина и 20 тыс.

Гепаринотерапия проводится в течение 3-5 суток в зависимости от тяжести и распространенности тромботического процесса. В последующем осуществляется переход на медленнодействующие антикоагулянты по общепринятой схеме.

Лечение фибринолизинотерапией может проводиться 3-5 суток. В качестве активатора фибринолиза применяется и никотиновая кислота в дозе 1 мг/кг массы больного в сутки, назначаемая параллельно с гепарином.

Современным средством антикоагулянтной терапии являются низкомолекулярные гепарины (фраксипарин). Курс применения составляет 5 - 10 дней с последующим переходом на непрямые антикоагулянты.



- С первых же дней целесообразно назначение флавоноидов (детралекс, троксевазин, венорутон, гливенол, эскузан). Они воздействуют на метаболизм в венозной стенке и паравазальных тканях, обладают противовоспалительным и обезболивающим эффектом.
- Трентал
- миотропные спазмолитики (но-шпа, папаверин).
- Местное лечение. На пораженную конечность накладываются компрессы с различными препаратами. Это может быть спиртовой раствор, гепариновая мазь, композиции с флавоноидами (троксевазиновая мазь).
- Гирудотерапия

Хирургическое лечение

- Показания к тромбэктомии возникают при угрозе развития венозной гангрены, выраженных регионарных гемодинамических нарушениях. При флебографии возможна баллонная ангиопластика вены и эндопротезирование. Чтобы устранить компрессию подключичной вены, одновременно производят вмешательства на мышцах, сухожилиях или костях.
- В хронической стадии заболевания выполняют реконструктивные сосудистые операции, направленные на создание дополнительных путей венозного оттока из верхней конечности путем анастомозирования подмышечной вены или дистального отрезка подключичной вены с наружной яремной веной. В качестве шунтов используют трансплантаты, выкроенные из большой подкожной вены бедра.
- Также необходимо устранить факторы, приведшие к развитию болезни. Для этого проводят флеболлиз, рассечение реберно-диафрагмальной связки, удаляют добавочное шейное ребро и другие экстравазальные образования, участвующие в сдавлении вены.

Посттромбофлебитический синдром

Посттромбофлебитический синдром (ПТФС)

- — симптомокомплекс, развивающийся вследствие перенесенного тромбоза глубоких вен нижних конечностей. Он представляет собой типичную разновидность хронической венозной недостаточности, проявляющейся вторичным варикозным расширением вен, стойкими отеками, трофическими изменениями кожи и подкожной клетчатки голени. О развитии ПТФС можно говорить спустя 3 мес после перенесенного флеботромбоза.
- Согласно статистическим данным этим заболеванием страдает 1,5 — 5% населения.

Классификация

классификация G. H. Pratt (1964) в модификации М.И.Кузина (1966г) различают формы:

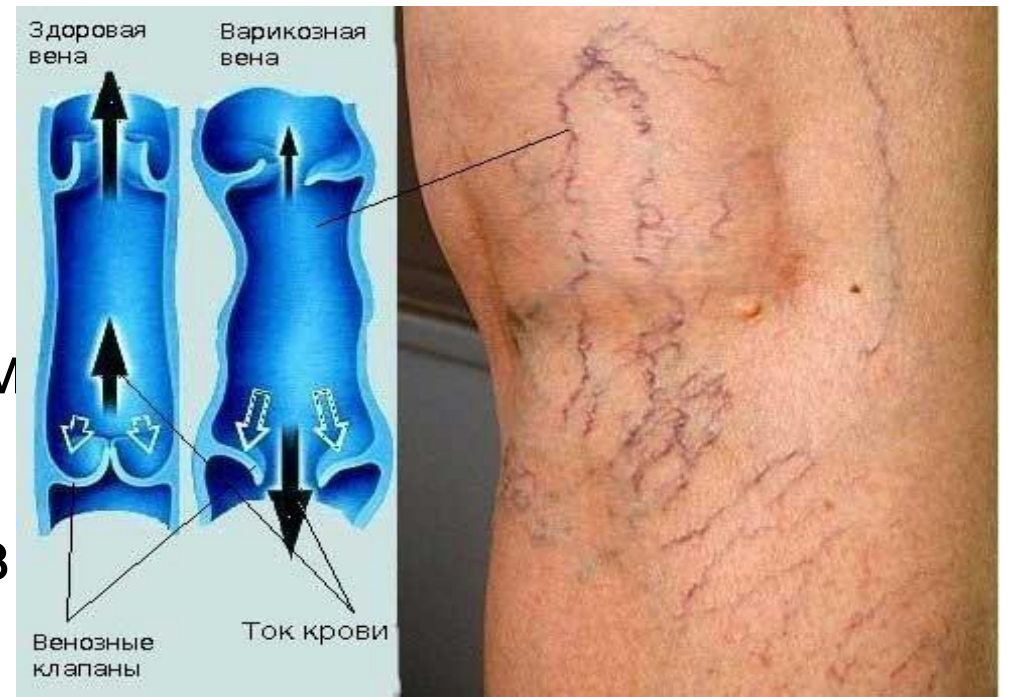- отечно-болевою,
- варикозную,
- язвенную,
- смешанную.

В. С. Савельев и соавт. (1972) делят ПТФС:

- по локализации:
 - нижний (бедренно-подколенный),
 - средний (подвздошно-бедренный),
 - верхний (нижняя полая вена) сегменты;
- по типу: - локализованный, - распространенный;
- по форме: - отечный, - отечно-варикозный;
- по стадиям:
 - компенсация,
 - декомпенсация без трофических нарушений,
 - декомпенсация с трофическими нарушениями.

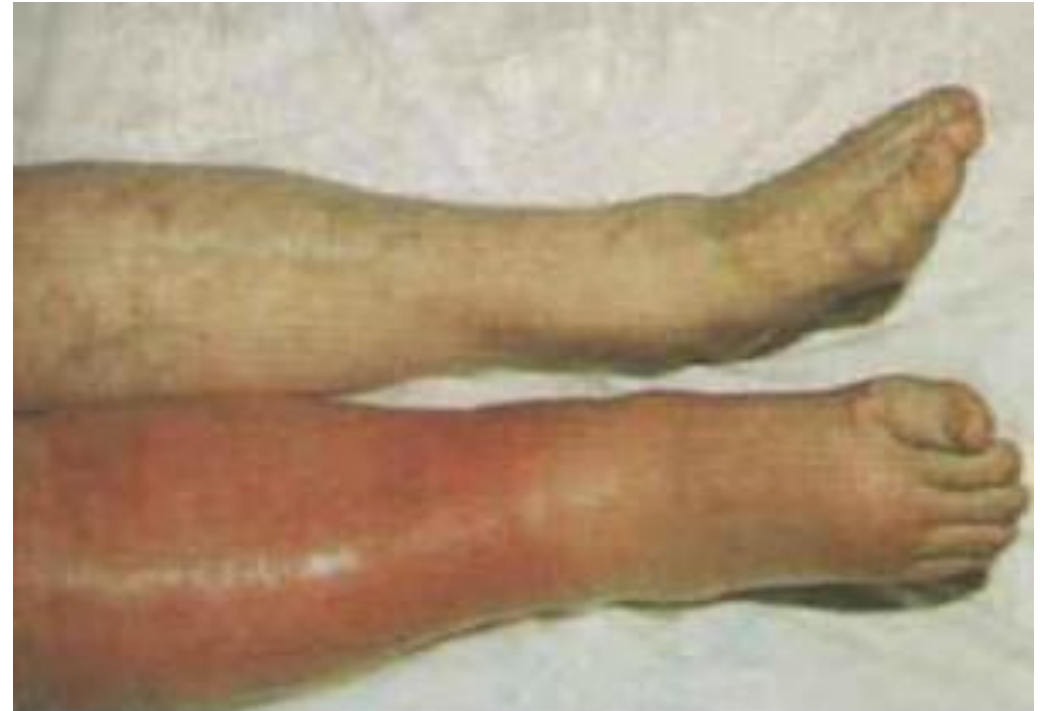Патогенез.

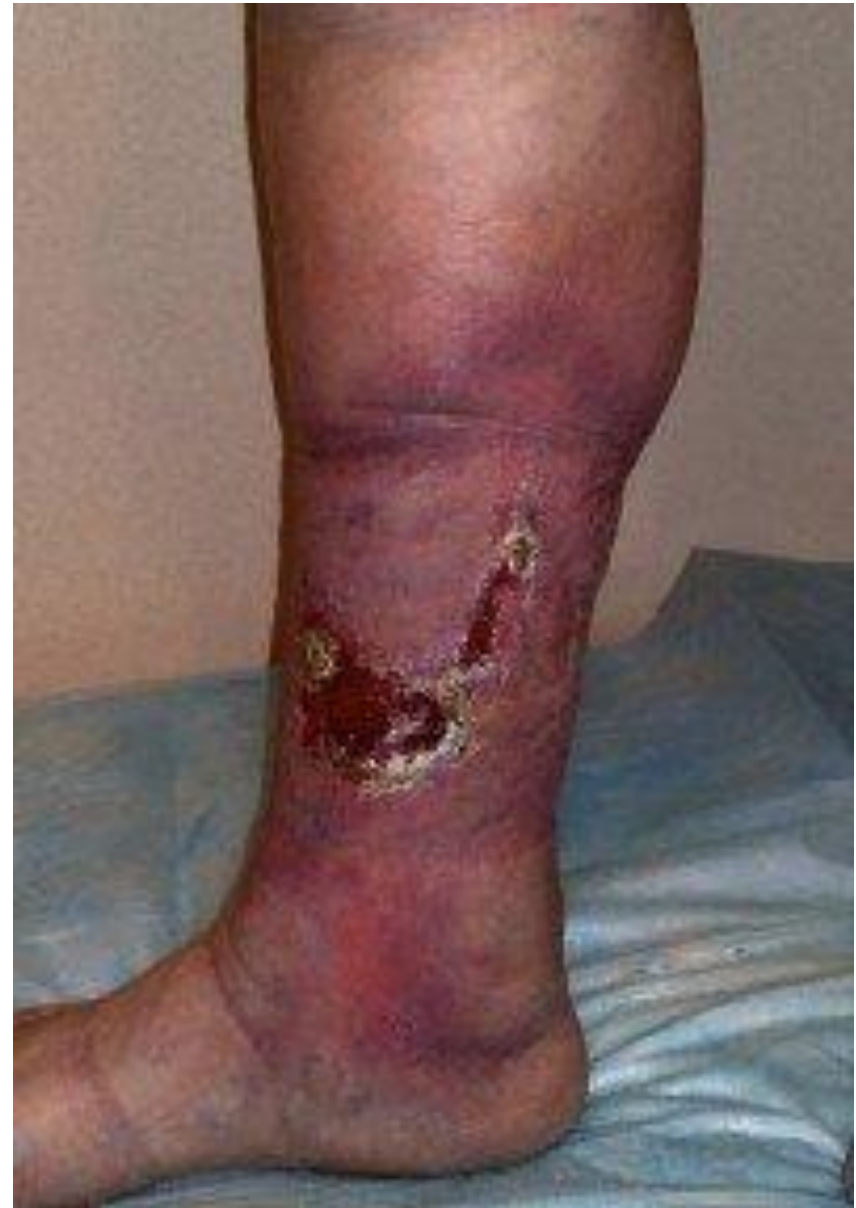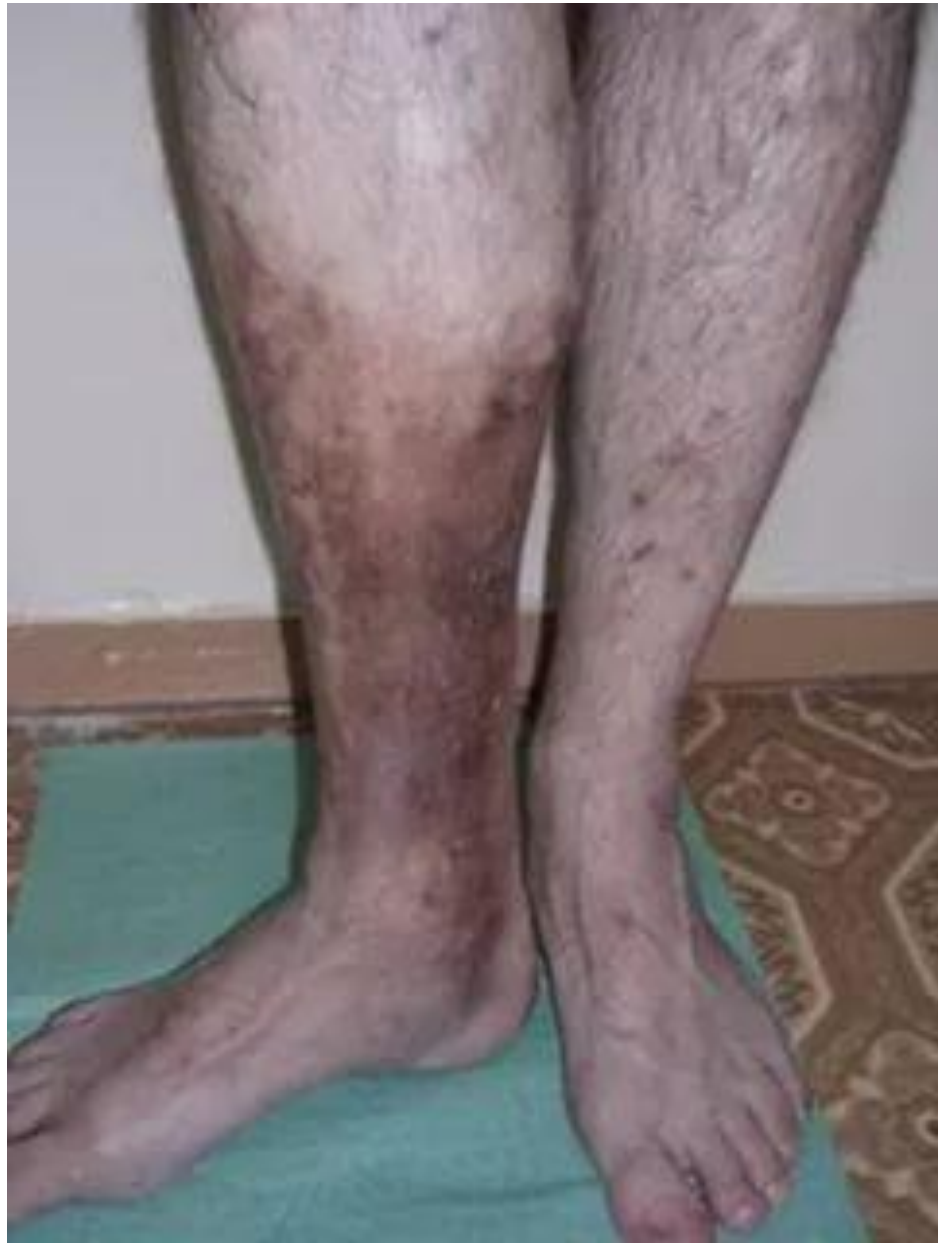- 1) Тромбоз
- 2) Склерозирование вены с разрушением клапанов
- 3) Паравазальный сдавливающий фиброз вокруг вены
- 4) Рефлюкс крови сверху вниз, значительное повышение венозного давления в венах голени, рефлюкс крови по коммуникантным венам из глубоких в поверхностные вены.
- 5) Нарушение лимфовенозной микроциркуляции, повышение проницаемости капилляров, отек тканей, склероз кожи и подкожной клетчатки (липосклероз), некроз кожи и формирование трофических язв венозной этиологии



Клиническая картина

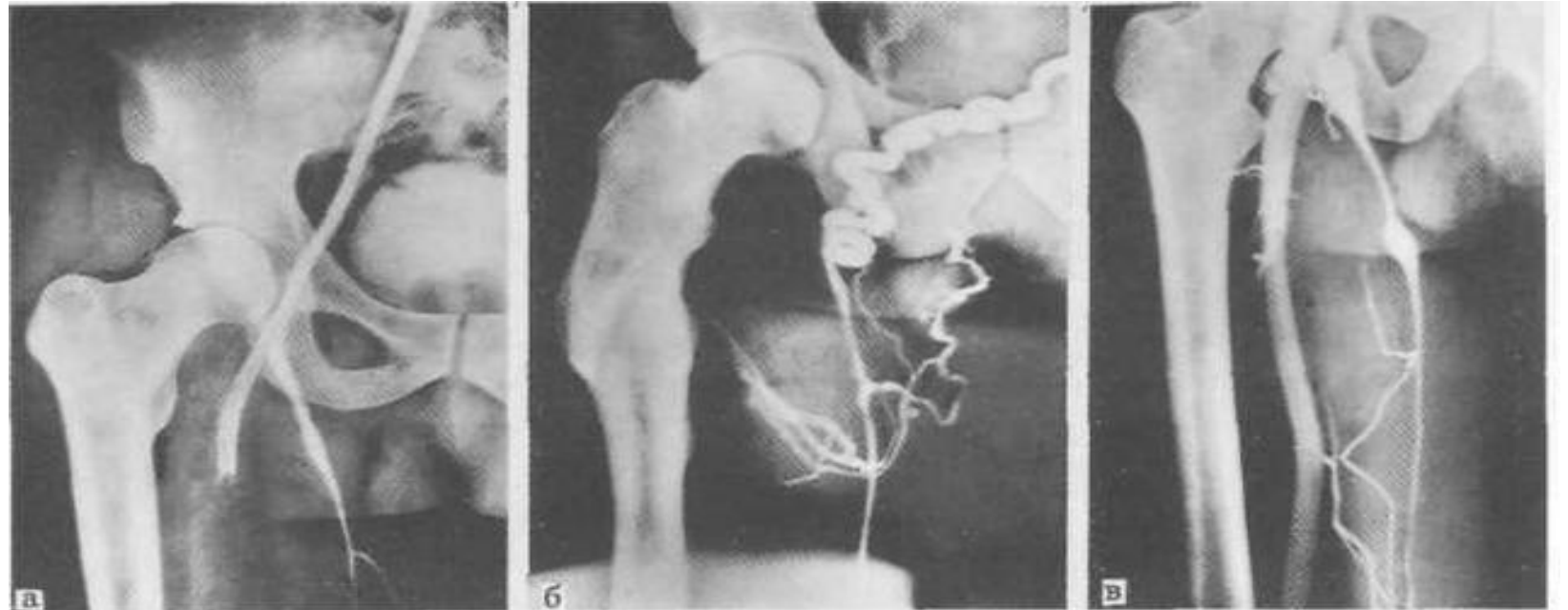
- чувство тяжести
- боль в пораженной конечности, усиливающаяся при длительном пребывании на ногах.
- судороги икроножных мышц во время длительного стояния и в ночное время.
- отеки





Диагностика

- 1) Осмотр и анамнез
- 2) Ультразвуковое ангиосканирование
- 3) Импедансная плетизмография
- 4) Флебография



Дифференциальная диагностика

- Первичное варикозное расширение вен
- Отеки при заболеваниях сердца
- Отеки при заболеваниях почек
- Лимфедема или блокада паховых лимфатических узлов метастазами опухолей брюшной полости и забрюшинного пространства

Лечение

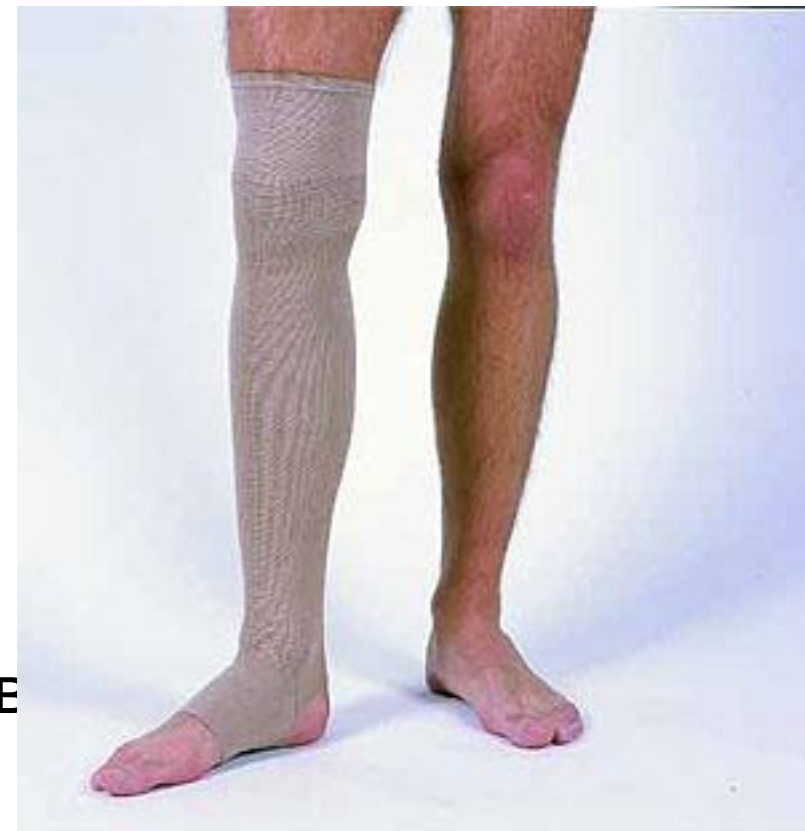- Консервативное лечение : компрессионные и медикаментозные методы:

- 1) 7—10 дней : парентеральное введение реополиглюкина, пентоксифиллина, антибиотиков, антиоксидантов (токоферол и др.), НПВС.

- 2) Дезагреганты, флебопротекторы и антиоксиданты, поливалентные флеботоники (детралекс и др.). Продолжительность 2—4 нед.

- 3) Поливалентные флеботоники и препараты местного действия (различные гели и мази) – не менее 1,5 мес.

Медикаментозное лечение обычно сочетают с компрессионными методами.



Хирургическое лечение

1. операции на поверхностных и коммуникантных венах.

-Эндоскопическая субфасциальная диссекция перфорантных вен голени.

-Открытая субфасциальная перевязка перфорантных вен голени по Фельдеру-Савельеву.

2. Оперативные вмешательства на подкожных венах.

-Удаление поверхностных магистральных вен

-Приустьевая перевязка подкожных магистралей по Троянову-Тренделенбургу.

3. Реконструктивные вмешательства:

Восстановление клапанного аппарата:

-трансплантацией ауто- или аллолены с дееспособными клапанами, перемещением магистральной вены под защиту клапанов непораженной вены (транспозиция) или созданием искусственного клапанного механизма.

Спасибо за внимание