




Ревматизм у детей

- 
-
- Это системное воспалительное заболевание соединительной ткани с преимущественным поражением сердечно-сосудистой системы



Этиология и патогенез

- Возбудитель- бета-гемолитический стрептококк группы А
 - Ферменты стрептококка кардиотоксичны;
 - Антигенный состав возбудителя и соединительной ткани сердца – идентичны, образуются аутоантитела.



Клиника ревматизма

В типичных случаях развивается через 2-3 нед. после стрептококковой инфекции

-поражение сердца;

-внесердечные поражения: полиартрит, малая хорея, поражения кожи и внутренних органов



Поражения сердца

- Миокардит
- Перикардит
- Эндокардит
- панкардит







Миокардит

- Утомляемость, головная боль, бледность
- Боли в области сердца
- Одышка
- Субфебрилитет
- Упорная тахикардия
- Снижение АД
- Расширение границ сердца, на верхушке- систолический шум



Эндокардит


Чаще поражается область клапанов
(митральный, аортальный)

-  Фебрилитет (выше 38 с)
-  Бледность, потливость
-  Боли в сердце
-  Грубый систолический шум,
проводящийся в подмышечную
область



Перикардит, панкардит

- Состояние тяжелое
- Бледность, цианоз губ, одышка
- Ортопноэ
- Пульс частый, слабый
- Границы сердца расширены
- Тоны сердца глухие, развивается сердечно-сосудистая недостаточность



Внесердечные проявления ревматизма

- Полиартрит
- Поражение кожи
- Малая хорея (чаще у детей)



Ревматический полиартрит

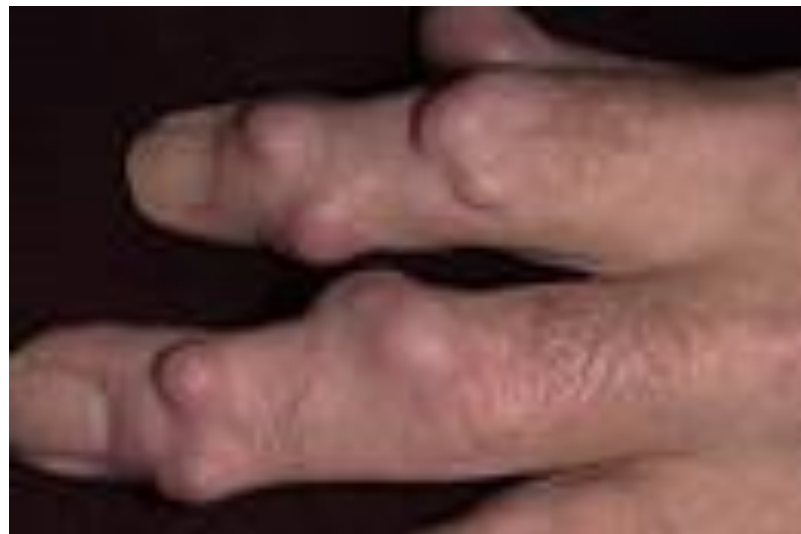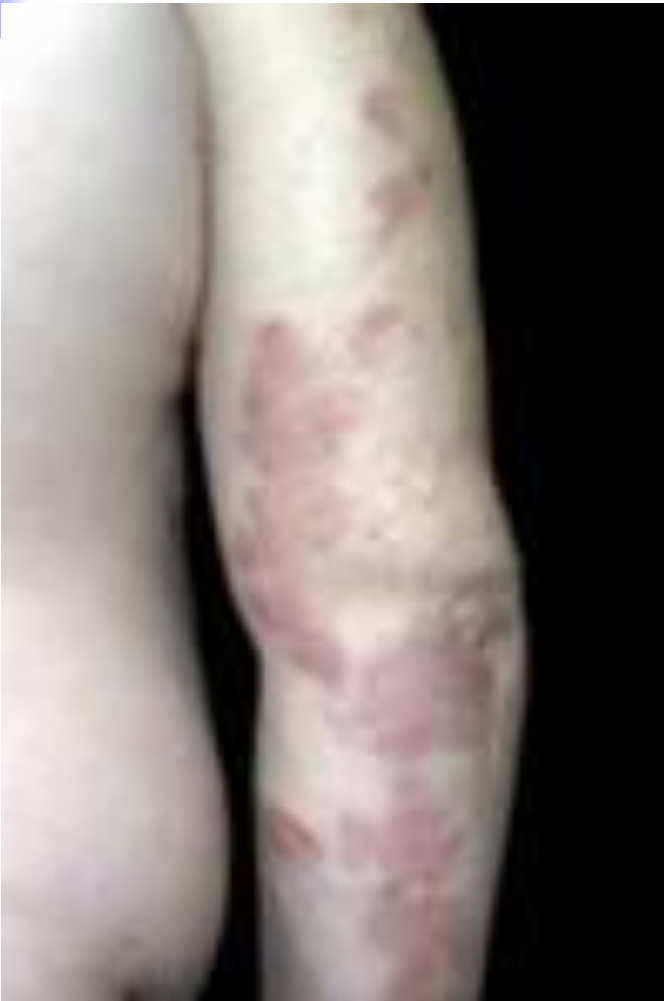- Поражаются средние и крупные суставы
- Поражение симметричное и множественное
- Летучесть болей
- Суставы болезненны, кожа гиперемирована, горячая на ощупь



Поражения кожи

- Кольцевидная эритема
- Ревматические узелки

Поражение кожи





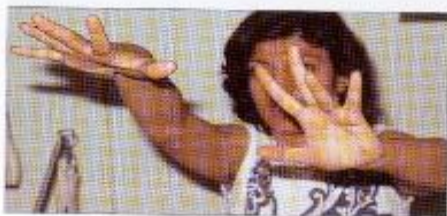Малая хорея

- Гиперкинезы
- Нарушение координации движений, изменение почерка
- Гипотония мышц
- Эмоциональная неустойчивость (раздражительность, плаксивость)
- Длительность в среднем 2-6 мес.

Гиперкинезы при малой хорее



Малая хореея
(ревматическая хореея)





Фазы течения ревматизма

-Активная (сердечные и внесердечные поражения, лихорадка, изменения ЭКГ, лабораторные показатели)

Выделяют 3 степени активности:

1-мин, 2-умеренная, 3-макс.

-Неактивная (остаточные явления: порок сердца, миокардиосклероз и др.)



Ревматические пороки сердца

- Стеноз и/или недостаточность митрального клапана
- Недостаточность аортального клапана
- Стеноз устья аорты



Стеноз митрального клапана

- Слабость
- Нарастающая одышка
- Обмороки
- Хлопающий 1-й тон
- В дальнейшем: отек легких, расширение границ сердца, дистрофия миокарда, тромбоэмболия

Митральный стеноз



Рис. 12. Изменение внутрисердечной гемодинамики при митральном стенозе:

а — нормальное сердце; б — сердце при митральном стенозе. Прямые стрелки — нормальный ток крови, волнистая стрелка — затруднение кровотока из предсердия в желудочек. Черным цветом выделены гипертрофированные отделы сердца



Диагностика

- Общий анализ крови (лейкоцитоз со сдвигом влево, повышение СОЭ)
- Б\х анализ крови (диспротеинемия, С-реактивный белок, нарастание титра противострептококковых АТ)
- Мазок из зева на стрептококк гр.А