

**Қожа Ахмет Ясауи атындағы Халықаралық Қазақ-Түрік
университеті**

**БҮЙРЕК ҮСТІ БЕЗІ
ПАТОЛОГИЯСЫНЫҢ
ВИЗУАЛДІ
ДИАГНОСТИКА
ӘДІСТЕРІ.**

**Орындаған: Қайнарқызы Д.
Қабылдаған: Убайдаева А.Б.
Тобы: ЖМ-307**

ЖОСПАР

I. Кіріспе

II. Негізгі бөлім:

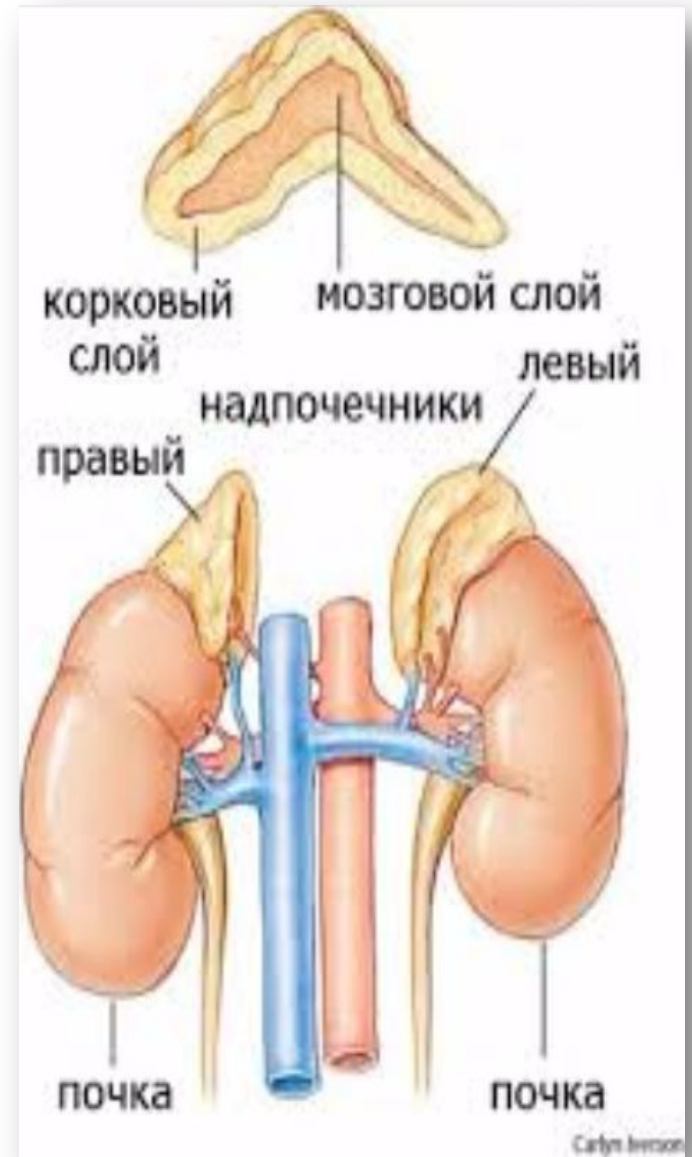
- 2.1. Бүйрек үсті безі.
- 2.2. Бүйрек үсті безі құрылысы, қызметі.
- 2.3. Бүйрек үсті безі аурулары.
- 2.4. Бүйрек үсті безі зерттеу әдістері

III. Қорытынды

IV. Пайдаланылған әдебиеттер

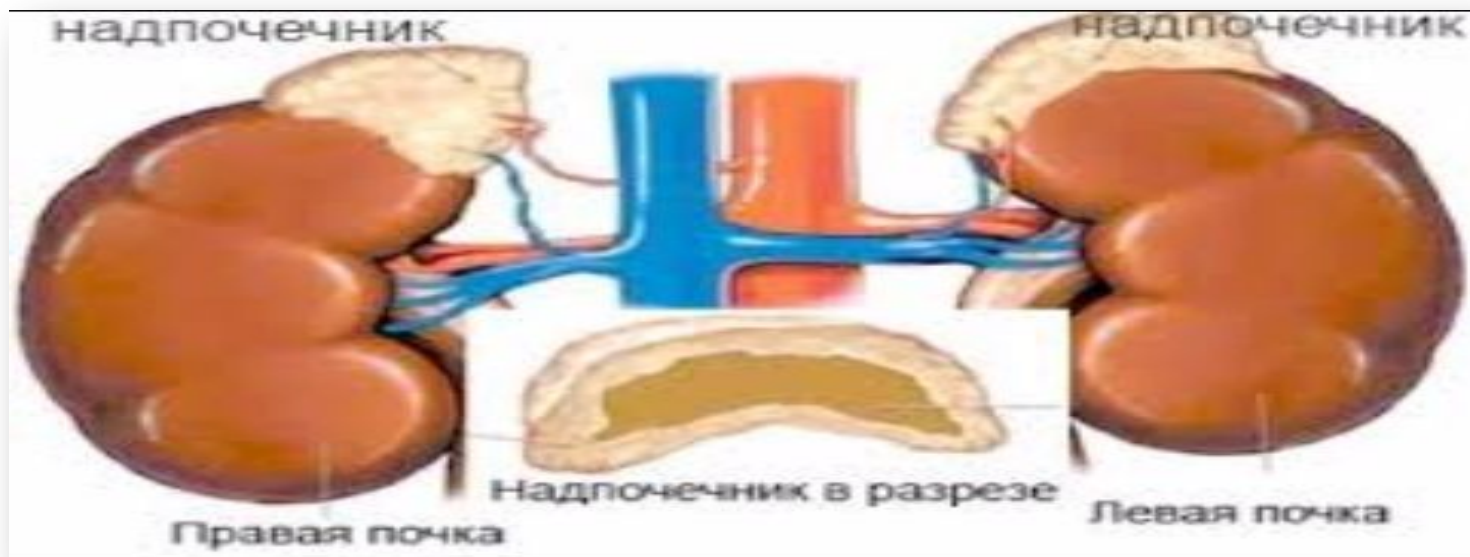
КІРІСПЕ

Бүйрекүсті безі (glandula sup-rarenalis, лат. glandula — без, supra — үсті және ren — бүйрек) — бүйректің ішкі және жоғарғы жағында орналасқан, пішіні бүйрекке ұқсас, бірақ мөлшері тіптен майда, жұп ішкі секреция безі. Бүйрекүсті безі — шығу тегі екі түрлі жеке құрылымнан дамып қалыптасады. Ол сыртынан тығыз дәнекер ұлпалы қапшықпен қапталған. Бүйрекүсті безінің сыртқы жағында орналасқан қыртысты заты — қуыстық мезодермадан қалыптасқан интерренальды денеден, ал ішкі бозғылт заты — симпатикалық түйіндермен бірге жүйке қыршаларынан жетілетін супраренальды мүшеден құралған.



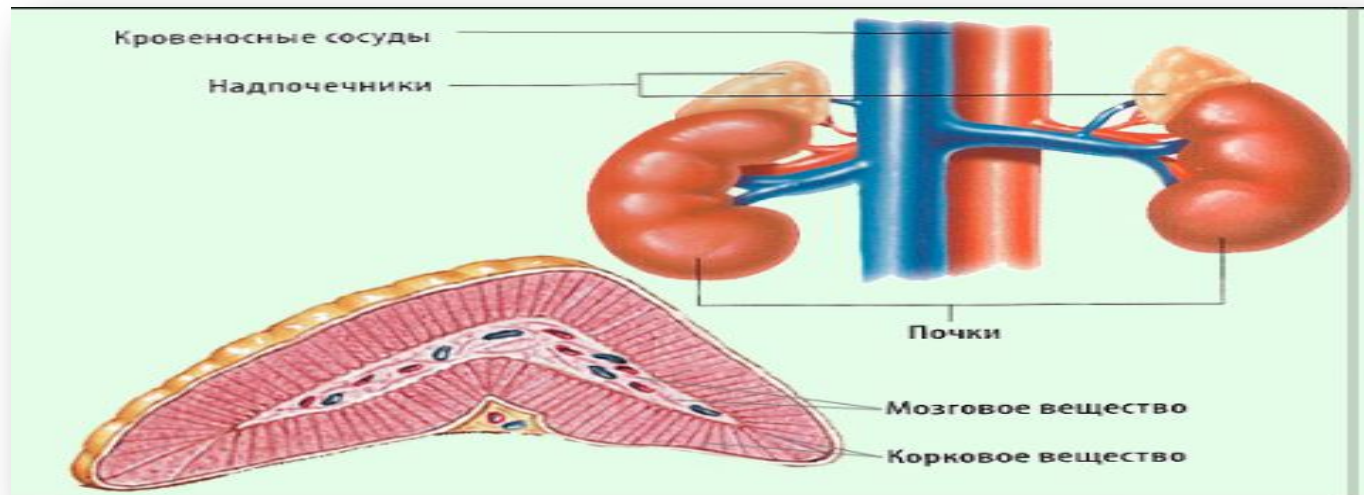
Бүйрек үсті безі құрылысы.

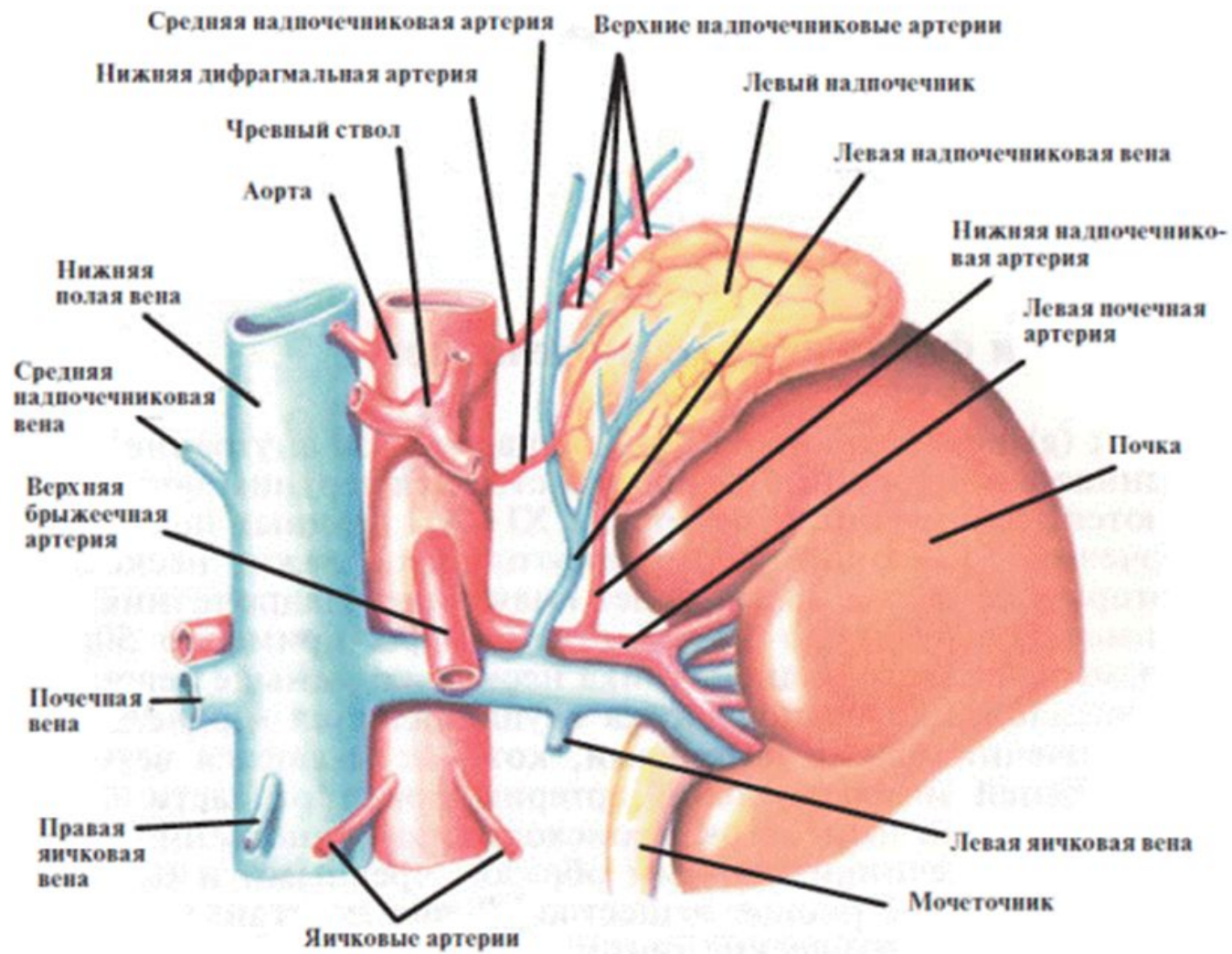
Бұл - бүйректің жоғарғы ұшында орналасқан жұп бездер. Біреуінің салмағы 6-7 грамм, екеуін қосқанда салмағы шашамен 12-14 грамм. Оң жақтағы бүйрекүсті безінің пішіні - үшбұрыш, сол жақтағы пішіні - жарты ай тәрізді. Бездердің сыртын бүйрекпен қоса тығыз майлы қабық қаптайды. Бүйрекүсті бездері сыртқы қыртысты және ішкі боз (милы) қабаттан тұрады. Ішкі қабаты бездің дәл ортасында, шамамен без ұлпасын 10%-ын құрайды. Сыртқы қыртыс қабаты 90%-ын алып жатыр. Бүйрекүсті бездерінен көптеген гармон түзіледі.



Бүйрек үсті безі қызметі.

- 1)Бездердің қыртысты қабатынан түзілген гармондар (кортизон) көмірсудың алмасуын және оның нәруыздың түзілуін реттейді.;
- 2)Тұз және су алмасуды қаматамассыз етеді.
- 3)Қан мен басқа ұлпаларға натрий, калий және хлордың қалыпты мөлшерін реттейді;
- 4)Жыныс мүшелерінің дамуына да әсер етеді. Бездің ішкі миы қабатын адреналин гармоны бөлінеді. Адреналин қан қысымын жоғарылатады; бауырдағы гликоген мөлшерін азайтады; қан ұюын тездетеді; жүректің жиырылу ырғағын тездетеді.

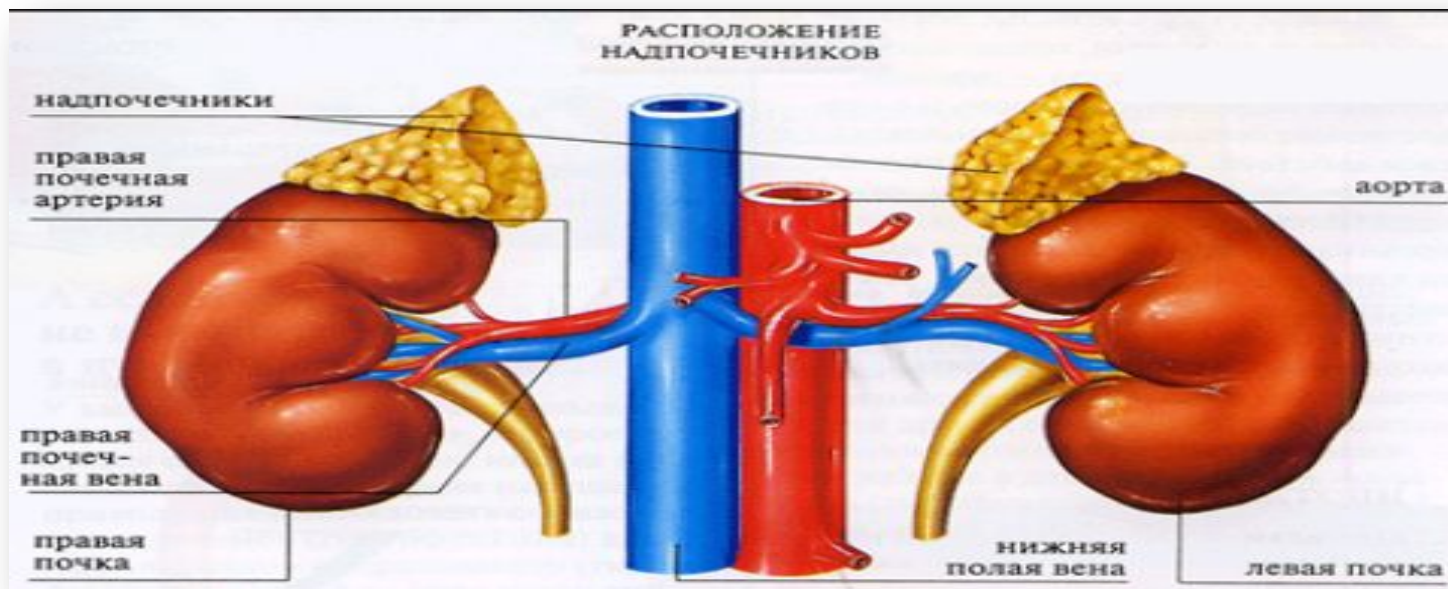




Бүйрек үсті бездері

Бүйрек үсті безі аурулары

Гипер- және гипофункция жағдайларынан басқа, бүйрек үсті безі қыртысының патологиясында, басқа ішкі секреция бездерінен айырмашылығы, мұнда ағза дисфункциясымен сипатталатын жеке аурулар тобы ажыратылады. Бүйрек үсті безі дисфункциясы кезінде бір гормонның артық өндірілуі және басқаларының тапшылығы көрініс береді. Бүйрек үсті безі аурулары ағзаның функционалдық жағдайына негізделе отырып жіктеледі: гиперфункция, гипофункция, дисфункция.

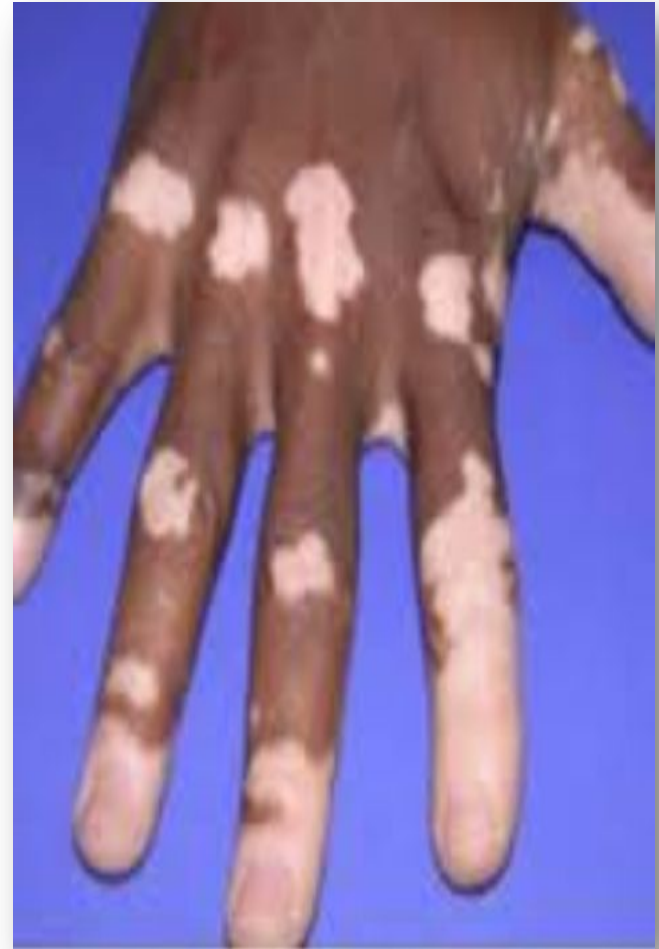

БҮЙРЕК ҮСТІ БЕЗІ АУРУЛАРЫНЫҢ ЖІКТЕМЕСІ

Гиперкортицизм	1. Кушинг ауруы мен синдромы 2. Біріншілік гиперальдостеронизм 3. Андростерома (вирилизациялаушы ісік) 4. Кортикострома (феминизациялаушы ісік) 5. Аралас ісіктер (бірнеше гормондардың гиперпродукциясы)
Гипокортицизм	1. Біріншілік гипокортицизм 2. Екіншілік гипокортицизм
Бүйрек үсті безі қыртысының дисфункциясы	1. StAR-протеиннің тапшылығы (бүйрек үсті безінің липоидты гиперплазиясы, Прадер синдромы) 2.3 β -гидроксистероиддегидрогеназа тапшылығы 3. P450c17 тапшылығы 4. P450c21 тапшылығы 5. P450c11 тапшылығы
Эуортицизм	Бүйрек үсті безінің гормональды белсенді емес ісіктері (қатерлі, қатерсіз)
Бүйрек үсті безі мұлы затының патологиясы	Феохромоцитома (қатерлі, қатерсіз)

Аддисон ауруы

Аддисон дерті (morbus Addisoni; басқаша — қола ауруы — бүйрек үсті бездері жұмысының нашарлауы). Ол туберкулез ауруы (50-85%), аутоиммундық атрофия және басқа паталогиялық процестерден пайда болатын аурулар (амилоидоз, гистоплазмоз, рак метастаздары т.б.) әсерінен өршиді. Аддисон дертімен көбіне 20-40 жас аралығындағы адамдар ауырады. Ауру өте баяу басталып, теріде, терінің шырышты қабатында қола түстес дақтар пайда болады. Қан қысымы күрт төмендейді, электролиттер алмасуы бұзылады.



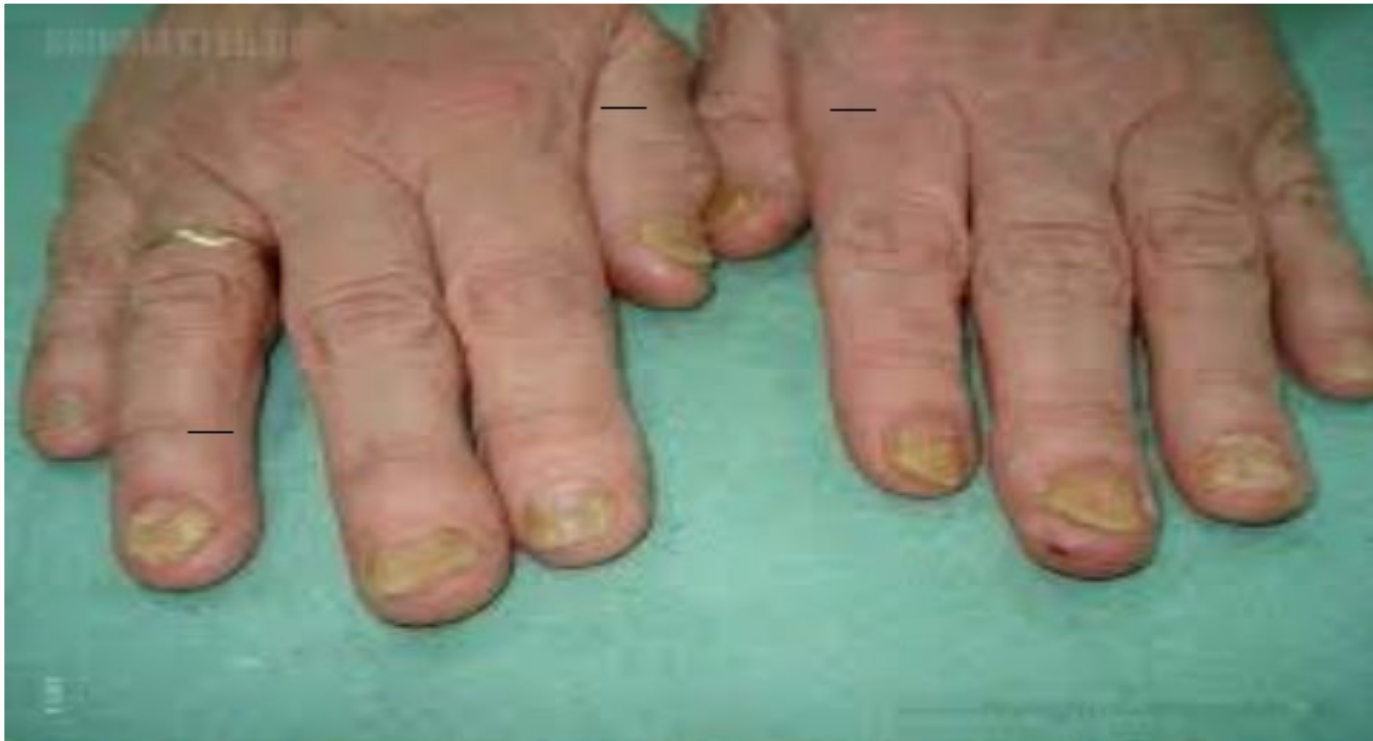Классификациясы

I. Біріншілік, екіншілік (гипофизарная), үшіншілік (гипоталамическая) бүйрек үсті безінің жетіспеушілігі

II. Ауырлық дәрежесі: жеңіл, орташа ауыр, ауыр.

III. Компенсация жағдайы: компенсация, субкомпенсация, декомпенсация.

IV.



Біріншілік бүйрек үсті безінің созылмалы жетіспеушілігі (Аддисон ауруы)

Этиологиясы:

- Бүйрек үсті безінің қыртысты затының аутоиммунды деструкциясы (80-85%);
- Бүйрек үсті безінің туберкулезі (5-10%);
- Адренолейкодистрофия (адреномиелонейропатия 5%);
- Бүйрек үсті безінің метастатикалық зақымдалуы.
- Бүйрек үсті безінің зақымдалуы диссеминирленген саңырауқұлақты инфекция кезінде.
- ВИЧ.
- Ятрогенді себебі (екіншіліктен кейінгі адреналэктомия) және басқада сирек жағдайы.

Созылмалы бүйрек үсті безі жетіспеушілігінің ауырлық дәрежелері

□ Жеңіл дәреже:

- Қарапайым физикалық және нервтік күштемеде, интоксикация кезінде астено-динамикалық симптомокомплекс пайда болады. Су-электролит алмасуы бұзылады. Дене массасының азаюы 20%.

□ Орта дәреже:

- БҮБЖ айқын көрінеді. Дене массасы 30% азаяды. Жалпы қарауда— ауыздың шырышты қабатының гиперпигментациясы.

- АҚ төмендеген — систола 80, диастола — 40 мм.с.б.

□ Ауыр дәреже:

- БҮБЖ өте айқын көрінеді. Дене массасы 30% көп азаяды. Теріде көзге көрінетін гиперпигментация. Гипогликемия, қанда кортизола, натрия, хлоридтің азаюы, калийдің жоғарлауы байқалады.

Аддисон ауруының критерилері:

□ Компенсация:

- науқас өзін сау сезінеді;
- теріде пигментация жоқ;
- дене массасы қалыпты ;
- лаборатория көрсеткіштері қалыпты



□ Субкомпенсация:

- шағымы жоқ немесе айтарлықтай пигментация жоқ немесе әлсіз, дене массасы төмендеген, систолалық АҚ 100 мм рт. ст. жоғары.

- диастолалық АҚ — 70 мм рт. ст. Лабораториялық тексерулер қалыпты.

Клиникасы

- тері мен кілегей қабаттың гиперпигментациясы
- жүдеу
 - жалпы әлсіздік, астения, депрессия
 - артериальді гипотензия
- диспепсиялық бұзылыстар (жүрек айну, құсу, анорексия, іш өту, іш қату, іштің ауырсынуы)
- ащы тағамды ұнатуы
- гипогликемия ұстамасы
- либидоның төмендеуі
- екіншілік түктенудің болмауы мүмкін (әйелдерде бүйрек үсті безінің андрогенді дефициті)

Физикалық зерттеу әдістері

Анамнез және физикалық зерттеу мәліметтерінің бүйрек үсті безінің патологияларында үлкен диагностикалық маңызы бар. Сырқаттардың басым көпшілігінде клиникалық көріністері айқын болады (Аддисон ауруы, Кушинг ауруы), сондықтан науқасты әрі қарай зерттеу тек диагнозды растайды. Бүйрек үсті безі патологиясының спецификалық зерттеу әдістері болмайды.

Зертханалық зерттеу әдістері

Кортикостероидтар деңгейінің біршама тұрақсыздығы, қан сарысуында жартылай өмір сүру кезеңінің қысқалығы, кортикостероидтар секрециясының көп деңгейлі реттеу жүйесінің күрделілігі, бүйрек үсті безі қыртысын зертханалық диагностикалауда бірқатар функционалдық сынақтарды қолдануға себеп болады (4.1 кесте). Бірақ, бірқатар жағдайларда динамикалық сынақтардан басқа қан сарысуындағы кортизол деңгейін бір рет қана анықтаудың ақпараттылығы өте төмен.

Бүйрек үсті безі гормондары өндірілуі бұзылысының диагностикасы

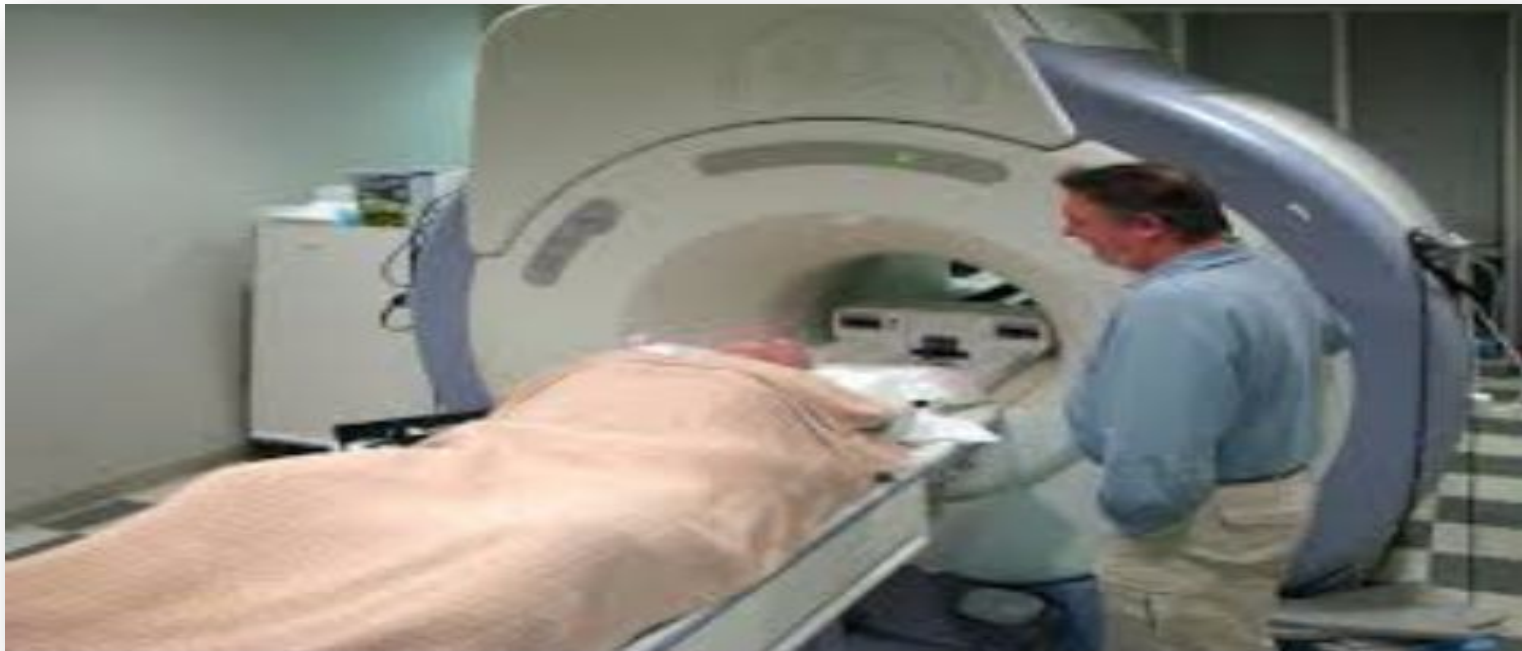
Гормон	Артық болуы	Жетіспеуі
Кортизол	Үлкен және кіші дексаметазон сынақтары	АКТГ-мен сынақ, инсулинді гипогликемиямен сынақ
Альдостерон	Альдостерон мен рениннің базальды деңгейі, ортостатикалық (марштық) сынақ	Альдостерон мен рениннің базальды деңгейі
Бүйрек үсті безі андрогендері	ДЭА (ДАЭ-С), 17-гидроксипрогестеонның базальды деңгейі, АКТГ-мен сынақ	Клиникалық маңыздылығы жоқ
Катехоламиндер	Қан мен несепте метанефриндер, несеппен ванилилминдаль қышқылының экскрециясы	Клиникалық маңыздылығы жоқ

□ Егер кортикостероидтар мен катехоламиндер *in vitro* тұрақты қосылыстар болса, ал АКТГ және ренин қанның формалық элементтерін гемолиздеуші ферменттері әсерінен жылдам ыдырауға ұшырайды. Жоғарыда аталған гормондар деңгейі жөнінде нақты мәлімет алу үшін науқастан қан алғанда, оны антикоагулянтты бар түтікке жинап, кейін жылдам плазмадан бөлу қажет.

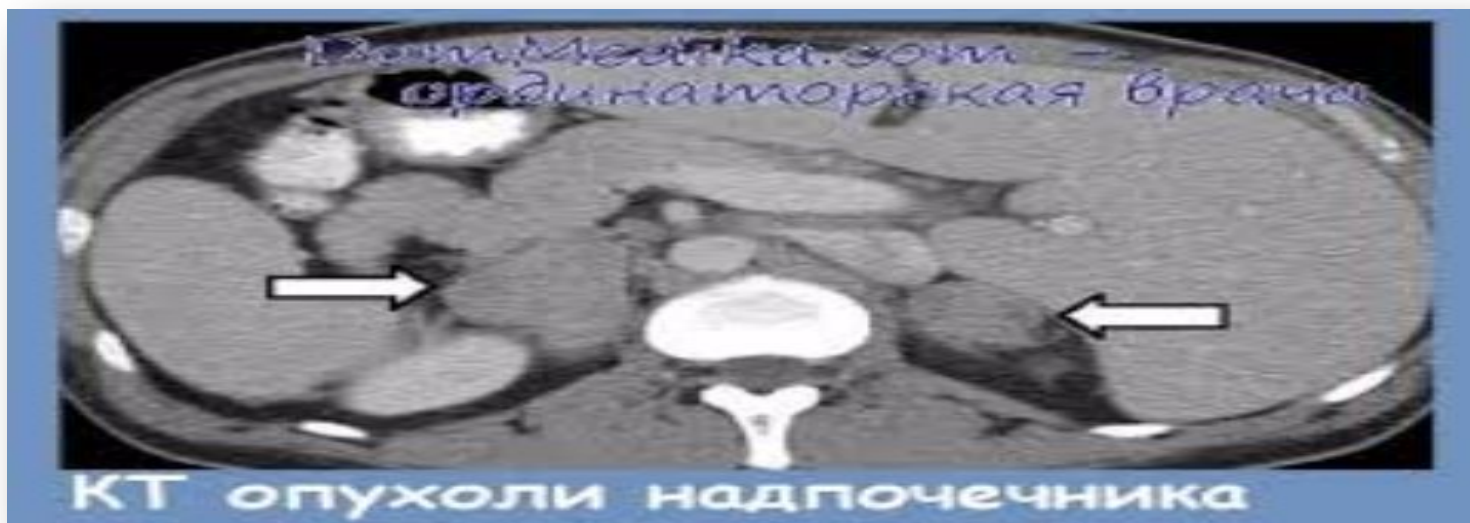
□ Гормональды зерттеу әдістерінен басқа электролиттер деңгейін зерттеу диагностика үшін өте маңызды. Себебі, гиперкортизолизм мен гиперальдостеронизмге гипокалиемия және гипернатриемия, ал гипокортицизмге — гиперкалиемия мен гипонатриемия тән. Гемолиздің қанда калий деңгейін жоғарылатуға септігін тигізетінін естен шығармаған жөн.

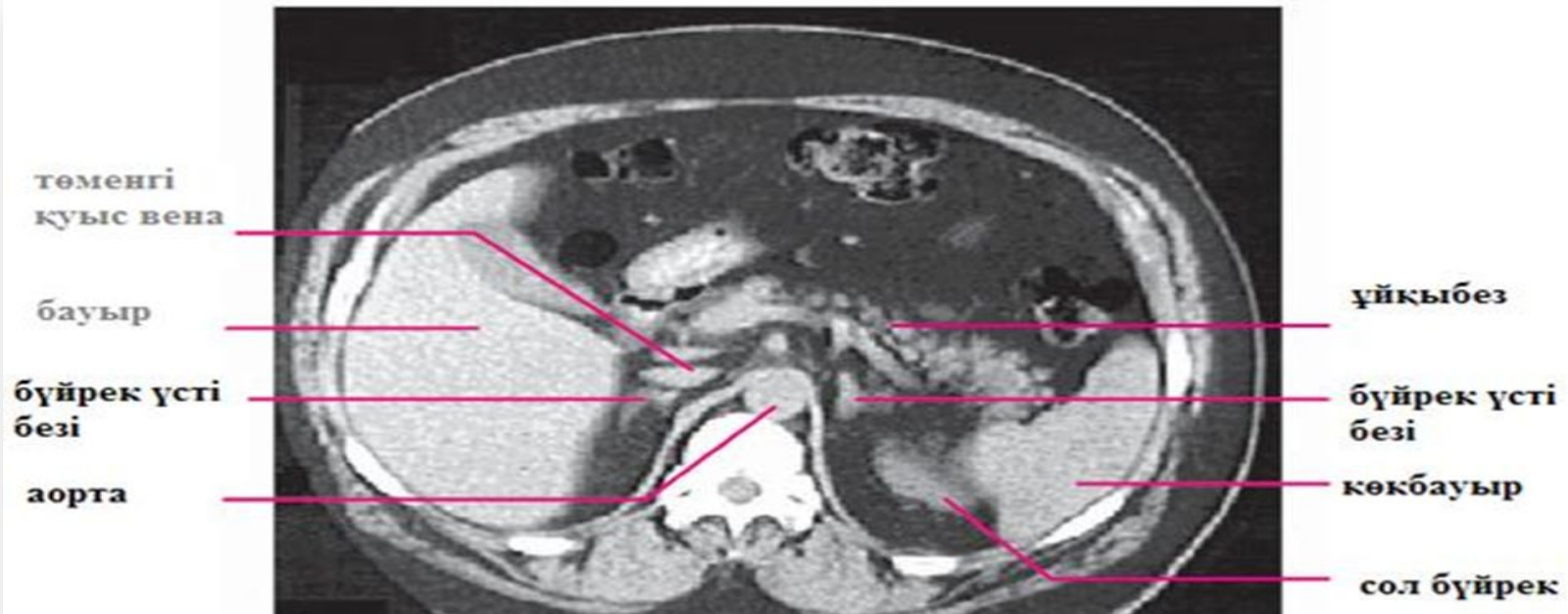
Аспаптық зерттеу әдістері

Бүйрек үсті безін визуализациялау үшін КТ және МРТ қолданылады. Бүйрек үсті безі ауруларын диагностикалауда аталған екі аспаптық зерттеу әдісінің ақпараттылығы бірдей. КТ-нің артықшылығы- бағасының арзандылығында.



Бүйрек үсті безінің жоғары полюсі томографиялық кесіндіде XI-XII кеуде омыртқасына сәйкес келеді, жиі төменгі қуыс көктамырының артында үлкен емес жолақ ретінде көрінеді. Оның сол жағында диафрагманың оң жақ аяқшасы мен қолқаның құрсақтық бөлімінің диафрагмаішілік бөлігі жатыр. Оң жағында бауырдың оң жақ бөлігі орналасқан. Сол жақ бүйрек үсті безі «Y» әріпі немесе үшбұрыш пішіні түрінде көрініп, сол жақ бүйректің жоғарғы полюсінен медиальды, алға қарай орналасады. Сол жақ бүйрек үсті безінің алдында, ұйқыбезі құйрығының артында көкбауыр артериясы жатыр. КТ мен МРТ кезінде бүйрек үсті безінің қыртысты және мұлы заты ажыратылмайды. Екі әдіс те бүйрек үсті безінің көлемін, онда дамыған патологиялық түзілістерді анықтауға, олардың көлемі мен пішінін бағалауға мүмкіндік береді.

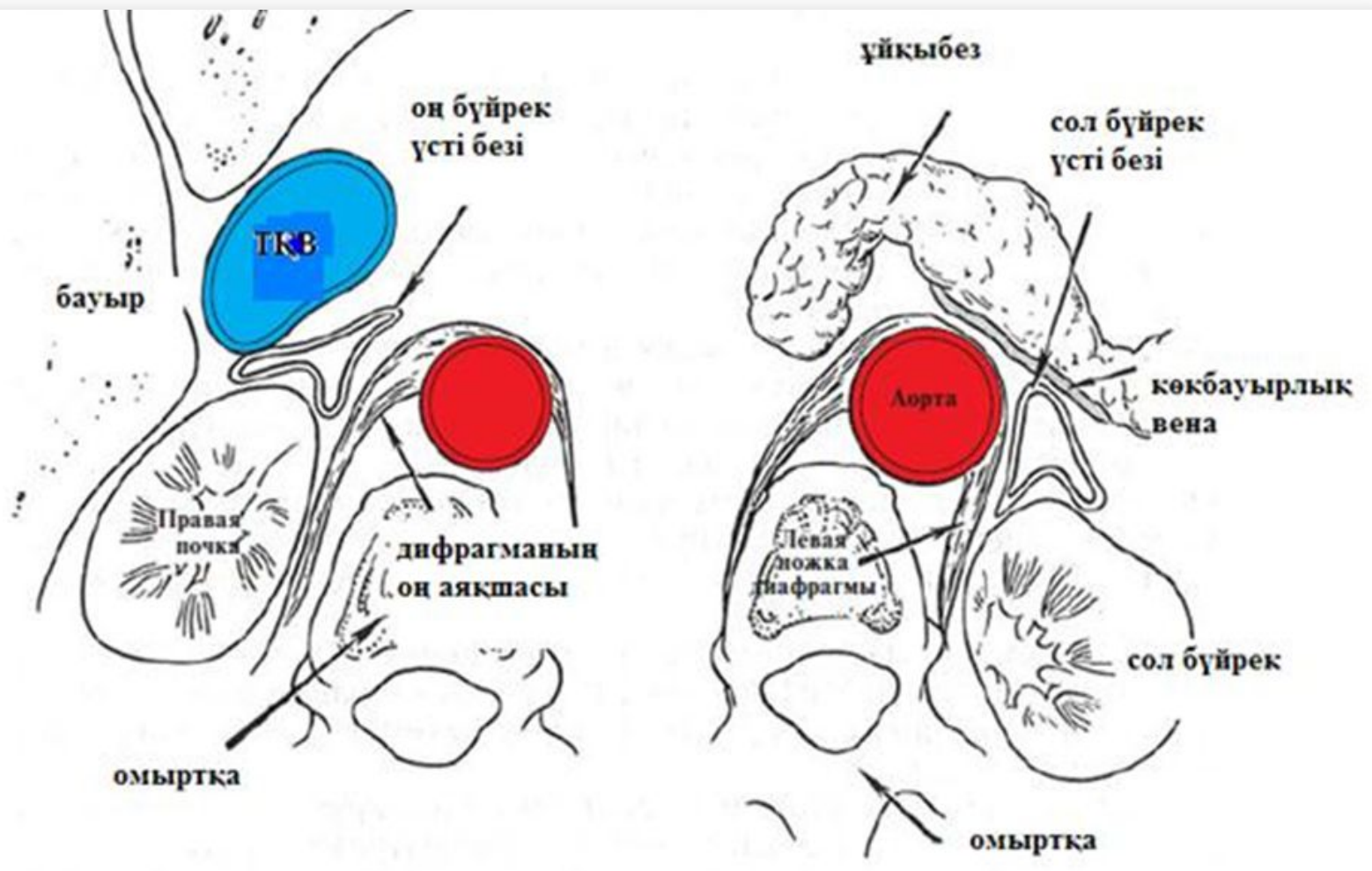




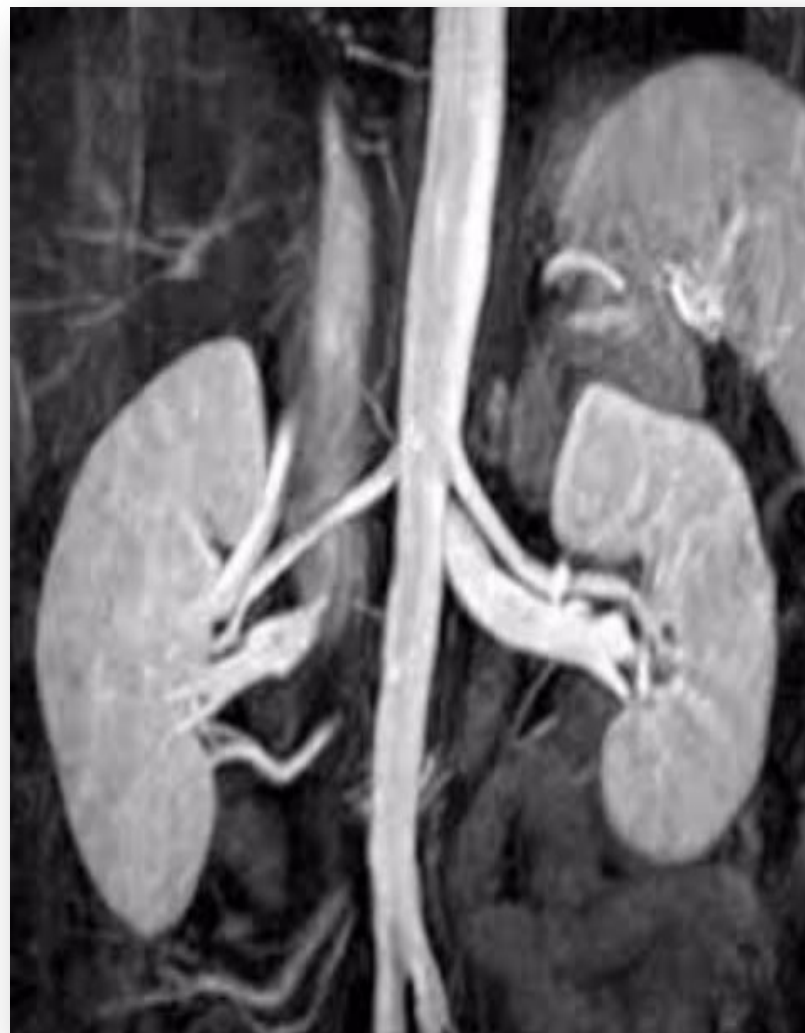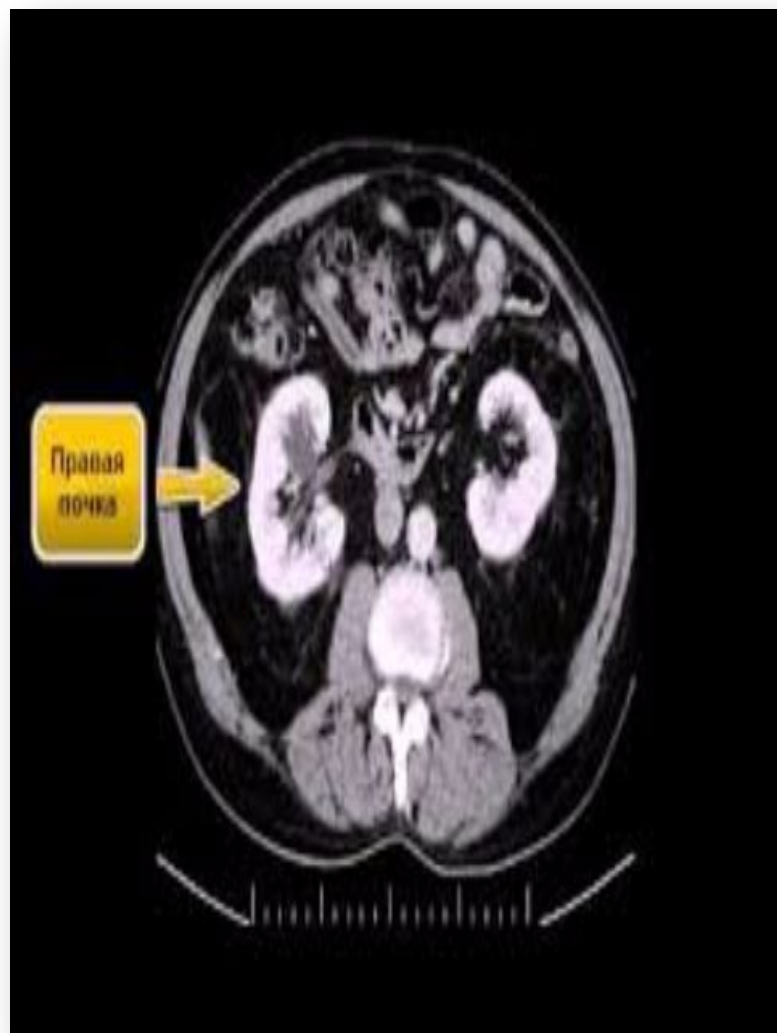Қалыпты жағдайдағы бүйрек үсті безінің компьютерлі томограммасы.

Ең бірінші бүйрек үсті безінің визуализациясы гиперкортицизммен сипатталатын ауруларға қажет. Бүйрек үсті безінің қатерлі ісіктерінің дамуына күмән туғанда, бүйрек үсті безінің көрші тіндермен қарым-қатынасын бағалауға мүмкіндік беретін МРТ зерттеу әдісін жүргізген орынды. УДЗ барысында диаметрі 3 см болатын ірі ісіктерден басқа жағдайда, бүйрек үсті безі нашар визуализацияланады.

Бүйрек үсті безінің компьютерлік немесе магнитті-резонансті томограммасының сызбалық кескіні



КТ-да бүйрек үсті безінің ісігі. МРТ бүйрек үсті безінің.



ҚОРЫТЫНДЫ

Бүйрек үсті бездері — бүйректердің жоғары полюсінде шажырқай арты кеңістігінде орналасқан жұп ішкі секреция безі. Бүйрек үсті бездері XI–XII кеуде омырқалары деңгейінде орналасқан .

Бүйрек үсті бездері екі дербес (жеке) морфофункционалдық эндокринді бездерден — эмбриональды шығу тегі әртүрлі милы және қыртысты заттан (тіннен) тұрады. Қыртысты зат екі біріншілік бүйректер арасында орналасатын, мезодерманың бір бөлігі болып табылатын интерреналді тіннен дифференциацияланады (сараланады). Милы заты симпатикалық бағанадан шығып, интерреналді денеге енетін, яғни жүйке жүйесінің шығу тегімен ортақ, симпатобластардан дамиды. Осындай шығу тегі параганглий мен буфуркациялы хромаффинді денешіктерге жататын экстраадrenalьды хромаффинді тіндерге тән.

ПАЙДАЛАНЫЛҒАН ӘДЕБИЕТТЕР

1. Детские болезни учебник + CD. Под редакцией А.А. Баранова. 2-ое издание исправленное и дополненное. - М., 2009.

2. Эндокринология: учебник. Под редакцией Дедов И.И., Мельниченко Г.А., Фадеев В.В. 2-ое издание исправленное и дополненное. -М., 2009.

3. Хамзин Ә., Сәулелік диагностика., 2010.

4. Краткая медицинская энциклопедия / гл. ред. Б.В. Петровский — издание второе. — М.: «Советская энциклопедия», 1989.

**Назарларыңызға
рахмет!**