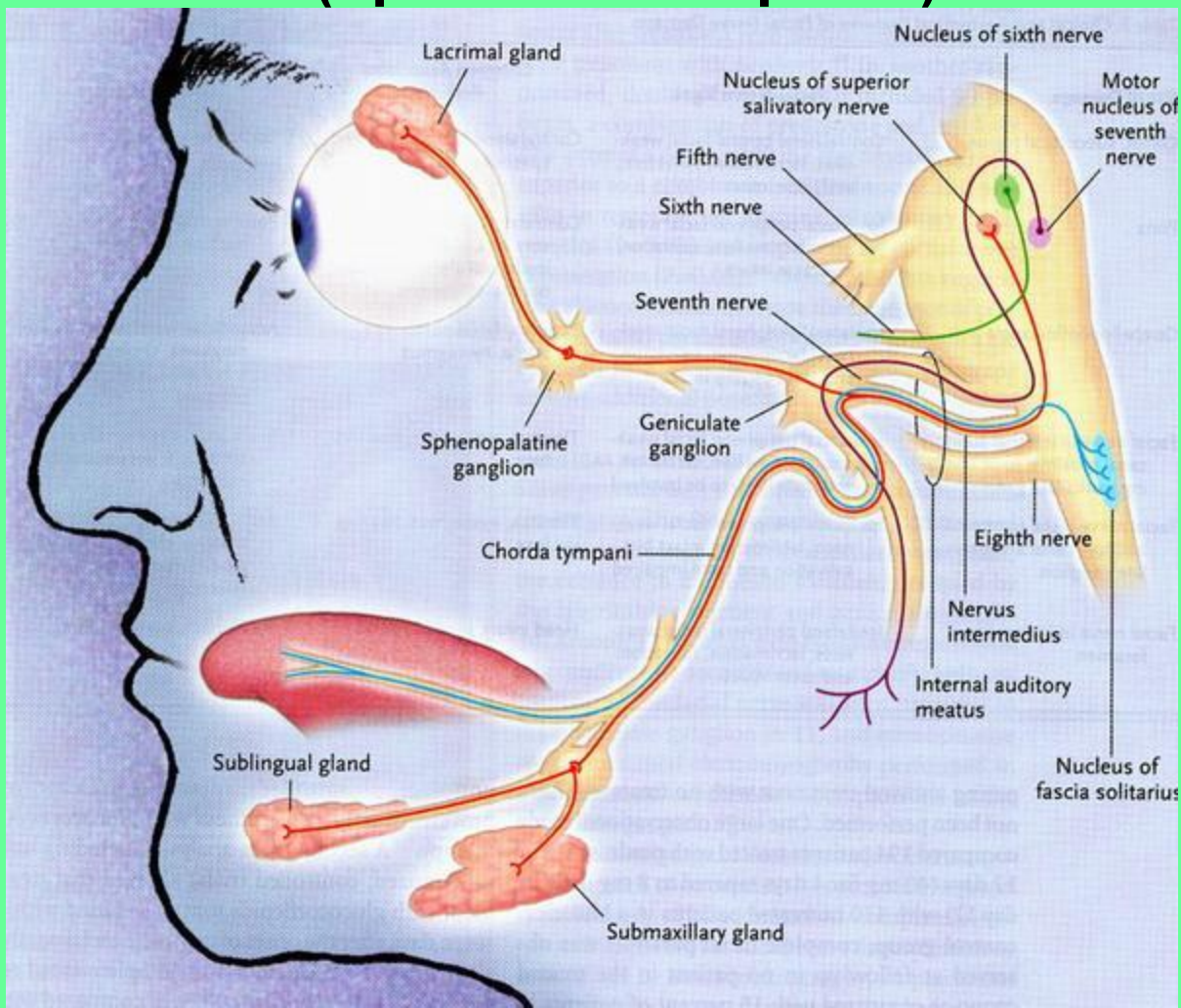


**ФУНКЦИОНАЛЬНАЯ АНАТОМИЯ  
ЧЕРПНЫХ НЕРВОВ  
ЧАСТЬ II**

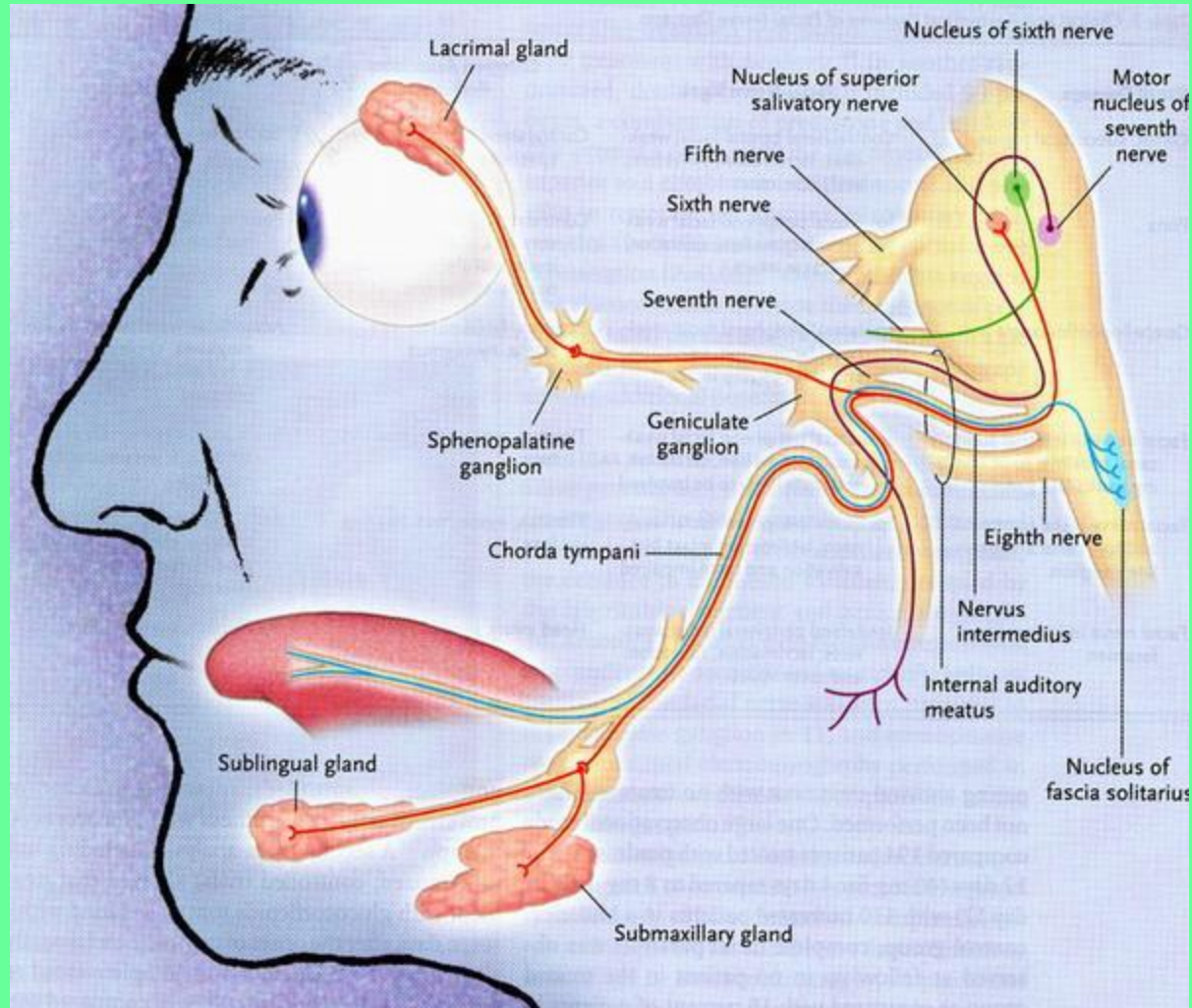
# VII ПАРА ЧЕРЕПНЫХ НЕРВОВ – ЛИЦЕВОЙ НЕРВ.

Нерв II висцеральной дуги, смешанный.

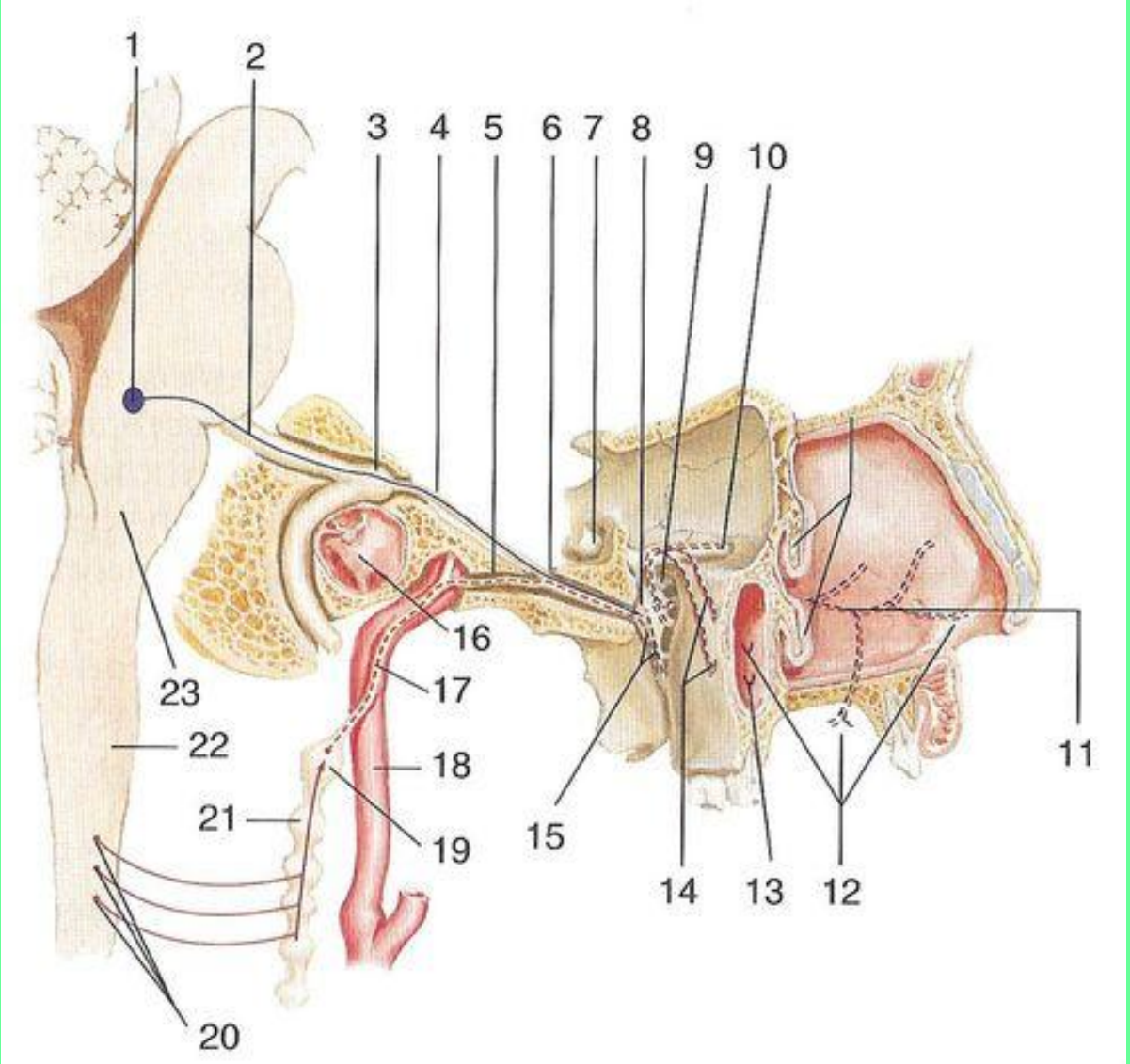
**СОДЕРЖИТ** двигательные, чувствительные волокна и парасимпатические (преганглионарные).



# 1. Двигательные волокна – аксоны нейронов двигательного ядра.

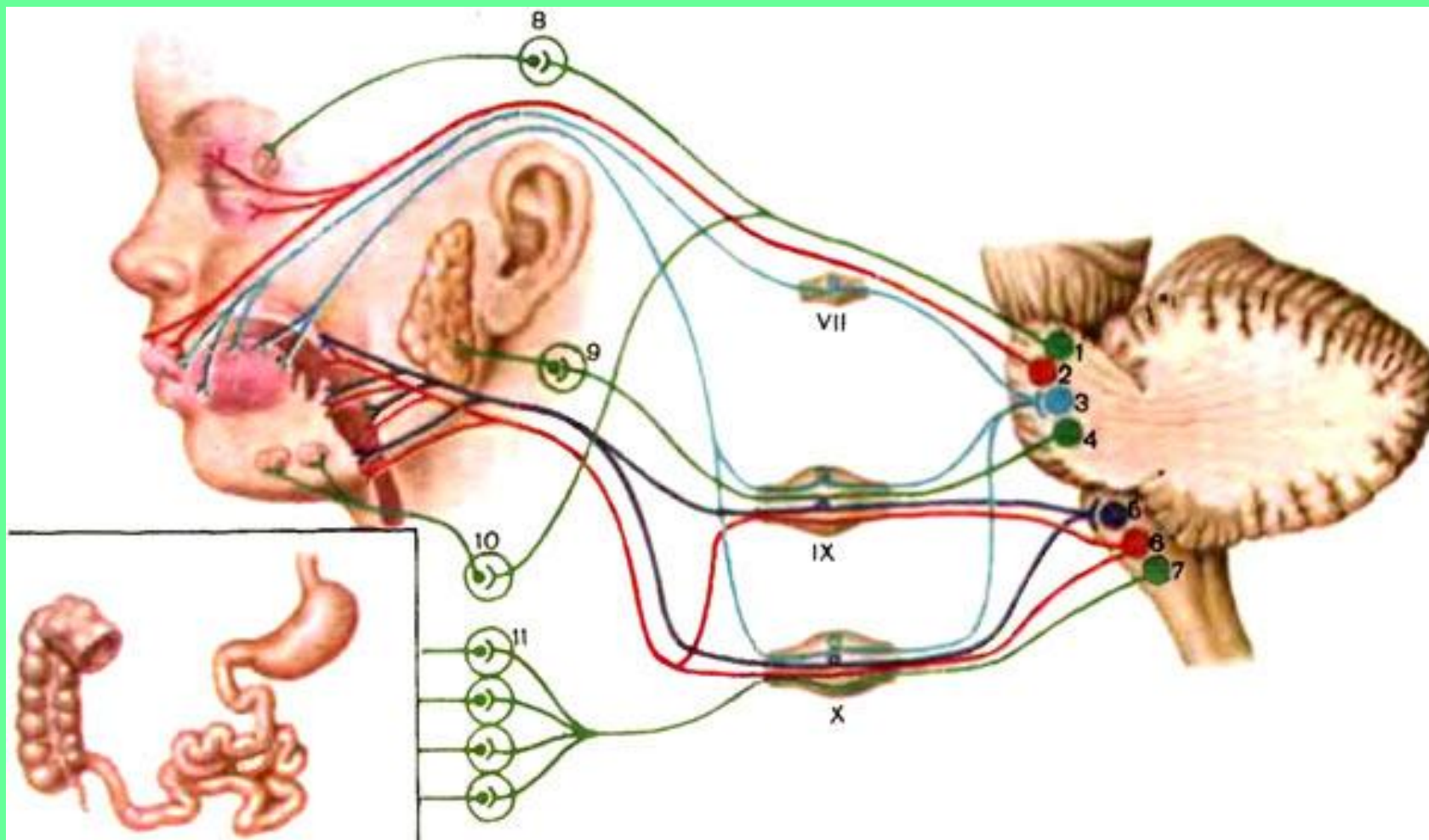


# 2. Чувствительные волокна – отростки нейронов чувствительного узла коленца

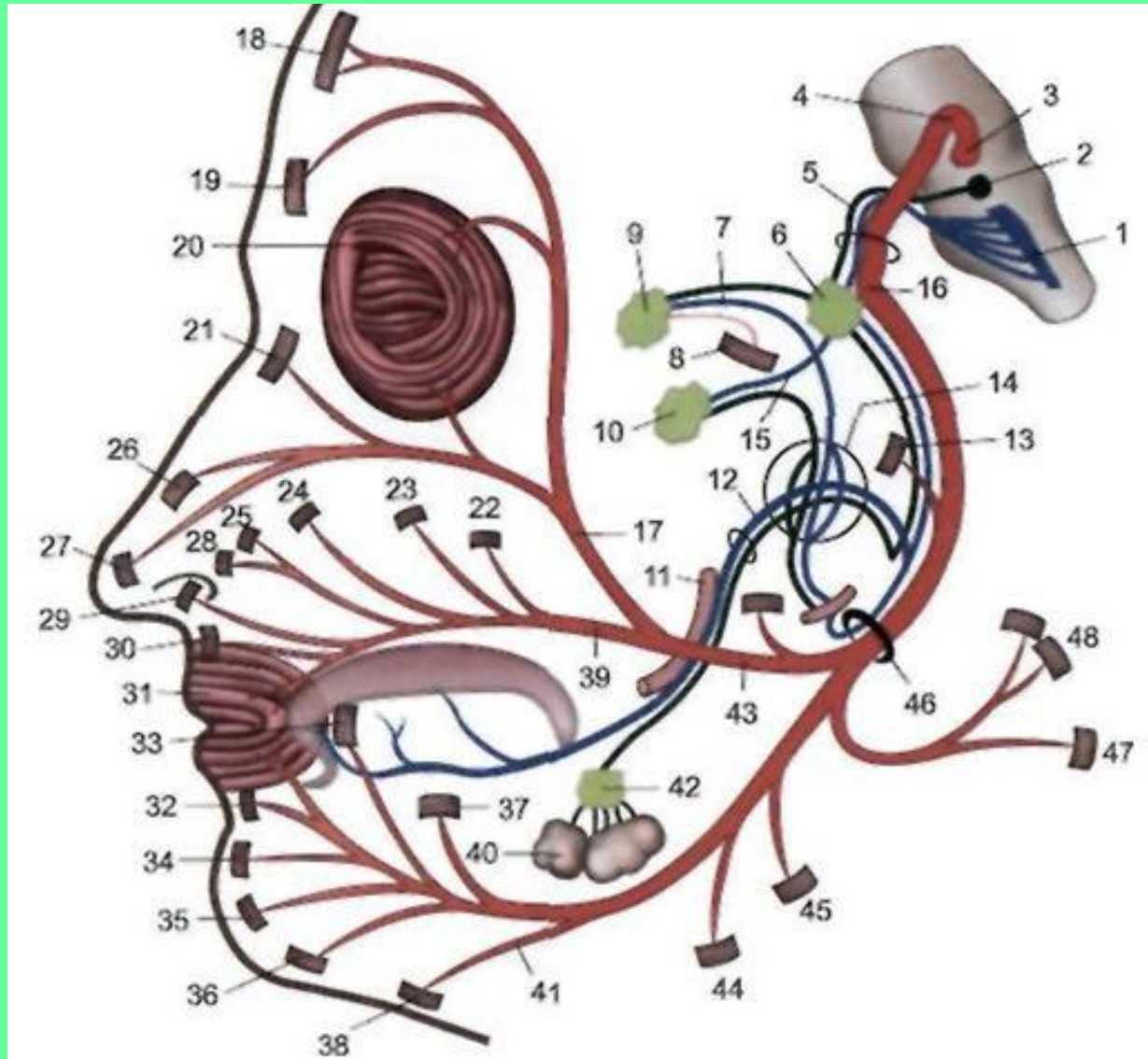




### 3. Парасимпатические волокна аксоны нейронов слезного и верхнего слюноотделительного ядра

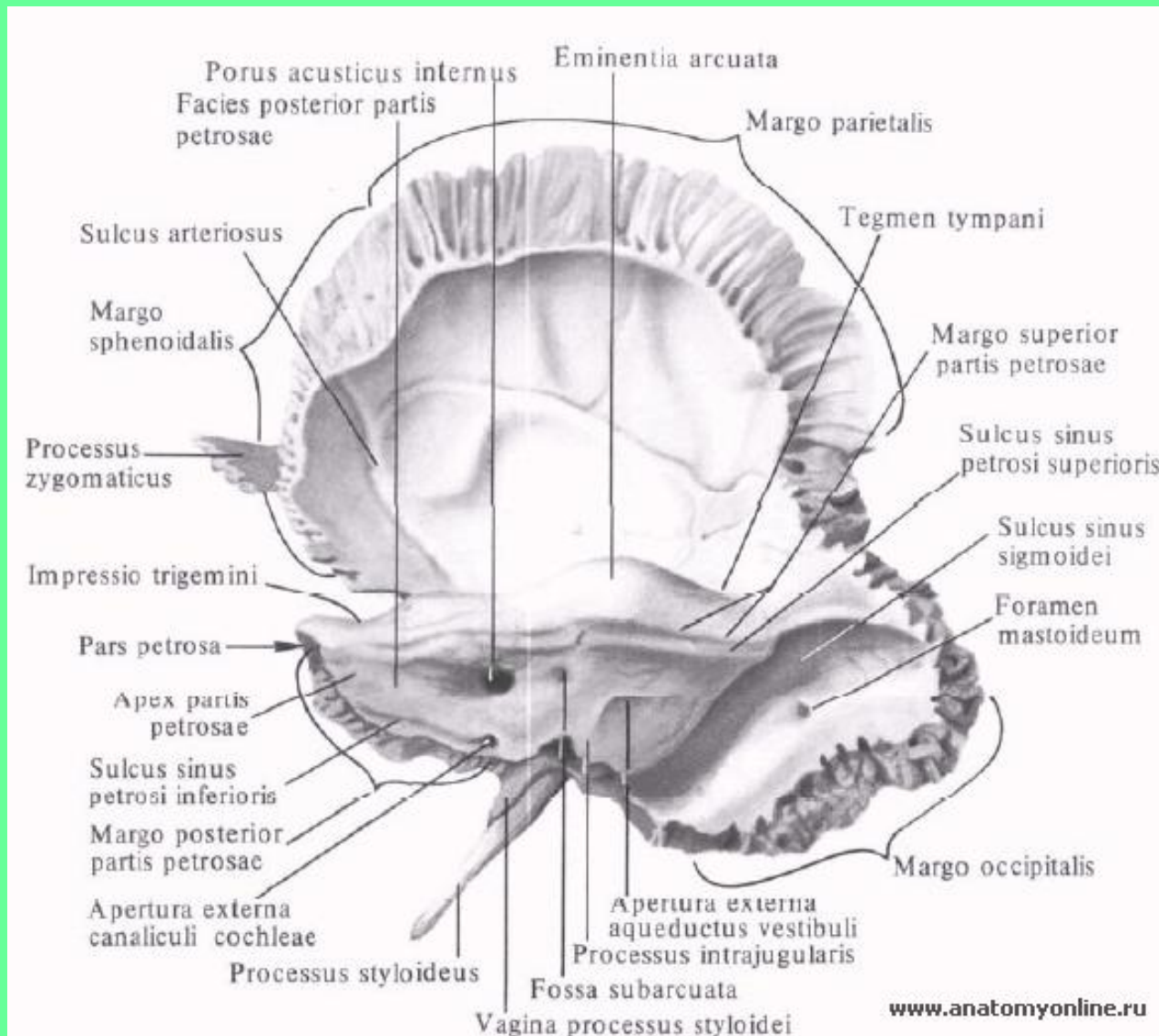


# Чувствительные и парасимпатические волокна формируют промежуточный нерв



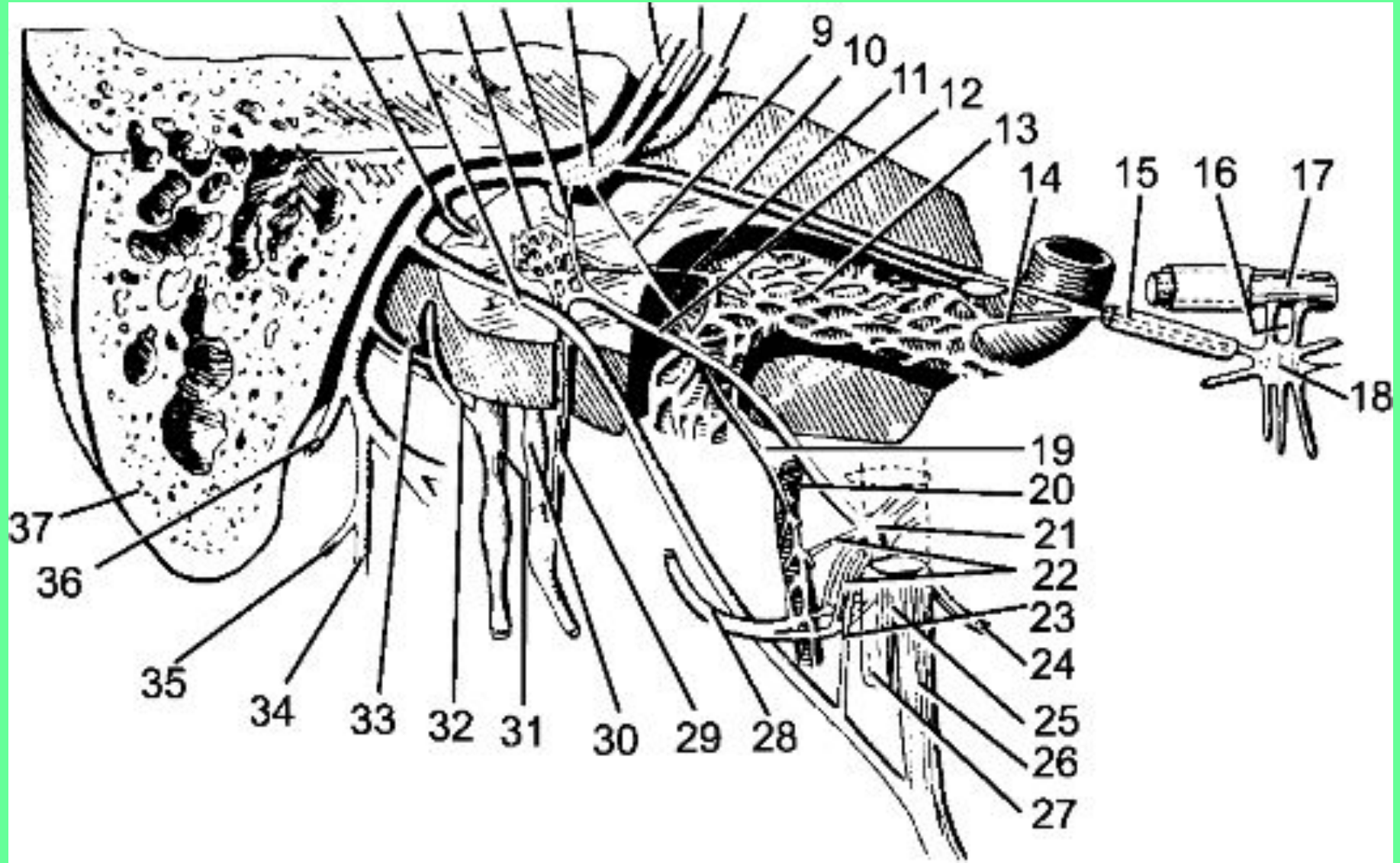
# ТОПОГРАФИЯ ЛИЦЕВОГО НЕРВА

## 1. Внутренний слуховой проход





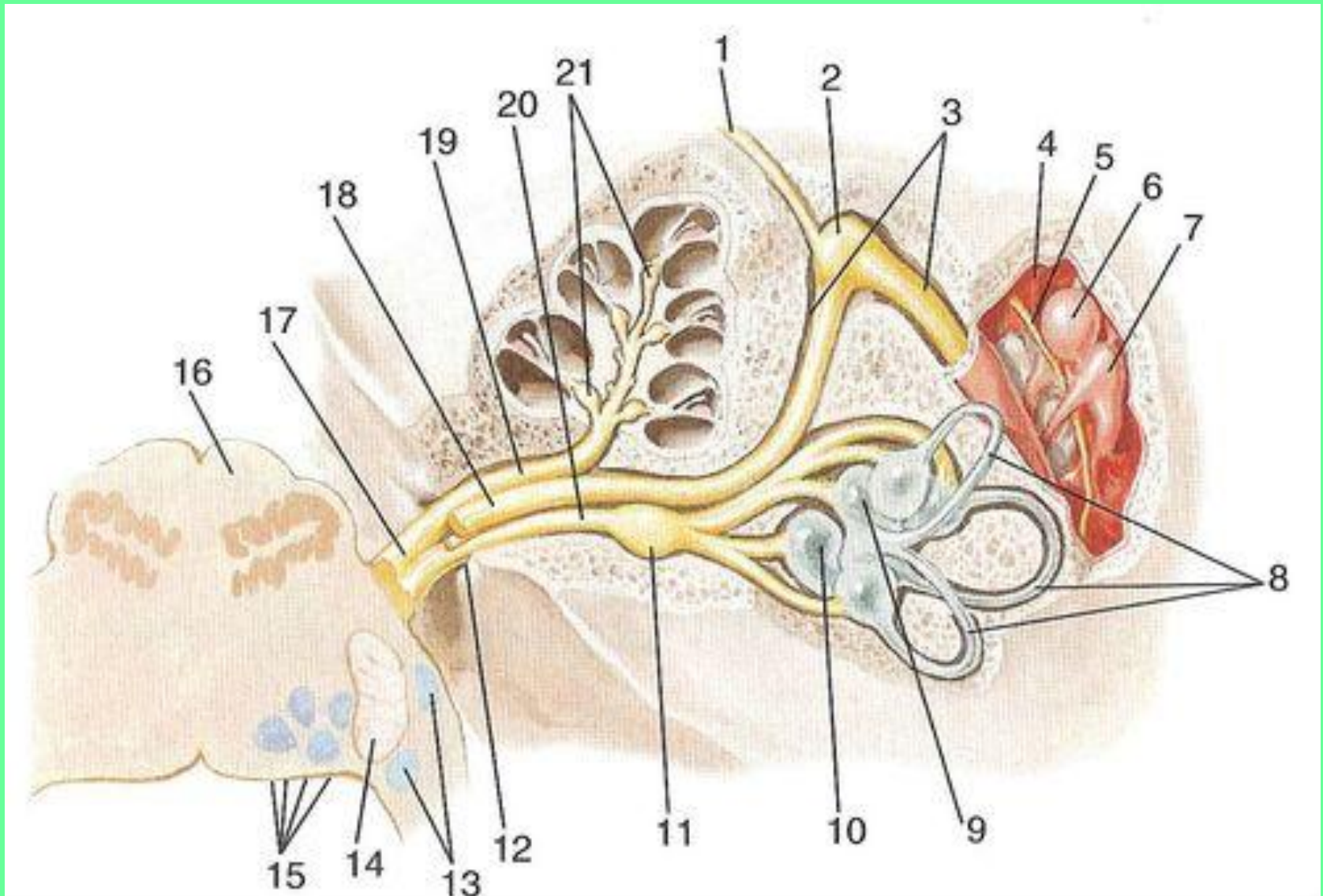
- 2. Канал лицевого нерва.
- 3. Шилососцевидное отверстие.



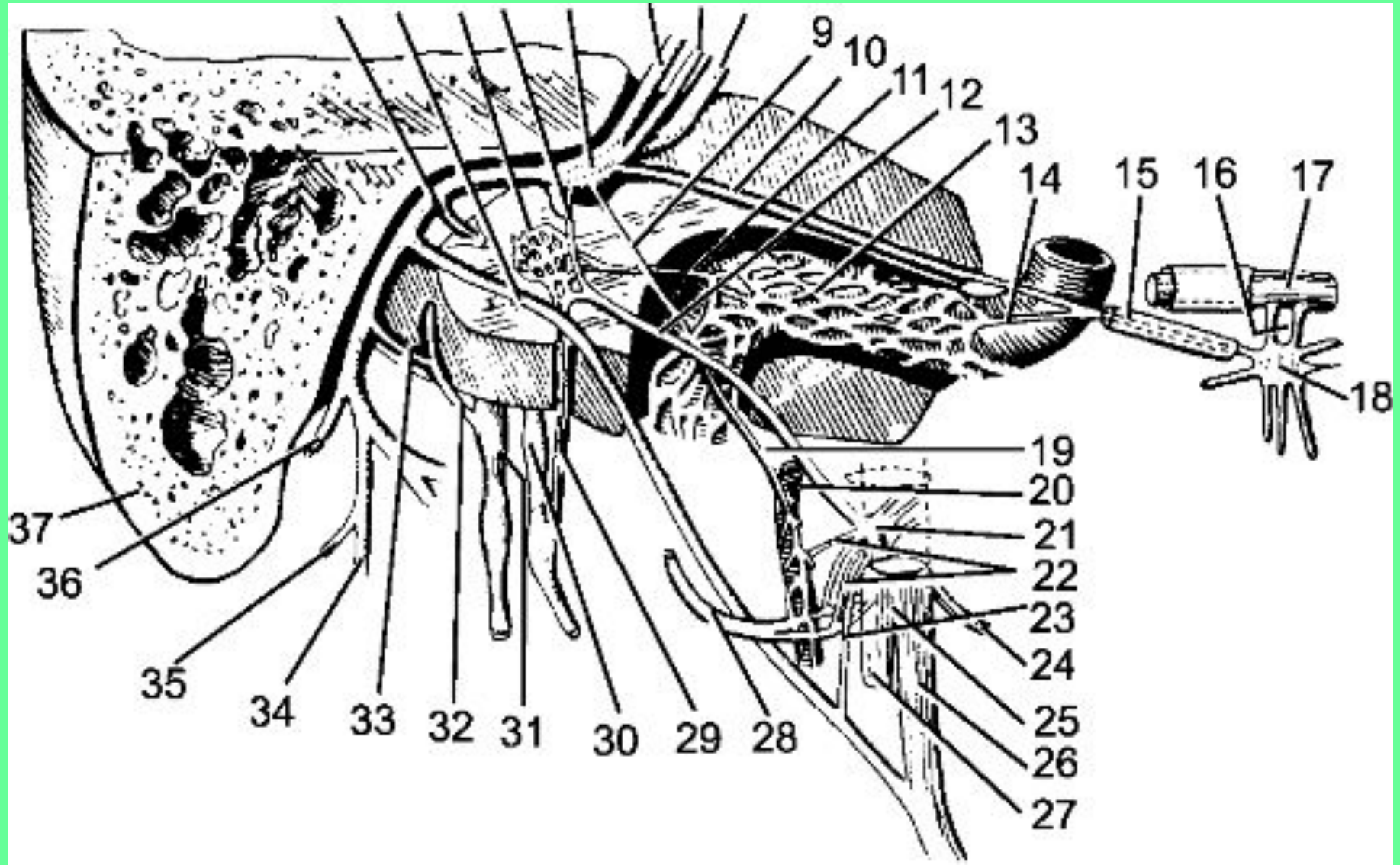


# ВЕТВИ ЛИЦЕВОГО НЕРВА В ЕГО КАНАЛЕ

## 1. Большой каменистый нерв.

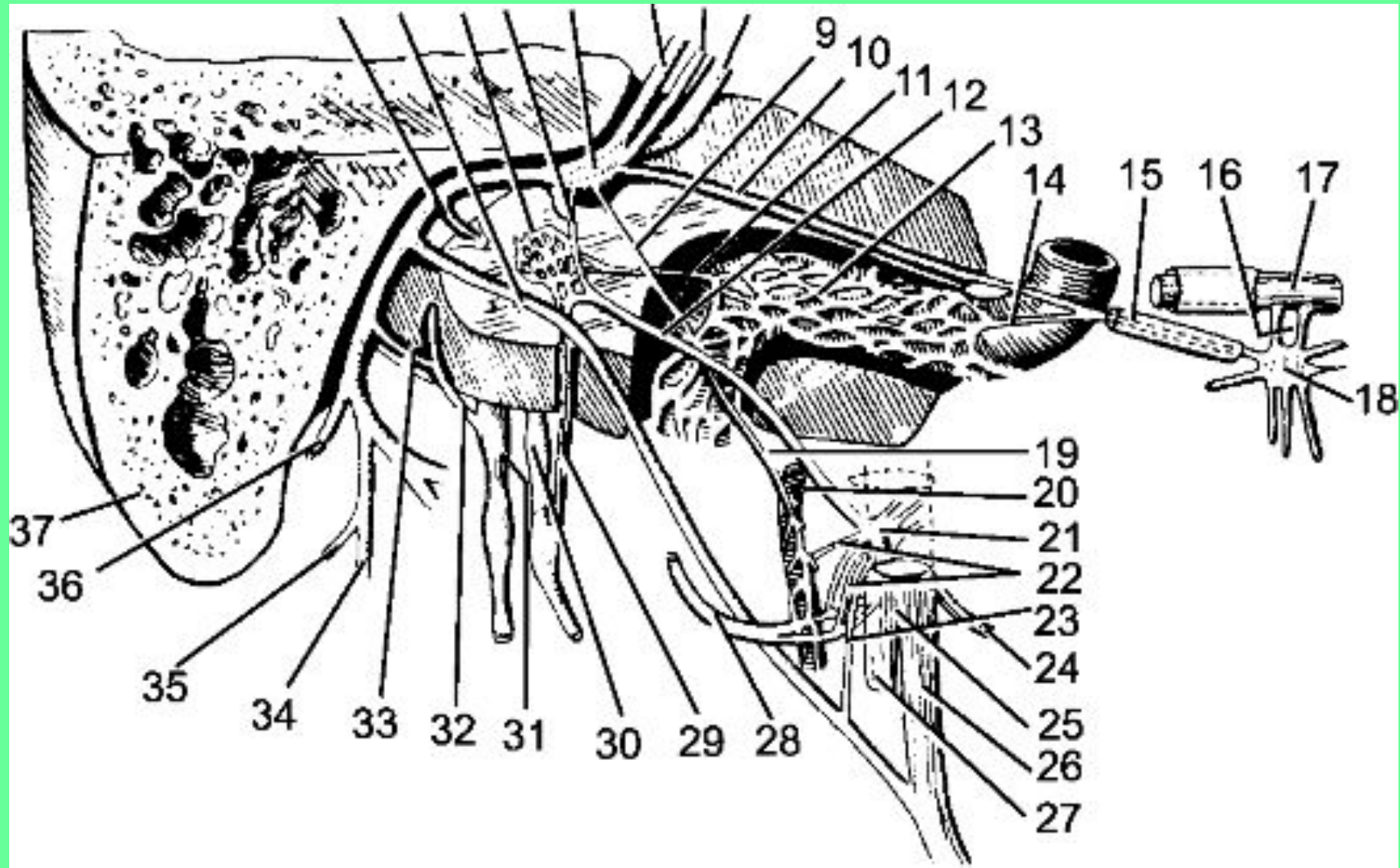


## 2. Барабанная струна (нисходящий отдел канала).



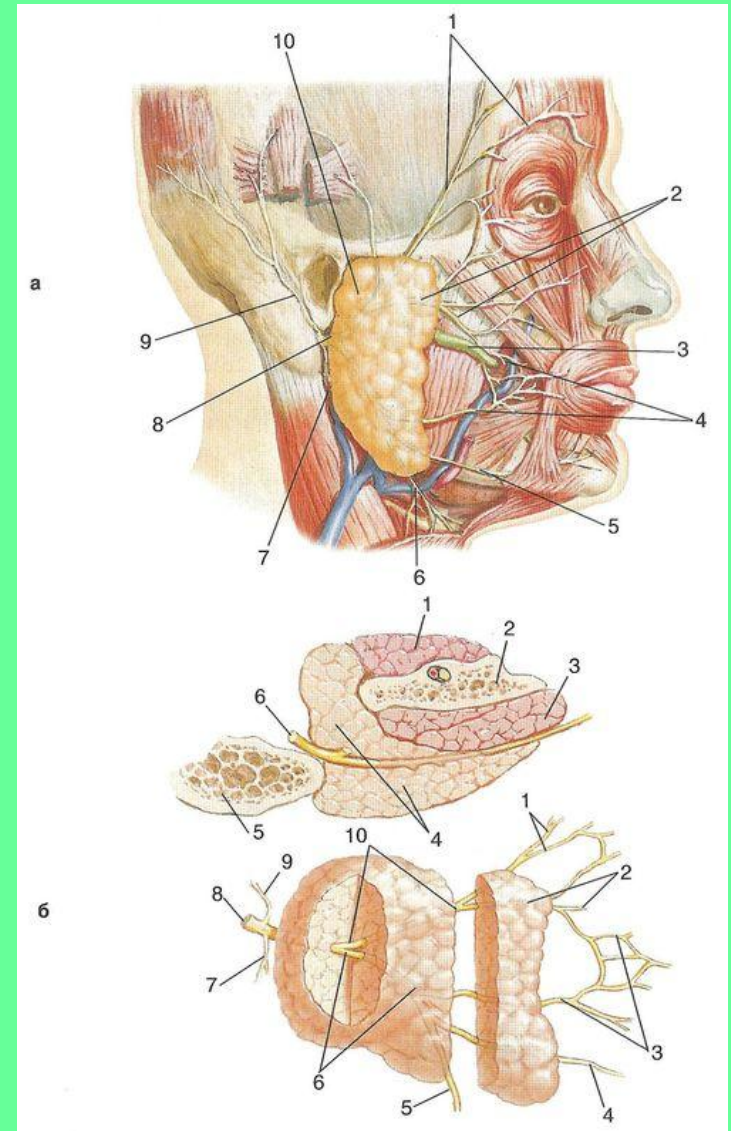
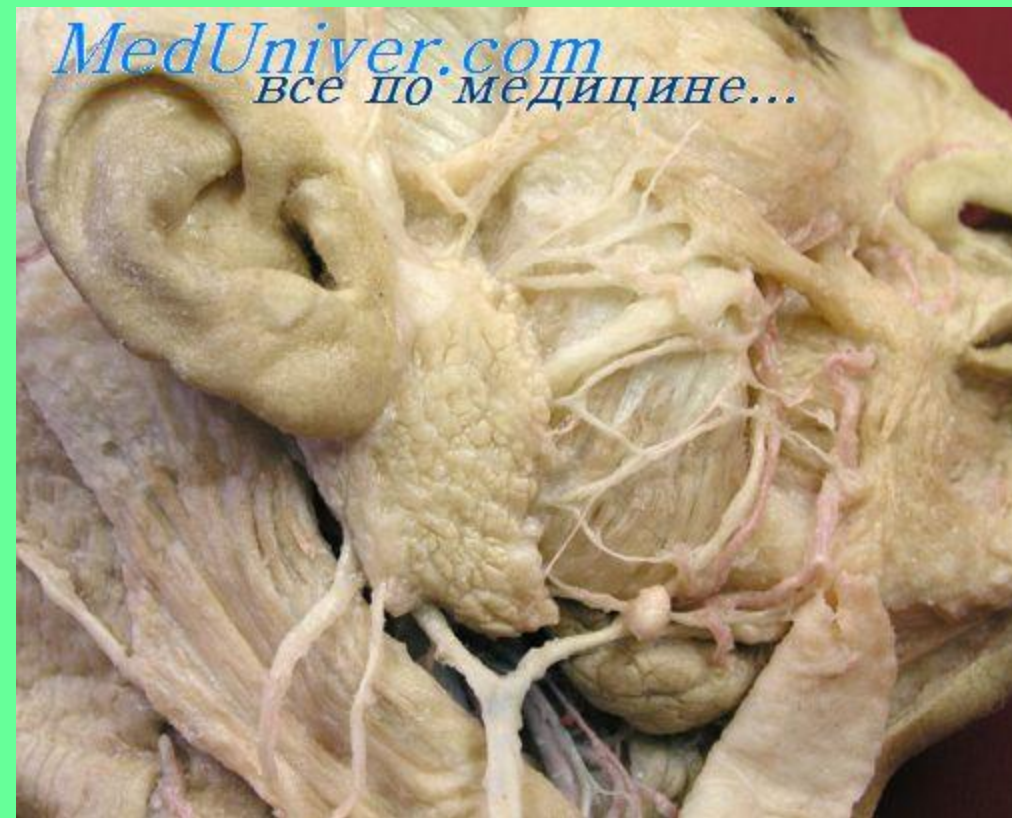

### 3. Стременной нерв







После выхода из канала лицевой нерв отдает ветви к мышцам лица и подкожной мышце, образуя околоушное сплетение и «большую гусиную лапку».




# ВЕТВИ ЛИЦЕВОГО НЕРВА



**Автономные**  
(большой  
каменистый нерв)



**Смешанные**  
(барабанная струна)

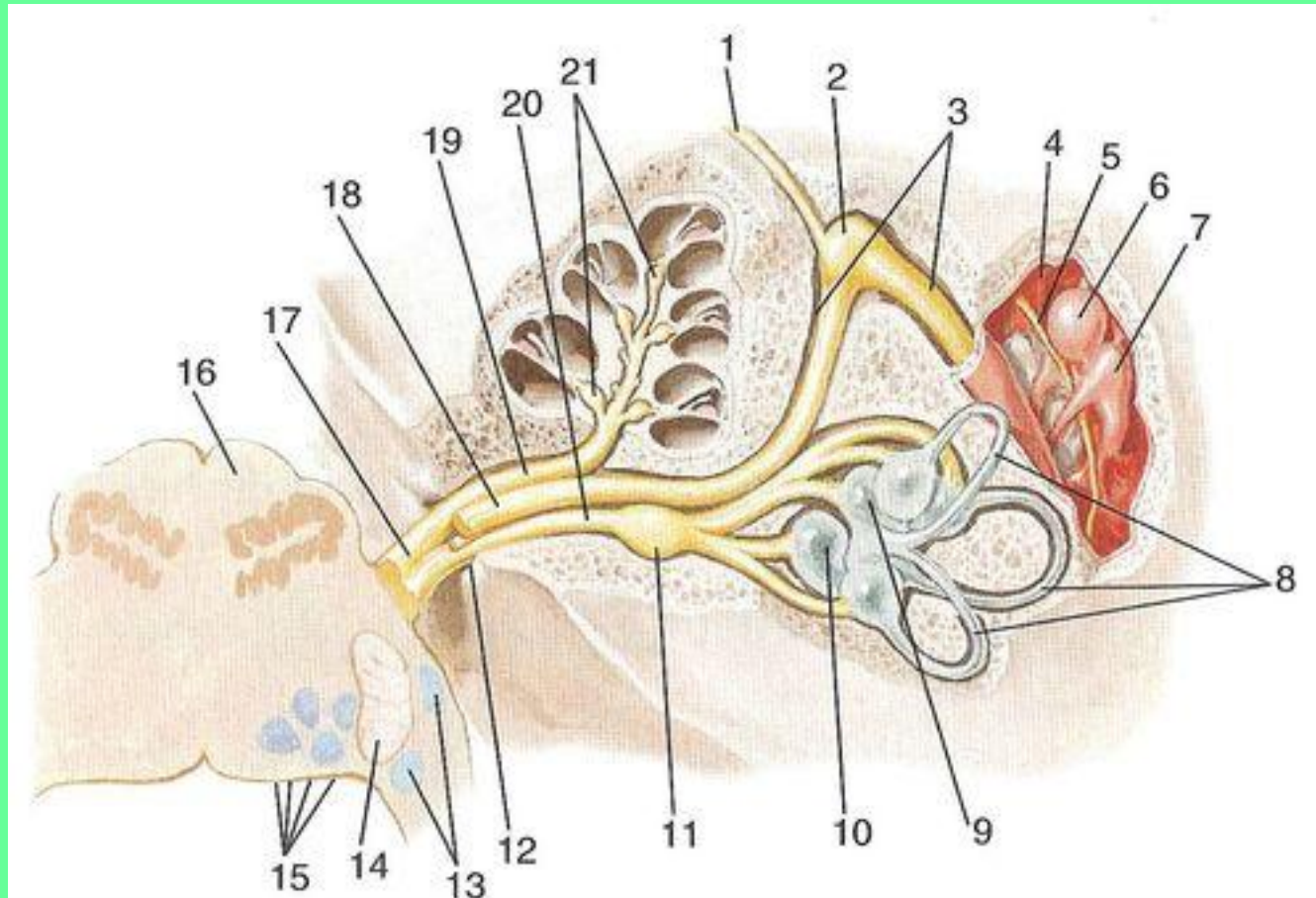


**Двигательные**

# 1. АВТОНОМНЫЕ ВЕТВИ ЛИЦЕВОГО (ПРОМЕЖУТОЧНОГО НЕРВА).

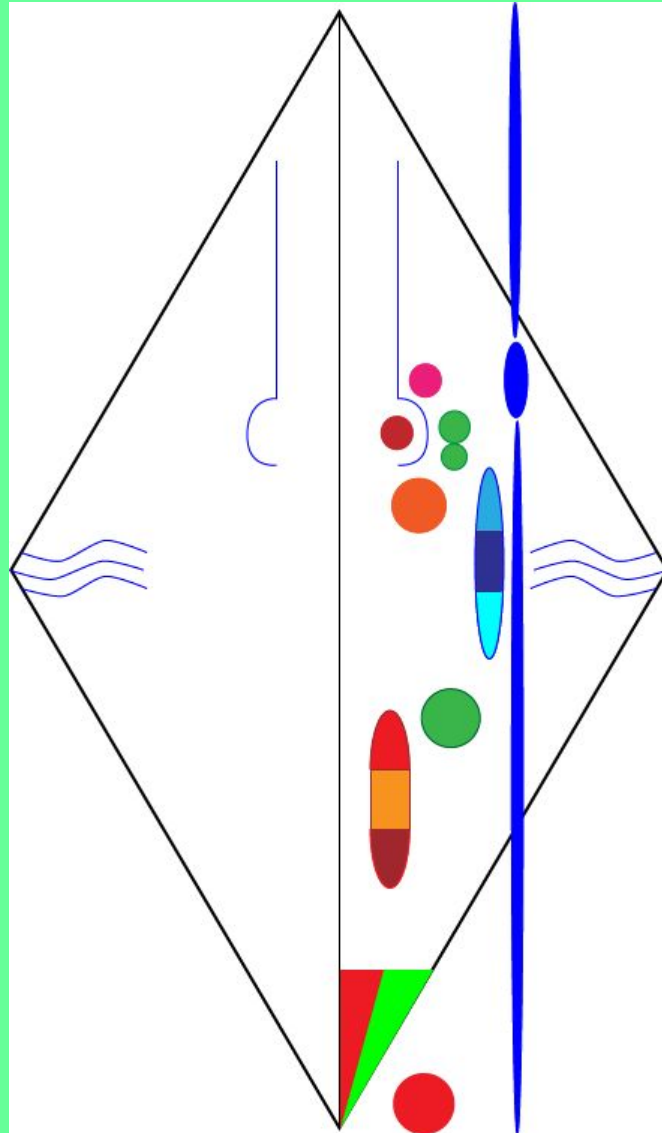
## БОЛЬШОЙ КАМЕНИСТЫЙ НЕРВ.

Содержит парасимпатические преганглионарные волокна.





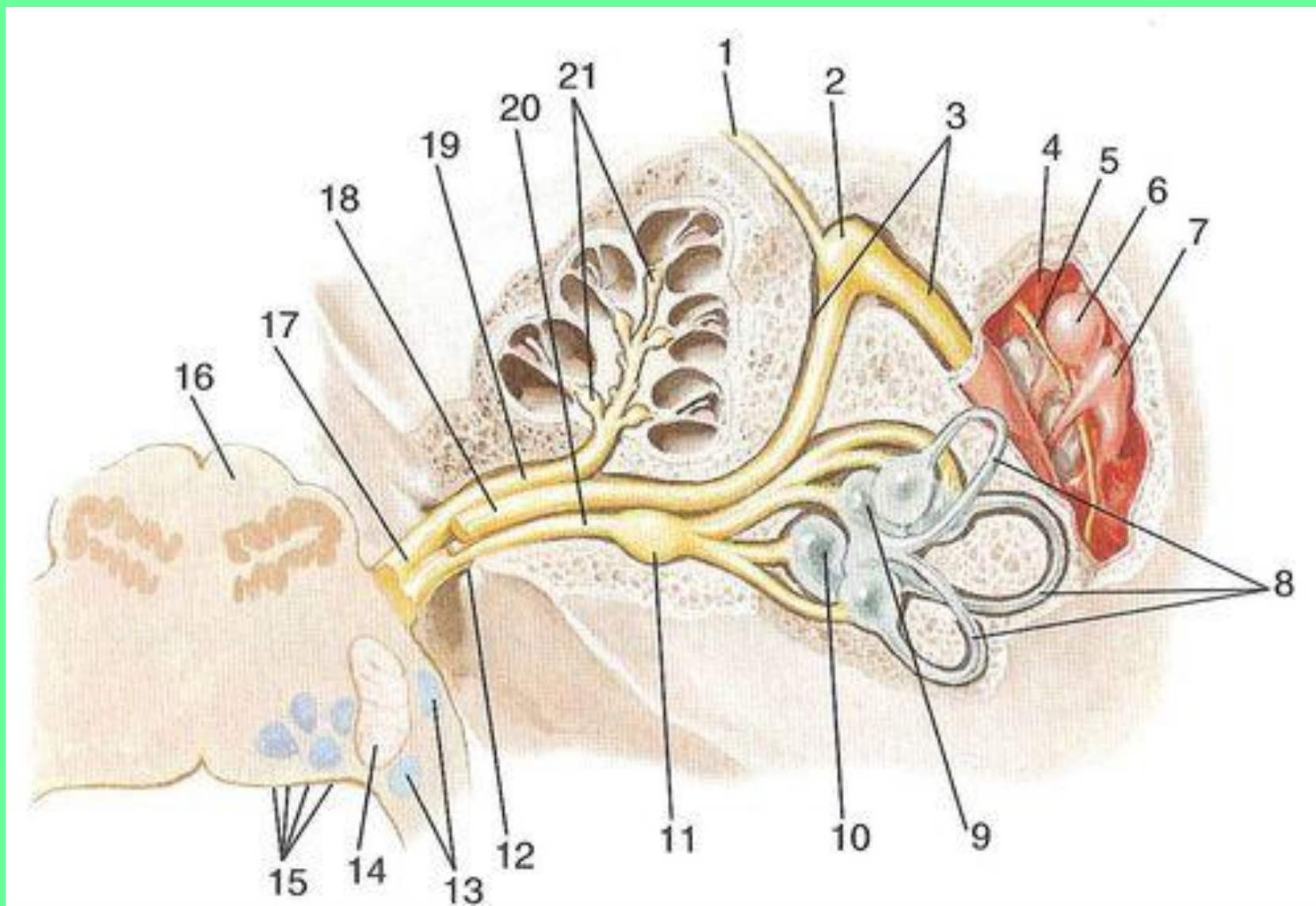
**Парасимпатические преганглионарные волокна берут начало от слезного ядра.**



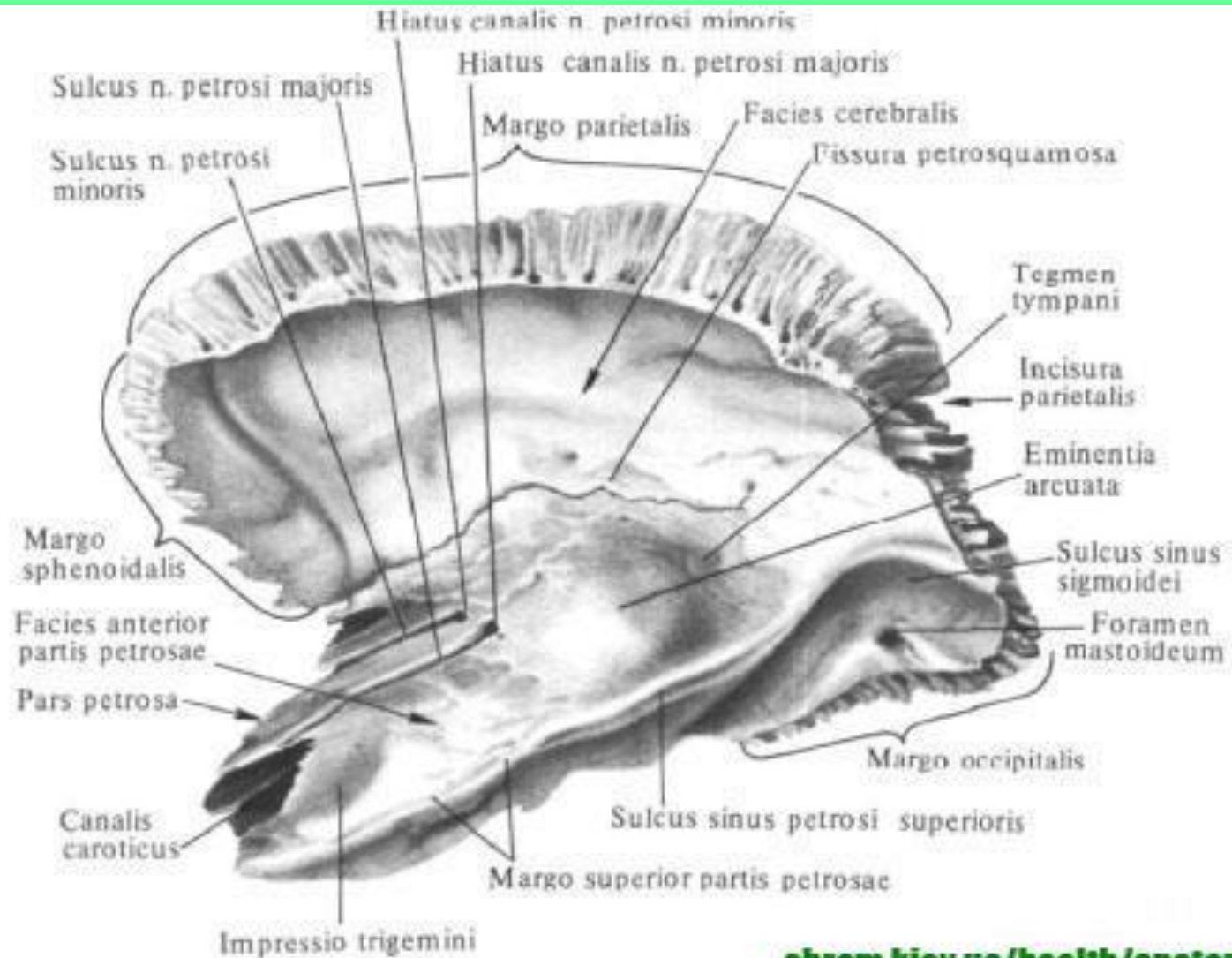
# ТОПОГРАФИЯ БОЛЬШОГО КАМЕНИСТОГО НЕРВА

1. Канал лицевого нерва.

2. Канал большого каменистого нерва.

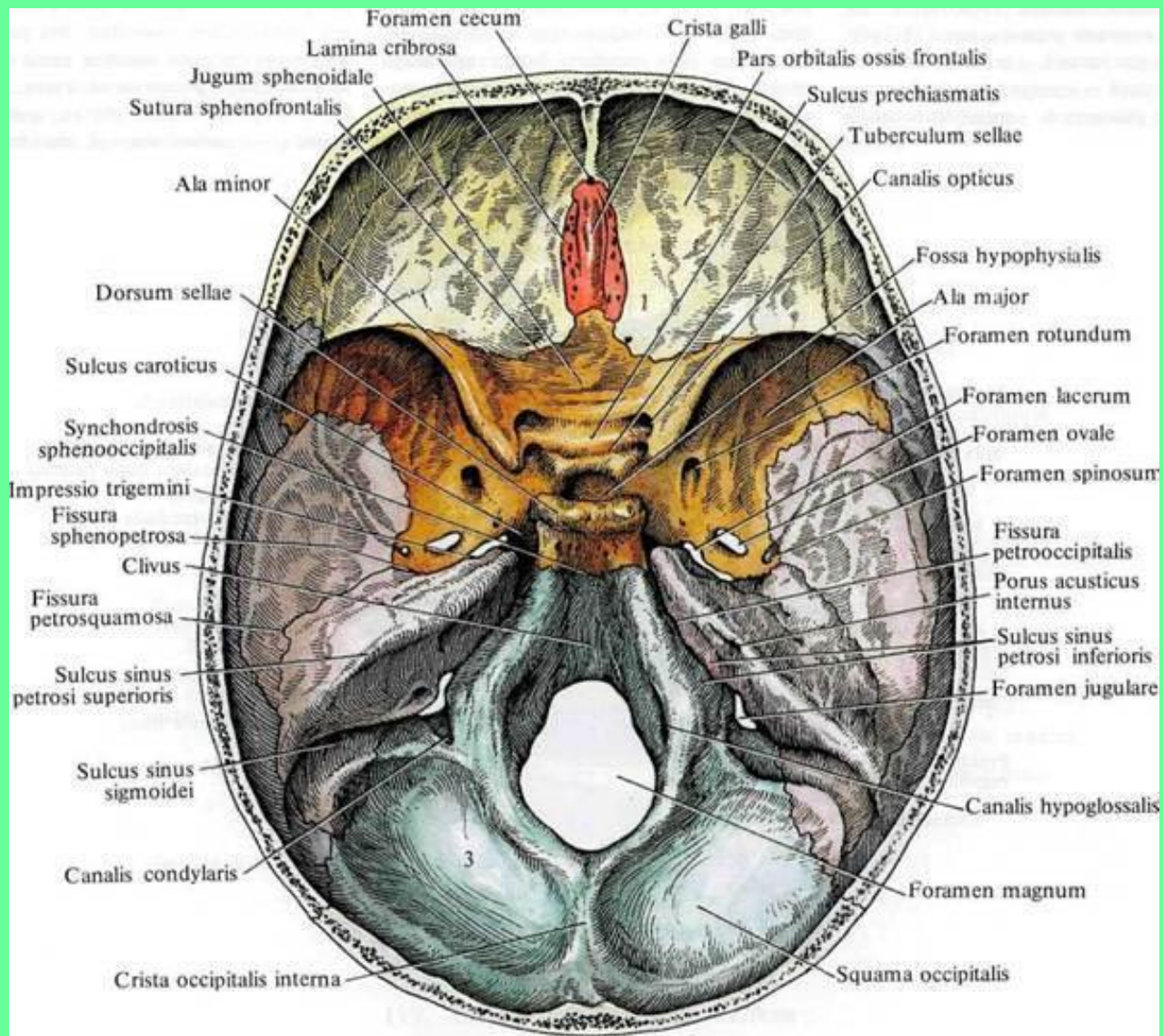


3. Расщелина канала большого каменистого нерва.
4. Передняя поверхность пирамиды – борозда большого каменистого нерва.

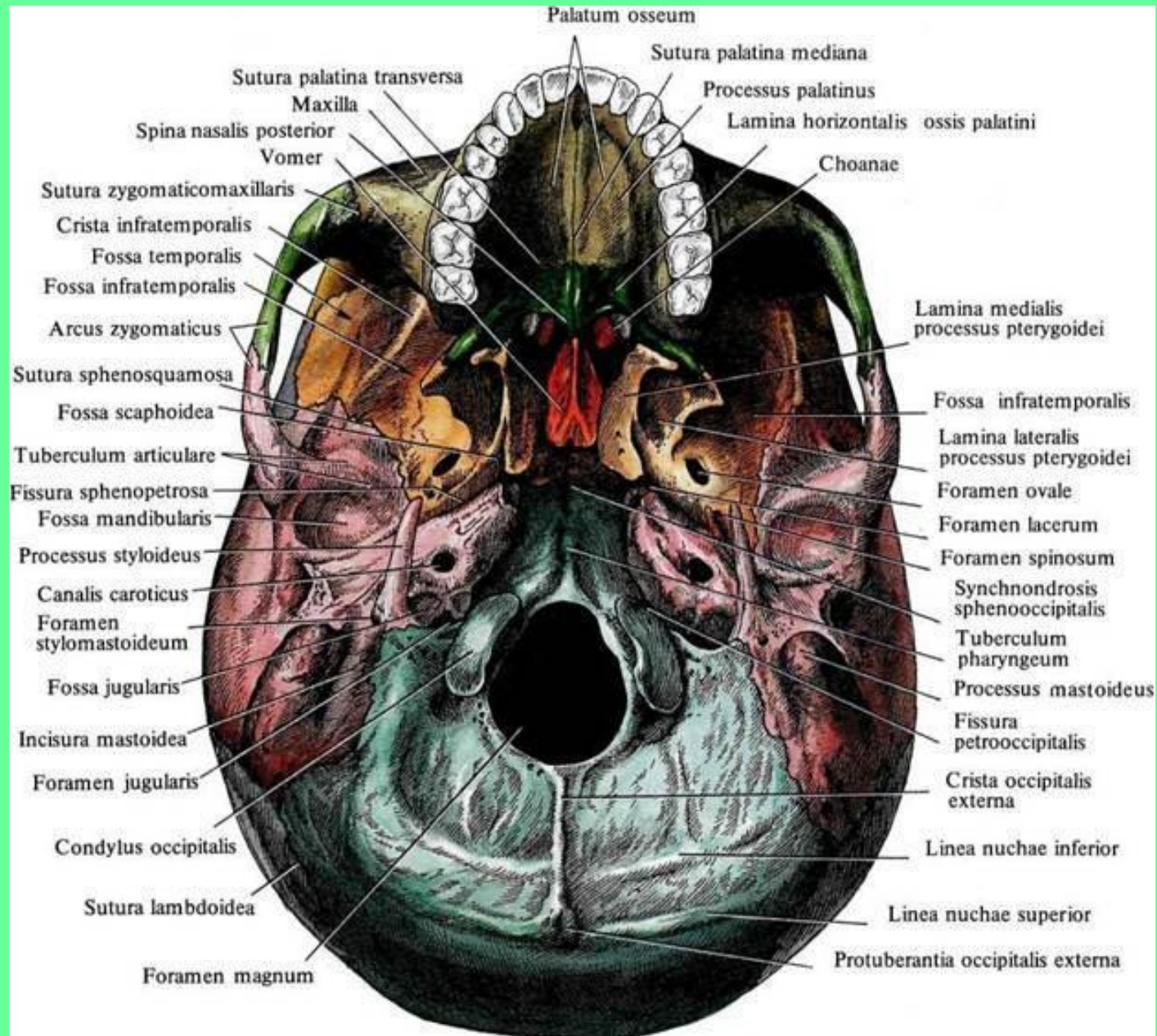




# 5. Рваное отверстие.

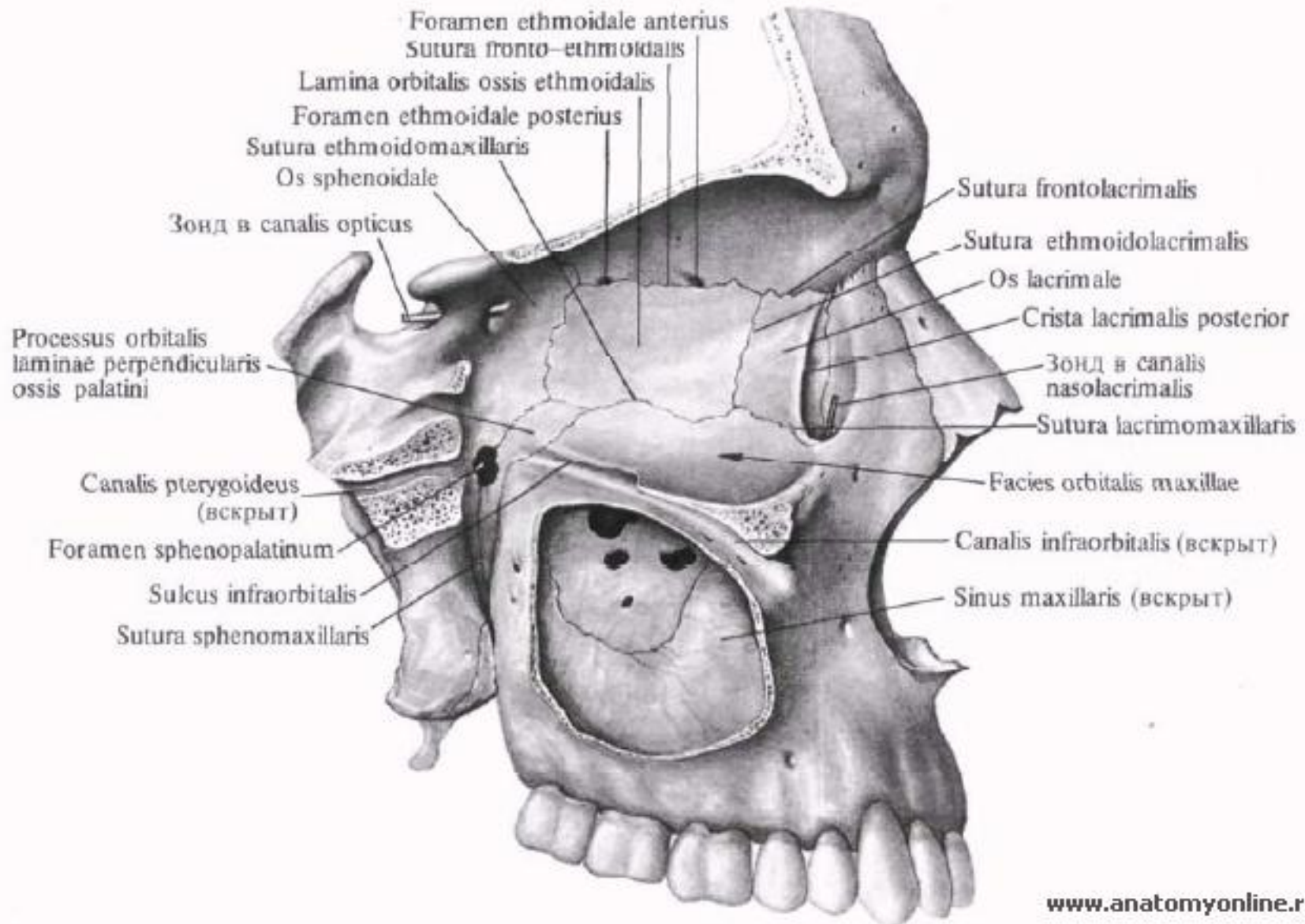


# 6. Наружное основание черепа.





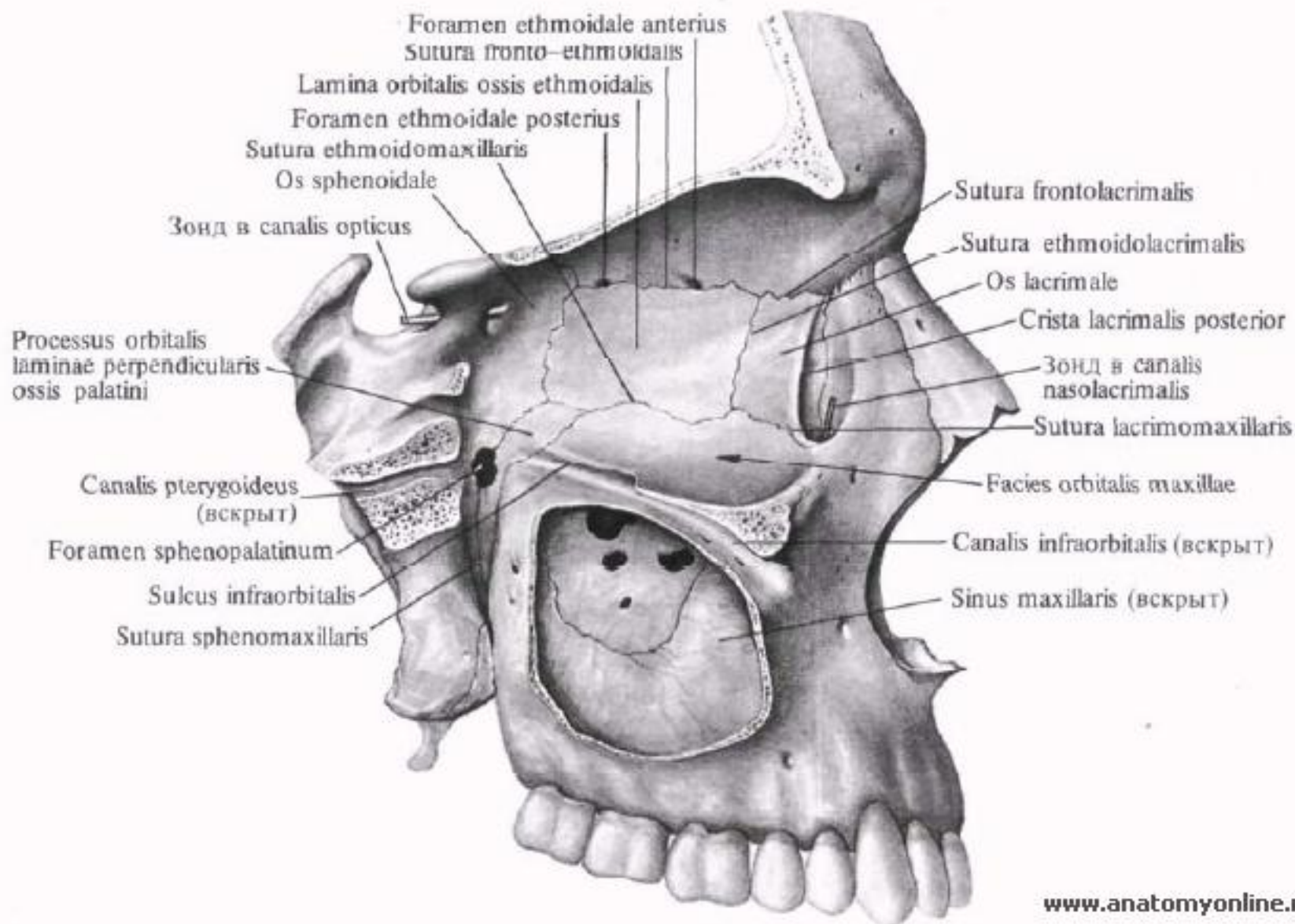
# 7. Крыловидный канал.



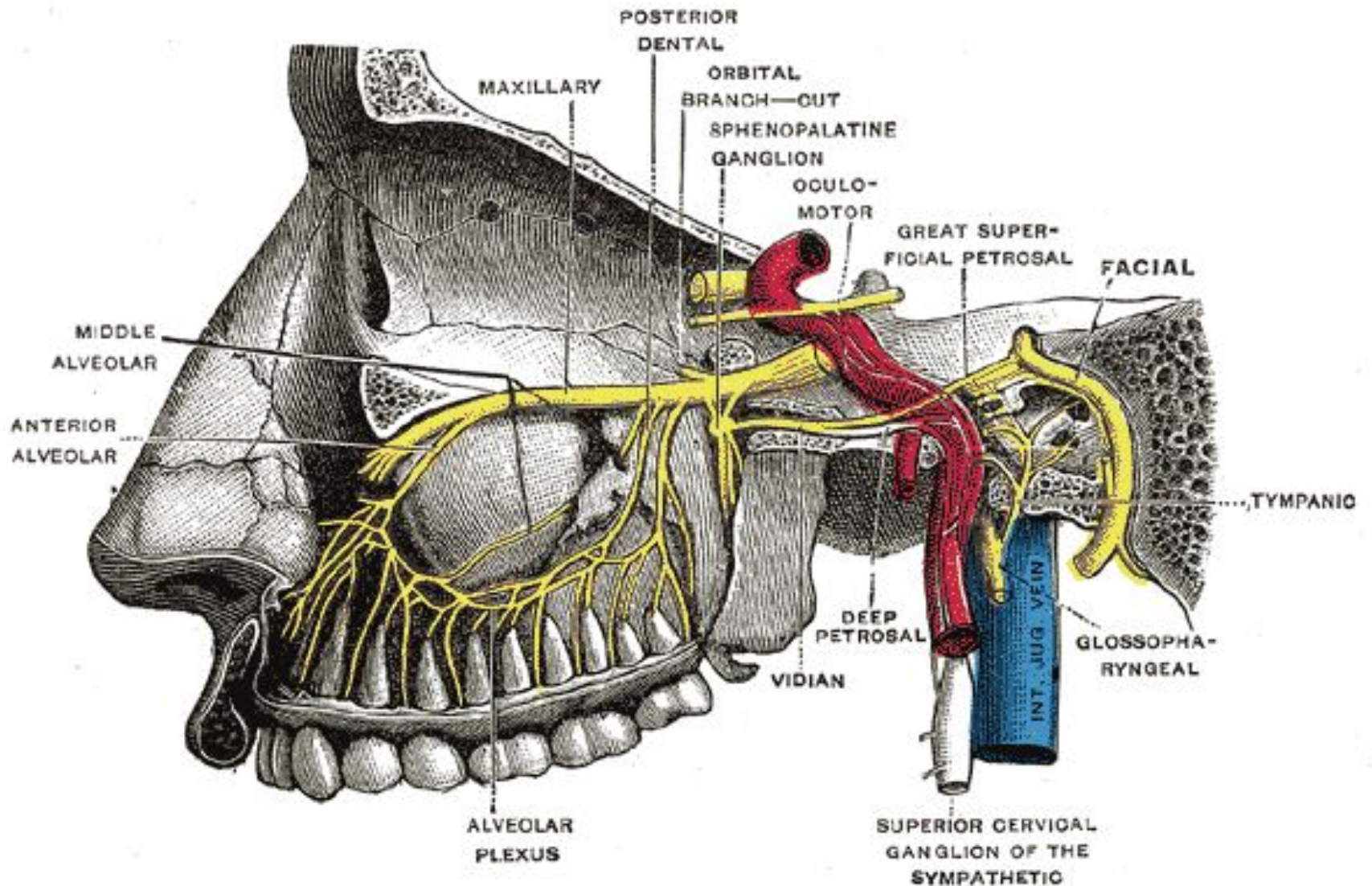


**Большой каменистый нерв (парасимпатический)**  
**+**  
**Глубокий каменистый нерв (симпатический)**  
**=**  
**Нерв крыловидного канала (Видиев нерв)**

# 7. Крыловидно-небная ямка.

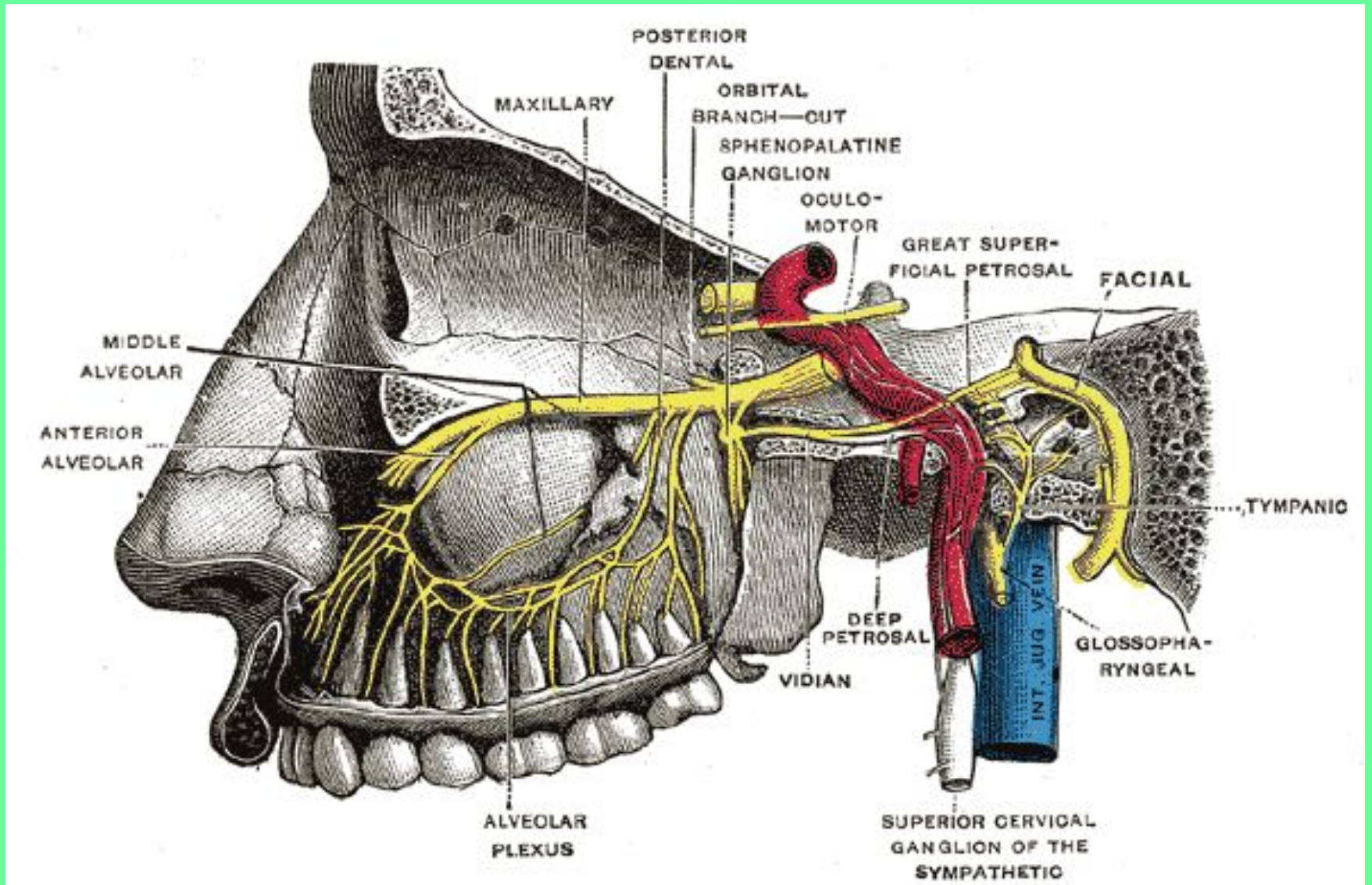


# 8. Крылонебный узел.



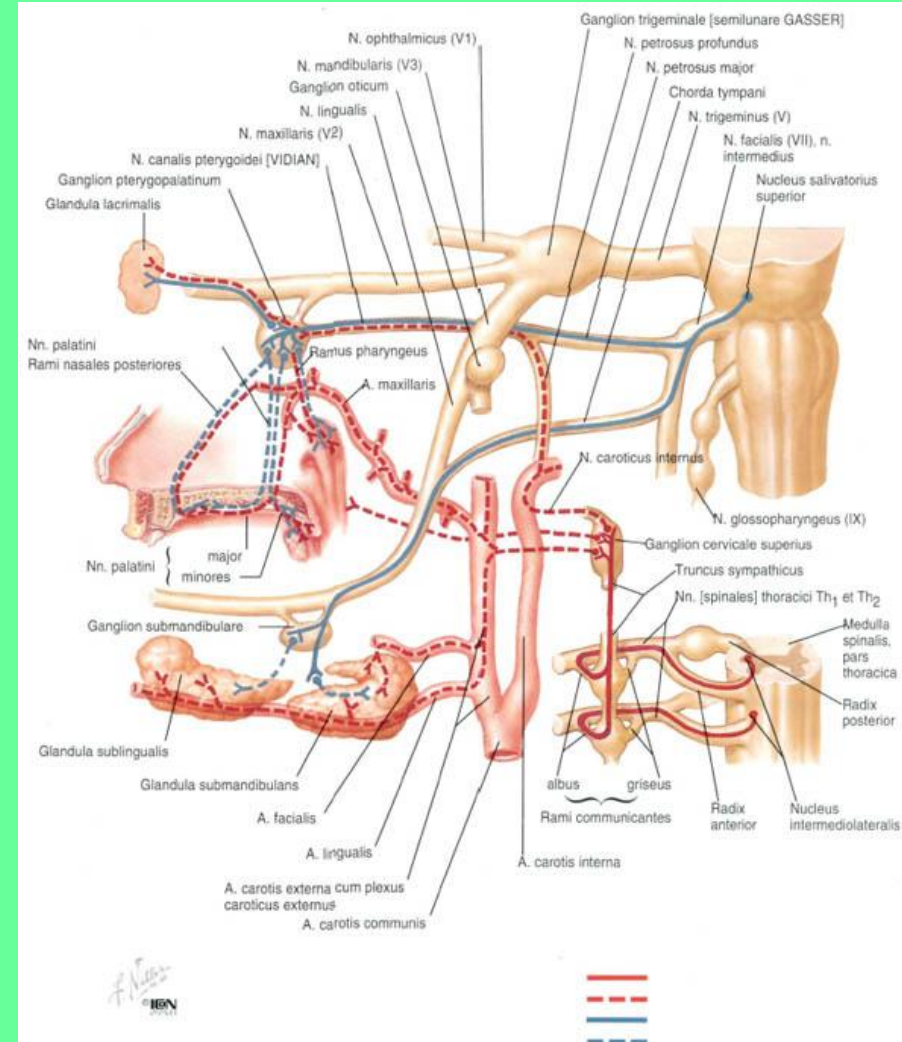
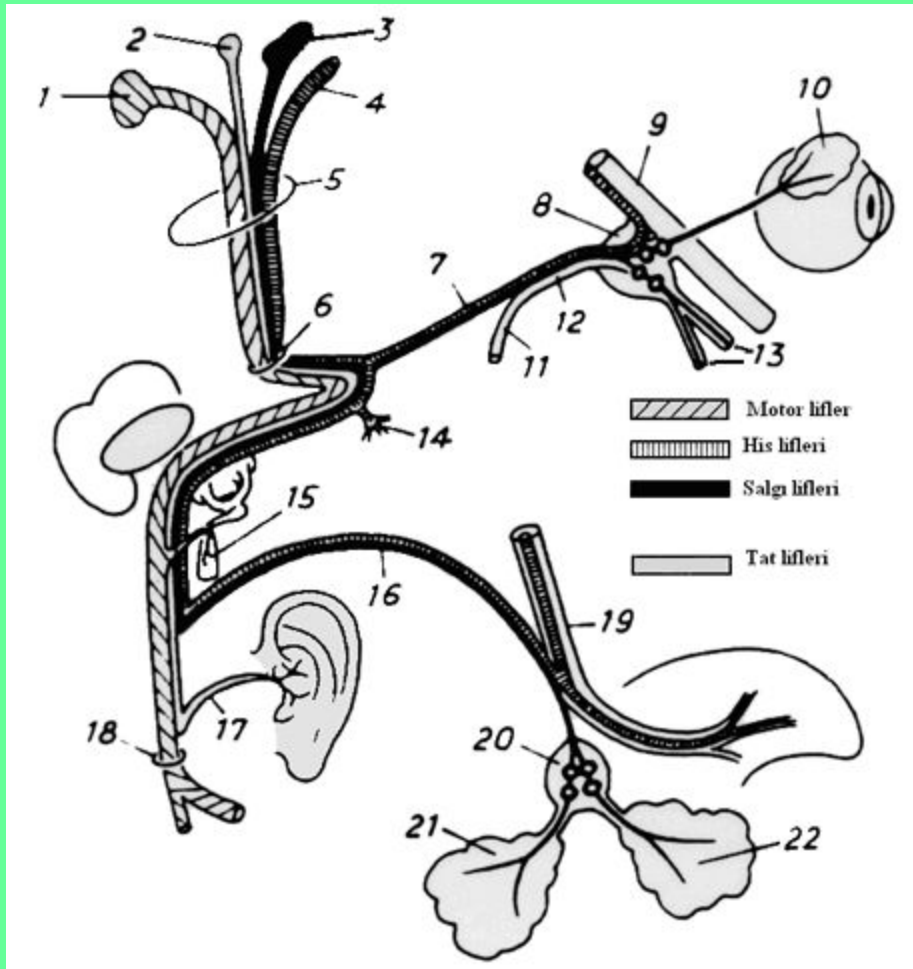


# В КРЫЛОНЕБНОМ УЗЛЕ ЗАКАНЧИВАЮТСЯ ПРЕАНГЛИОНАРНЫЕ ПРАСИМПАТИЧЕСКИЕ ВОЛОКНА.





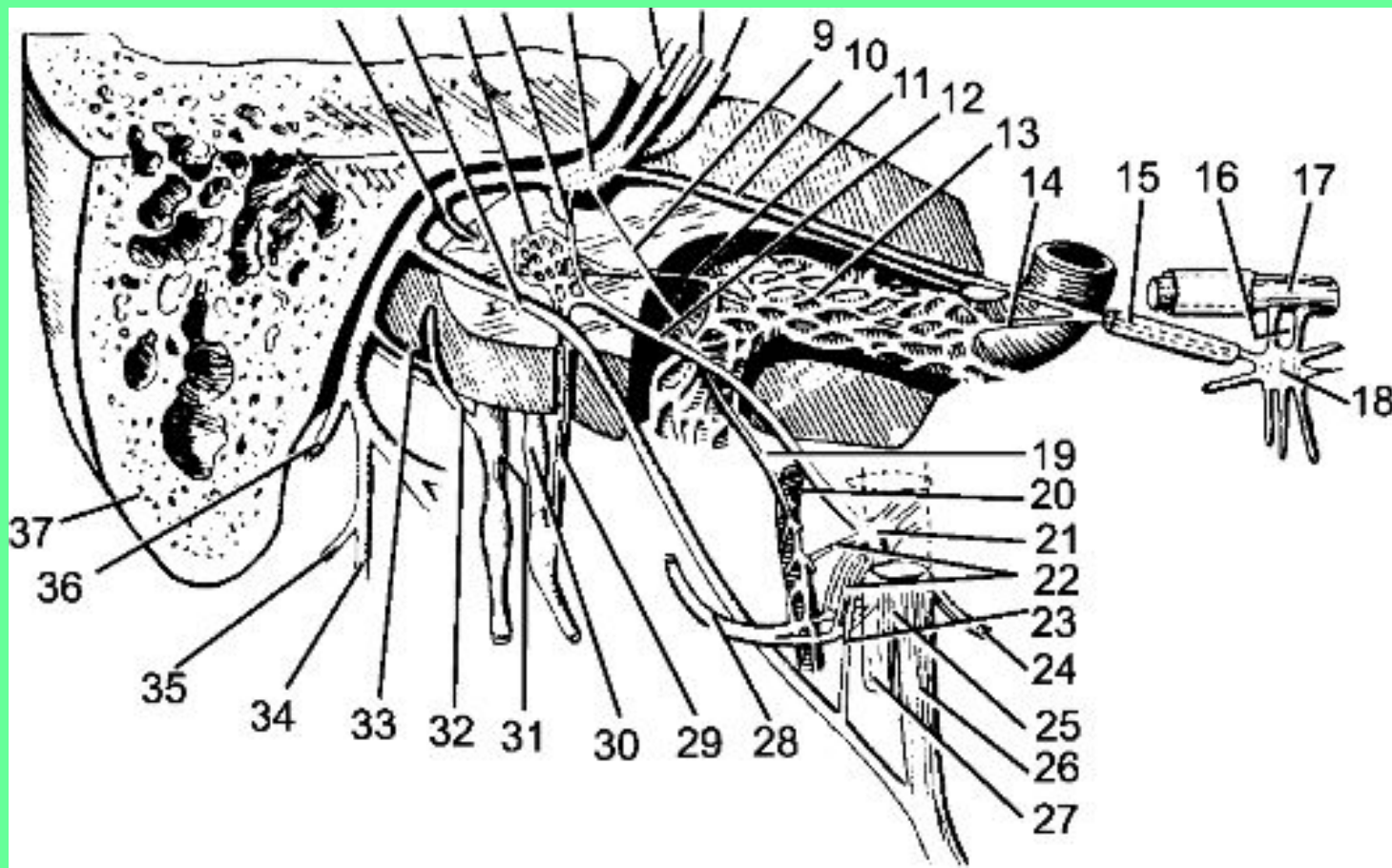
# ПОСТГАНГЛИОНАРНЫЕ ВОЛОКНА НАПРАВЛЯЮТСЯ К СЛЕЗНОЙ ЖЕЛЕЗЕ СНАЧАЛА ВМЕСТЕ СО СКУЛОВЫМ НЕРВОМ (ВЕТЬ ВЕРХНЕЧЕЛЮСТОГО НЕРВА (V ПАРА), А ЗАТЕМ – СЛЕЗНЫМ НЕРВОМ (ВЕТЬ ГЛАЗНОГО НЕРВА (V ПАРА)).



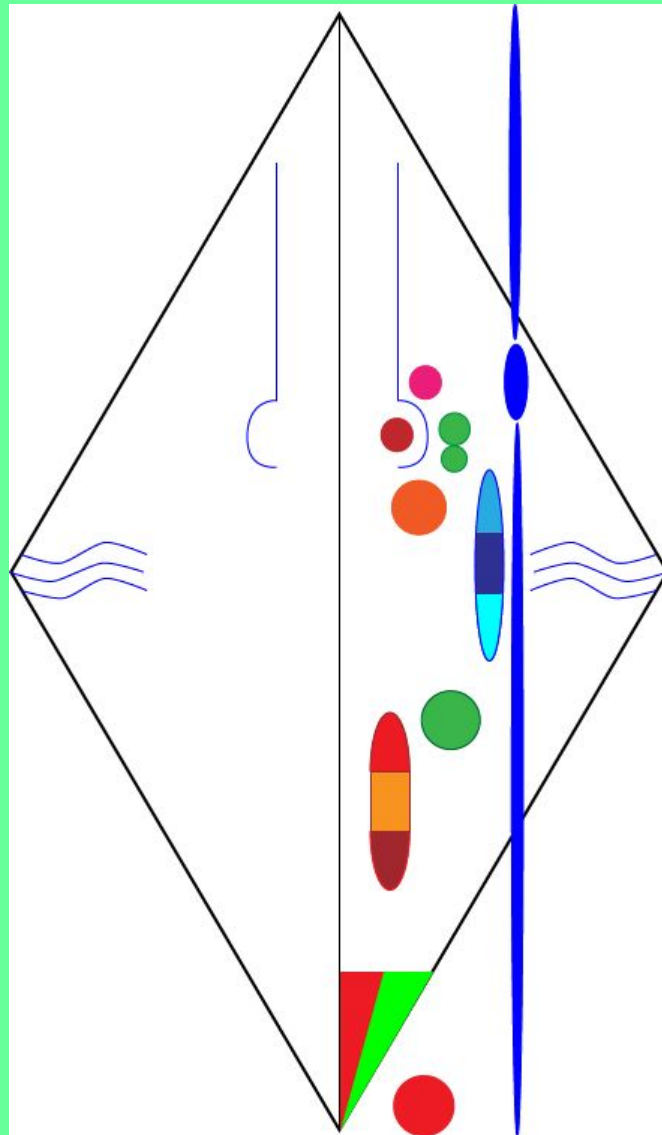
## 2. СМЕШАННЫЕ ВЕТВИ ЛИЦЕВОГО (ПРОМЕЖУТОЧНОГО НЕРВА).

### БАРАБАННАЯ СТРУНА.

Содержит парасимпатические преганглионарные и чувствительные волокна.

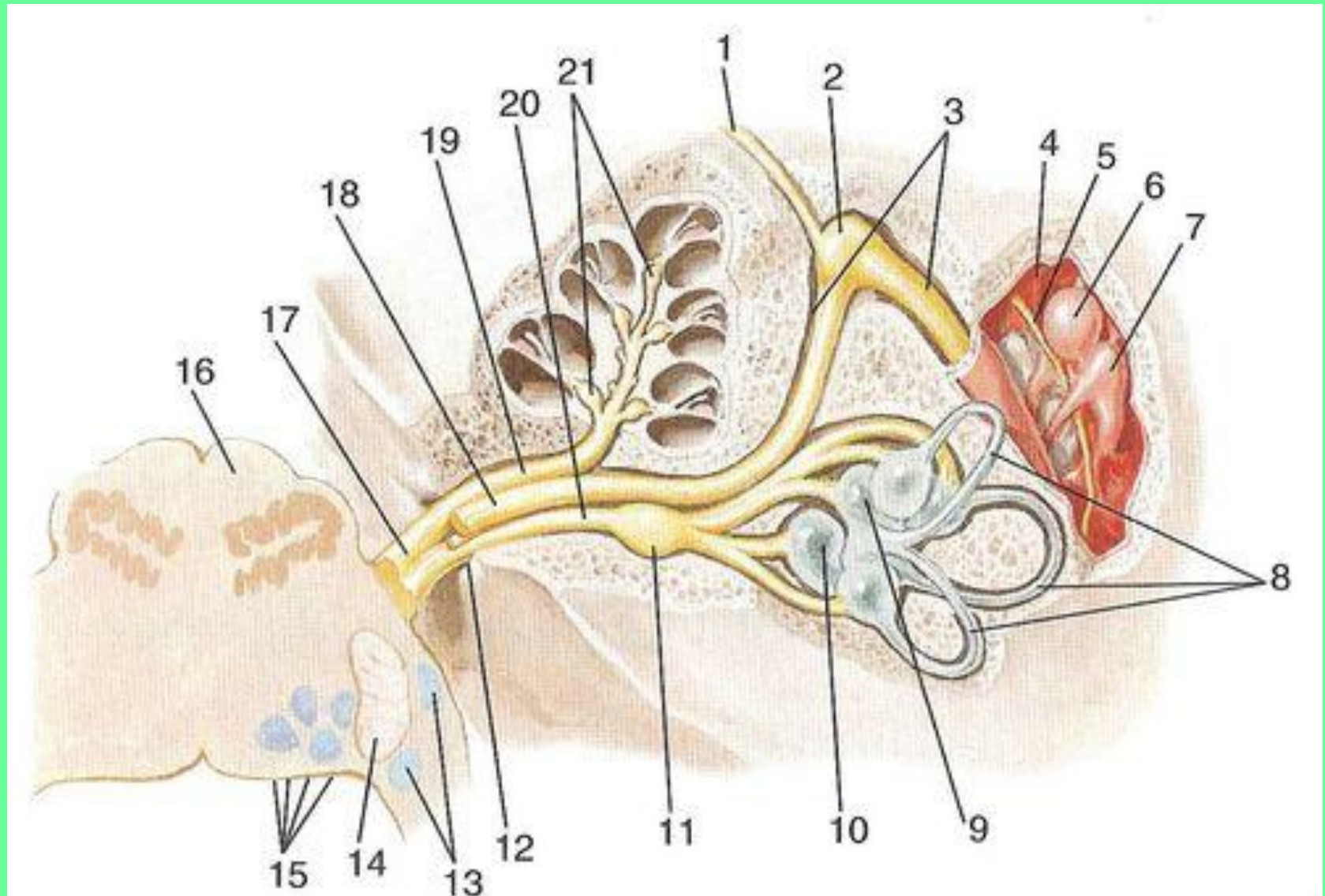


**Парасимпатические преганглионарные начинаются от верхнего слюноотделительного ядра.**



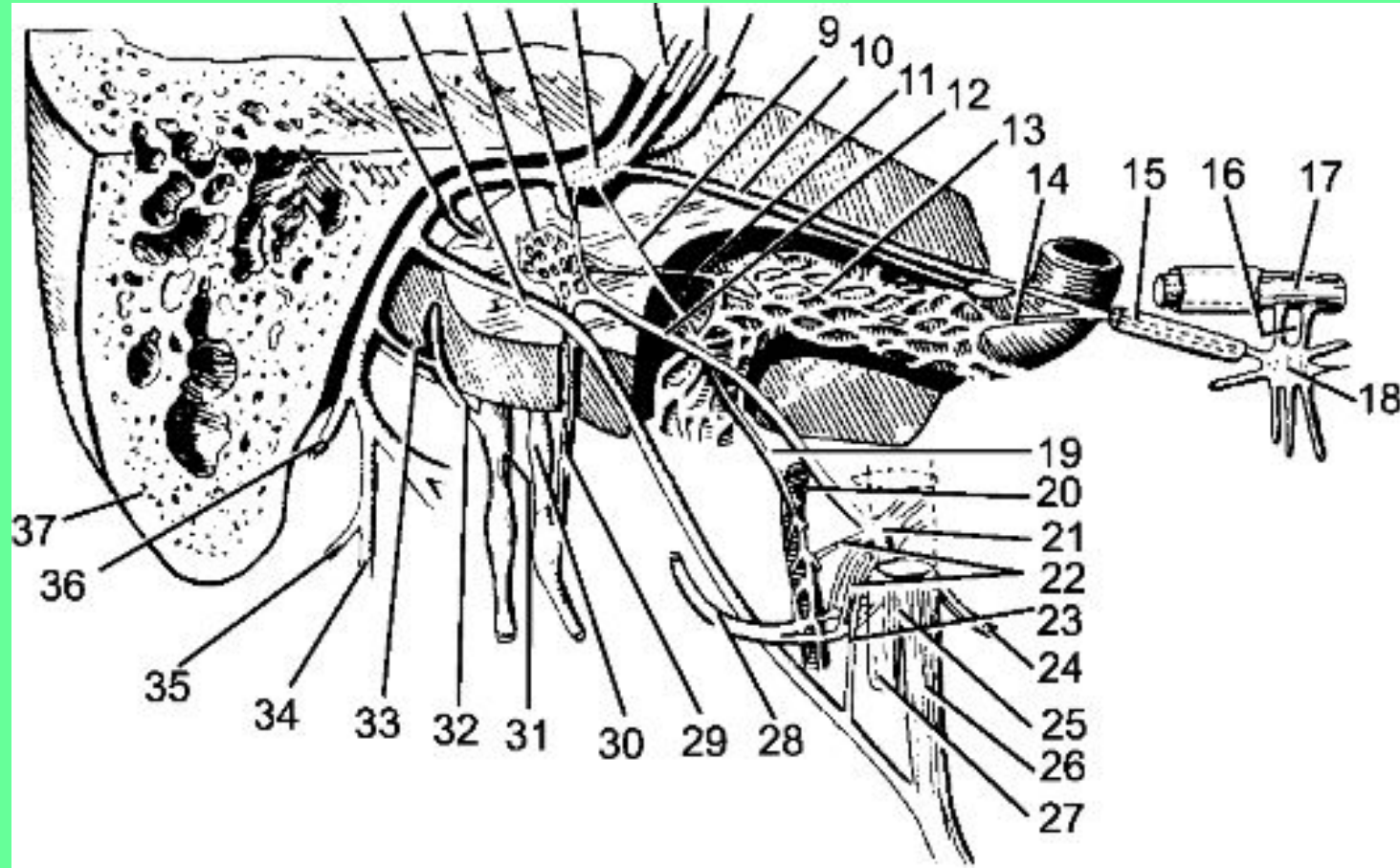


# Чувствительные волокна – периферические отростки нейронов узла колена.

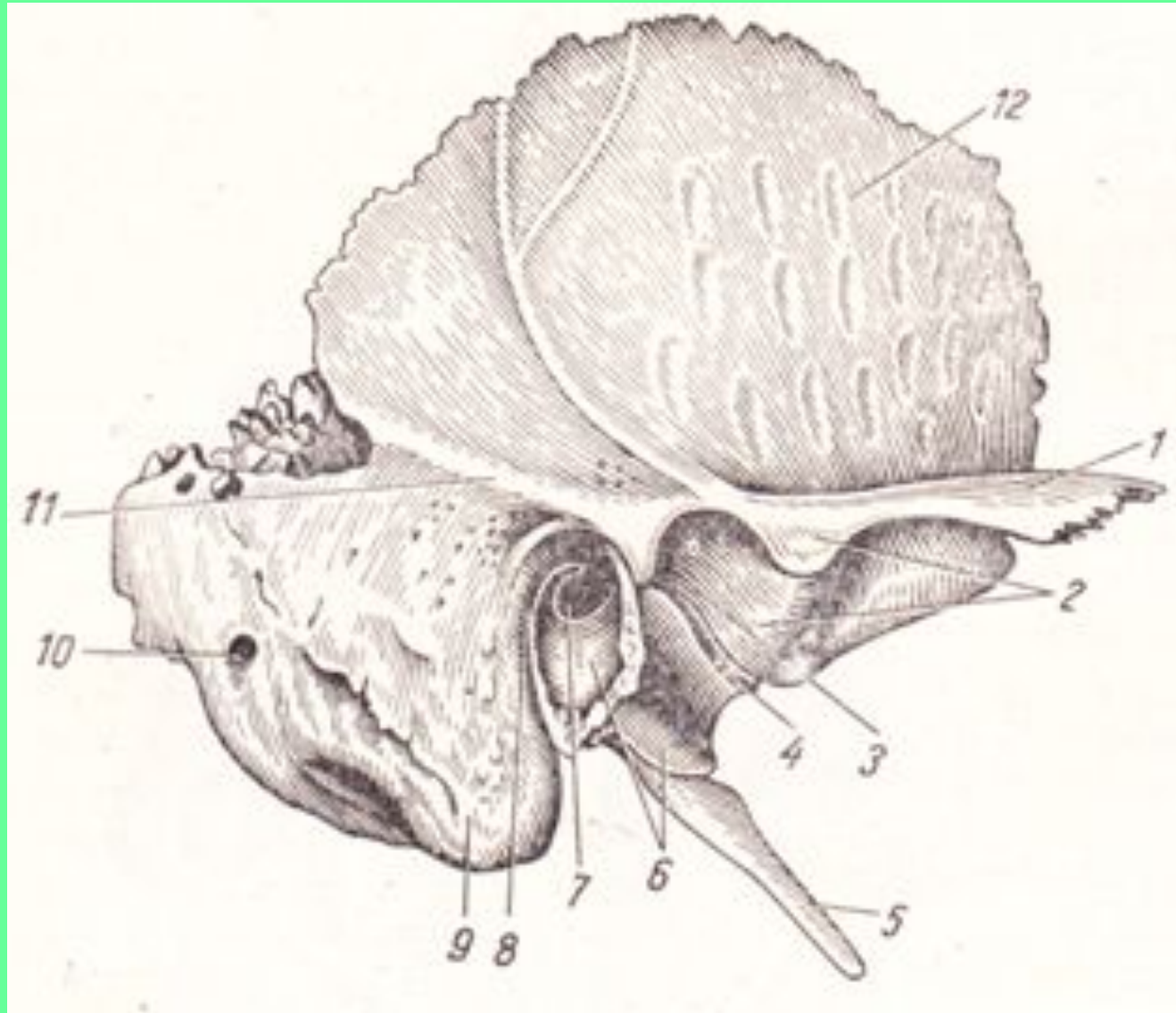


# ТОПОГРАФИЯ БАРАБАННОЙ СТРУНЫ

## 1. Барабанная полость.

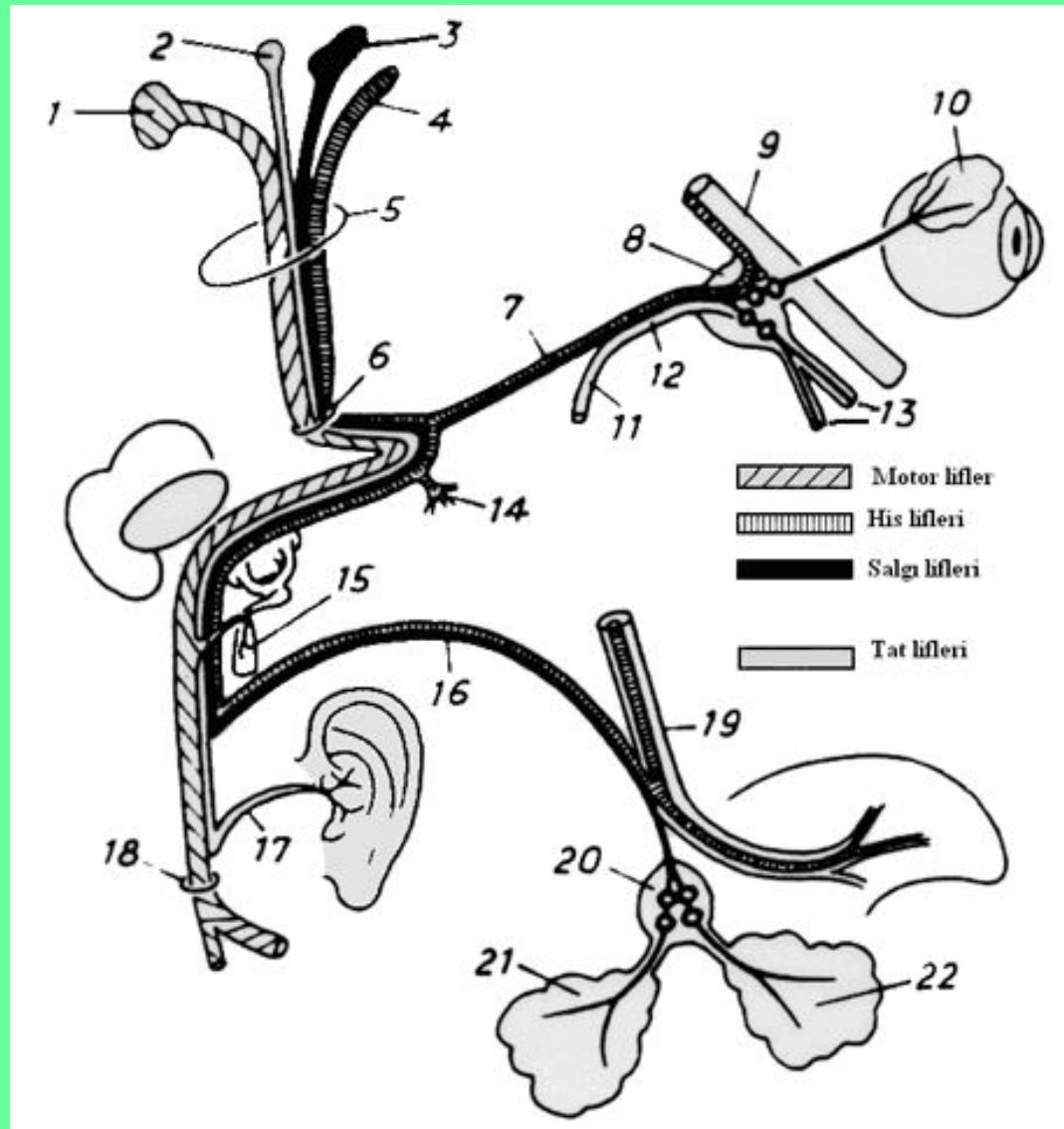


## 2. Каменисто-барабанная щель (щель Глазера).

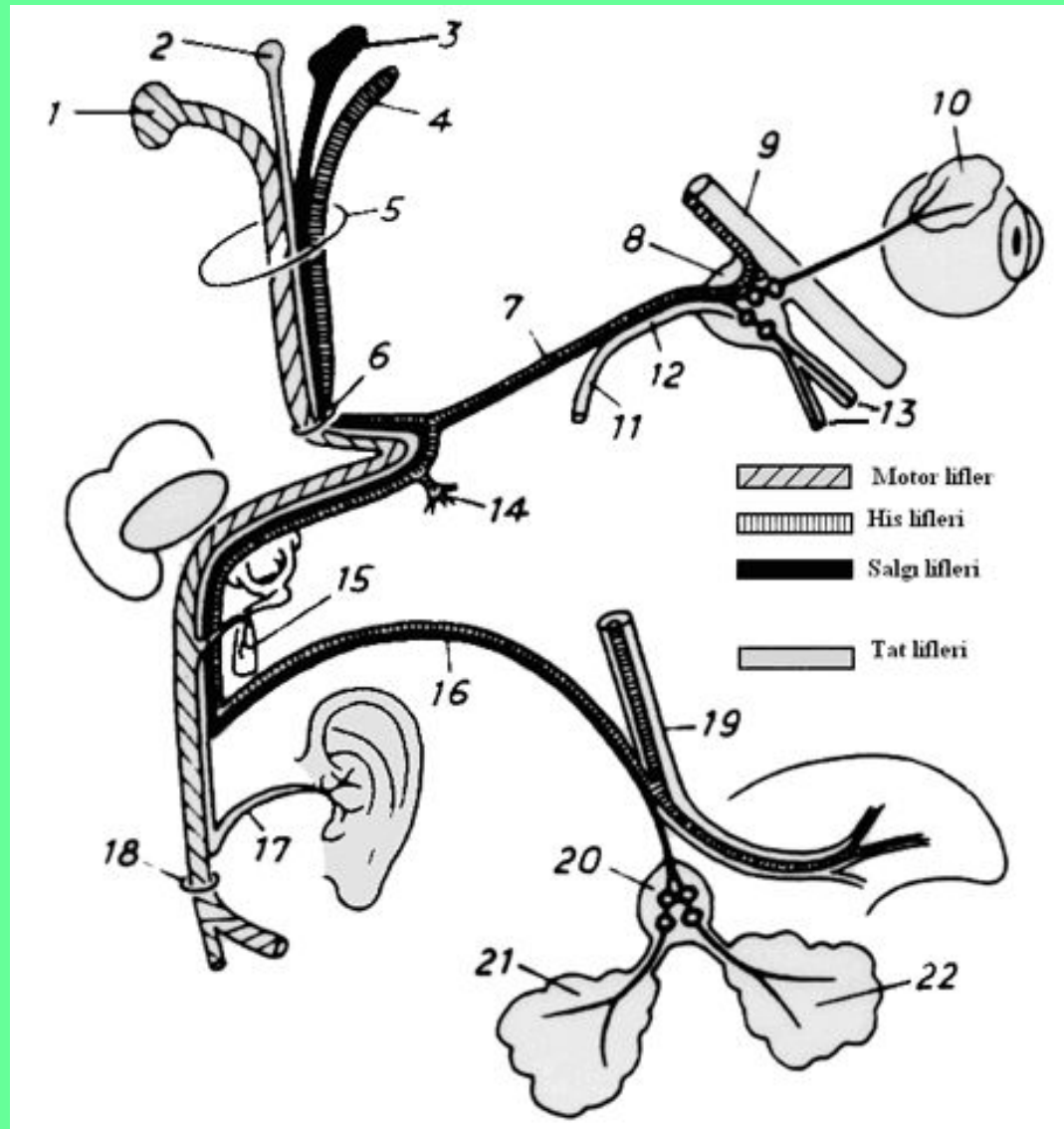




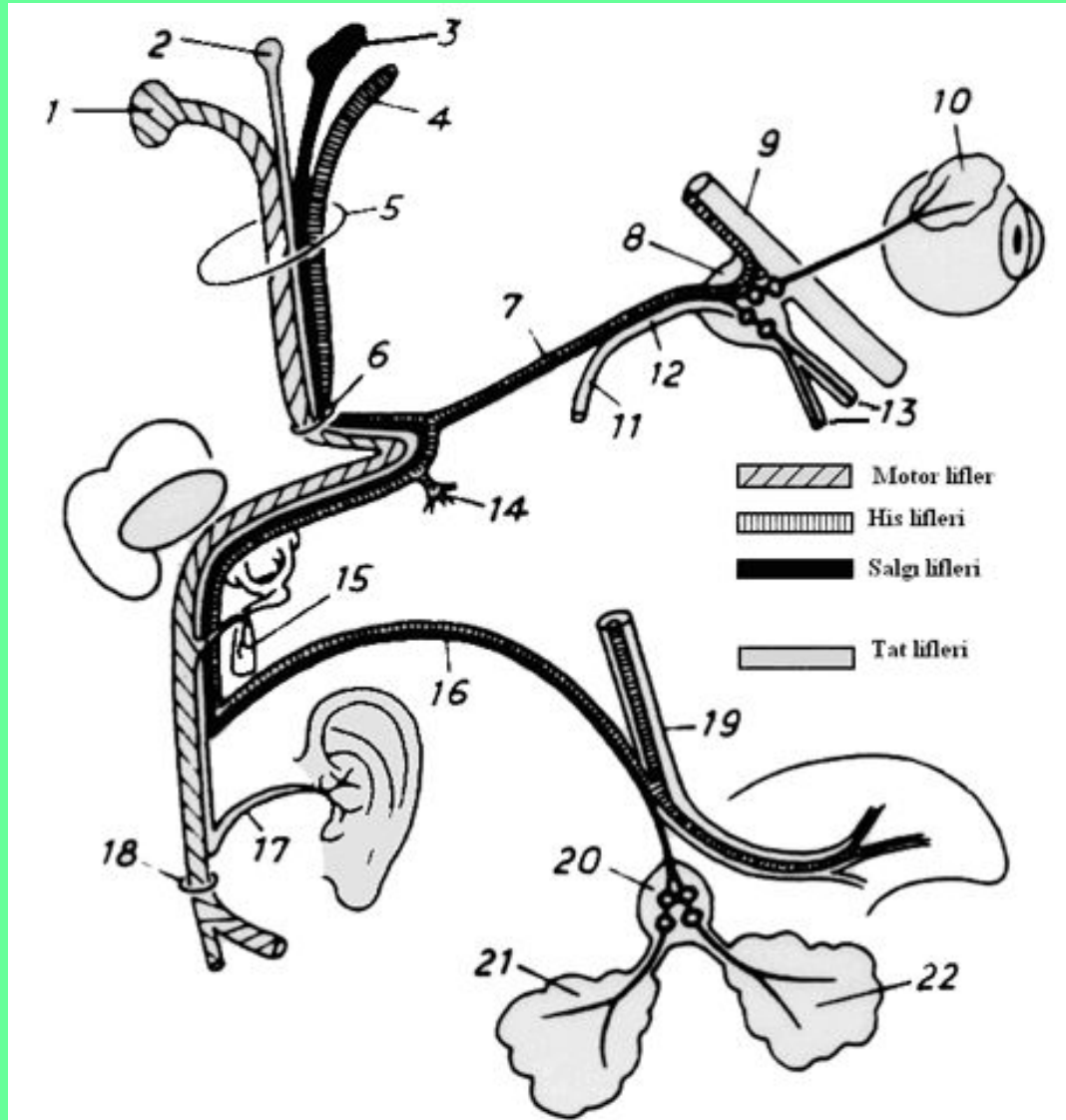
### 3. Соединение с язычным нервом (ВЕТВЬ НИЖНЕЧЕЛЮСТОГО НЕРВА (V ПАРА)).



**Чувствительные волокна обеспечивают вкусовую чувствительность передних 2/3 языка.**

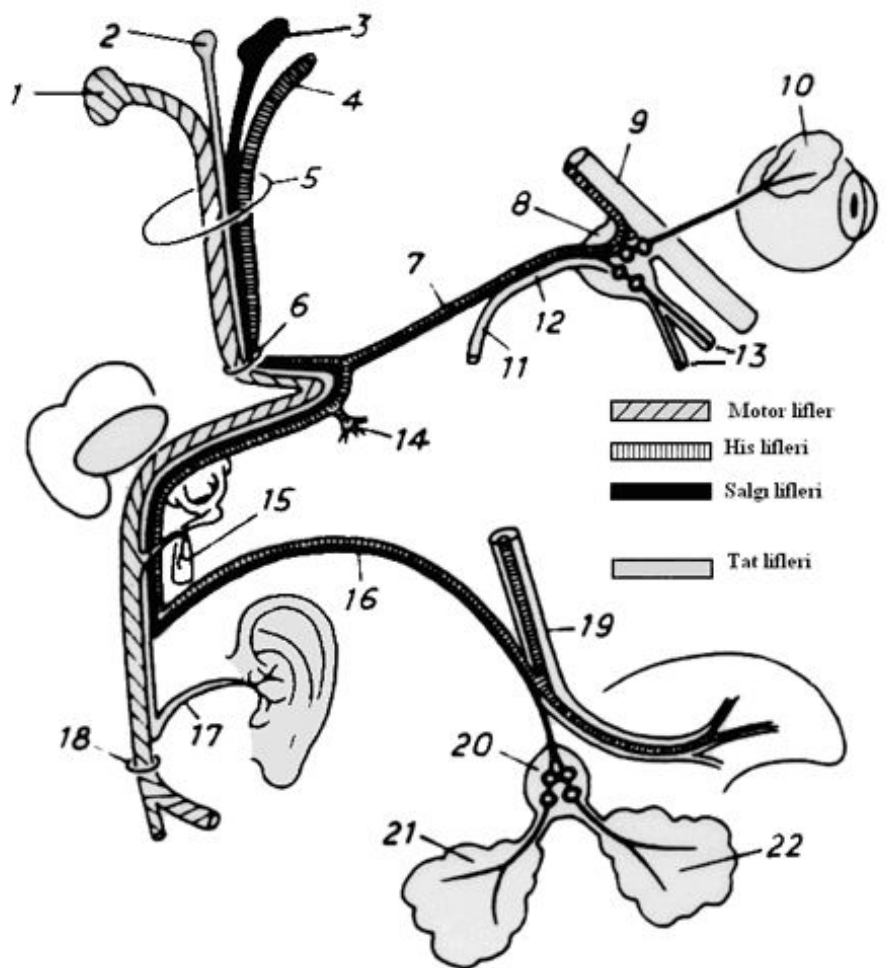


**Парасимпатические преганглионарные волокна заканчиваются на нейронах поднижнечелюстного и подъязычного узлов.**



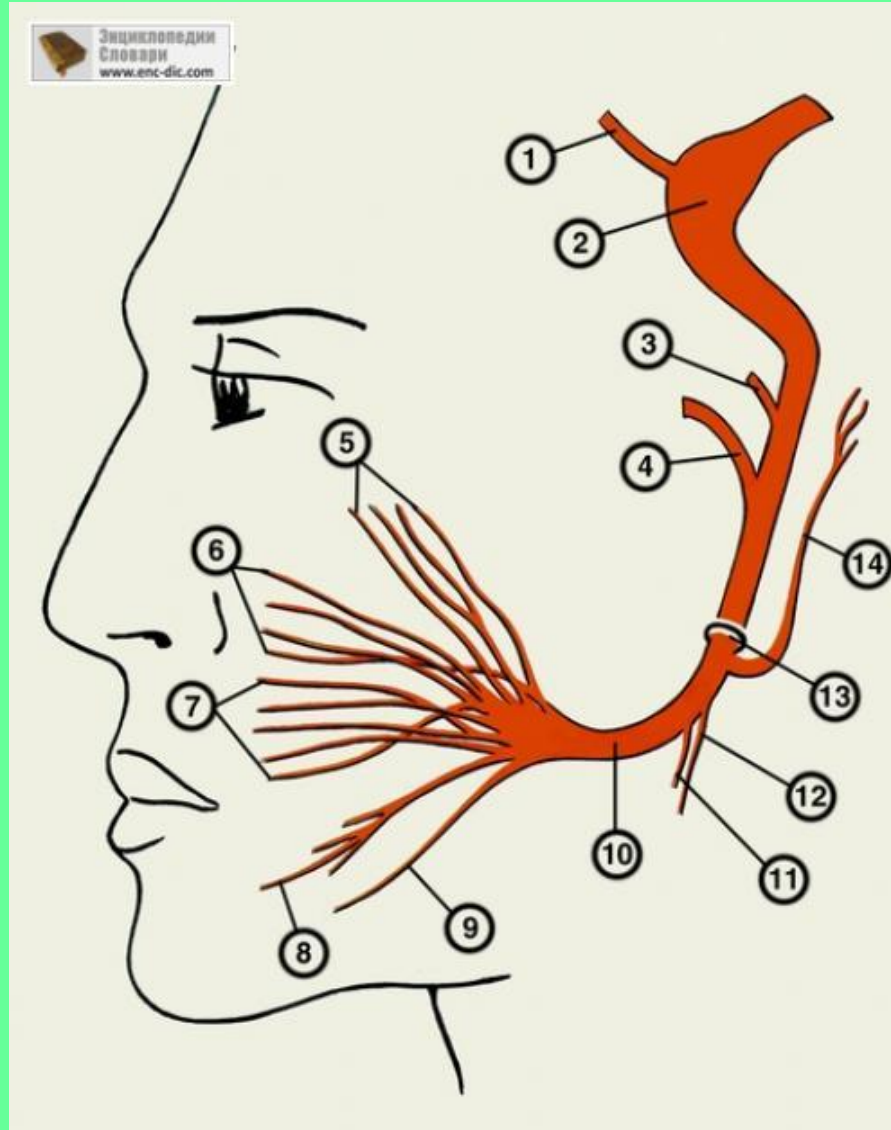


От поднижнечелюстного и подъязычного узлов начинаются парасимпатические постганглионарные волокна к одноименным слюнным железам, также идущие в составе язычного нерва.

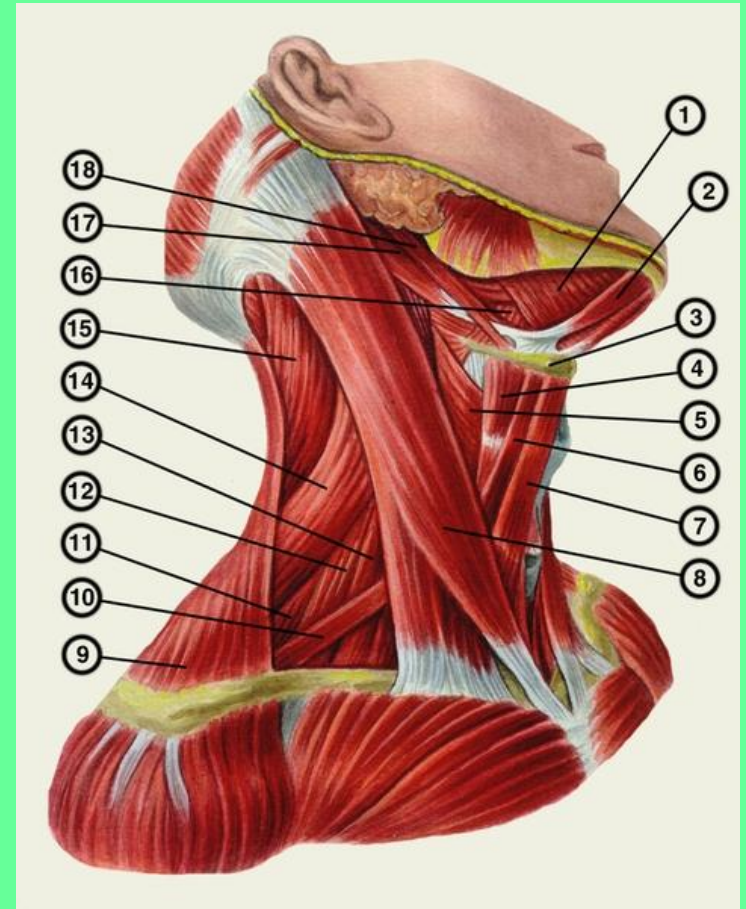
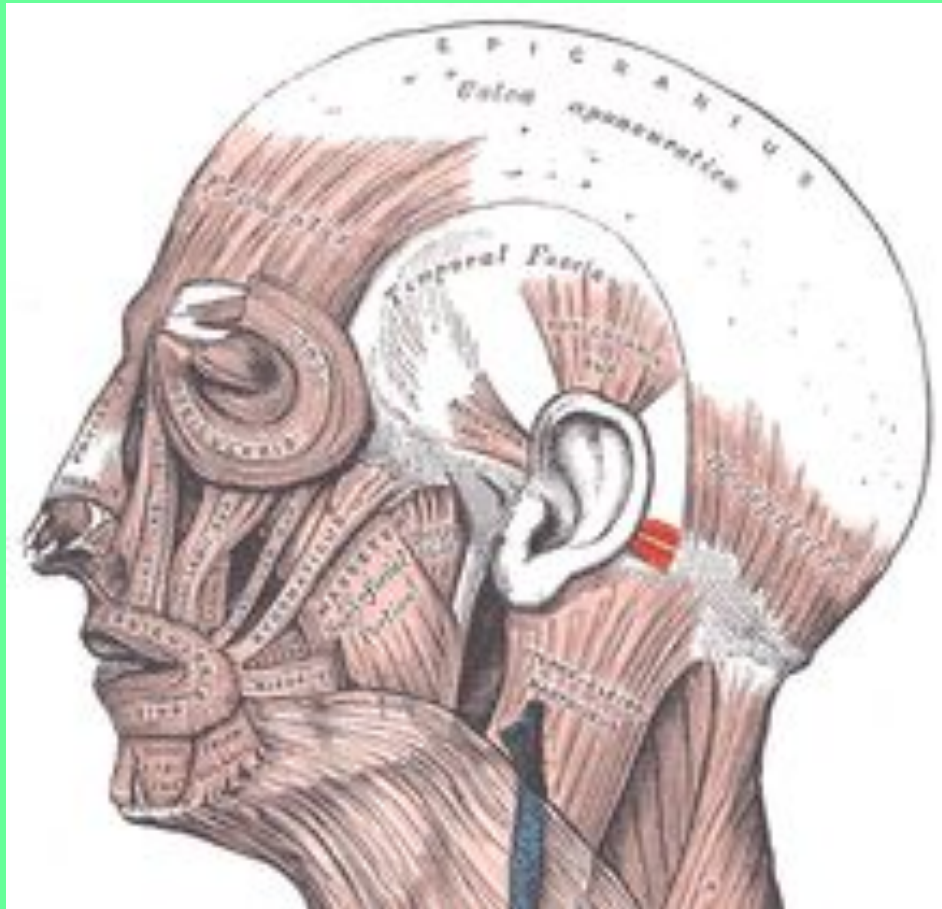


# 3. ДВИГАТЕЛЬНЫЕ ВЕТВИ ЛИЦЕВОГО НЕРВА.

## 3.1 Стременной нерв – иннервирует стремениную мышцу.



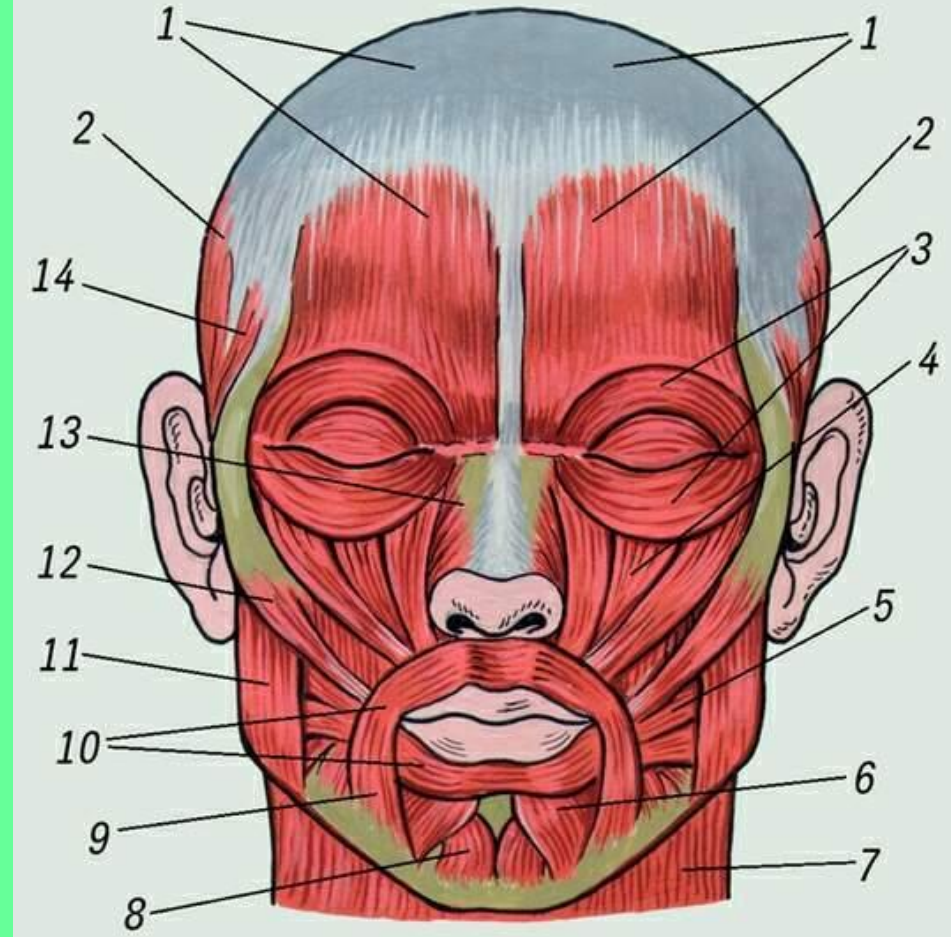
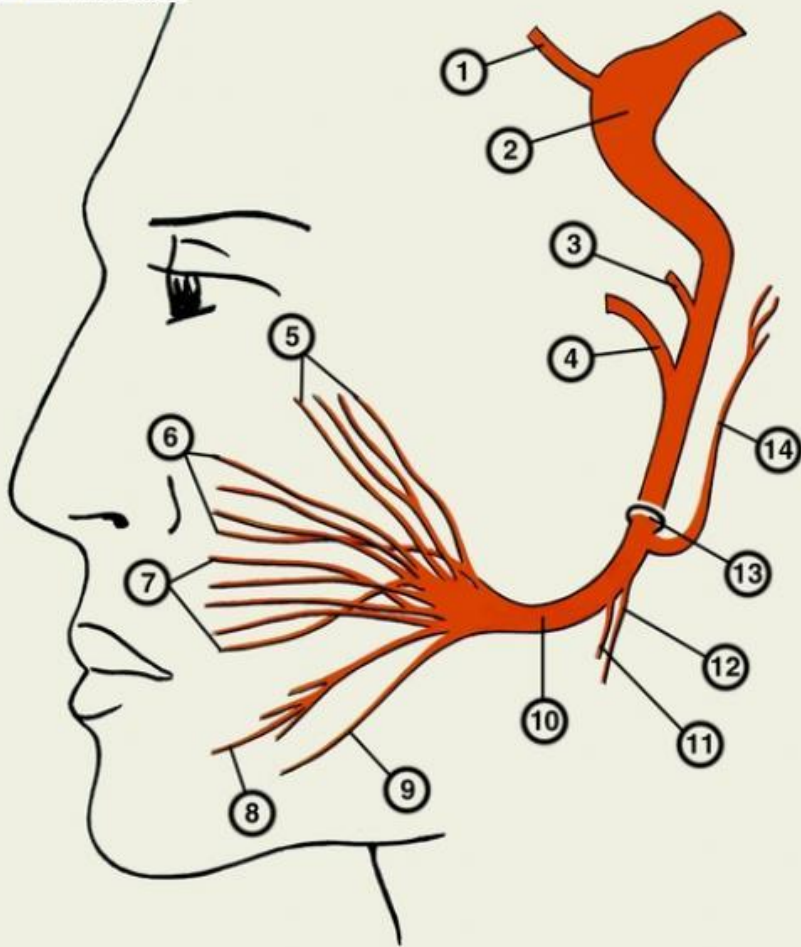
## 3.2 Ветви к ушным мышцам и заднему брюшку двубрюшной мышцы





### 3.3 Ветви к мышцам лица (образуют «большую гусиную лапку»).

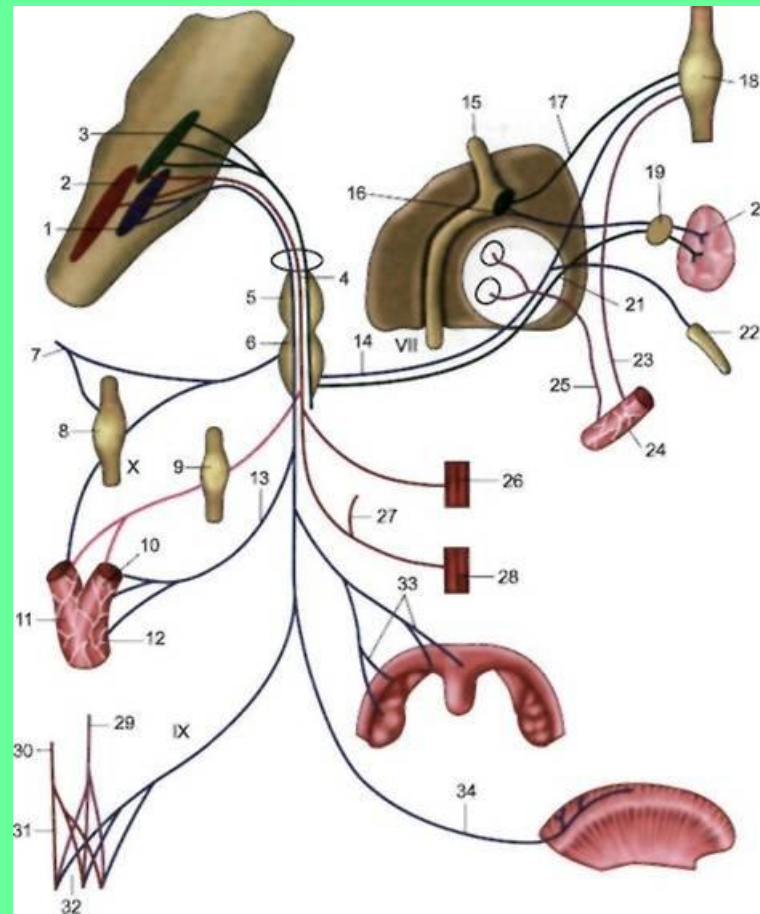
Энциклопедия  
Словари  
www.enc-dic.com



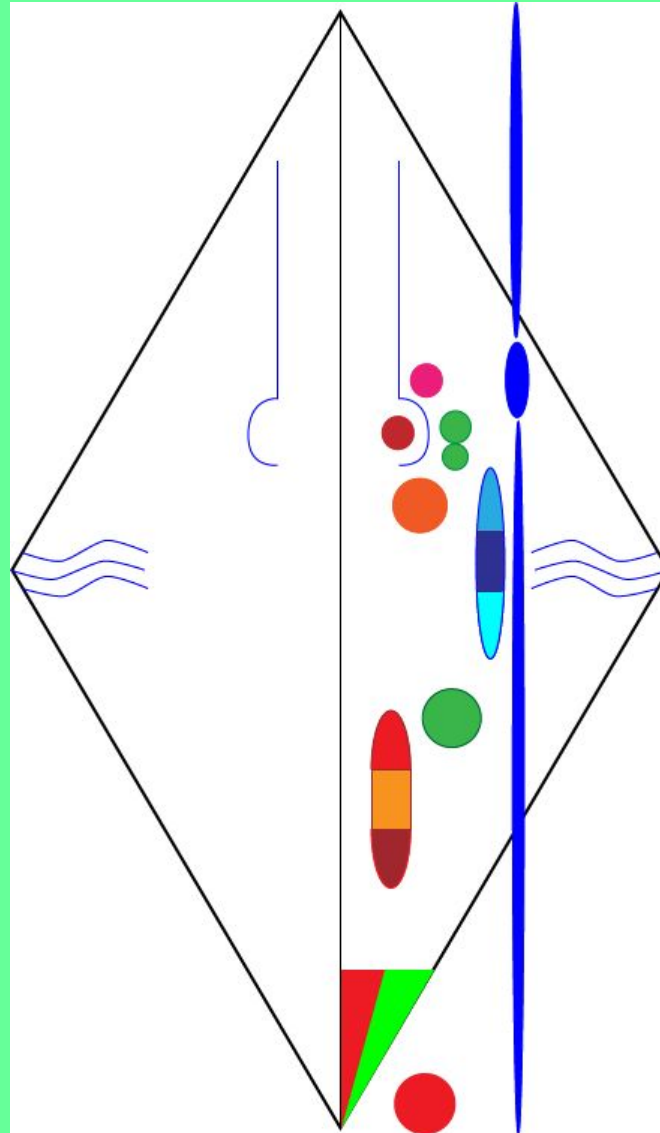
# IX ПАРА ЧЕРЕПНЫХ НЕРВОВ – ЯЗЫКОГЛОТОЧНЫЙ НЕРВ.

Нерв III висцеральной дуги, смешанный.

**СОДЕРЖИТ** двигательные, чувствительные волокна и парасимпатические (преганглионарные).

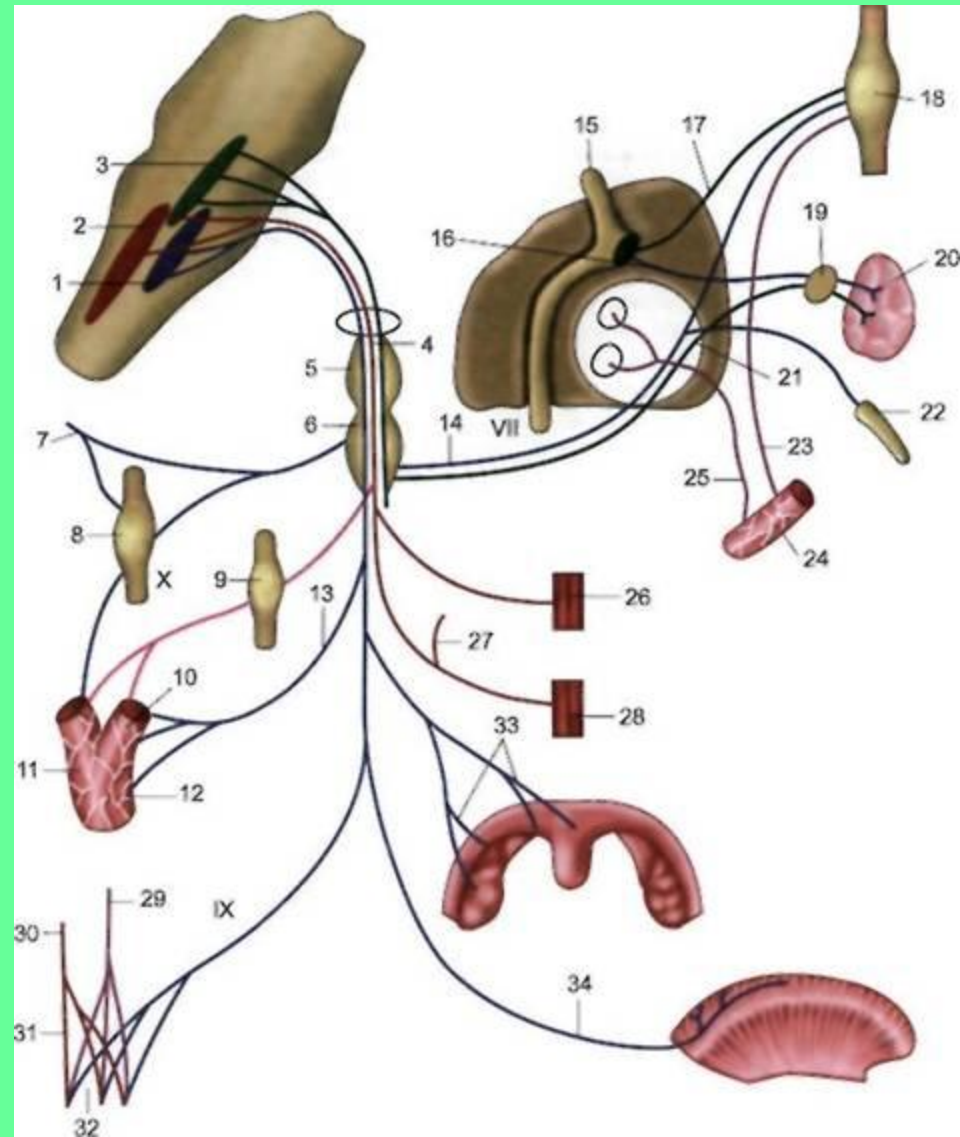
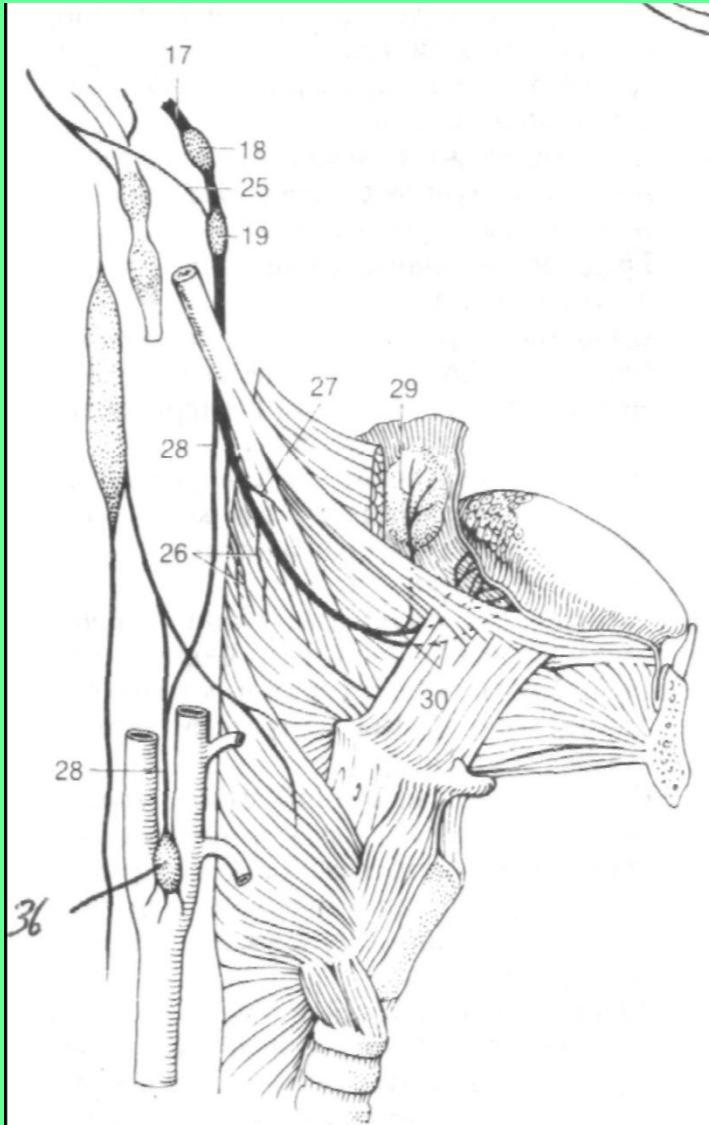


# ДВИГАТЕЛЬНЫЕ ВОЛОКНА – АКСОНЫ НЕЙРОНОВ ДВИГАТЕЛЬНОГО ЯДРА – ДВОЙНОЕ ЯДРО

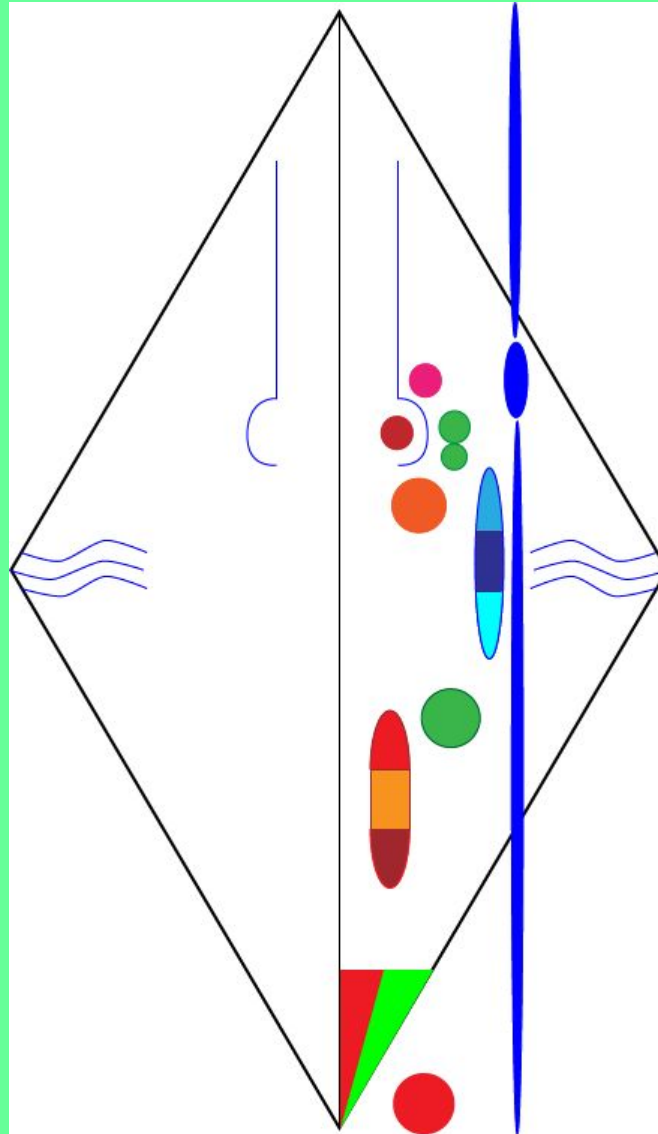




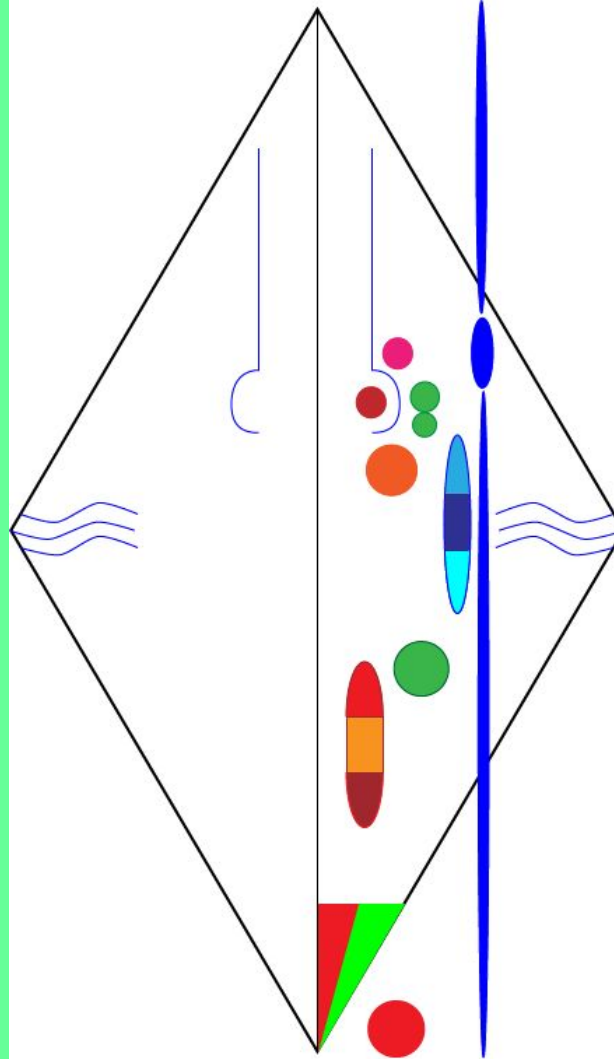
# ЧУВСТВИТЕЛЬНЫЕ ВОЛОКНА – ОТРОСТКИ НЕЙРОНОВ ВЕРХНЕГО И НИЖНЕГО ЧУВСТВИТЕЛЬНЫХ УЗЛОВ.



# АВТОНОМНЫЕ (ПАРАСИМПАТИЧЕСКИЕ ПРЕГАНГЛИОНАРНЫЕ) ВОЛОКНА – АКСОНЫ НЕЙРОНОВ НИЖНЕГО СЛЮНООТДЕЛИТЕЛЬНОГО ЯДРА.

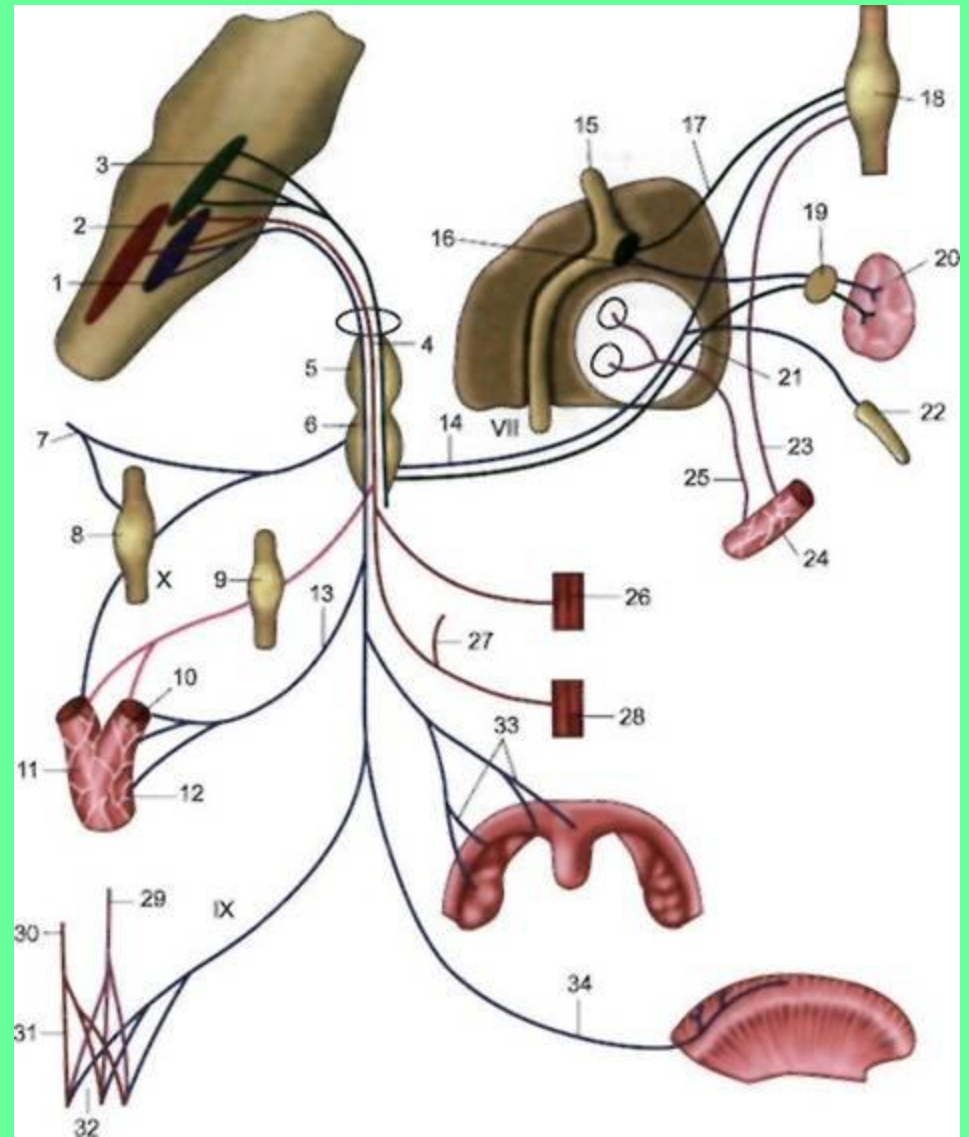


**ЦЕНТРАЛЬНЫЕ ОТРОСТКИ НЕЙРОНОВ  
ВЕРХНЕГО И НИЖНЕГО ЧУВСТВИТЕЛЬНЫХ  
УЗЛОВ НАПРАВЛЯЮТСЯ К ЯДРУ ОДИНОЧНОГО  
ПУТИ (ОБЩЕЕ С VII И X ПАРАМИ ЧЕРЕПНЫХ НЕРВОВ).**



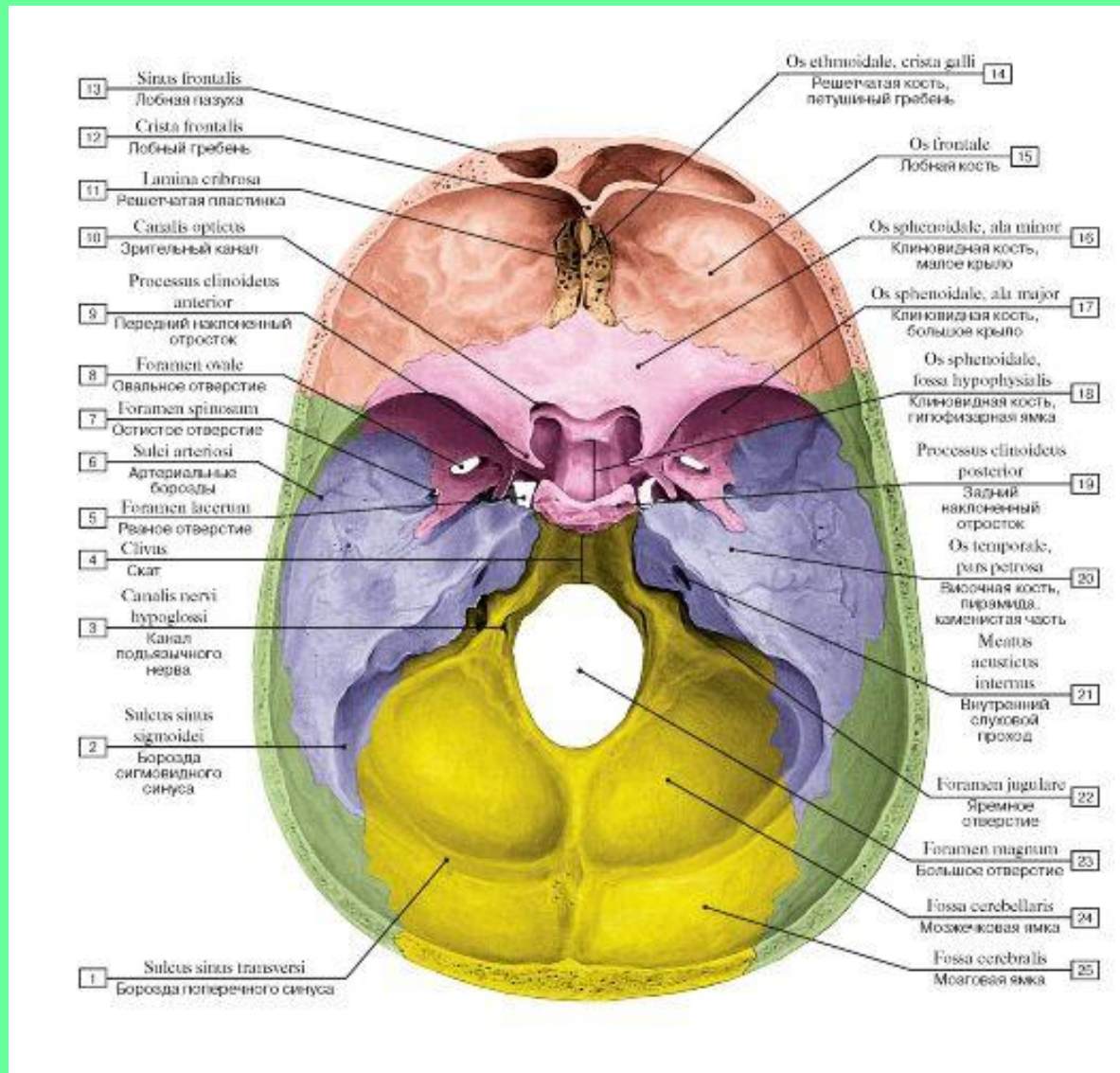


# ПЕРИФЕРИЧЕСКИЕ ОТРОСТКИ НЕЙРОНОВ ВЕРХНЕГО И НИЖНЕГО ЧУВСТВИТЕЛЬНЫХ УЗЛОВ ИДУТ В СОСТАВЕ ВЕТВЕЙ IX ПАРЫ.

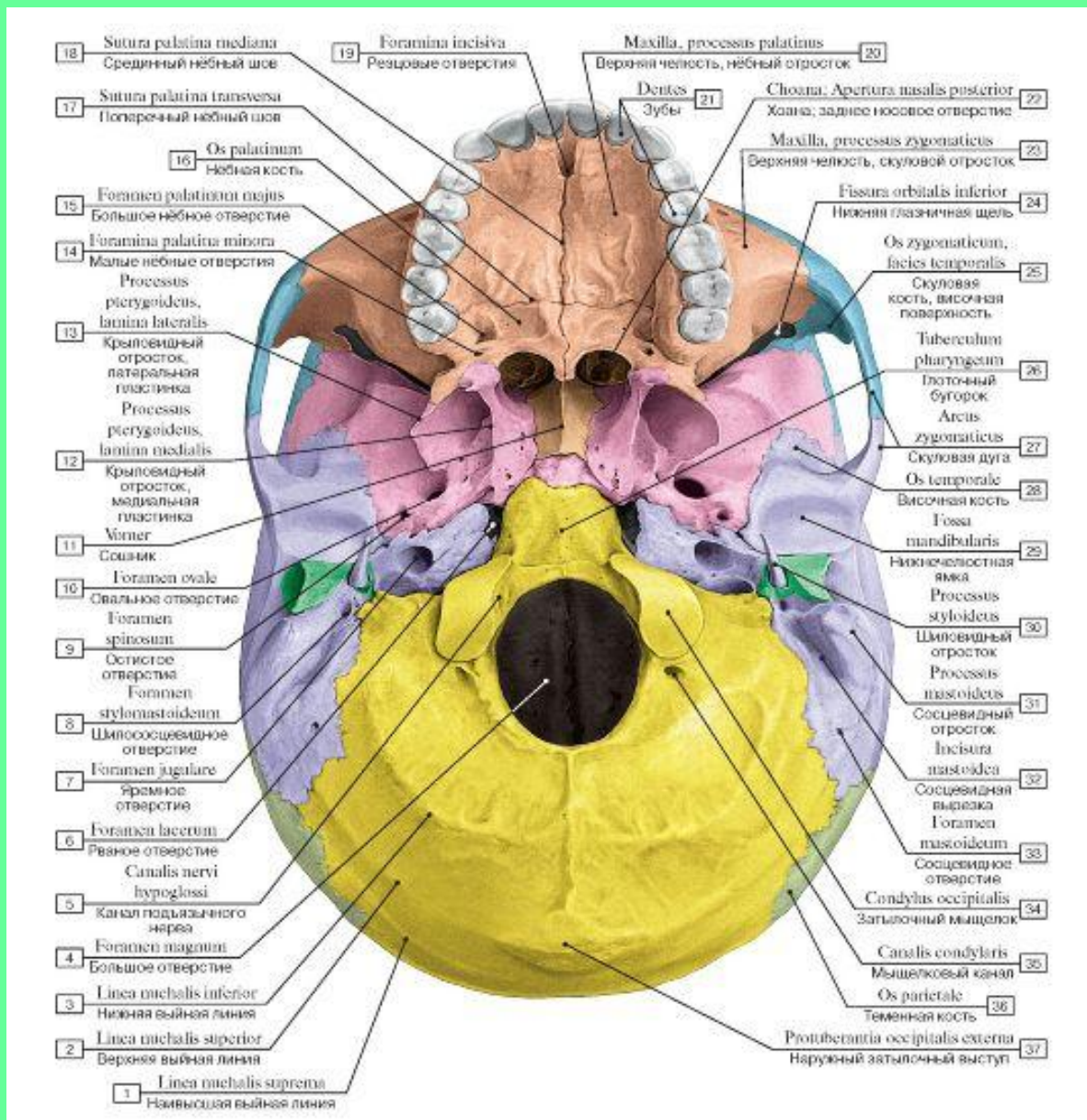


# ТОПОГРАФИЯ ЯЗЫКОГЛОТОЧНОГО НЕРВА

## 1. Яремное отверстие



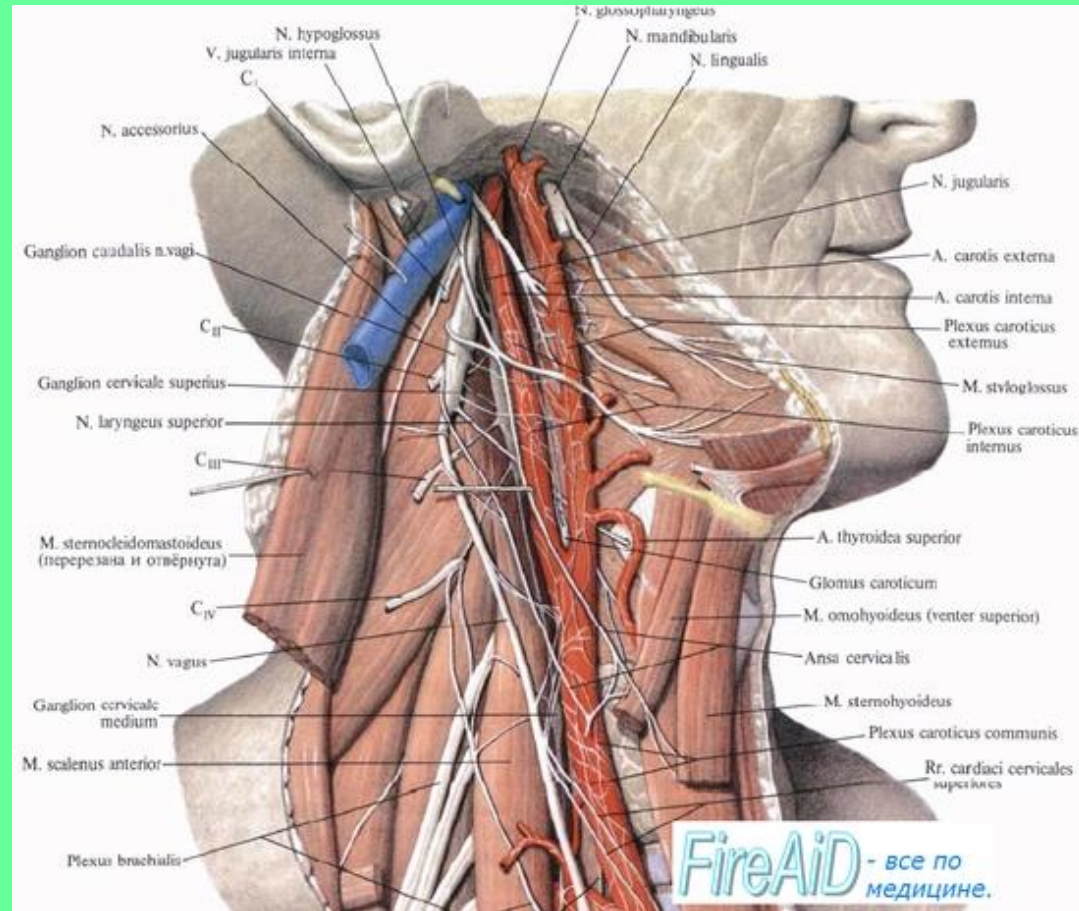
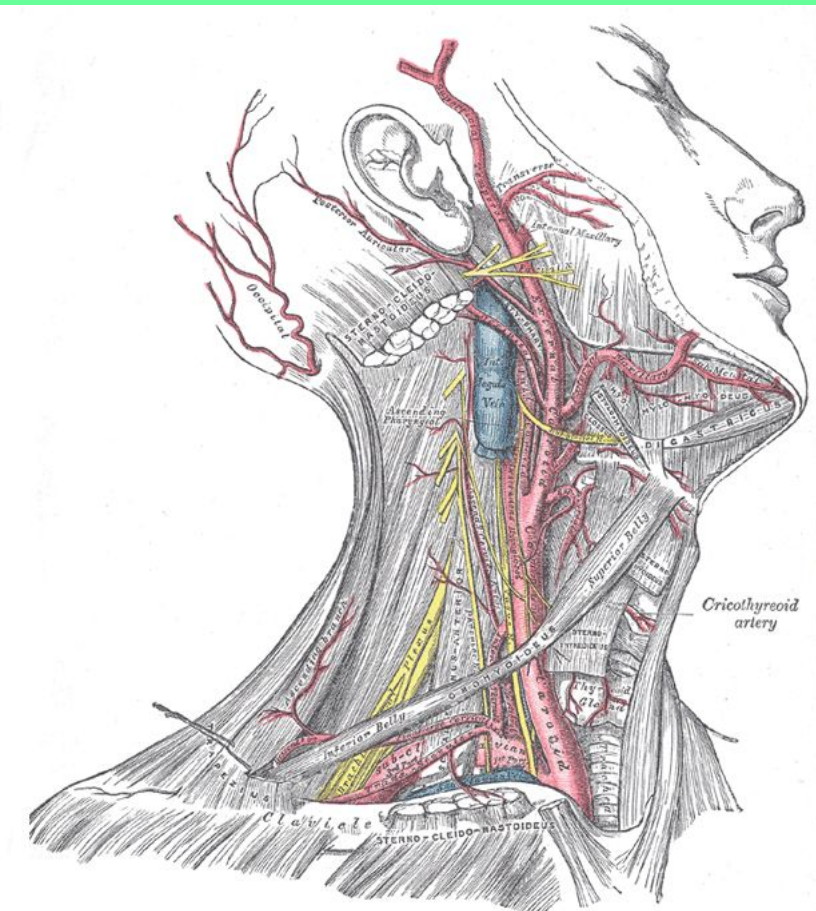
# 2. Наружное основание черепа



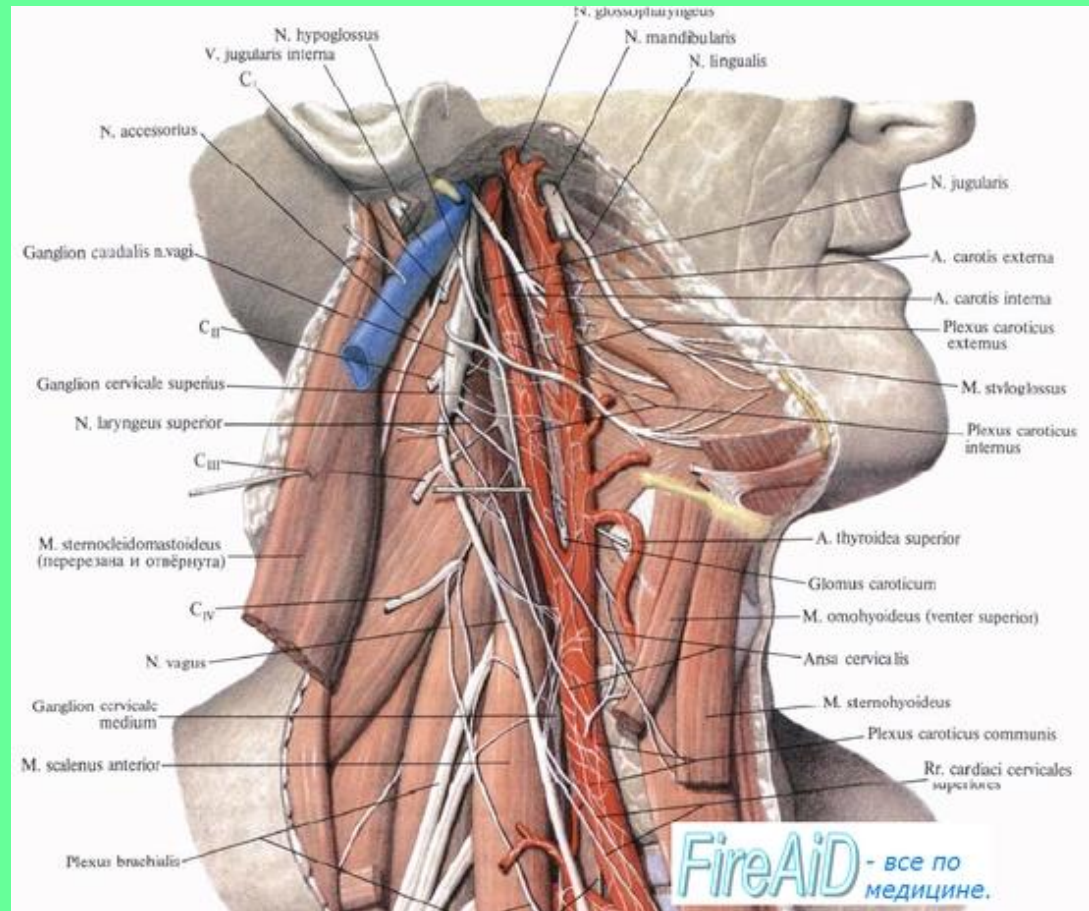
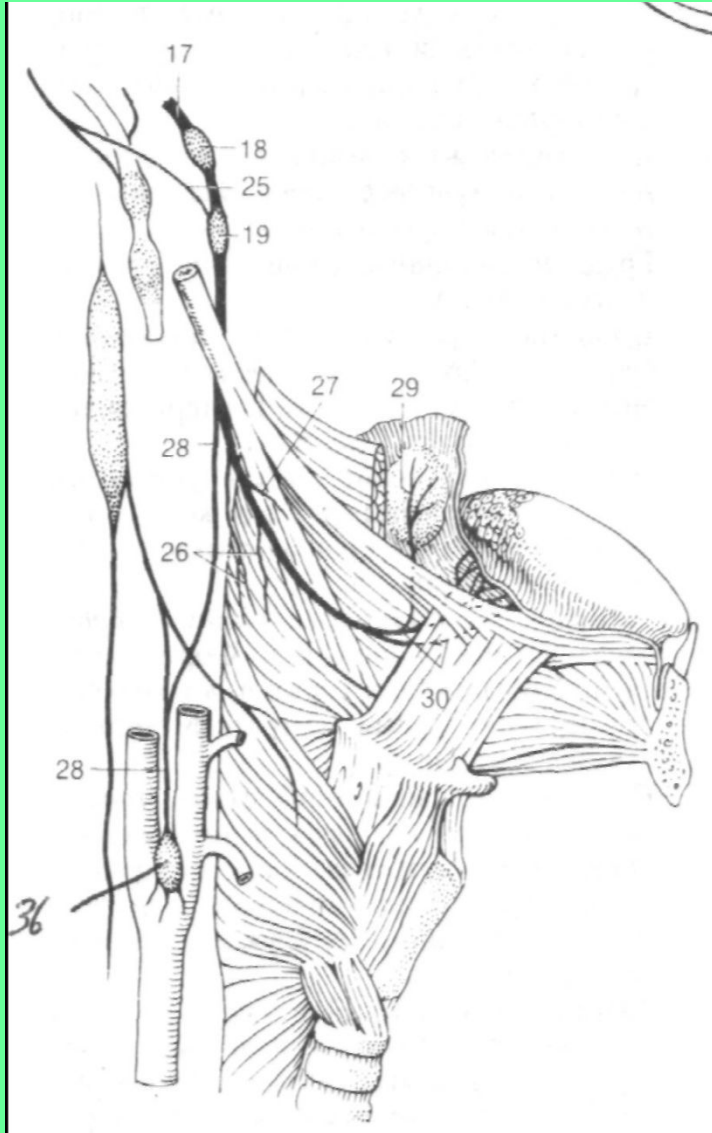


3. Идет вниз позади внутренней сонной артерии.




4. Между внутренней сонной артерией и внутренней яремной веной.



# 5. Идет между шилоглоточной и шиловыпячивающей мышцами.



# ВЕТВИ ЯЗЫКОГЛОТОЧНОГО НЕРВА



**Чувствительные**

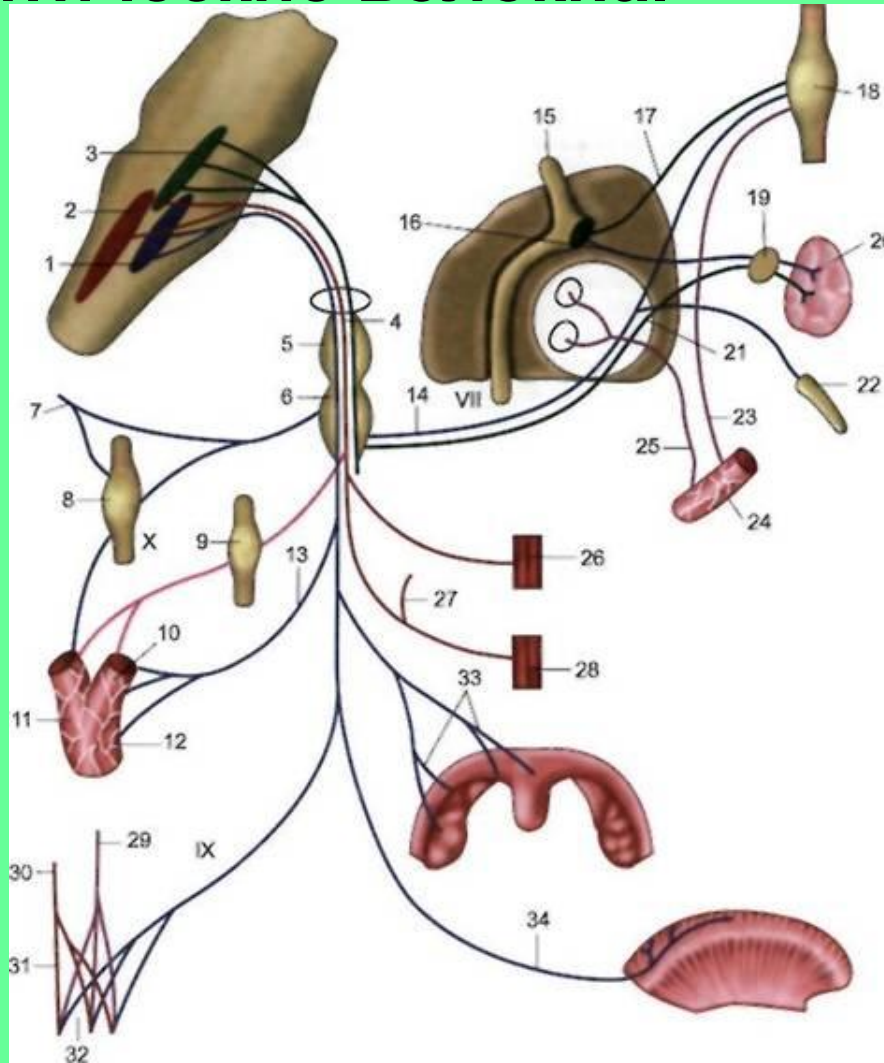
**Смешанные**

**Двигательные**



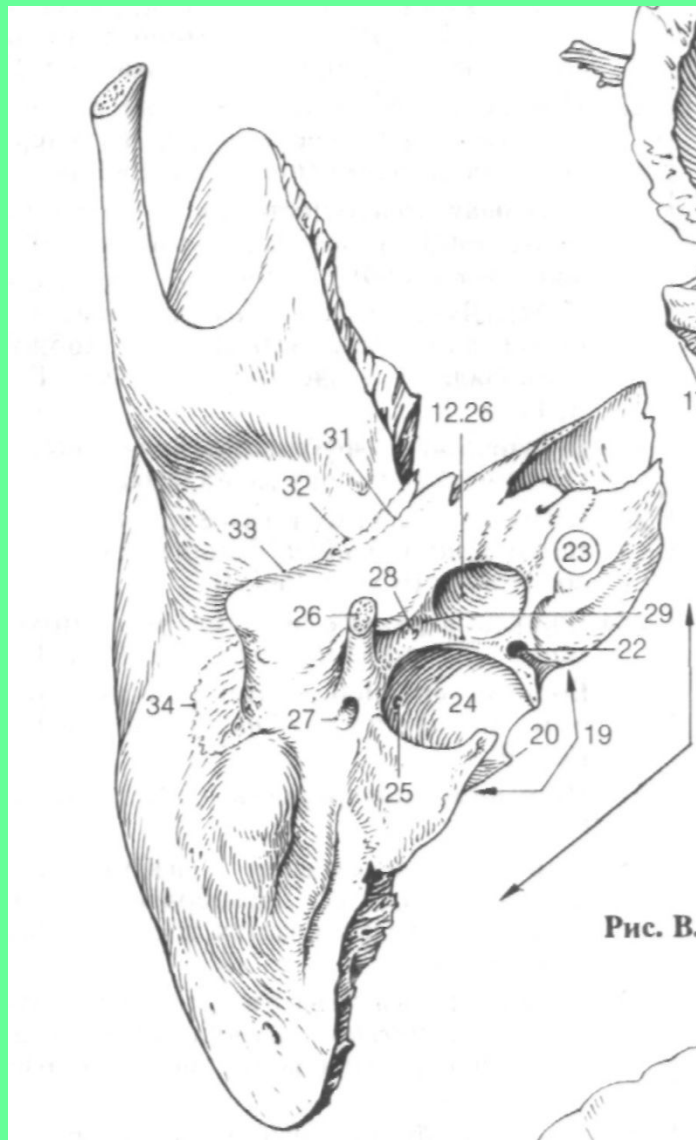
# 1. СМЕШАННЫЕ ВЕТВИ.

1.1 Барабанный нерв (14). Содержит чувствительные и преганглионарные парасимпатические волокна.

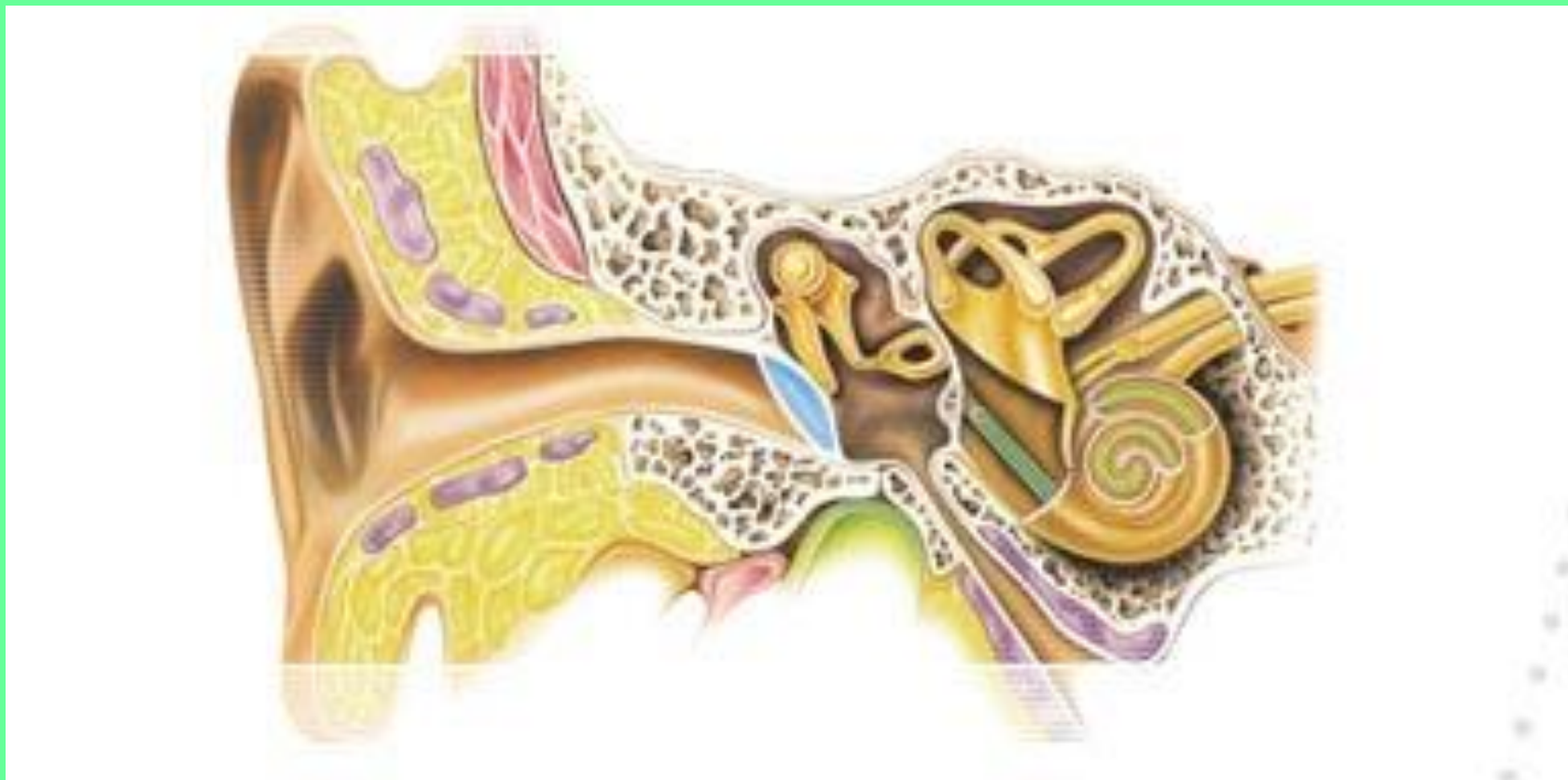

# ТОПОГРАФИЯ И ОБЛАСТИ ИННЕРВАЦИИ БАРАБАННОГО НЕРВА

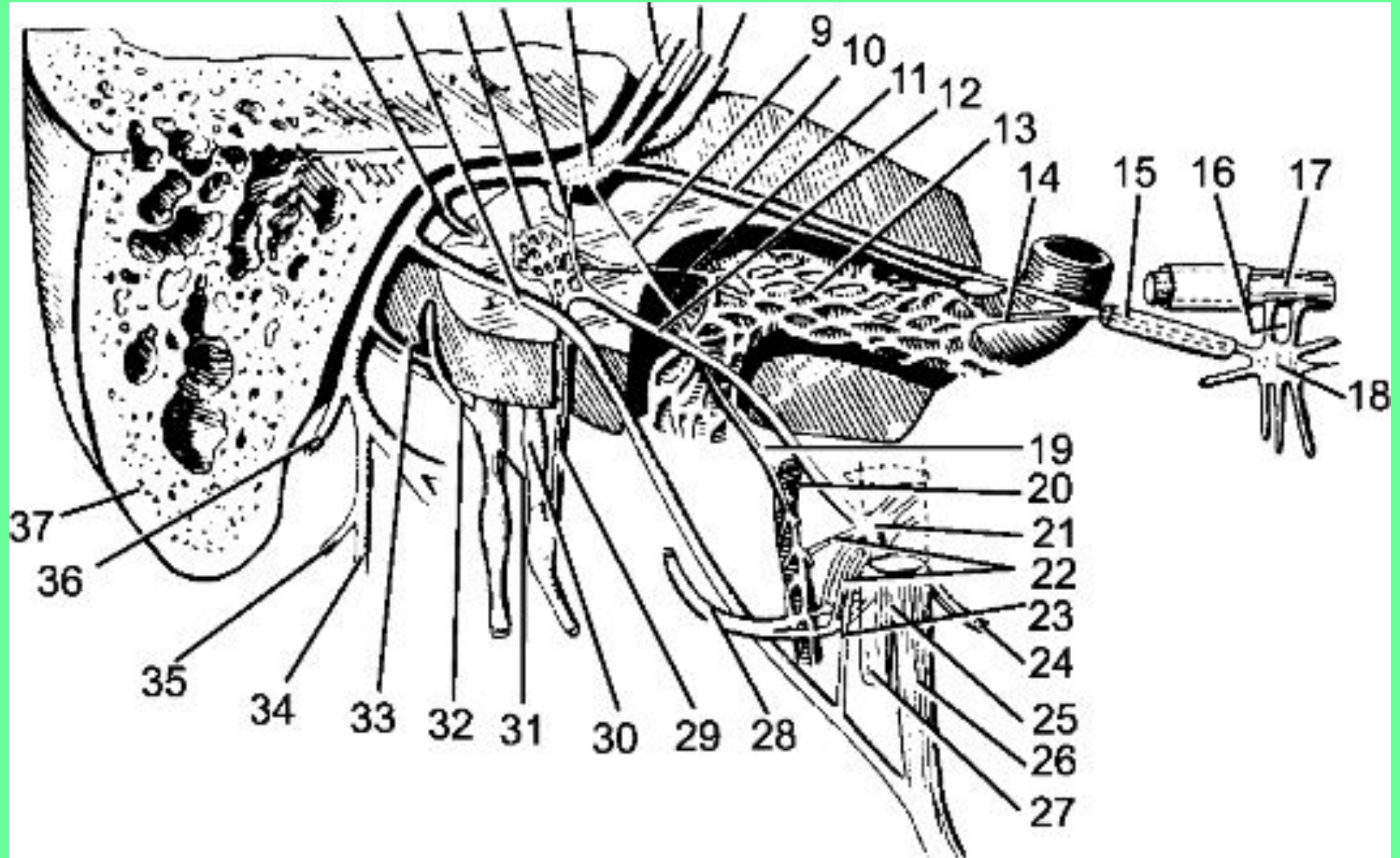
## 1. Барабанный каналец височной кости



## 2. Барабанная полость

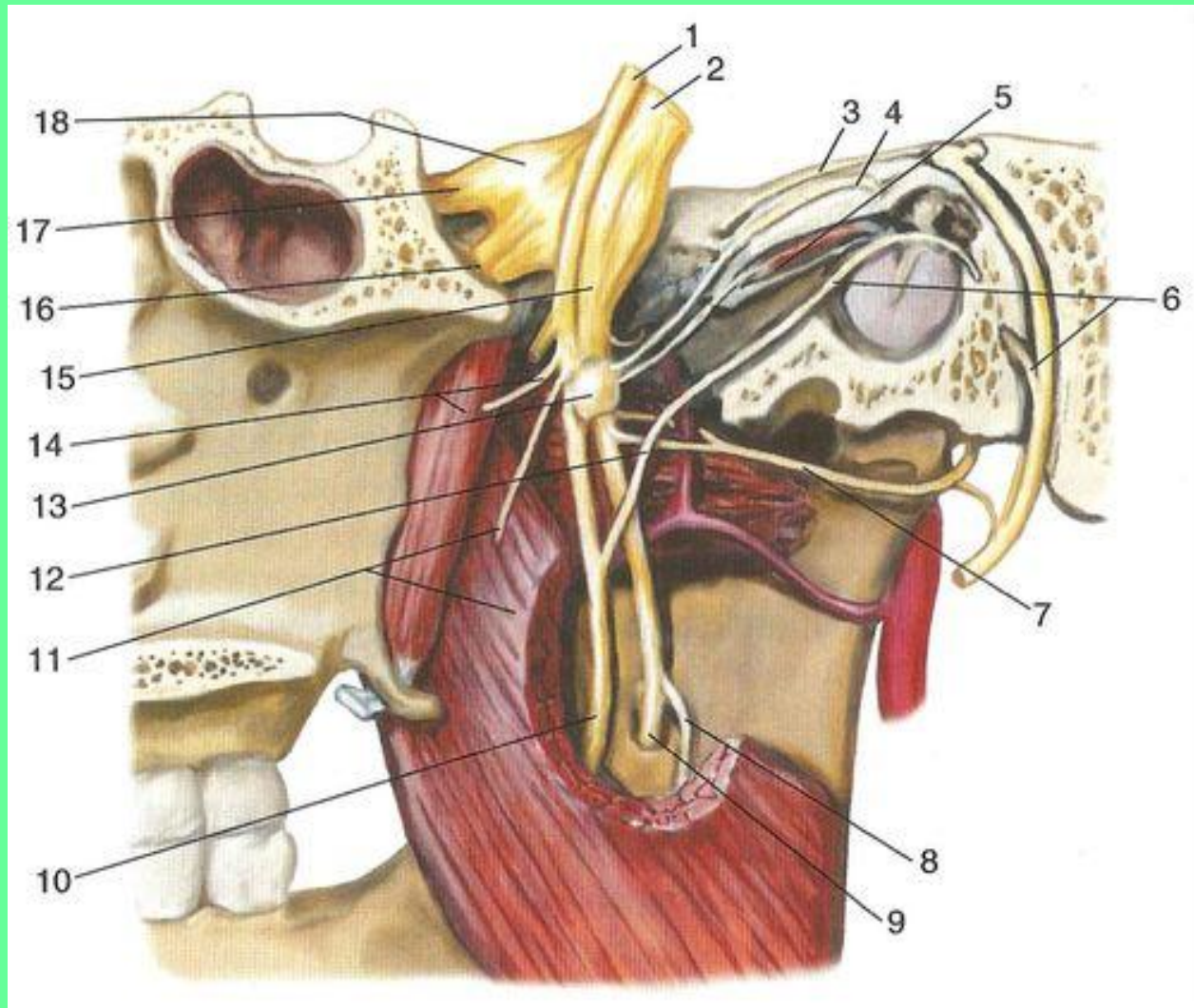


### 3. В барабанной полости при участии чувствительных волокон формируется барабанное сплетение

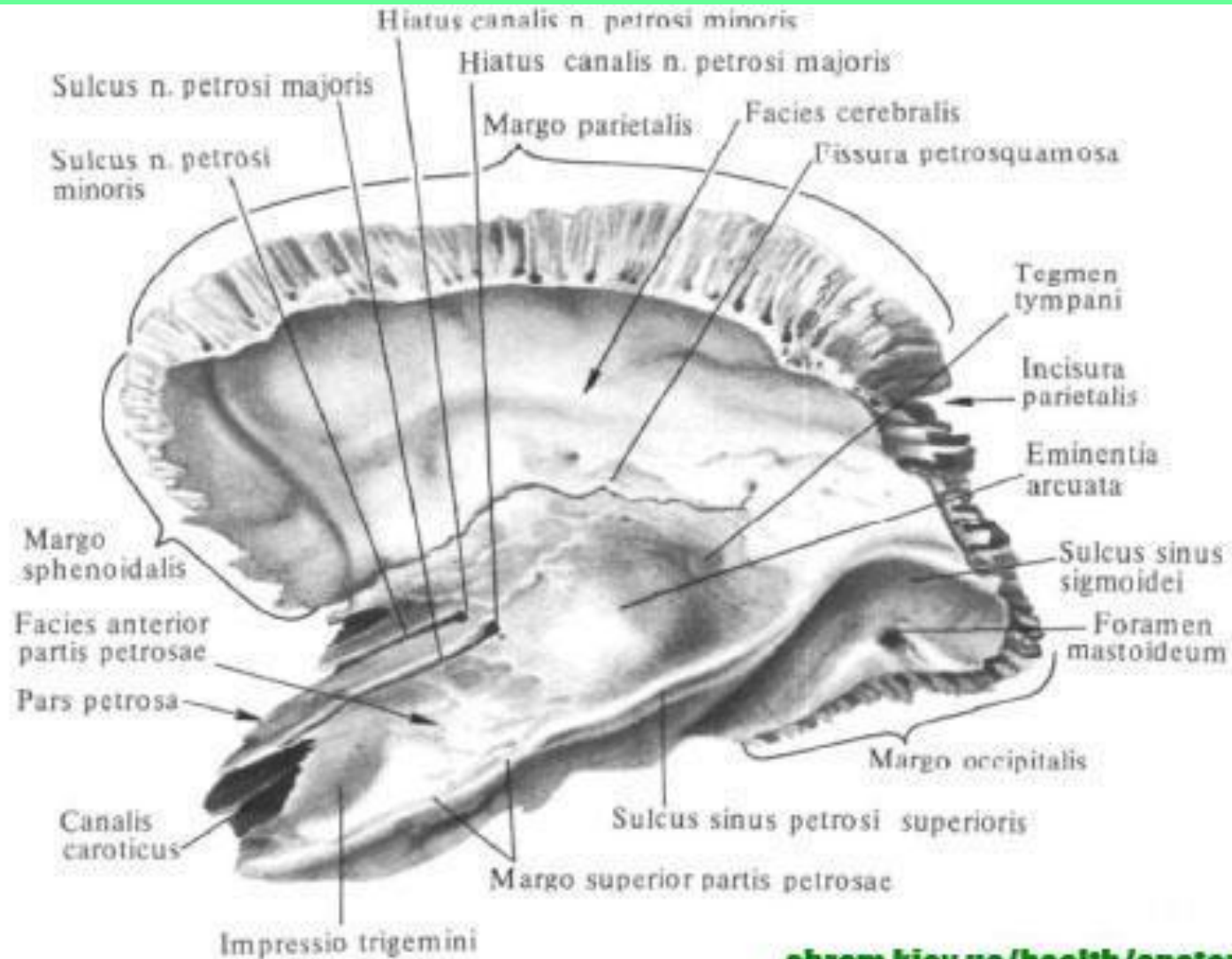




4. Из барабанной полости выходит малый каменистый нерв (4) – преганглионарные парасимпатические волокна.

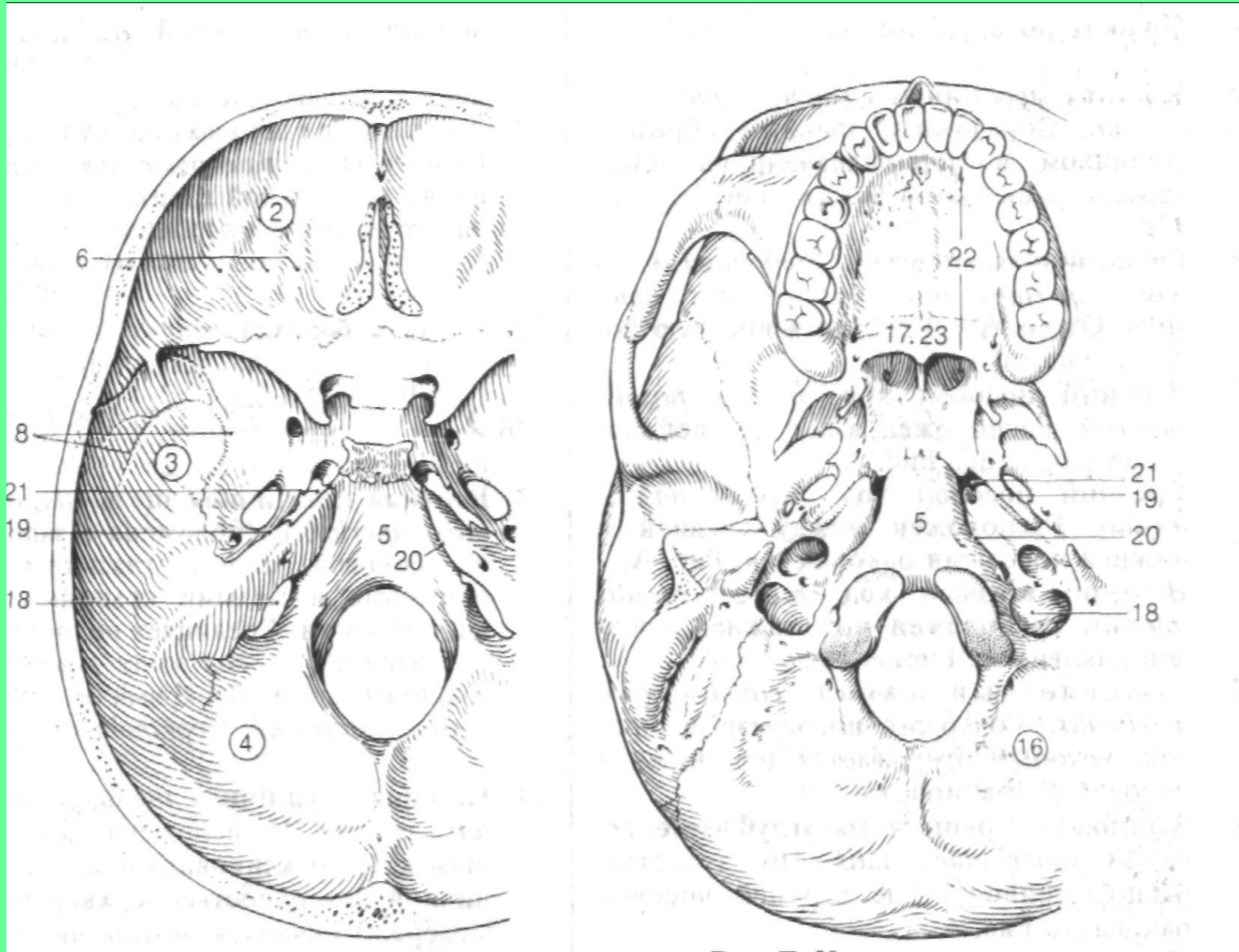


5. Расщелина канала малого каменистого нерва.  
6. Передняя поверхность пирамиды – борозда малого каменистого нерва.



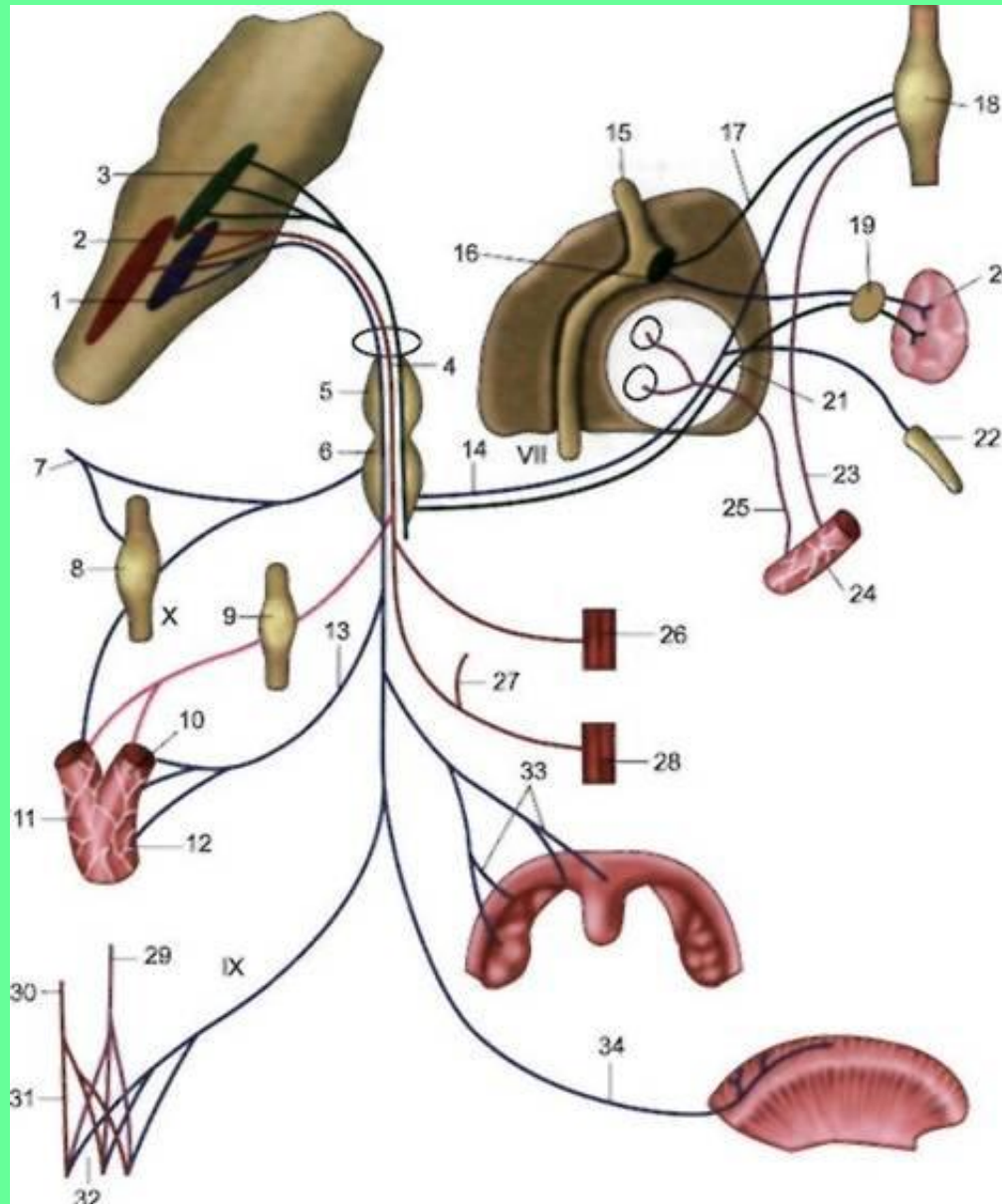
7. Клиновидно-каменистая щель (19).

8. Наружное основание черепа.



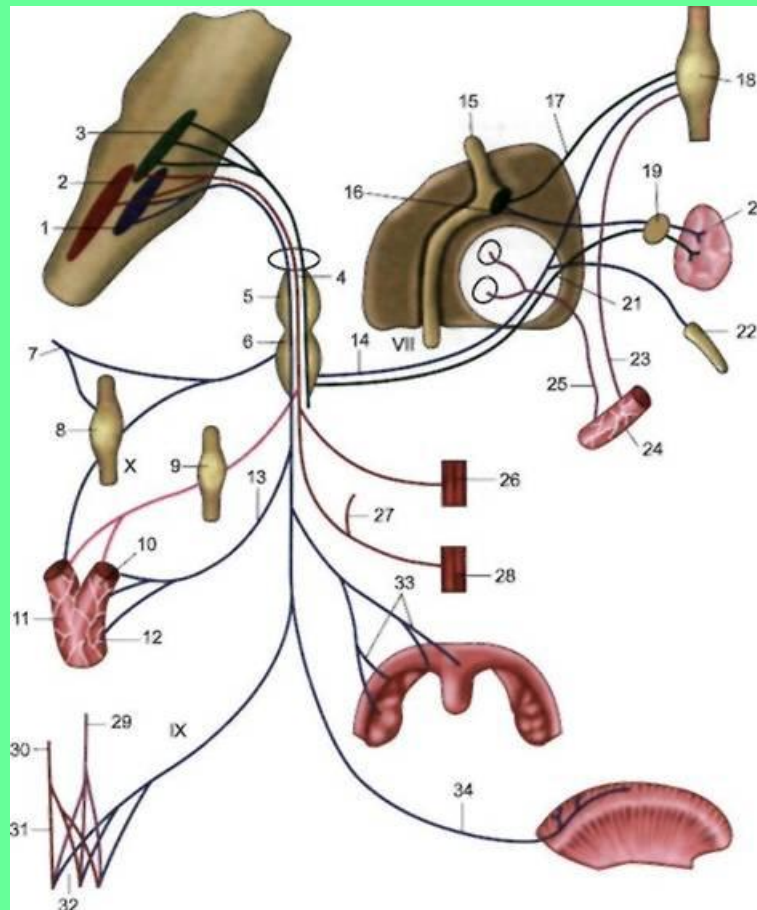


# 9. Ушной узел.

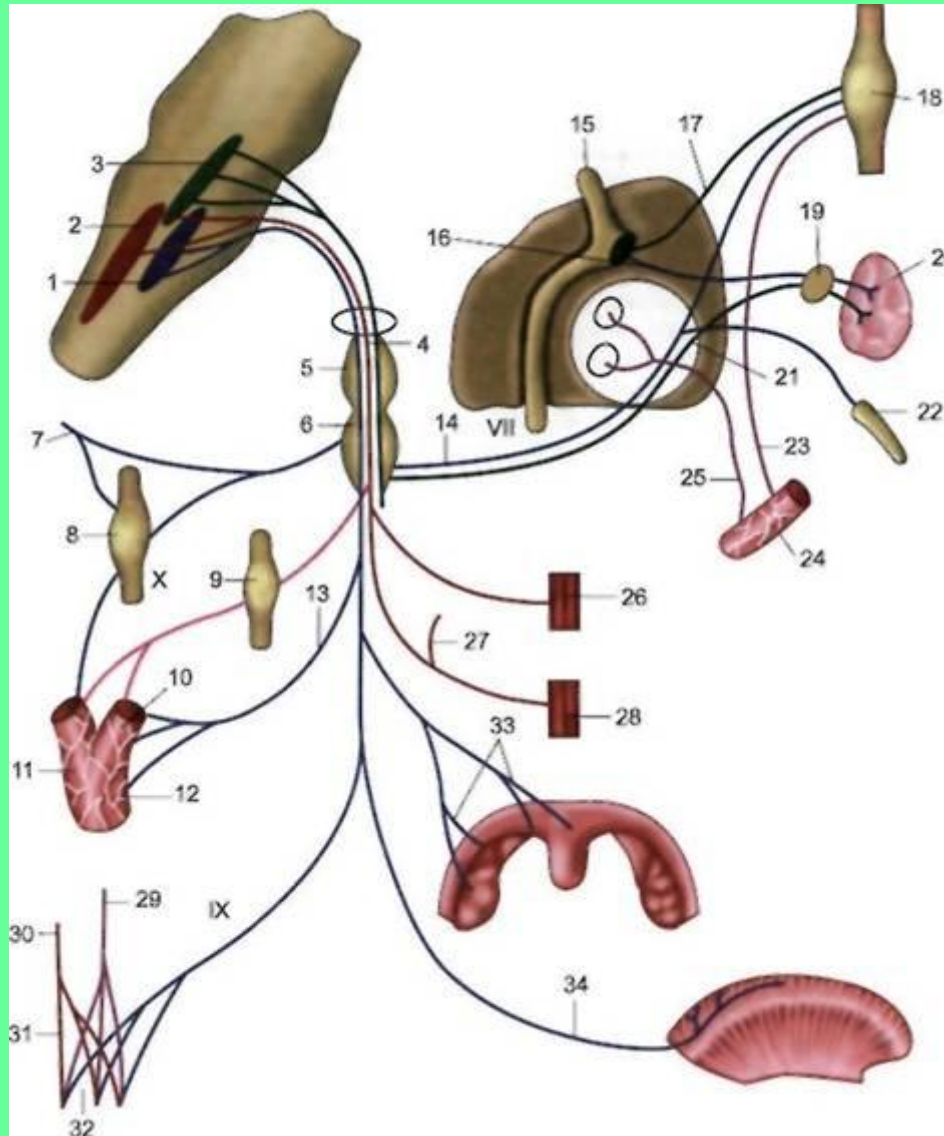




**В ушном узле заканчиваются преганглионарные парасимпатические волокна и начинаются постганглионарные волокна к околоушной слюнной железе, идущие вместе с ушно-височным нервом.**



# 1.2 Глоточные ветви. Содержат чувствительные и преганглионарные парасимпатические волокна для верхних отделов глотки.



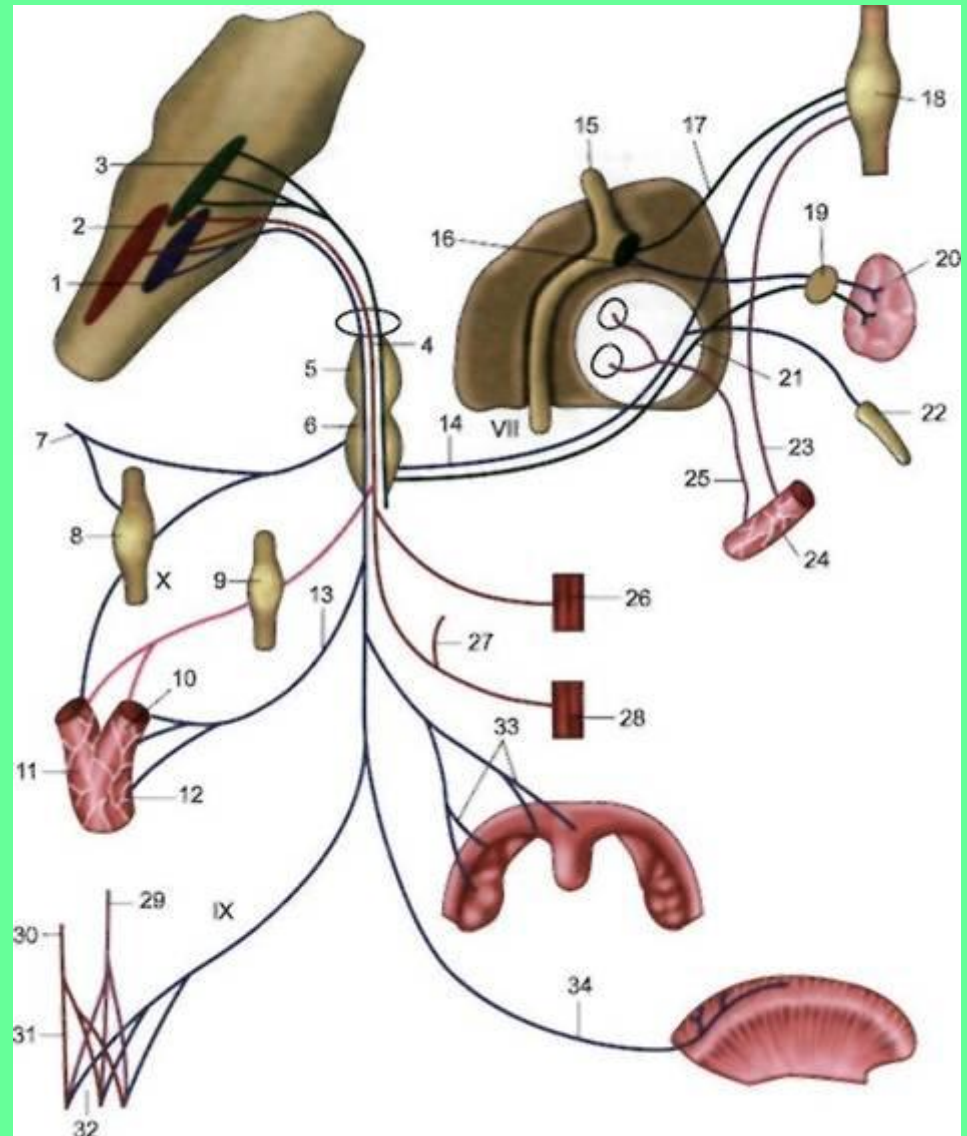
## 2. Чувствительные ветви.

### 2.1 Миндаликовые

### 2.2 Синусная

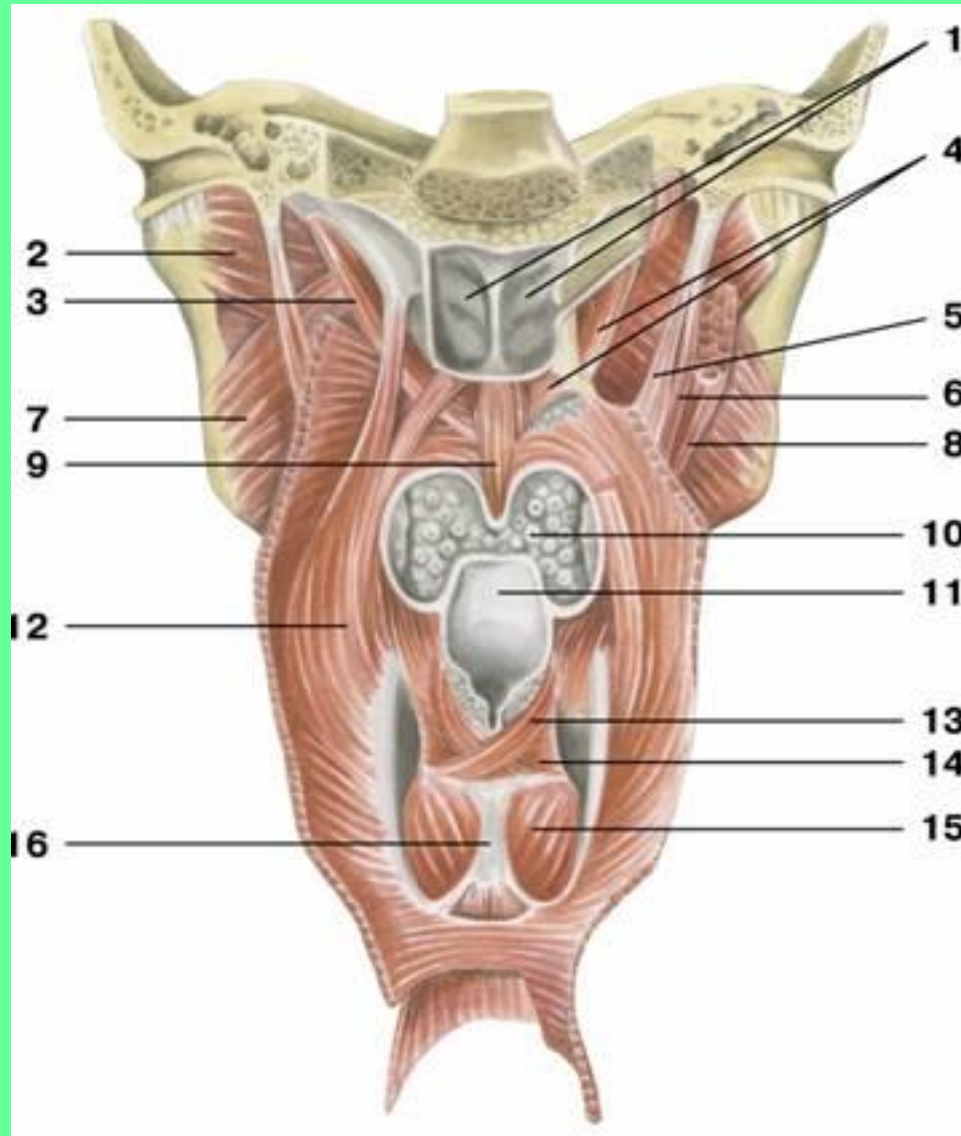
### 2.3 Язычные

### 2.4 Глоточные





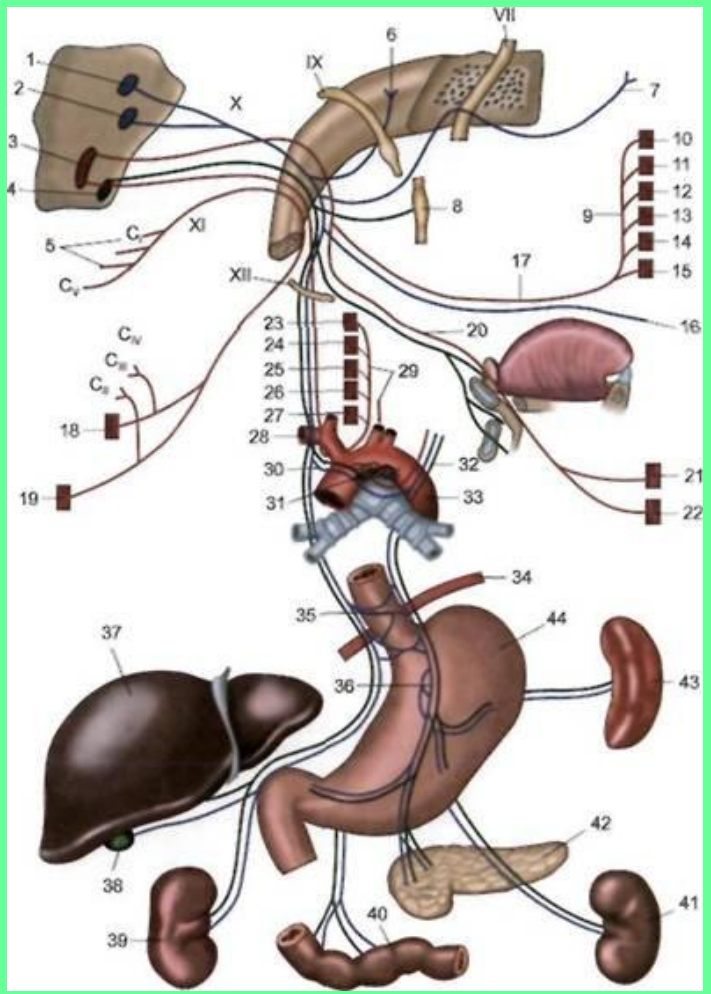
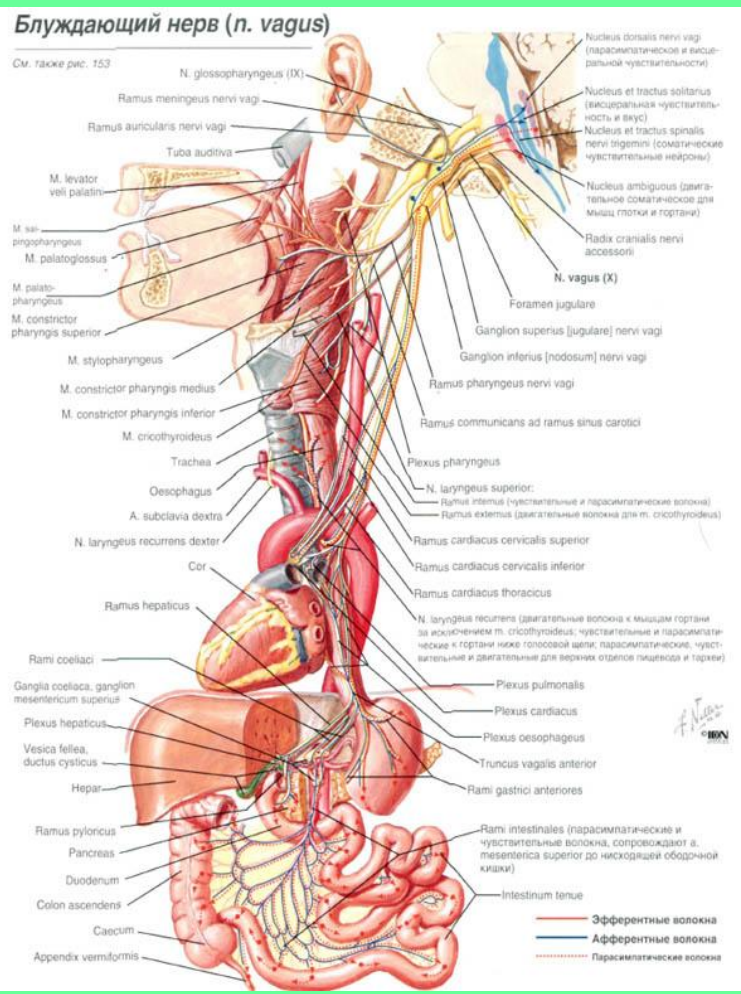
### 3. Двигательная ветвь – к шилоглоточной мышце.



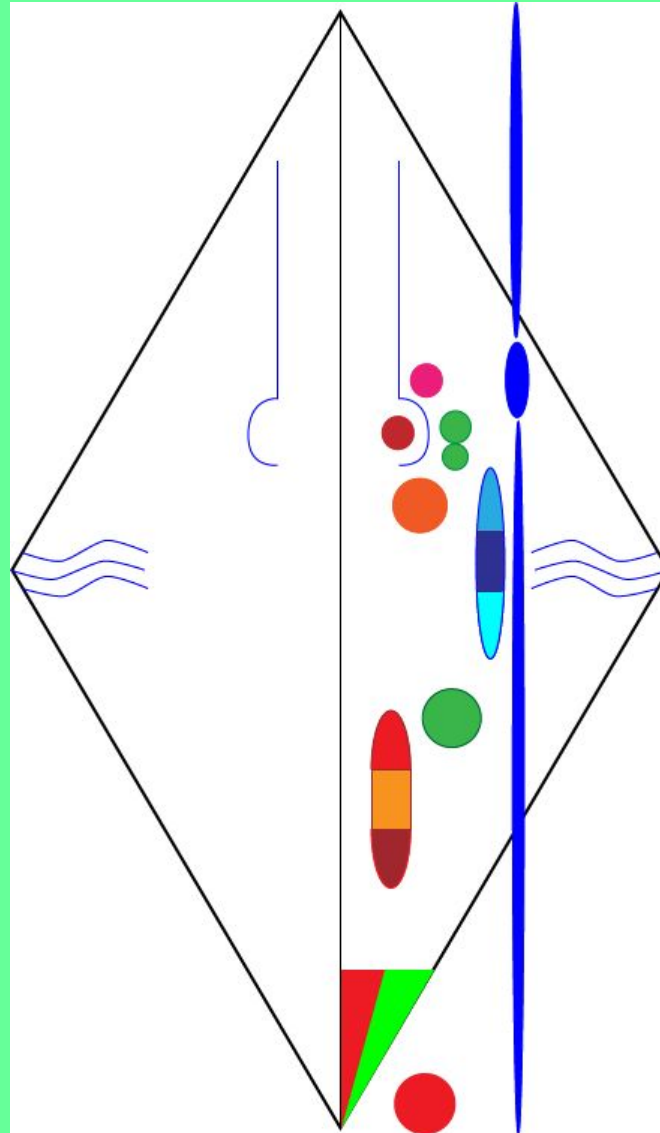
# Х ПАРА ЧЕРЕПНЫХ НЕРВОВ – БЛУЖДАЮЩИЙ НЕРВ.

Нерв IV и V жаберных дуг, смешанный.

**СОДЕРЖИТ** двигательные, чувствительные волокна и парасимпатические (преганглионарные).

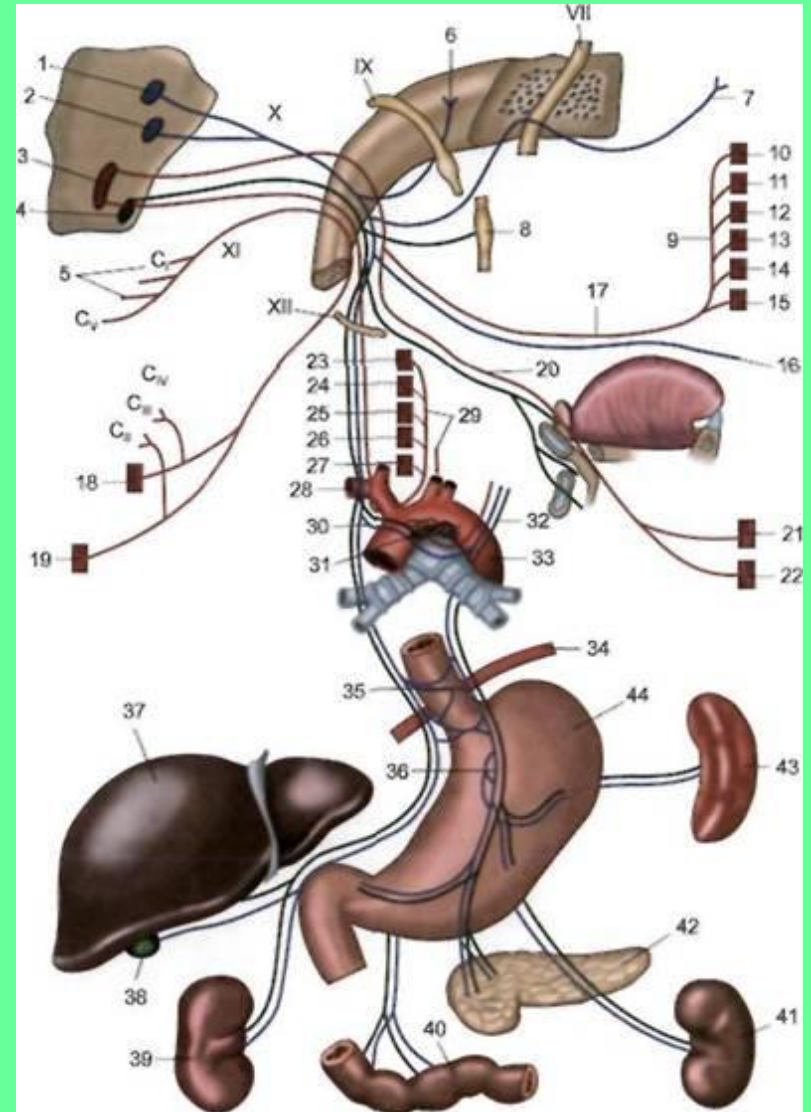
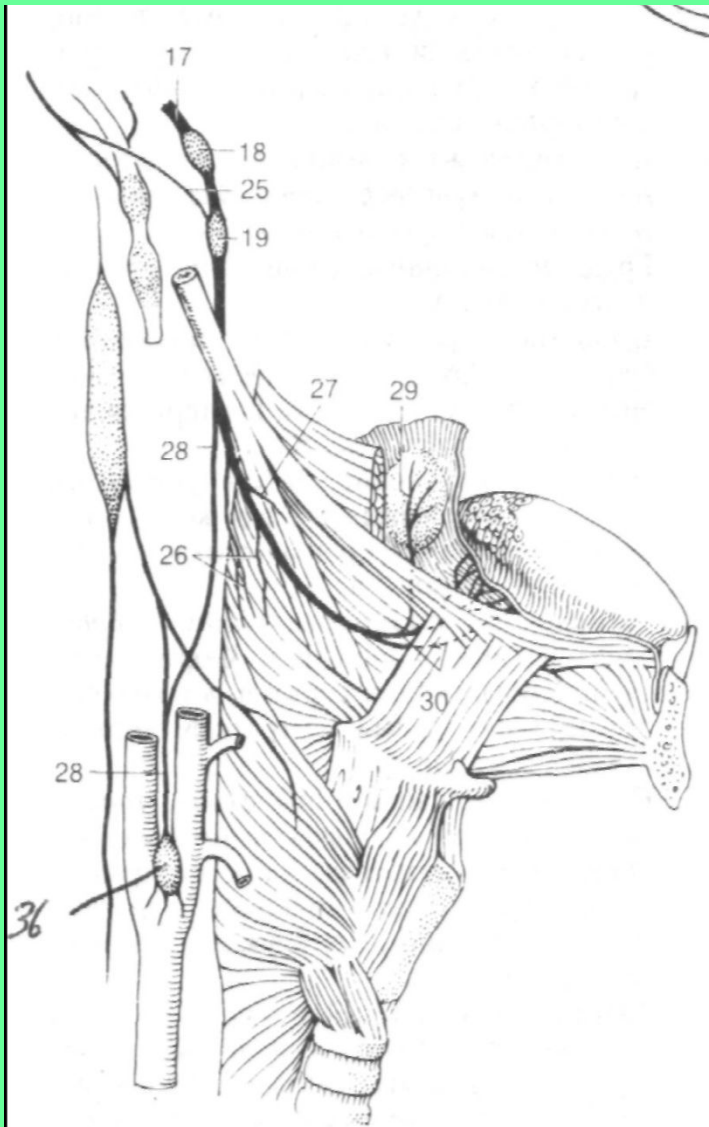


# ДВИГАТЕЛЬНЫЕ ВОЛОКНА – АКСОНЫ НЕЙРОНОВ ДВИГАТЕЛЬНОГО ЯДРА – ДВОЙНОЕ ЯДРО

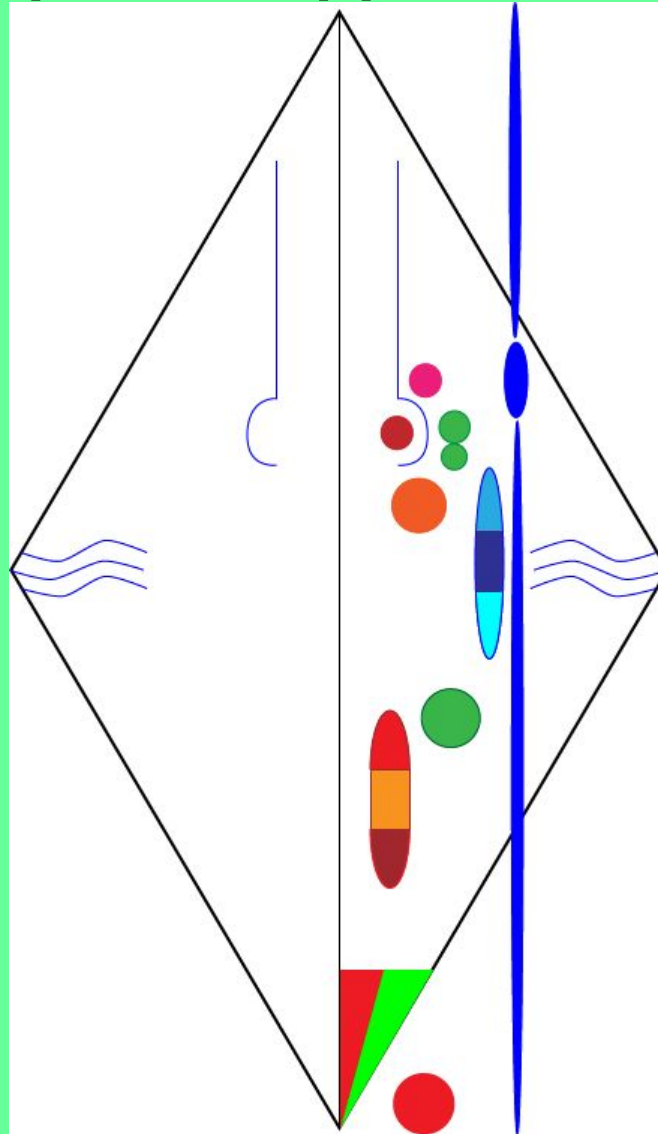




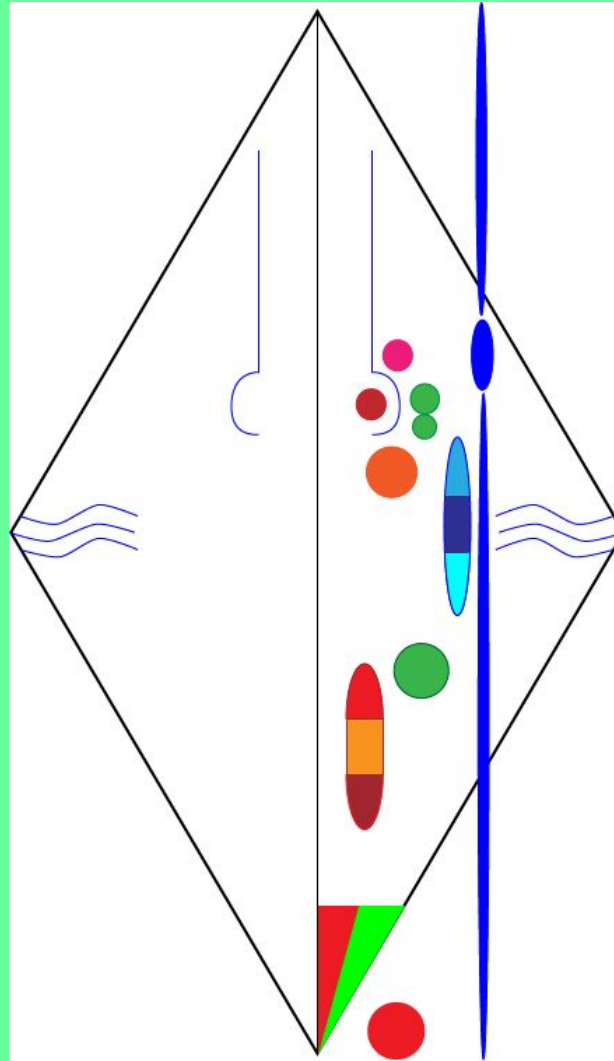
# ЧУВСТВИТЕЛЬНЫЕ ВОЛОКНА – ОТРОСТКИ НЕЙРОНОВ ВЕРХНЕГО И НИЖНЕГО ЧУВСТВИТЕЛЬНЫХ УЗЛОВ.



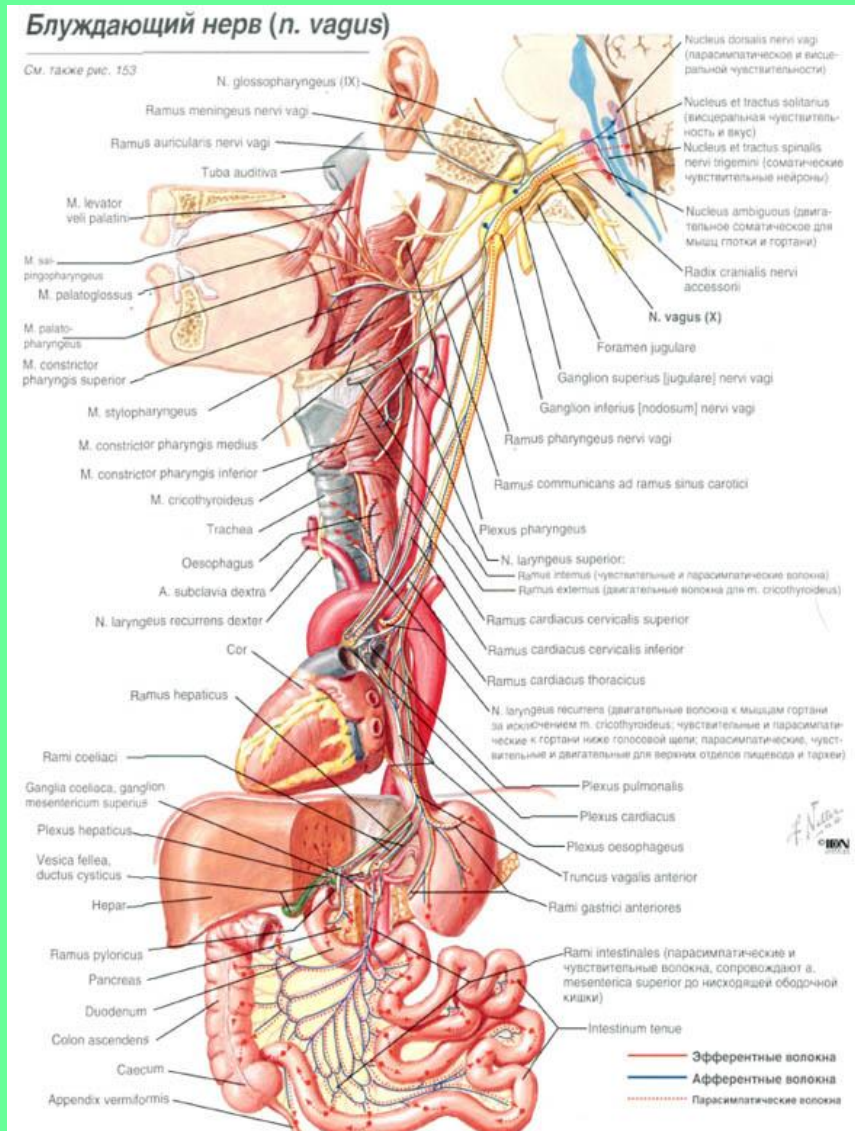
# АВТОНОМНЫЕ (ПАРАСИМПАТИЧЕСКИЕ) ПРЕАНГЛИОНАРНЫЕ ВОЛОКНА – АКСОНЫ НЕЙРОНОВ ЗАДНЕГО ЯДРА X ПАРЫ.



**ЦЕНТРАЛЬНЫЕ ОТРОСТКИ НЕЙРОНОВ  
ВЕРХНЕГО И НИЖНЕГО ЧУВСТВИТЕЛЬНЫХ  
УЗЛОВ НАПРАВЛЯЮТСЯ К ЯДРУ ОДИНОЧНОГО  
ПУТИ (ОБЩЕЕ С VII И IX ПАРАМИ ЧЕРЕПНЫХ НЕРВОВ).**



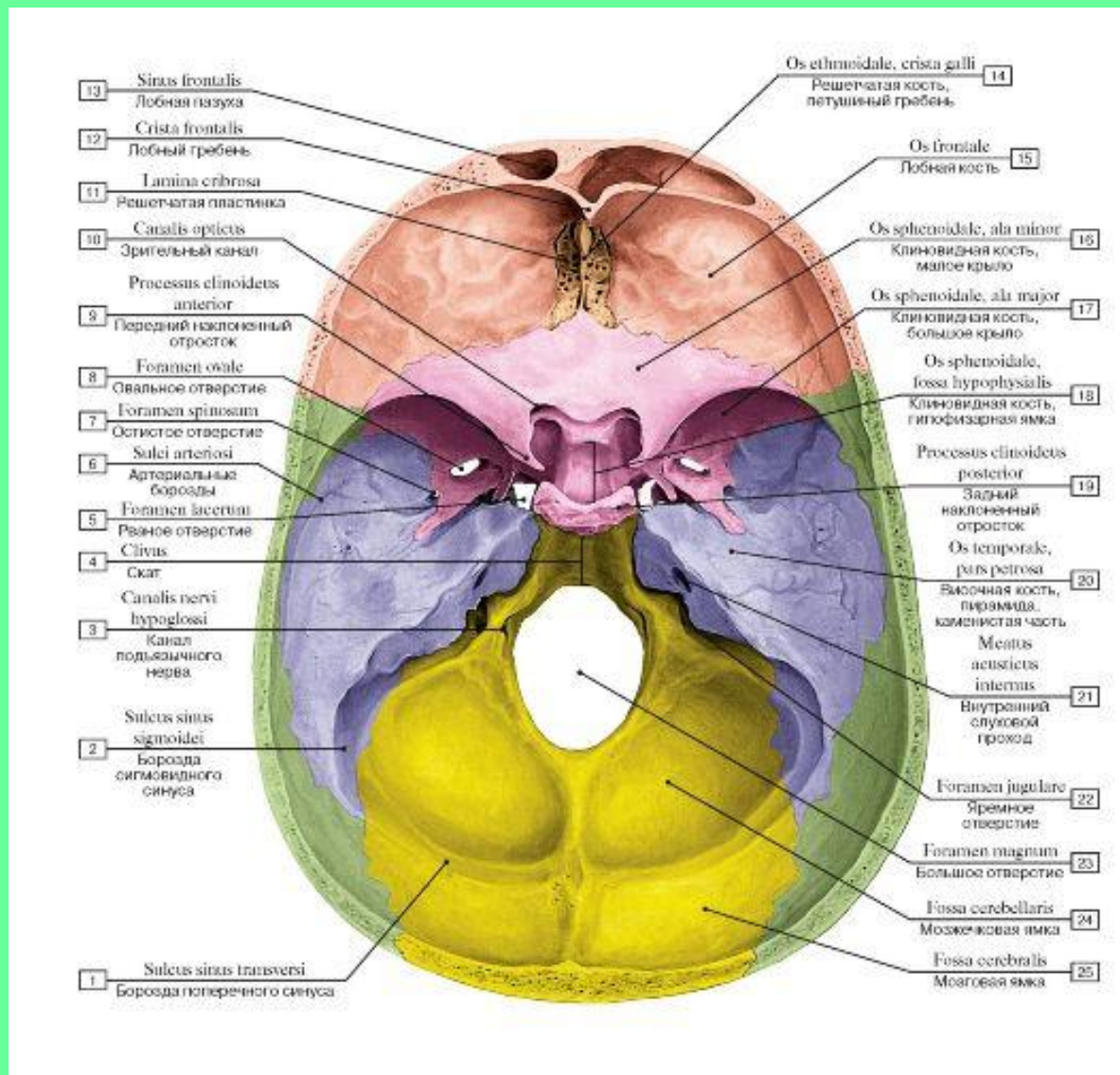
# ПЕРИФЕРИЧЕСКИЕ ОТРОСТКИ НЕЙРОНОВ ВЕРХНЕГО И НИЖНЕГО ЧУВСТВИТЕЛЬНЫХ УЗЛОВ ИДУТ В СОСТАВЕ ВЕТВЕЙ X ПАРЫ.



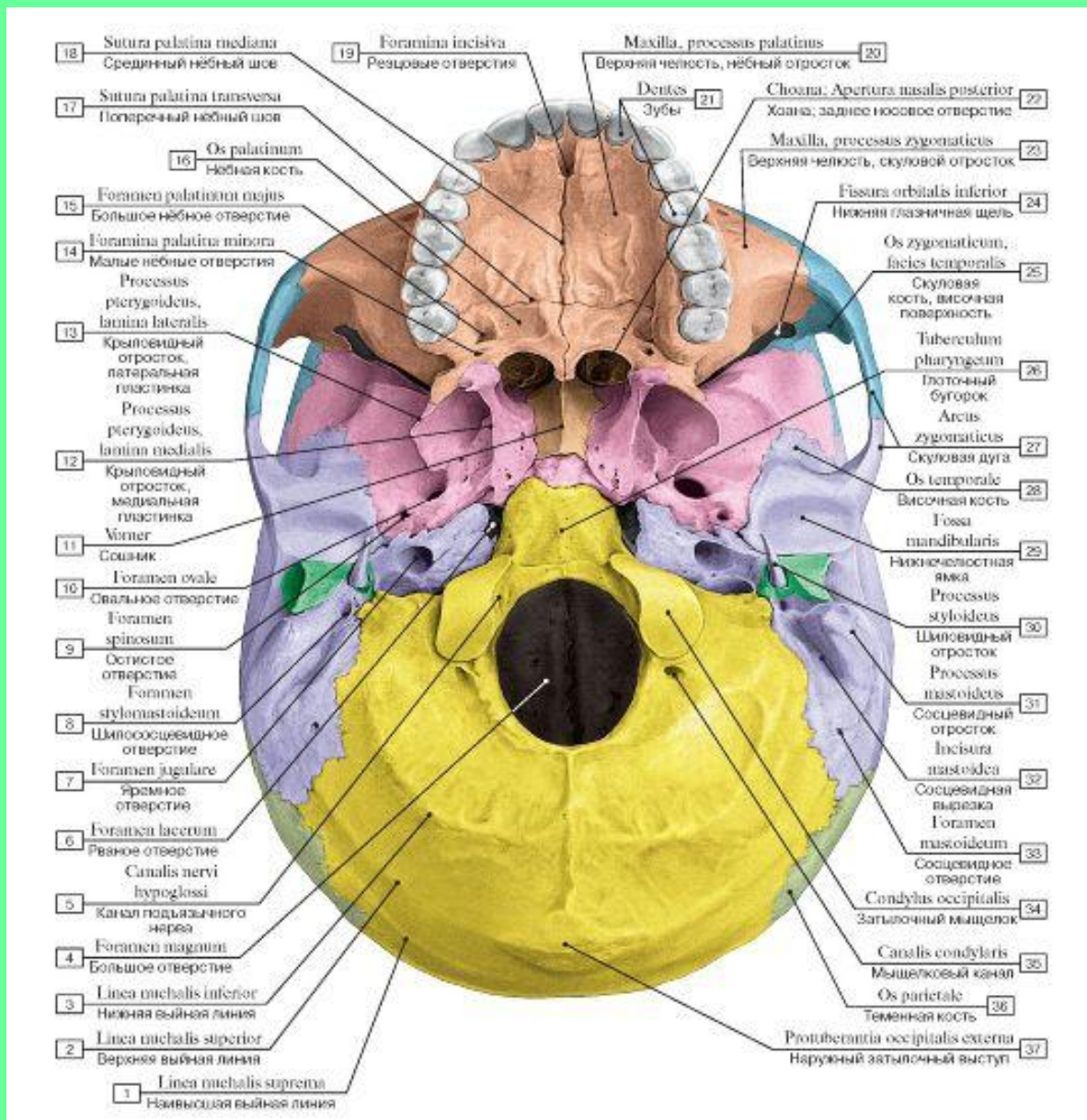


# ТОПОГРАФИЯ БЛУЖДАЮЩЕГО НЕРВА

## 1. Яремное отверстие

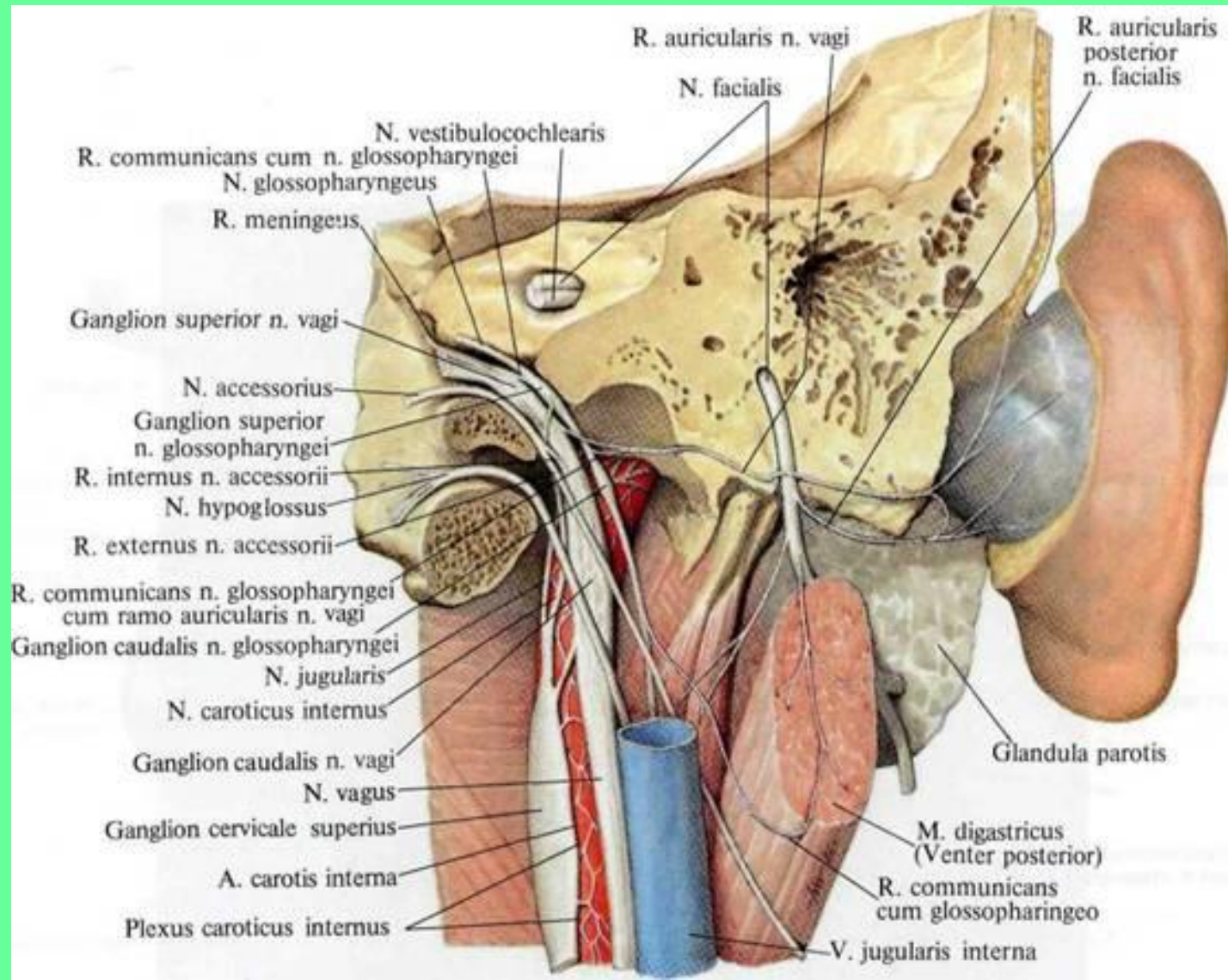


# 2. Наружное основание черепа

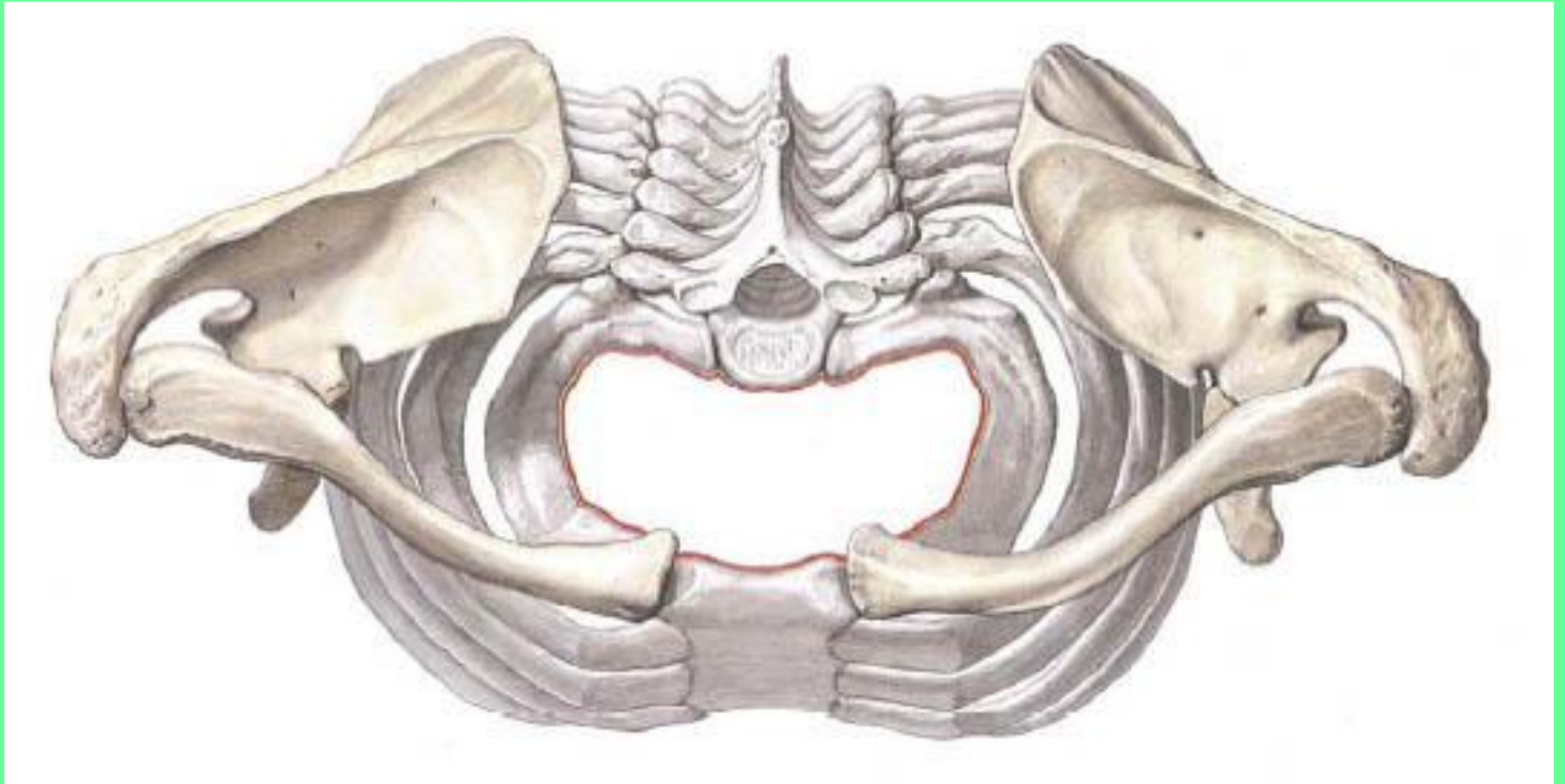




### 3. Лежит сзади от внутренней яремной вены и внутренней сонной артерии, формируя с ними сосудисто-нервный пучок.

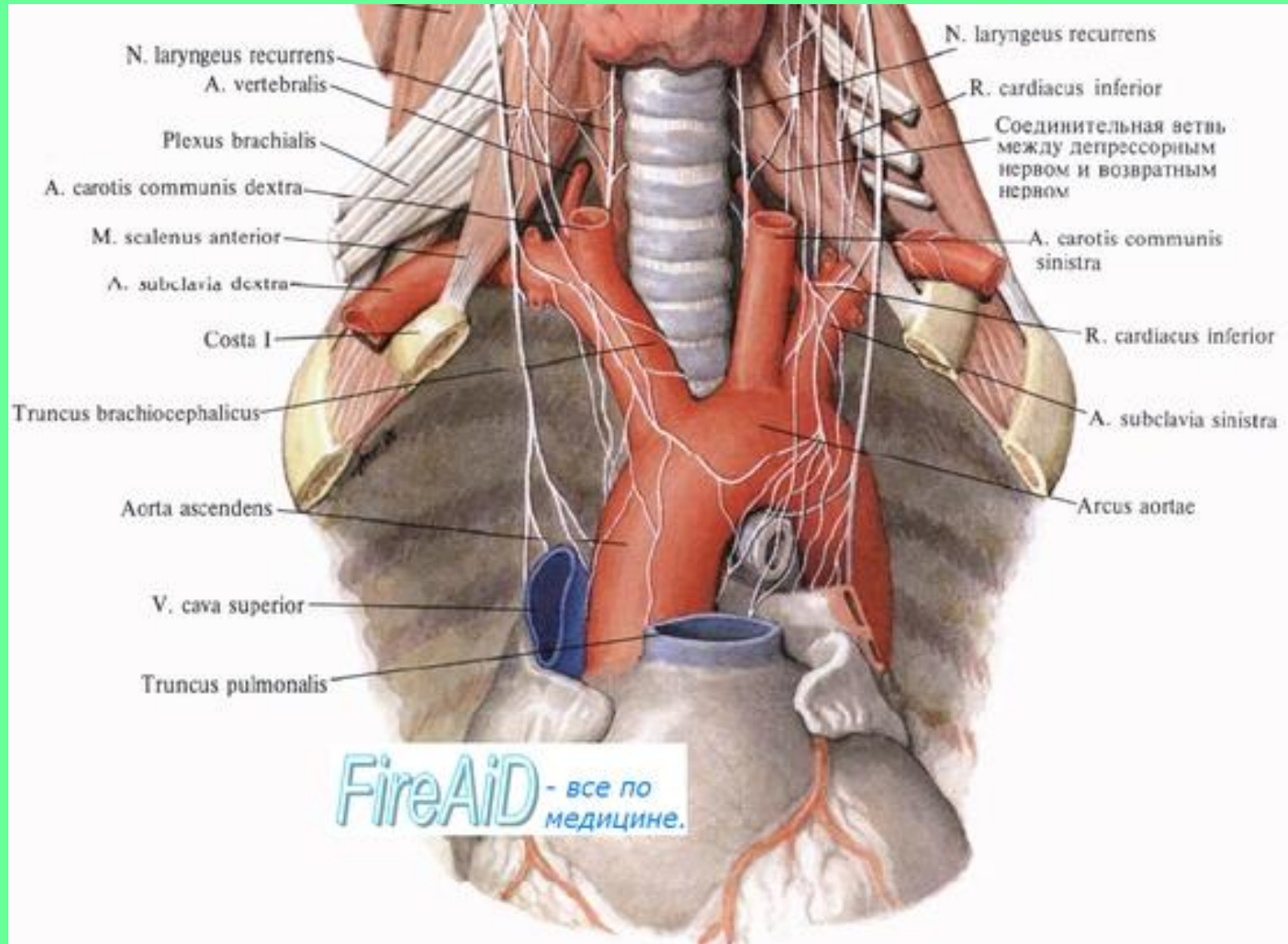


4. Верхняя апертура грудной клетки.
5. Грудная полость.

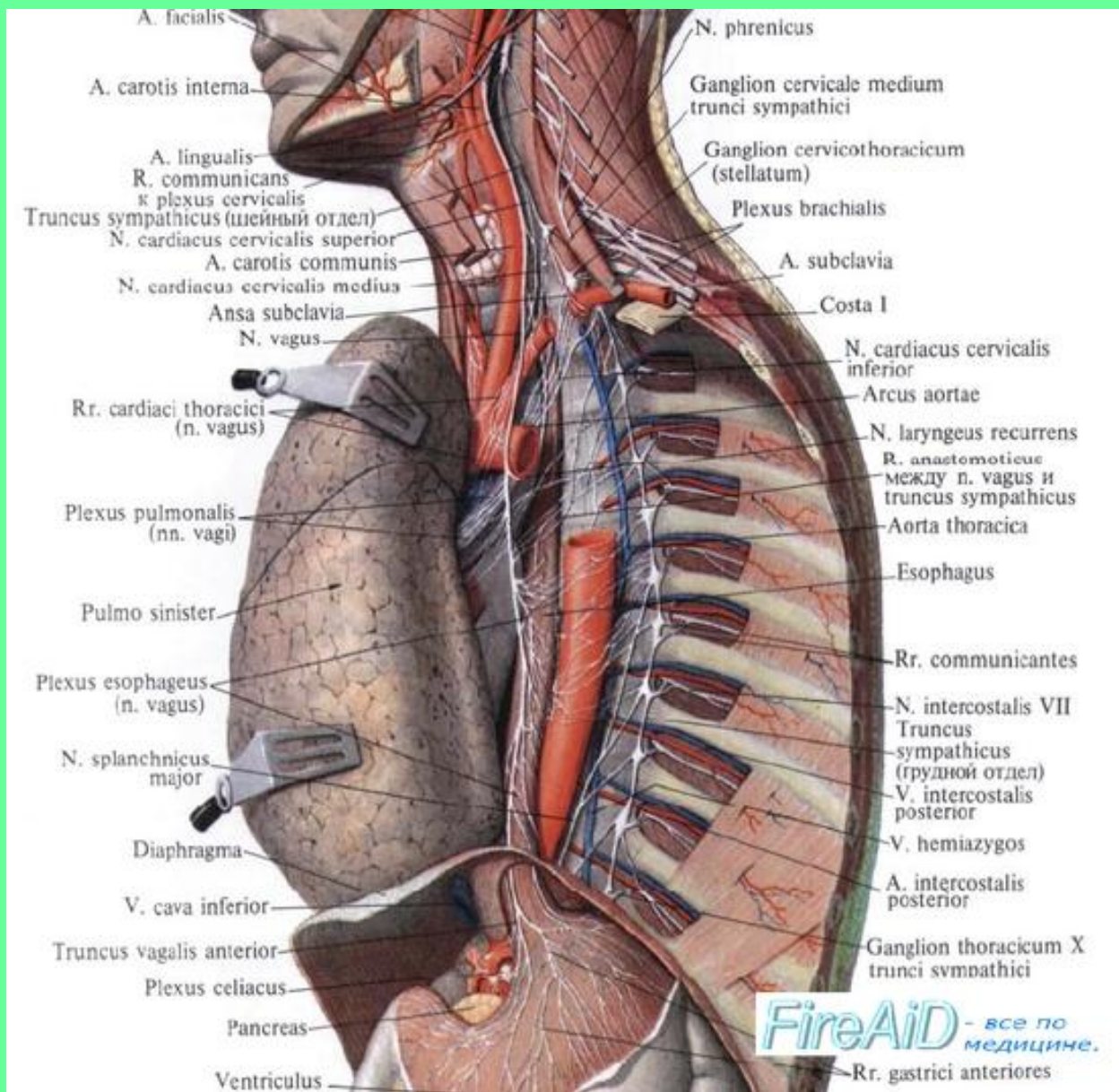




**6. Правый нерв лежит спереди от подключичной артерии; левый – на передней поверхности дуги аорты.**

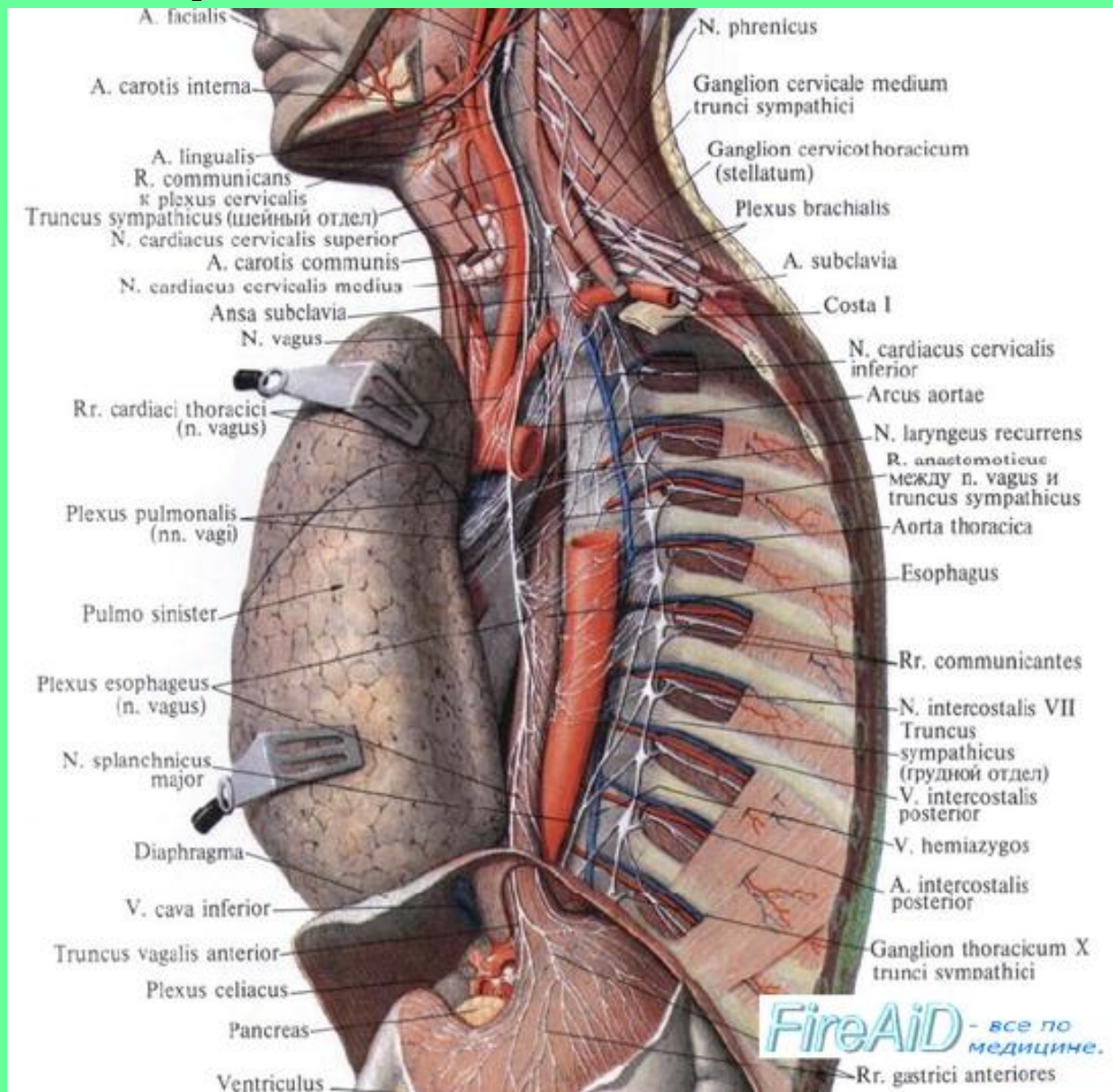


# 7. Позади корня легкого.



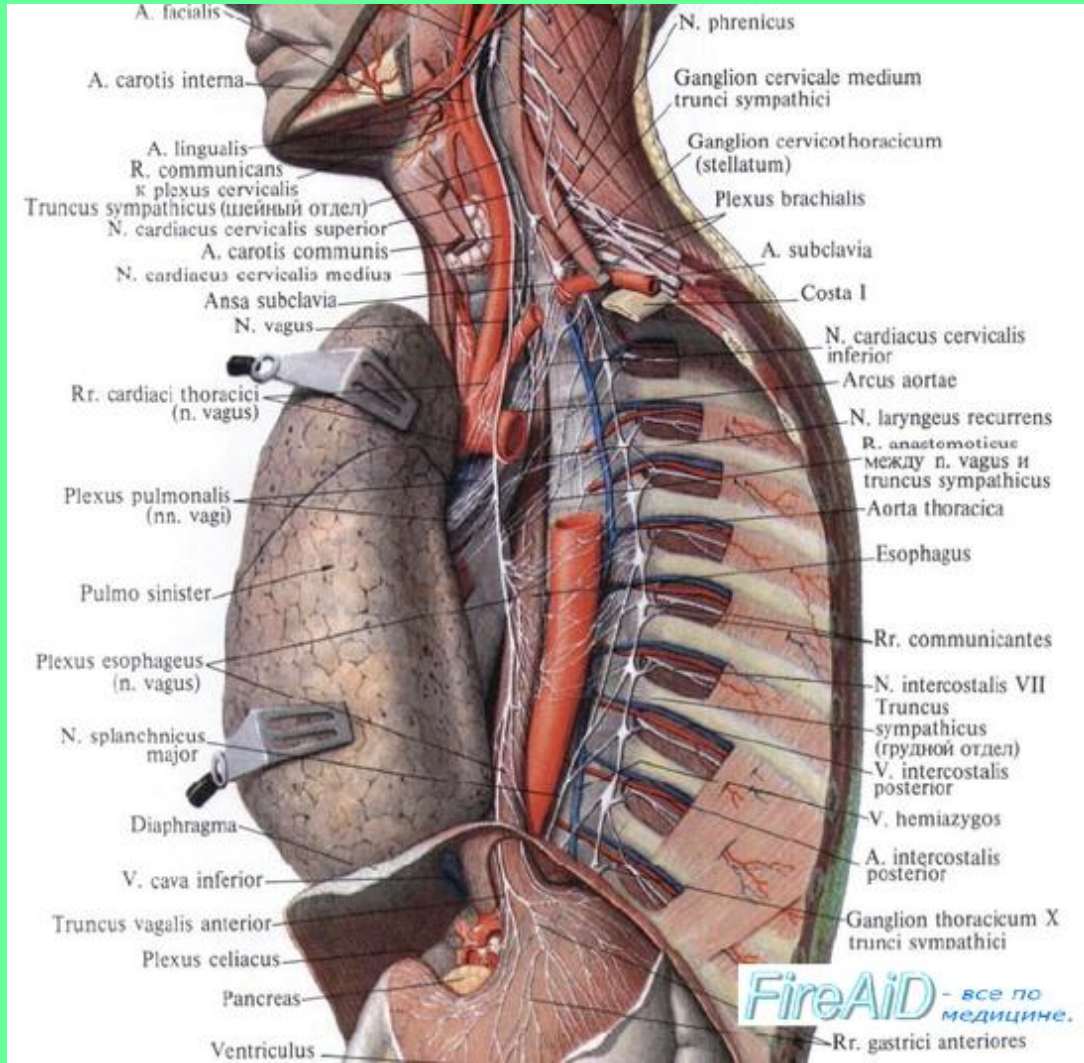


# 8. Правый нерв проходит позади пищевода, левый – спереди.



9. Формирование пищевого сплетения из ветвей правого и левого нервов.

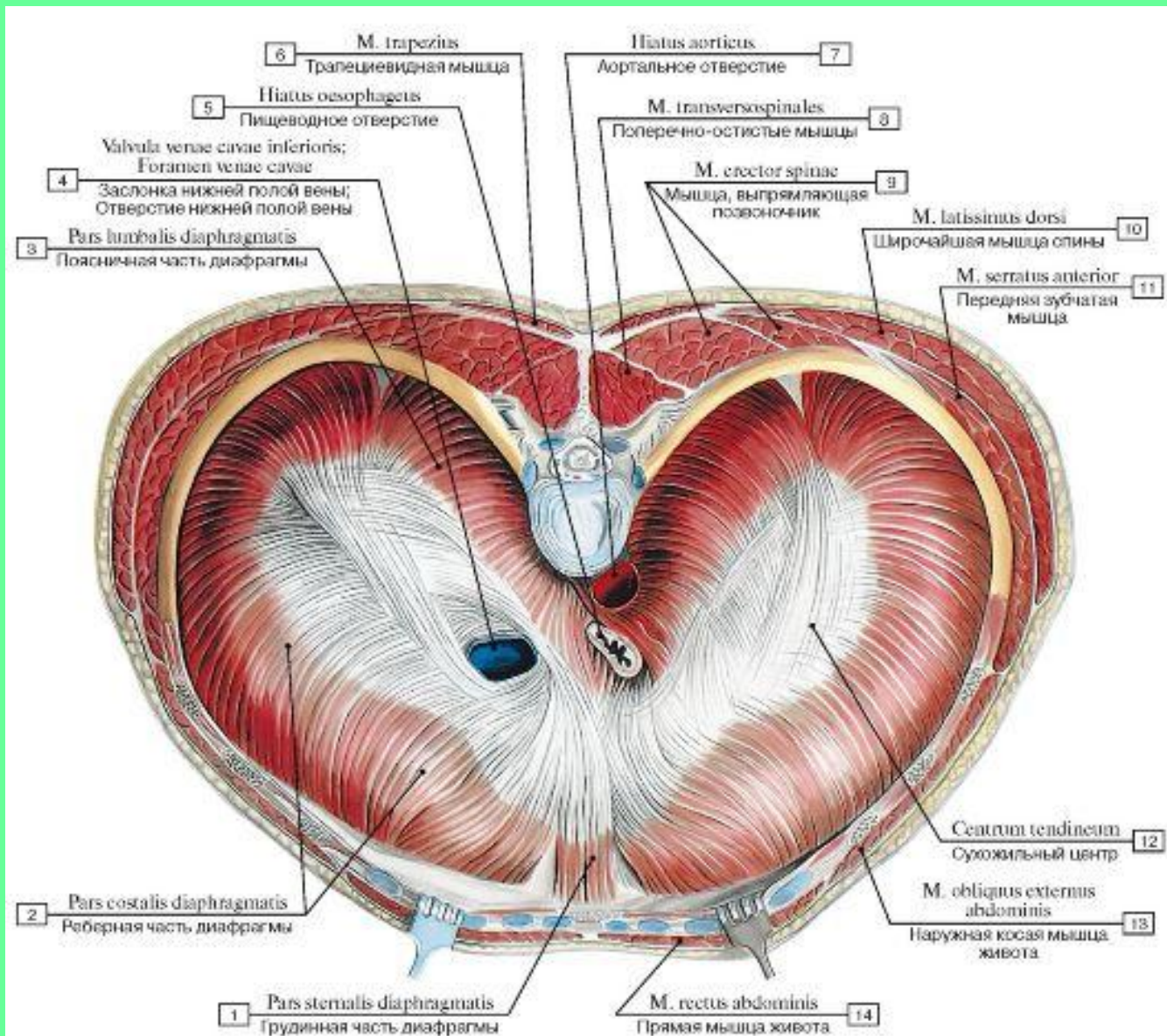
10. Формирование переднего и заднего блуждающих стволов.





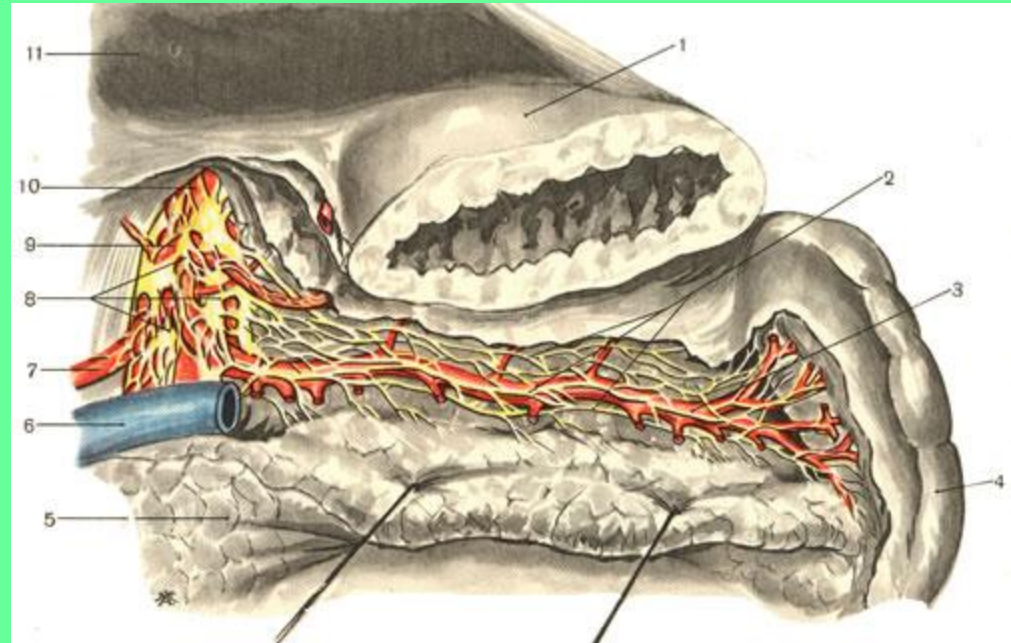
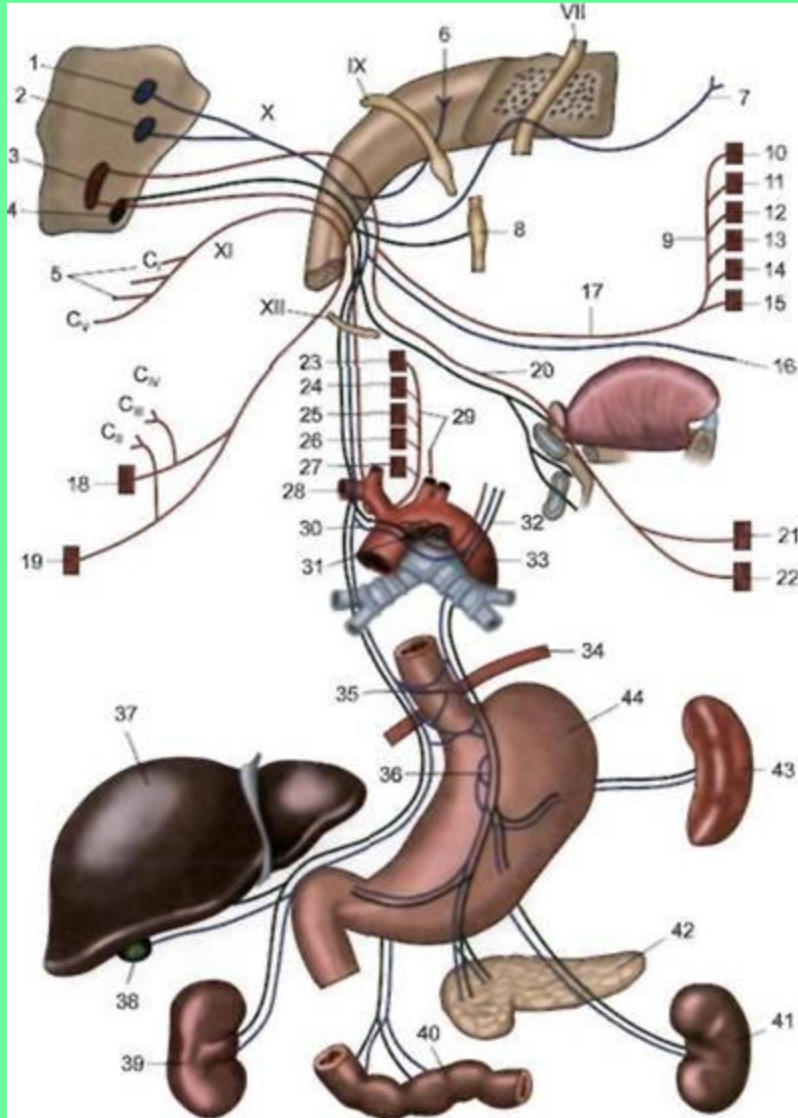
# 11. Пищеводное отверстие диафрагмы.

## 12. Брюшная полость.



13. Передняя и задние стенки желудка.

14. Чревное сплетение.

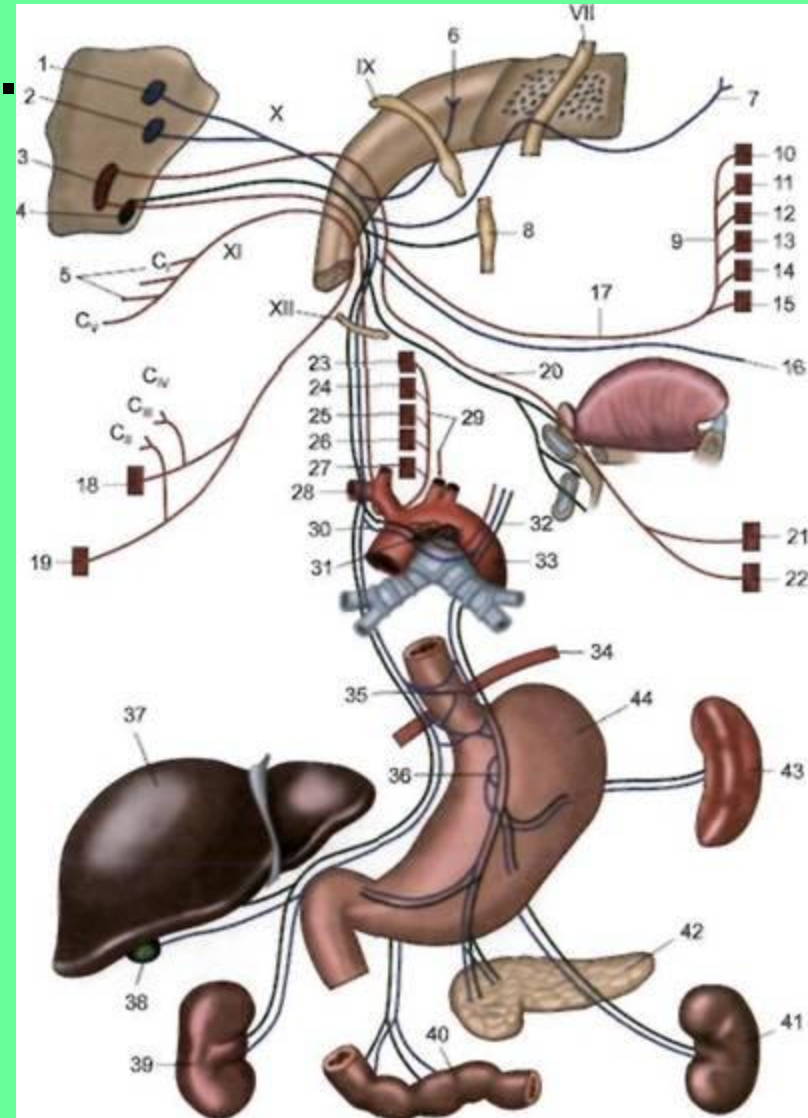


# ОТДЕЛЫ И ОБЛАСТЬ ИННЕРВАЦИИ БЛУЖДАЮЩЕГО НЕРВА

## I. ГОЛОВНОЙ ОТДЕЛ.

### 1.1 Менингеальная ветвь (6).

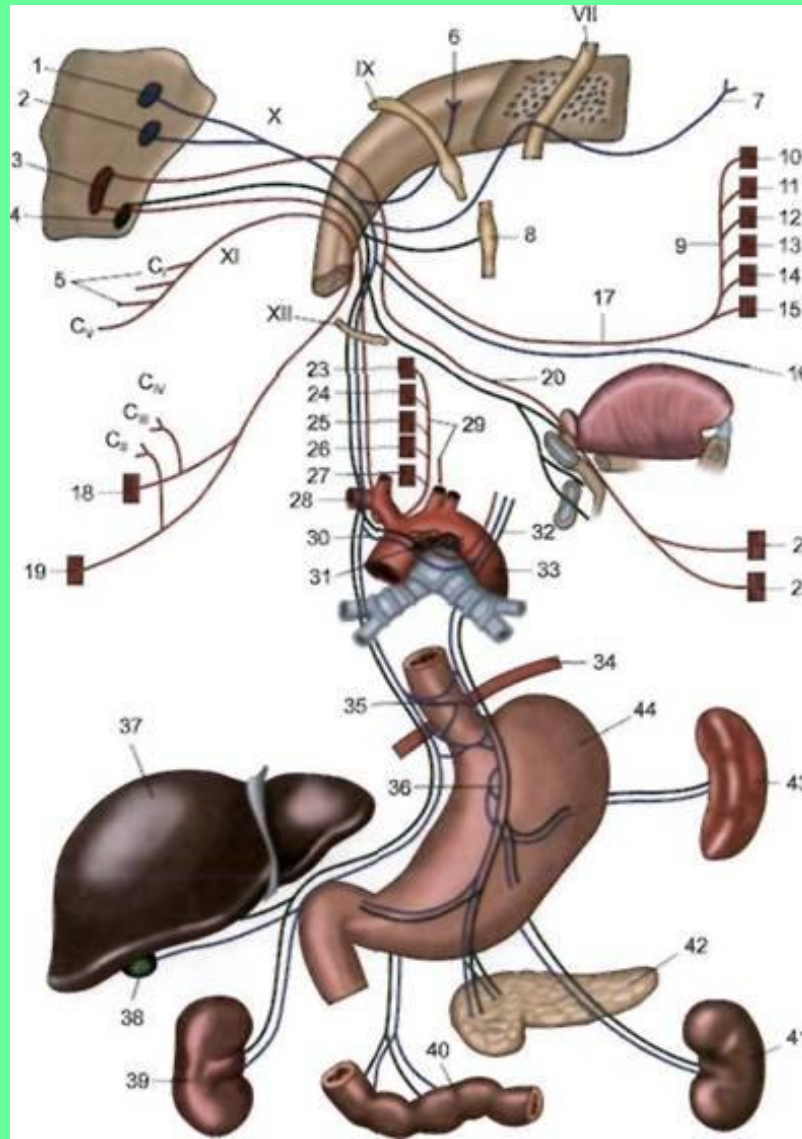
### 1.2 Ушная ветвь (7).



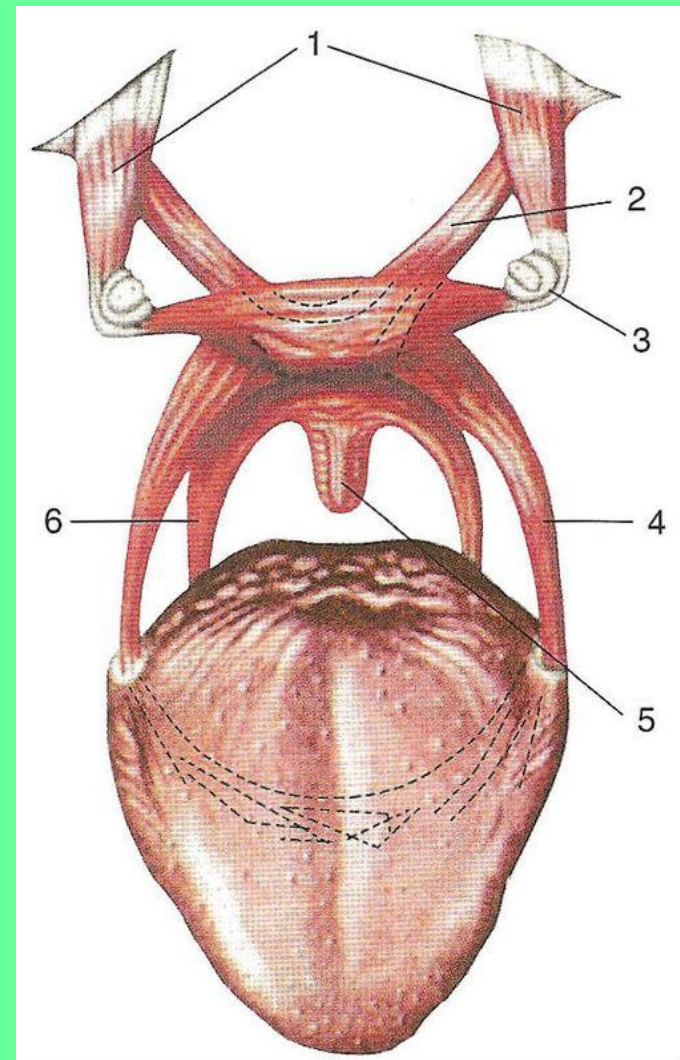
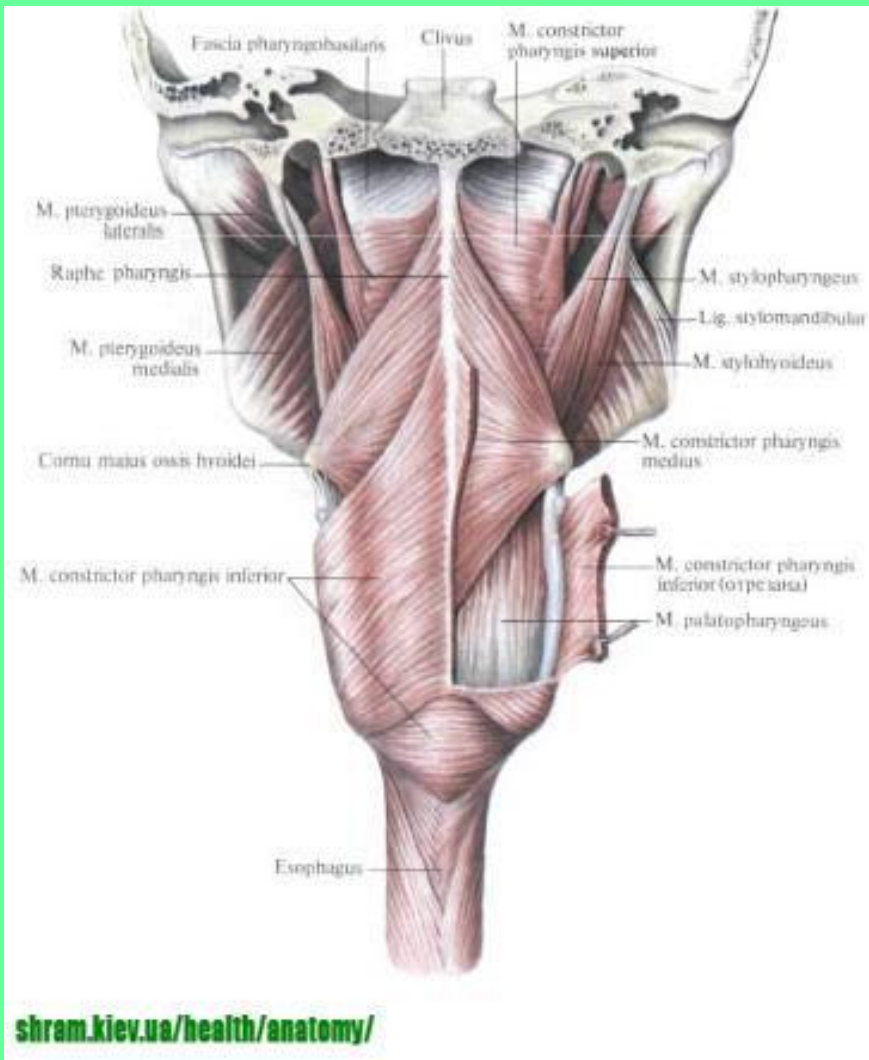


# II. ШЕЙНЫЙ ОТДЕЛ.

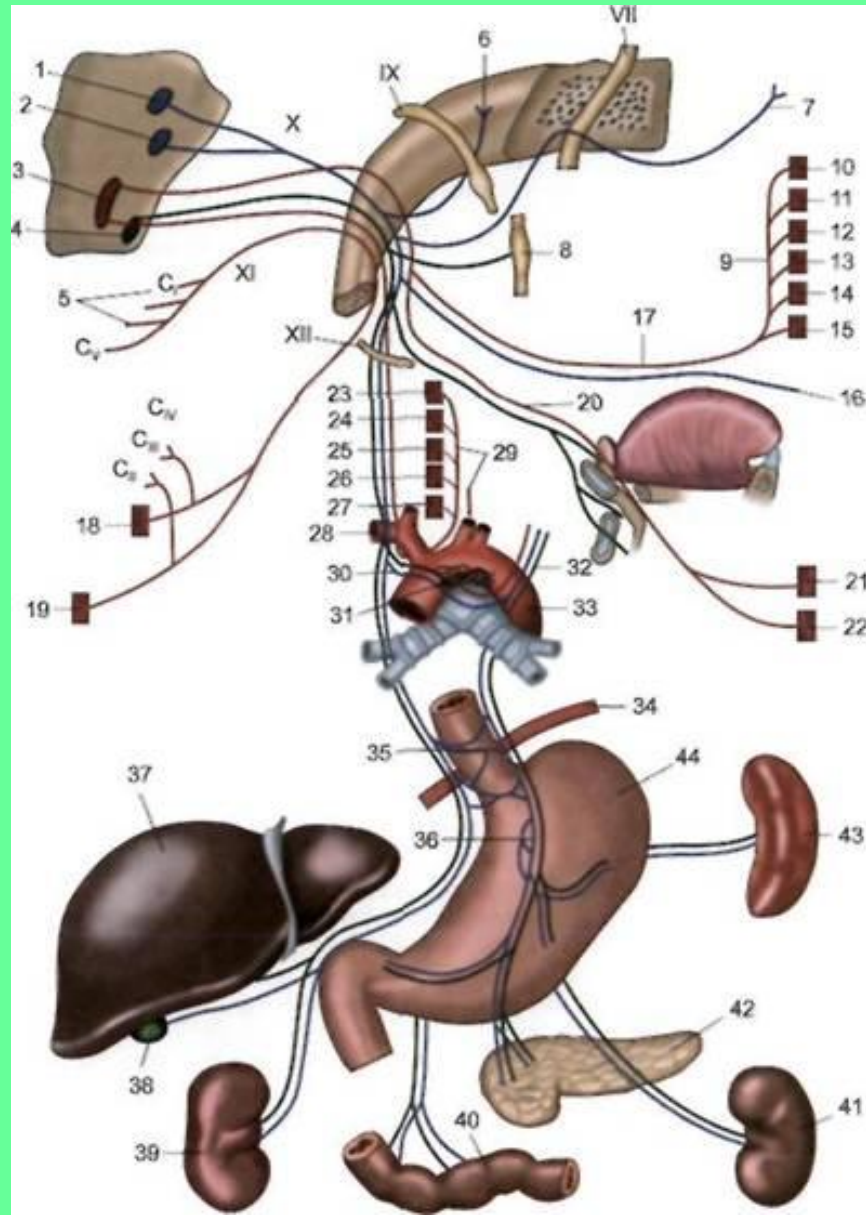
## 2.1 Глоточная ветвь (16, 17). Содержит все виды волокон.



# Иннервирует верхний и средний констрикторы глотки и мышцы мягкого неба (кроме мышцы, напрягающей небную занавеску – V пара)

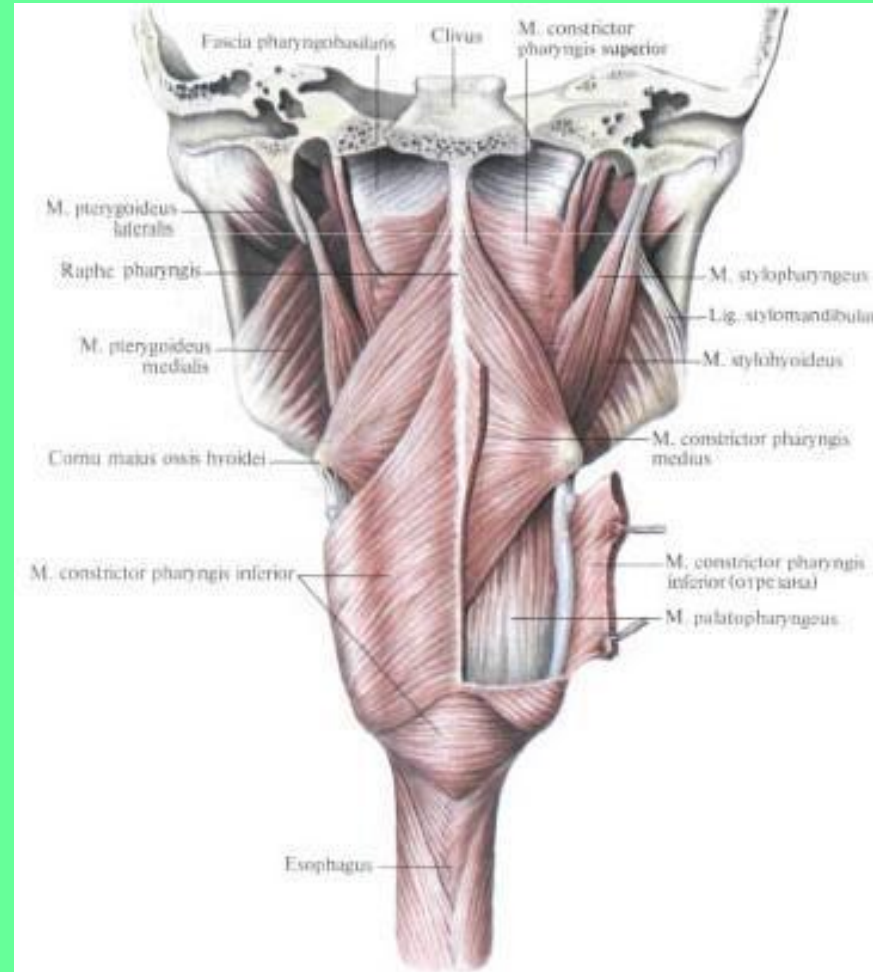
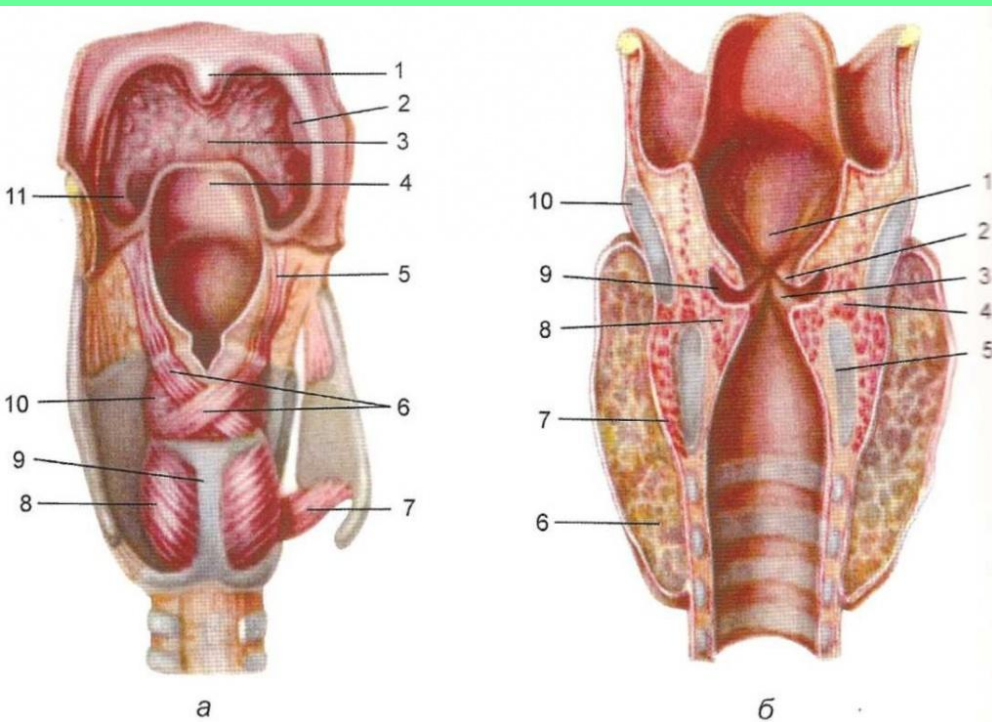


## 2.2 Верхний гортанный нерв (17). Содержит все виды волокон.





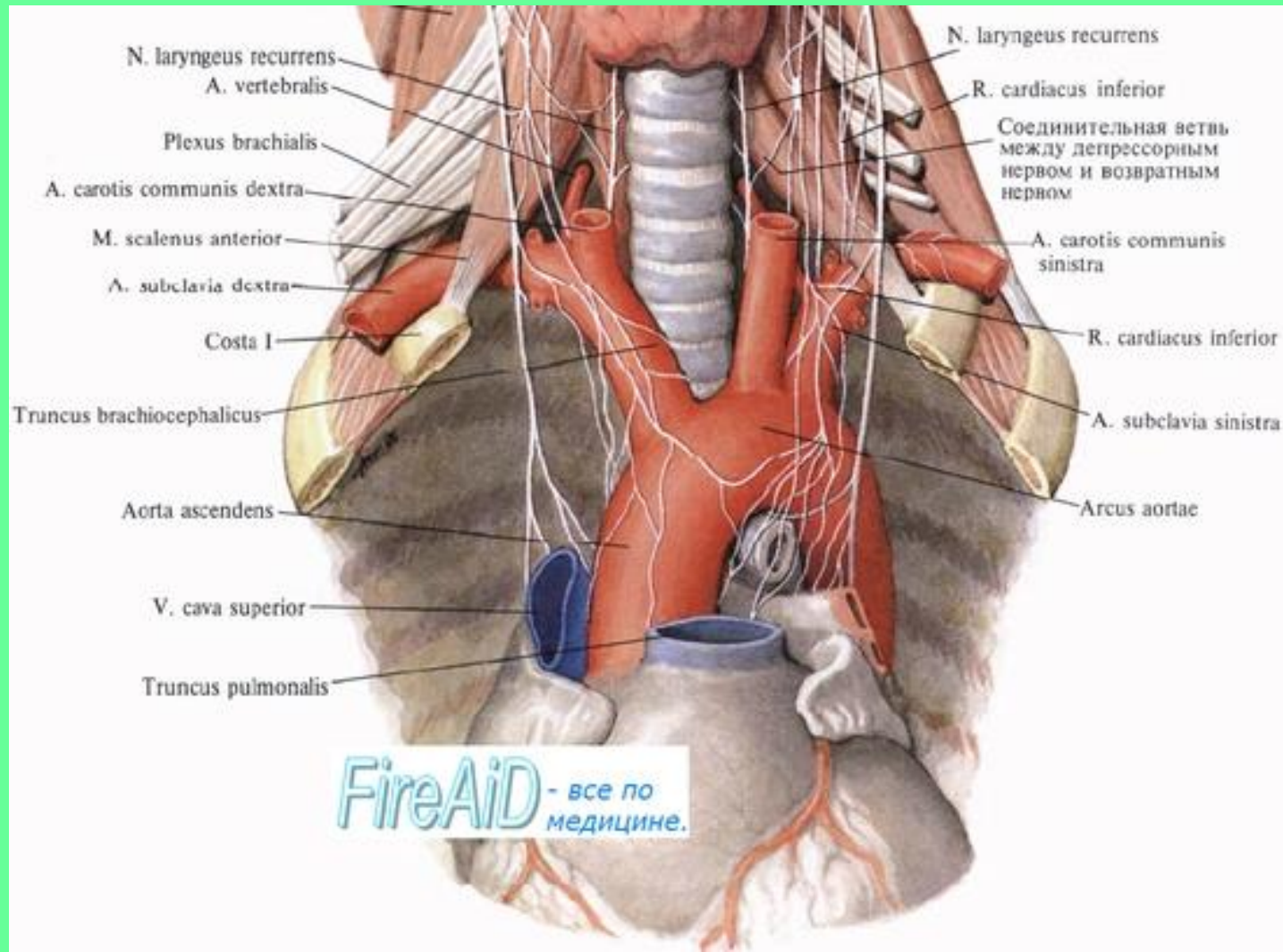
**Иннервирует перстнещитовидную мышцу и нижний констриктор глотки, слизистую гортани (выше голосовой щели), надгортанник, корень языка.**



2.3 Верхние шейные сердечные нервы.

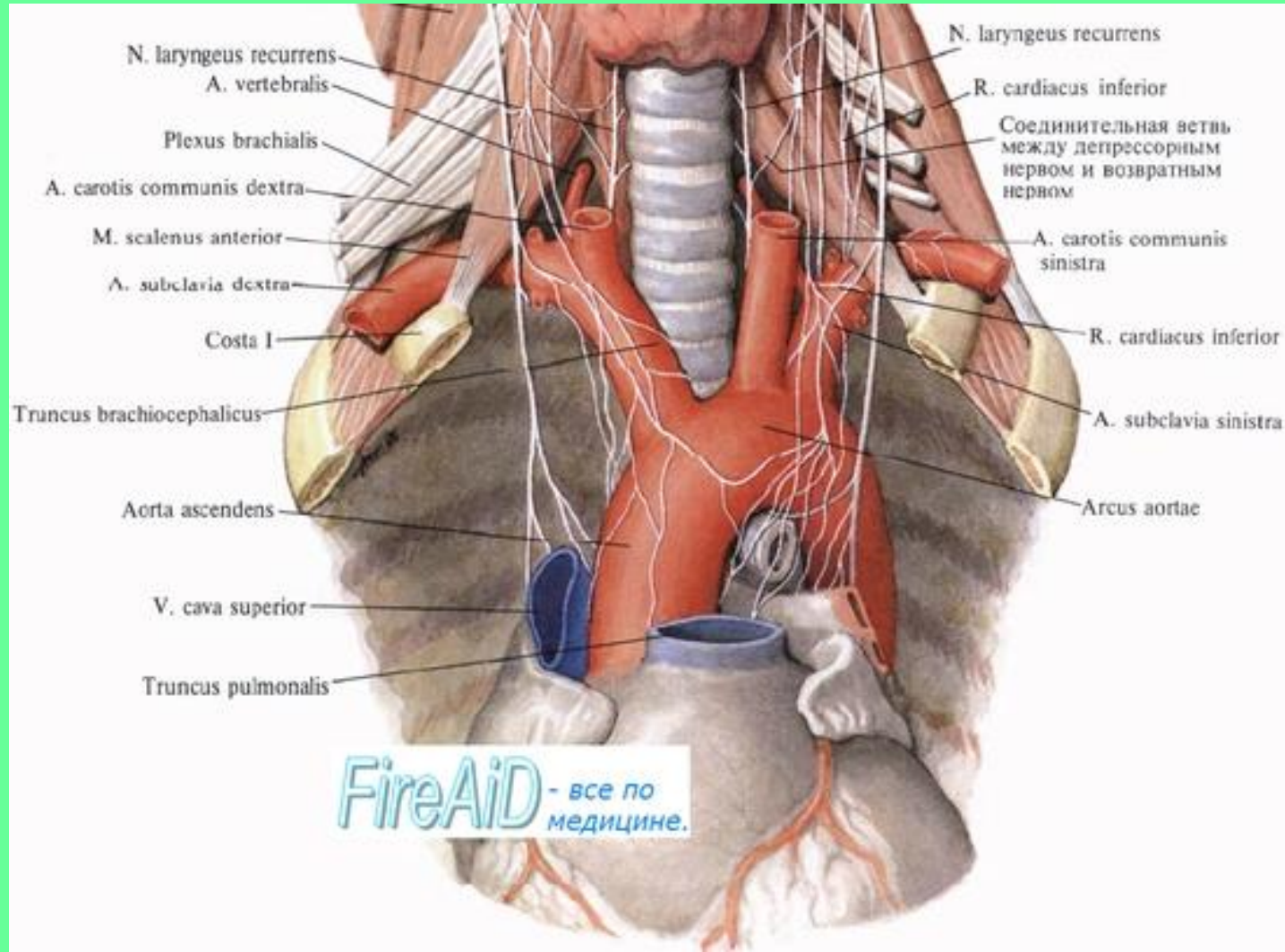
2.4 Нижние шейные сердечные нервы.

Содержат чувствительные и преганглионарные парасимпатические волокна.



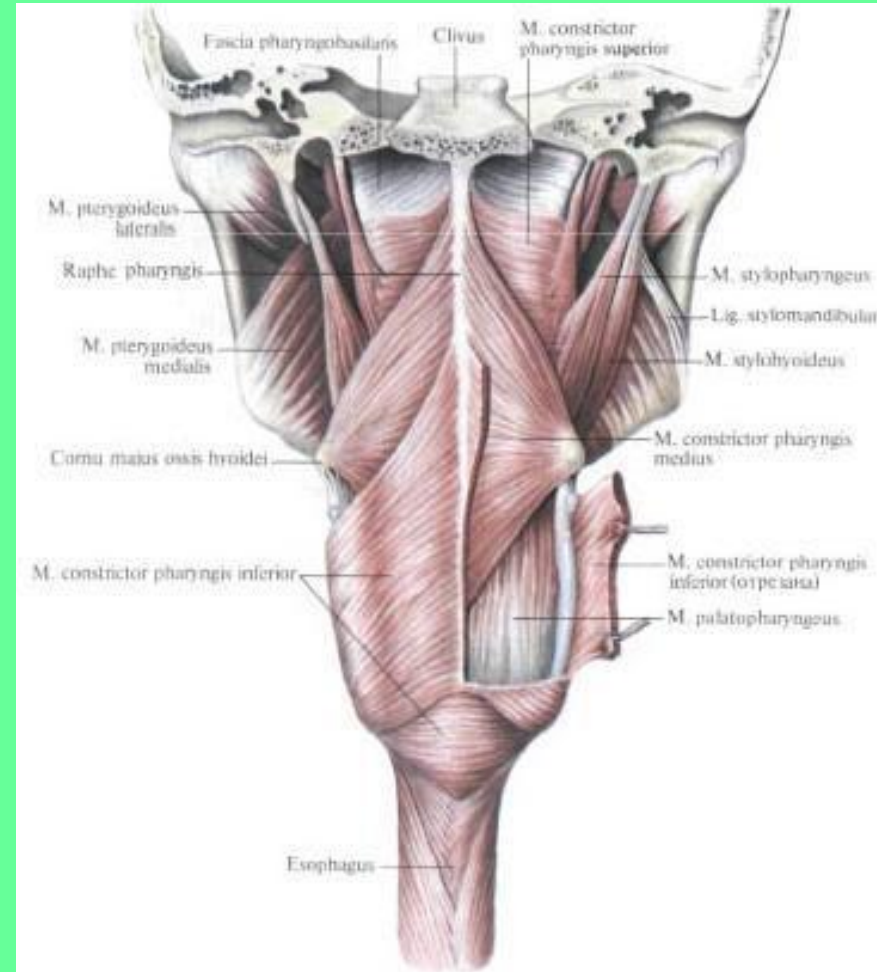
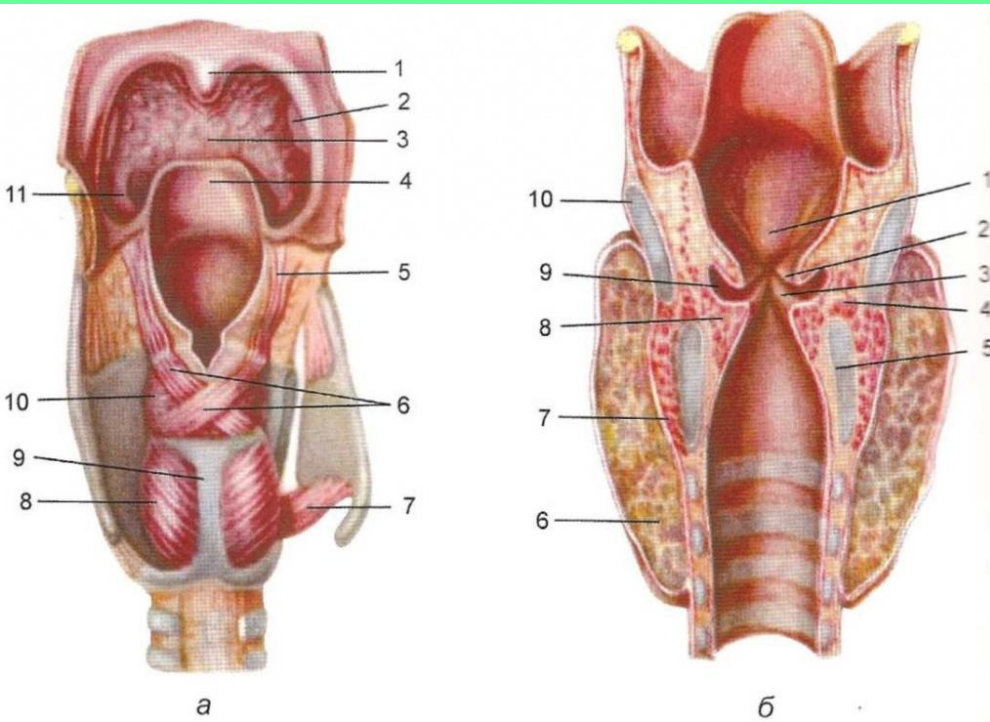
# III. ГРУДНОЙ ОТДЕЛ (локализуется в верхнем и заднем средостении).

## 3.1 Возвратный гортанный нерв. Смешанный содержит все виды волокон.





**Иннервирует все мышцы гортани (кроме перстнещитовидной) и ее слизистую (ниже голосовой щели), а также трахею, пищевод, нижний констриктор глотки и ее слизистую.**

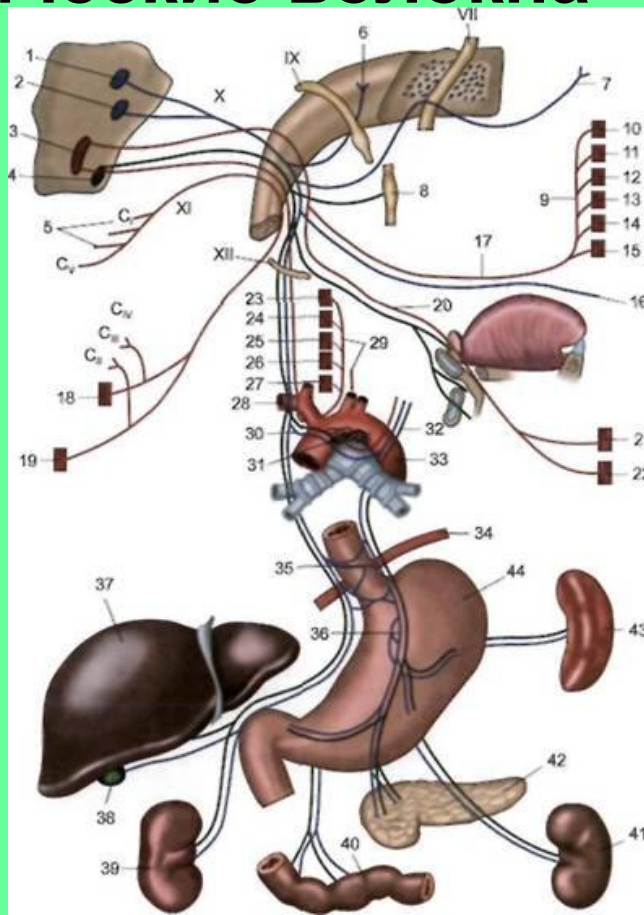


3.2 Бронхиальные ветви.

3.3 Грудные сердечные нервы.

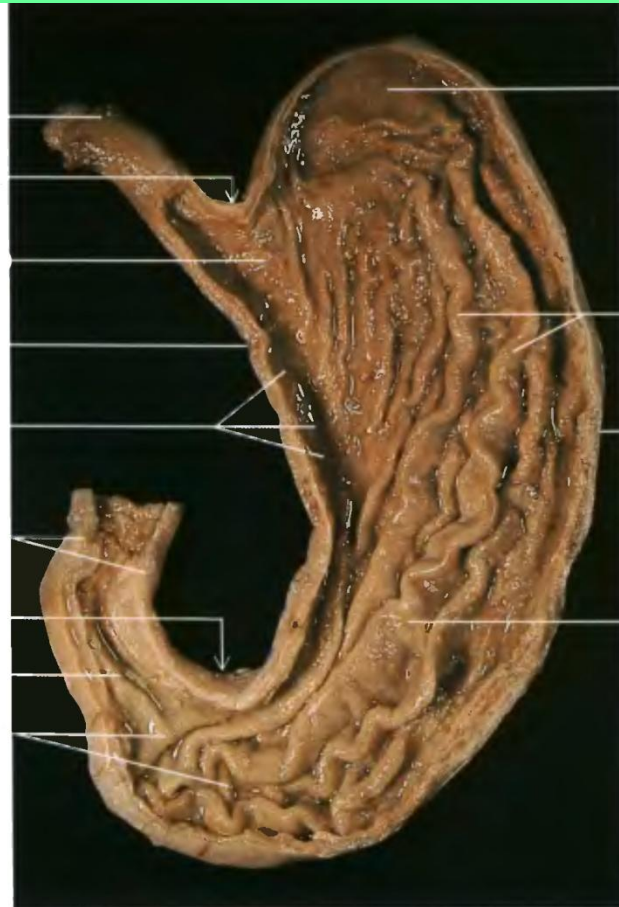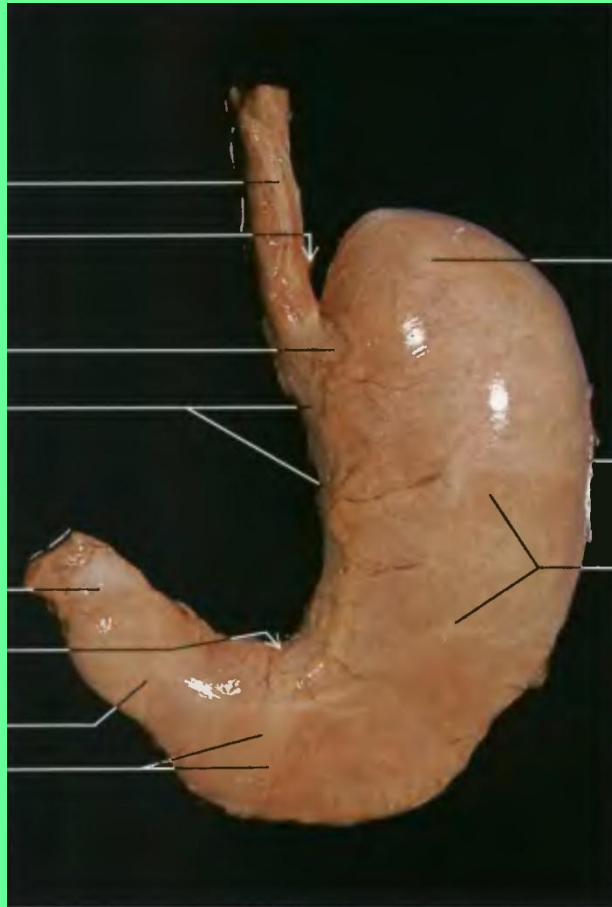
3.4 Пищеводные ветви.

Все ветви смешанные и содержат чувствительные и парасимпатические волокна



# IV. Брюшной отдел.

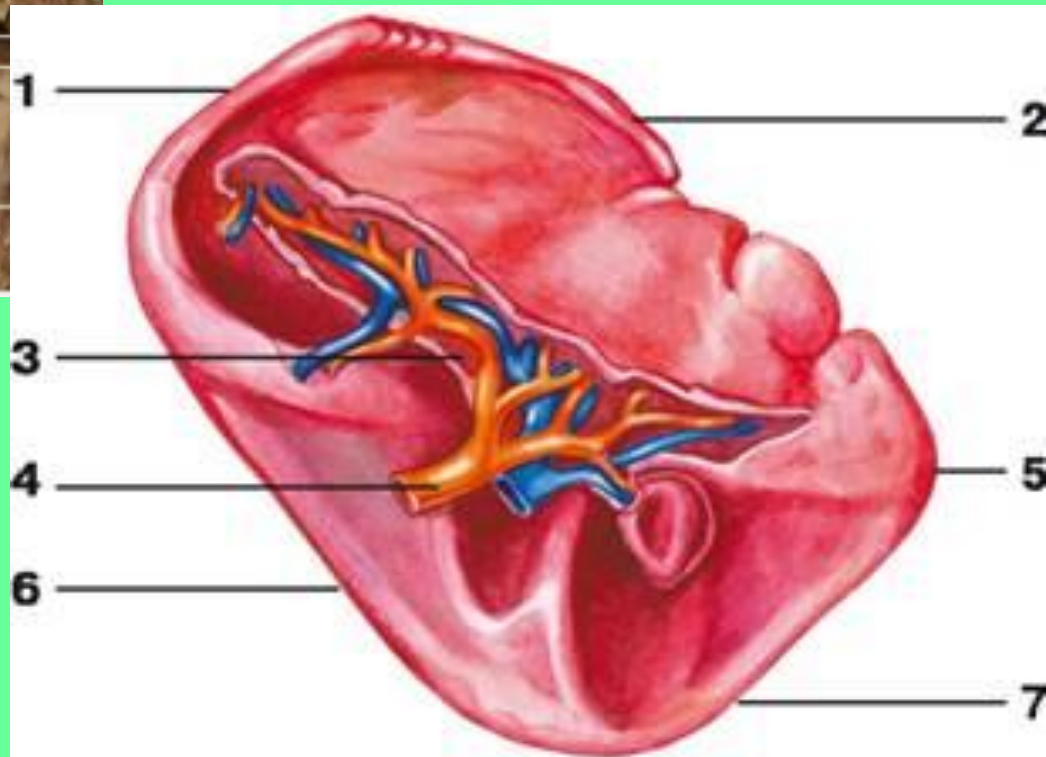
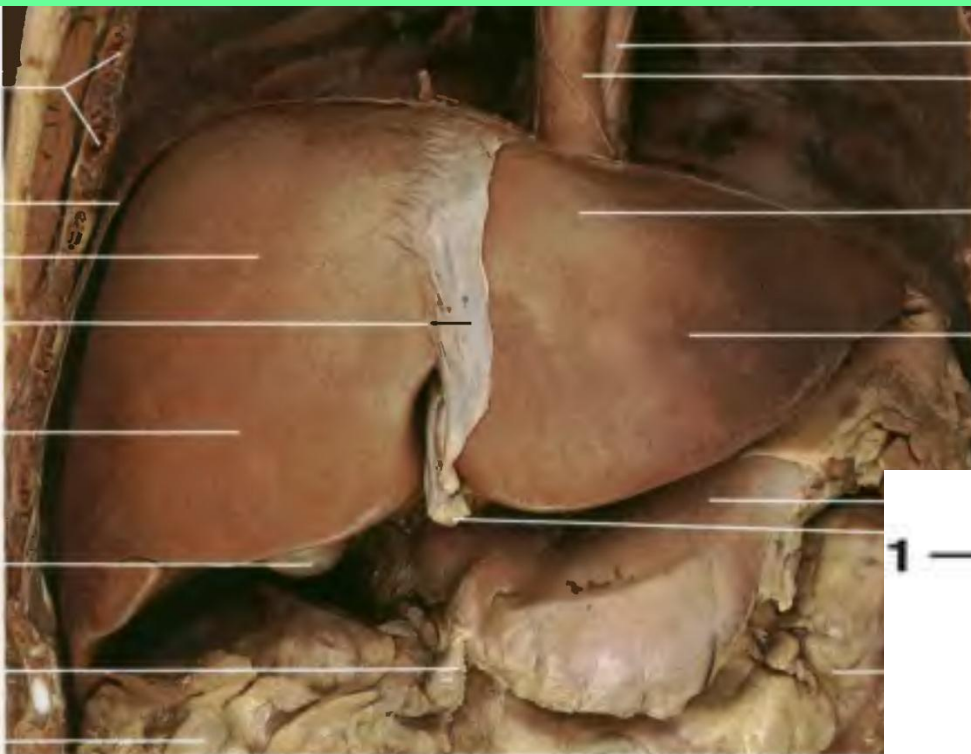
Ветви брюшного отдела содержат чувствительные и преганглионарные парасимпатические волокна и идут к:  
1. Желудку.





## 2. Печени.

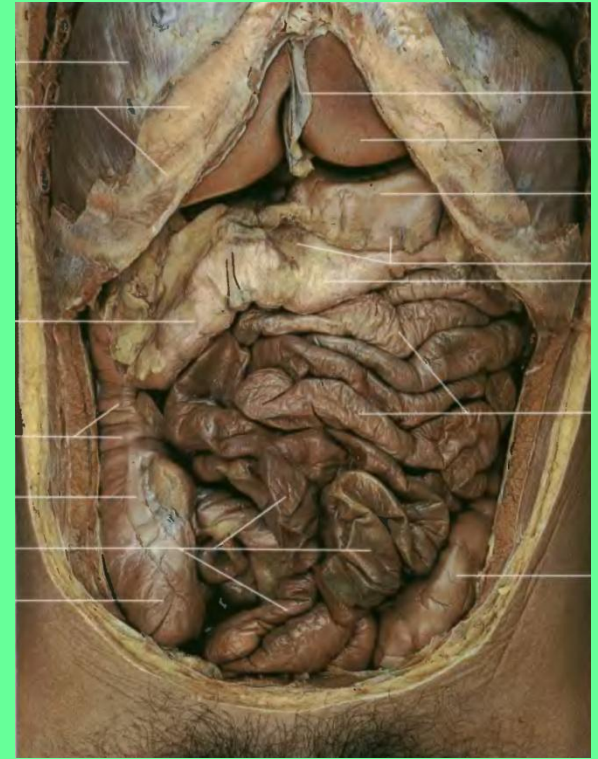
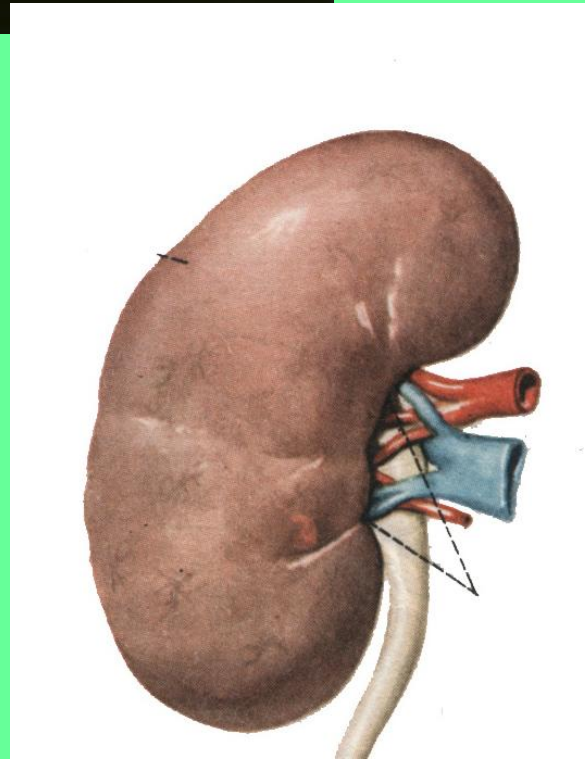
### 3. Селезенке.



4. Поджелудочной железе.

5. Кишечнику (до сигмовидной кишки).

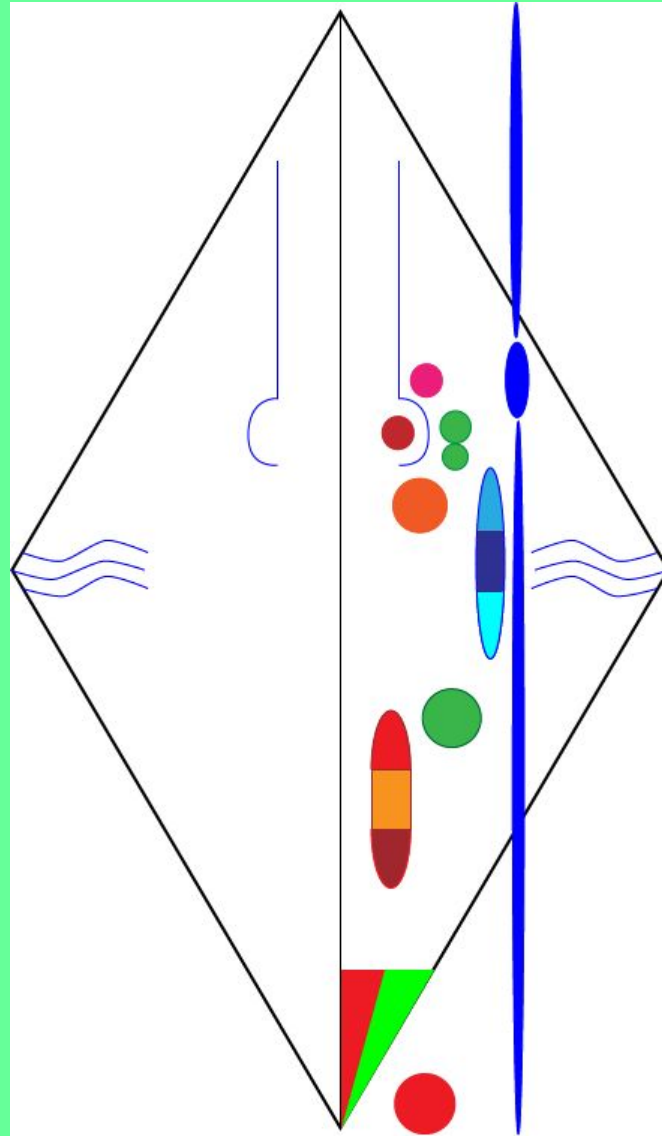
6. Почкам.







- Двигательные волокна начинаются от 2-х ядер:**
- .Двойное ядро (общее для IX и X пар)**
  - .Ядро добавочного нерва.**

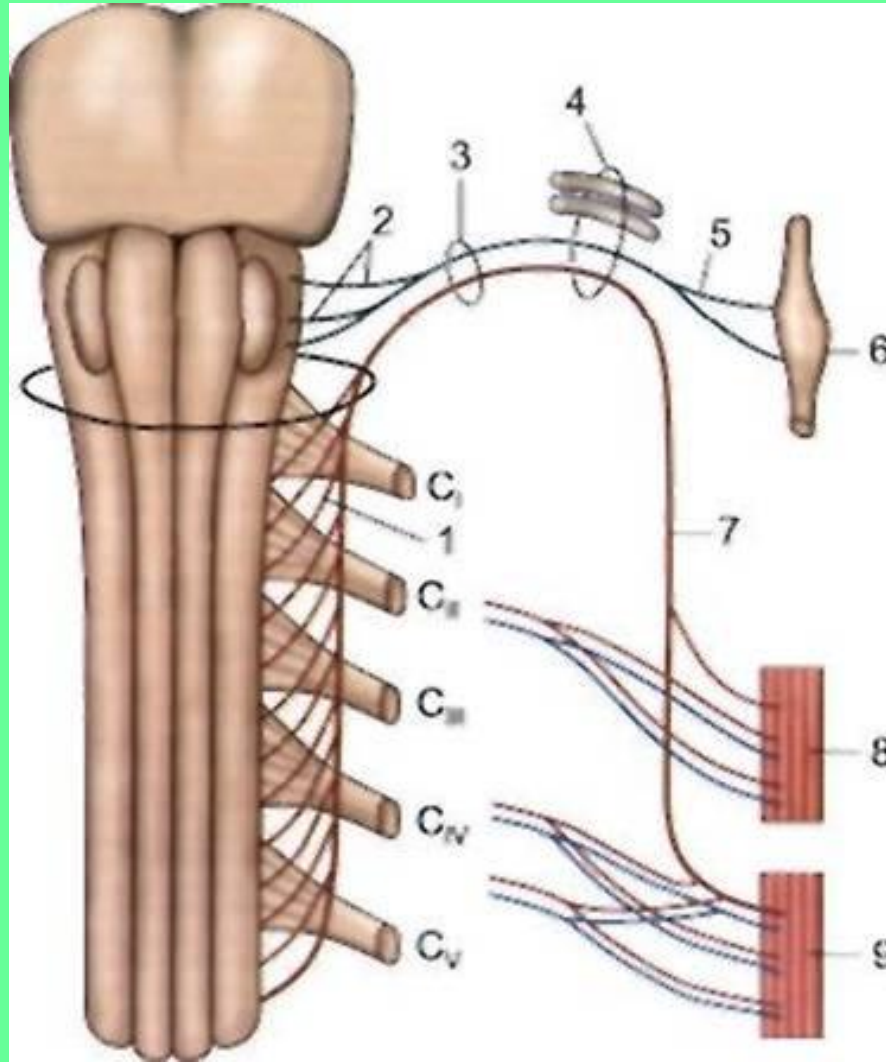


# ДОБАВОЧНЫЙ НЕРВ

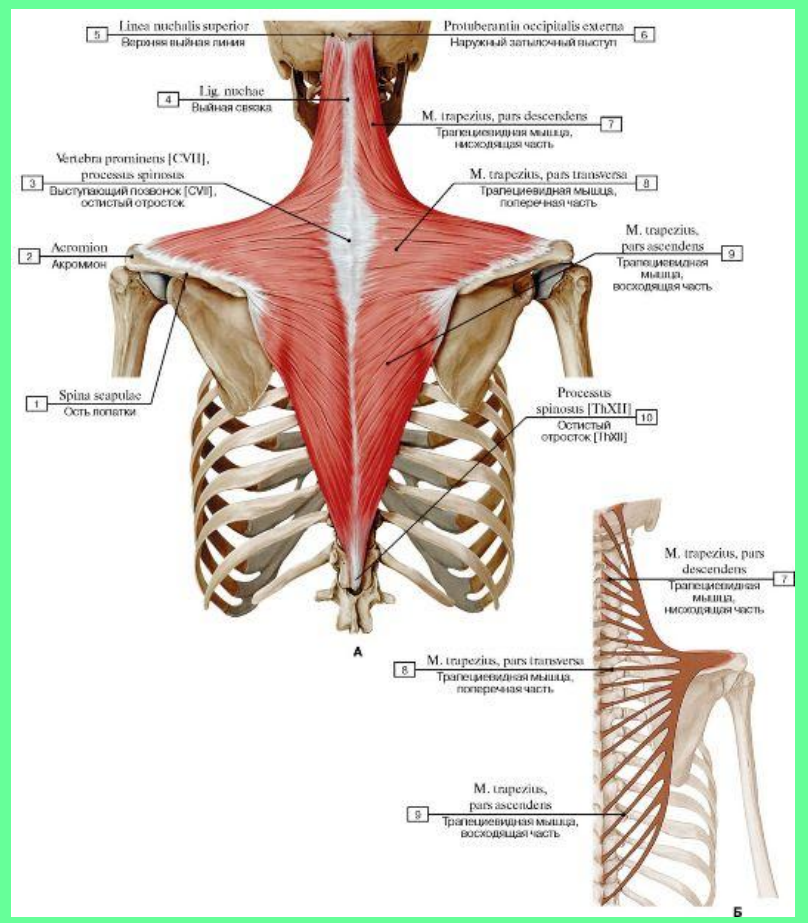
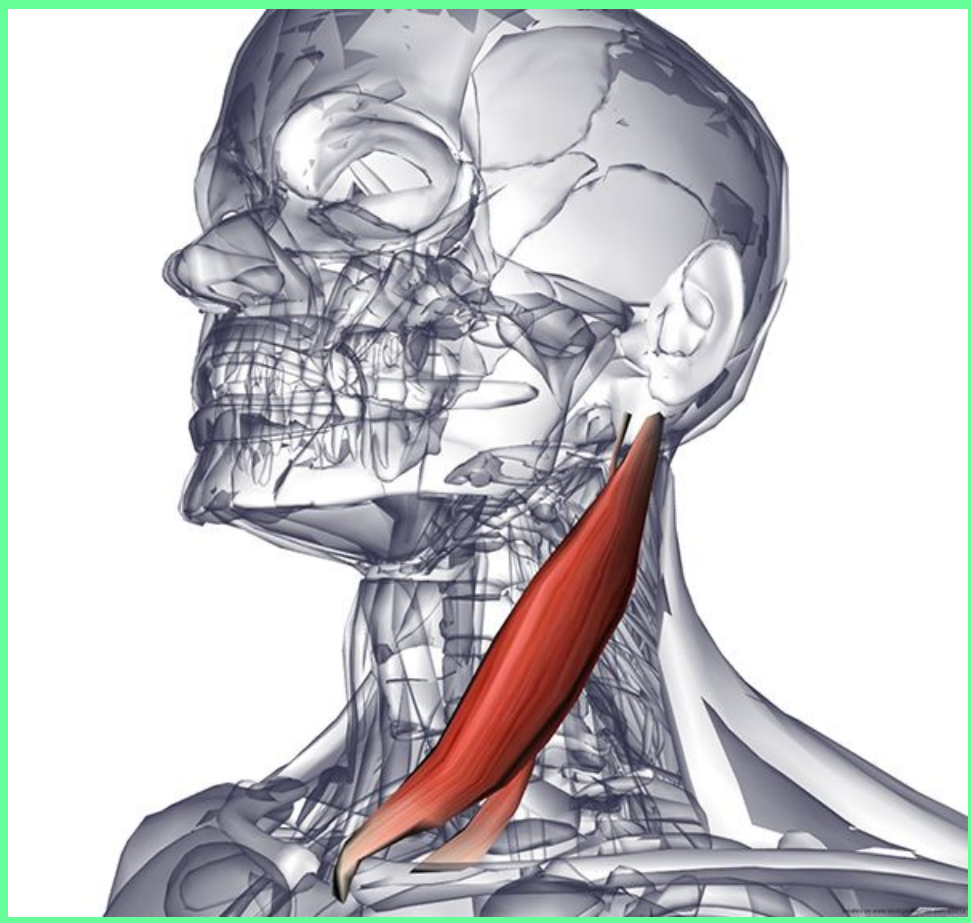


Черепной корешок

Спинномозговой корешок



# Иннервирует: грудино-ключично-сосцевидую и трапециевидную мышцы.

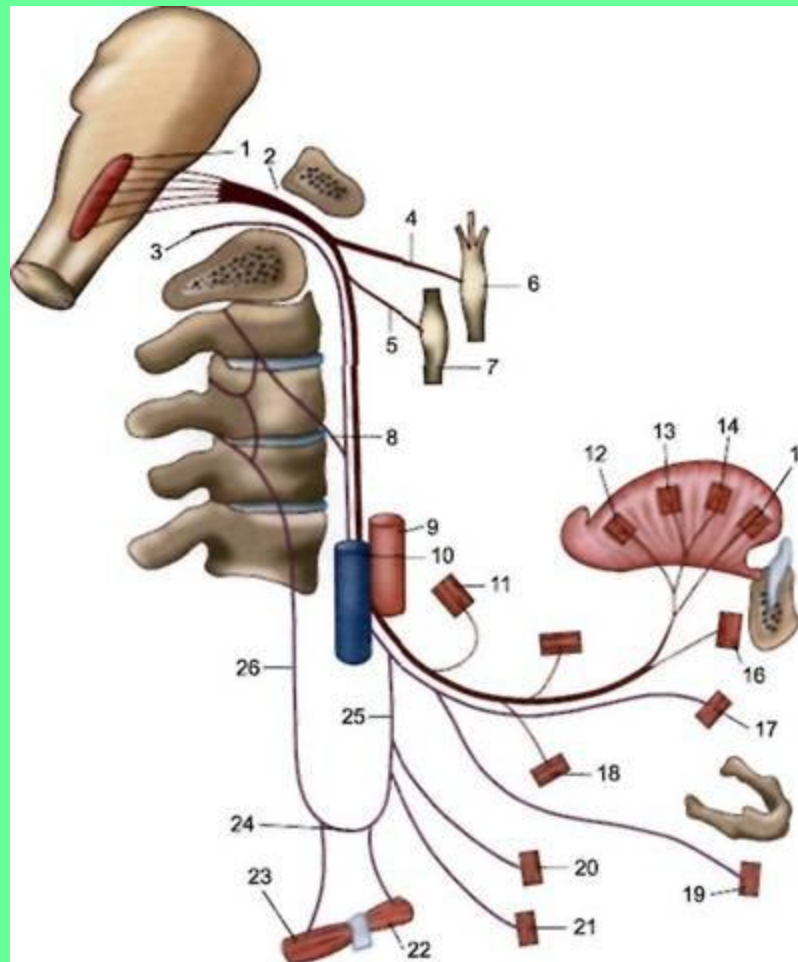




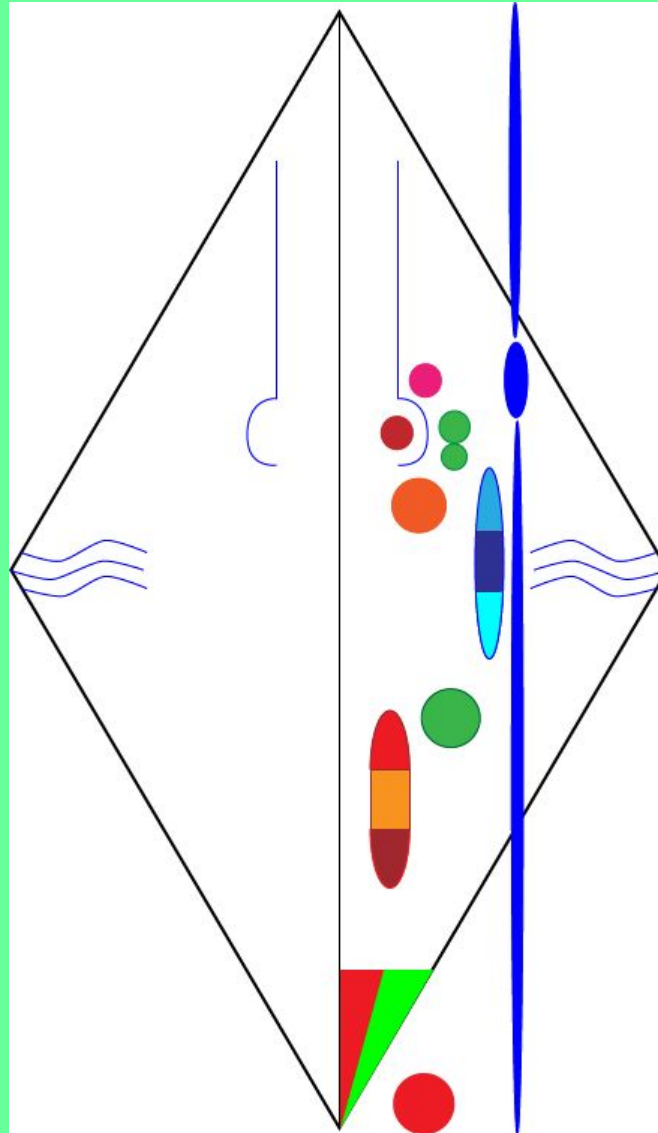
# XII ПАРА ЧЕРЕПНЫХ НЕРВОВ – ПОДЪЯЗЫЧНЫЙ НЕРВ.

Нерв формируется при слиянии 3-4 спинномозговых нервов.

**СОДЕРЖИТ** только двигательные волокна.



**Двигательные волокна начинаются от ядра подъязычного нерва.**



# Иннервирует:

## .Мышцы языка.

## .Мышцы, лежащие ниже подъязычной кости.

