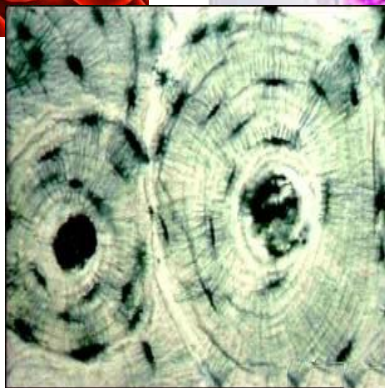
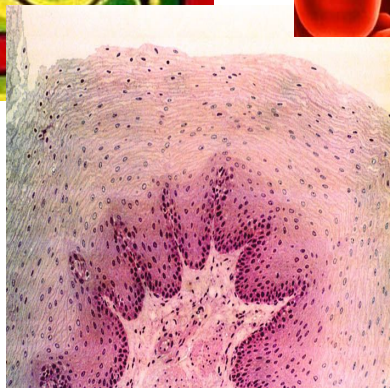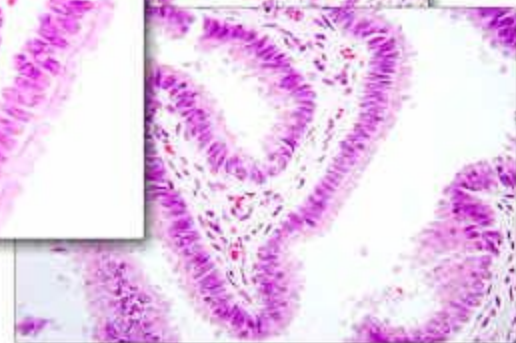
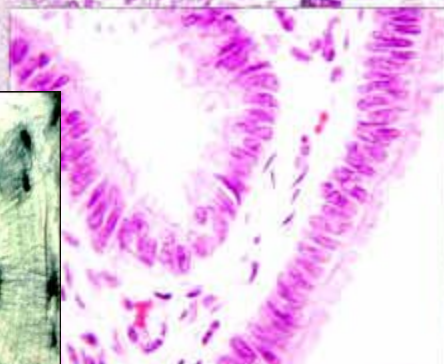
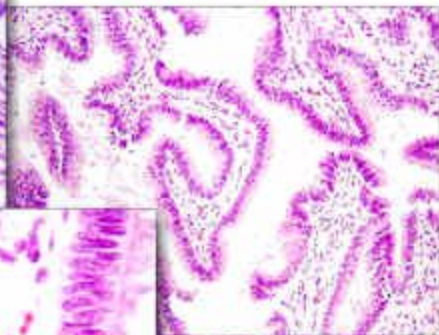
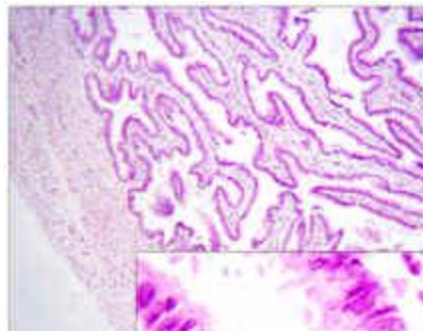
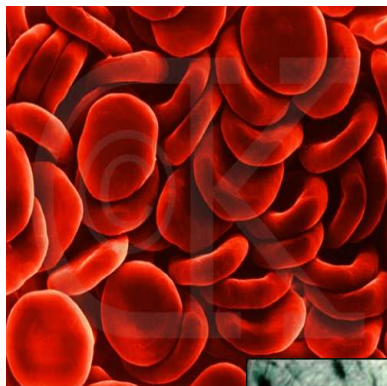
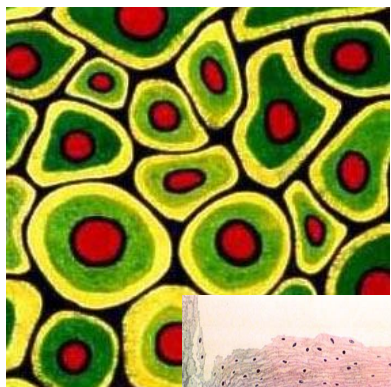
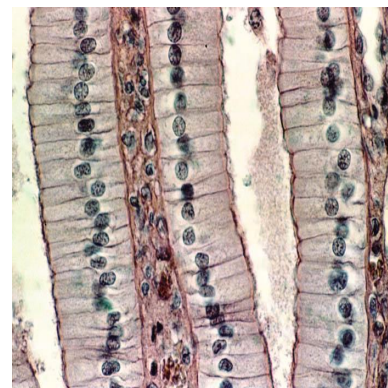
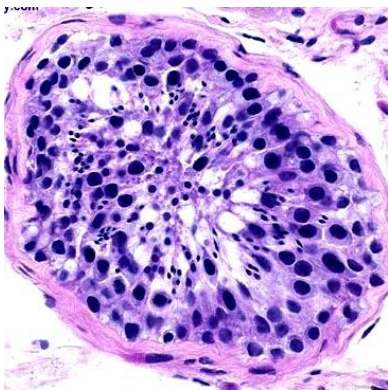


# Морфология



## **ОБЩИЕ ПОНЯТИЯ**

### **Орган (organon – орудие)**

часть тела, которая занимает определенное положение в организме и состоит из комплекса тканей, объединенных общей функцией. Каждый орган выполняет уникальную функцию, имеет индивидуальную форму, строение, местоположение и видовые отличия

### **Система органов**

группа органов, связанных между собой анатомически, имеющих общее строение, происхождение и выполняющих единую функцию

### **Аппарат органов**

объединение органов по выполняемой функции или местоположению органы, имеют разное происхождение, строение, могут быть анатомически не связаны (опорно-двигательный, эндокринный, мочеполовой аппарат)

### **Организм**

объединение всех систем и аппаратов органов животного под контролем нейроэндокринной системы в единое целое

## **ОБЩИЕ ПОНЯТИЯ**

Филогенез (phyle – племя, род, genesis - развитие) - историческое развитие каждого вида существующих животных

Онтогенез (ontos - существо, genesis - развитие) - индивидуальное развитие каждого организма

# ОБЩИЕ ПОНЯТИЯ

периоды онтогенеза

внутриутробный (пренатальный – дородовый-эмбриональный):

- 1.зародышевый
- 2.предплодный
- 3.плодный

внеутробный (постнатальный -послеродовый):

- 1.неонатальный
- 2.молочный
- 3.ювенальный (детства)
- 4.полового созревания
- 5.морфофункциональной зрелости
- 6.геронтологический (старости)

# ОБЩИЕ ПОНЯТИЯ

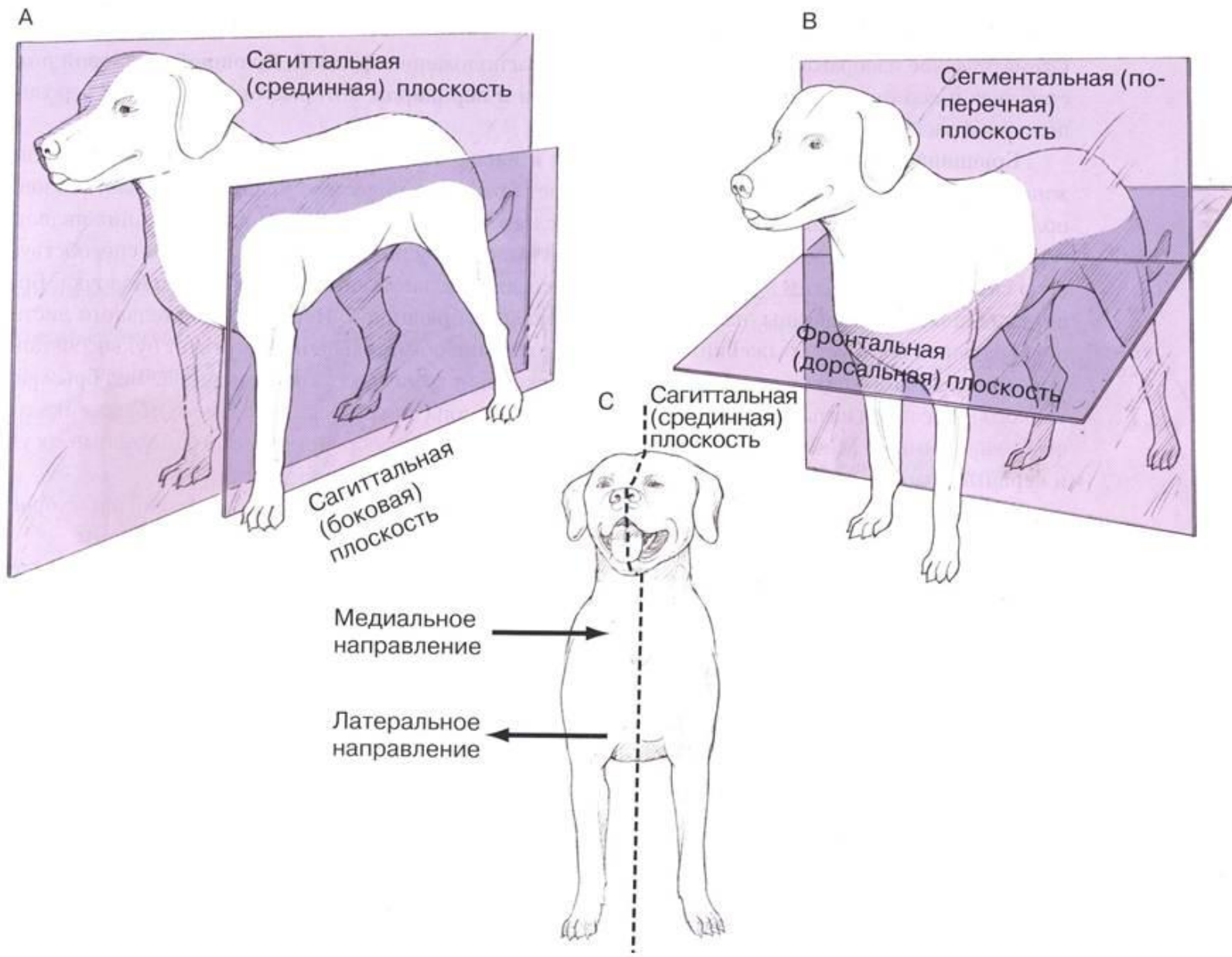
стадии эмбриогенеза:

1. оплодотворение (образуется зигота)
2. дробление зиготы (образуется шар - морула, затем пузырек - бластула)
3. гаструляция (формируются зародышевые листки: *эктодерма*, *энтодерма*, *мезодерма*)
4. закладка осевых внутренних органов:
  - из эктодермы* – нервная трубка, кожа;
  - из энтодермы* – хорда, эпителий кишечника, органы дыхания;
  - из мезодермы* - кости, скелетные мышцы, хрящи, мочеполовая система.

гистогенез, органогенез

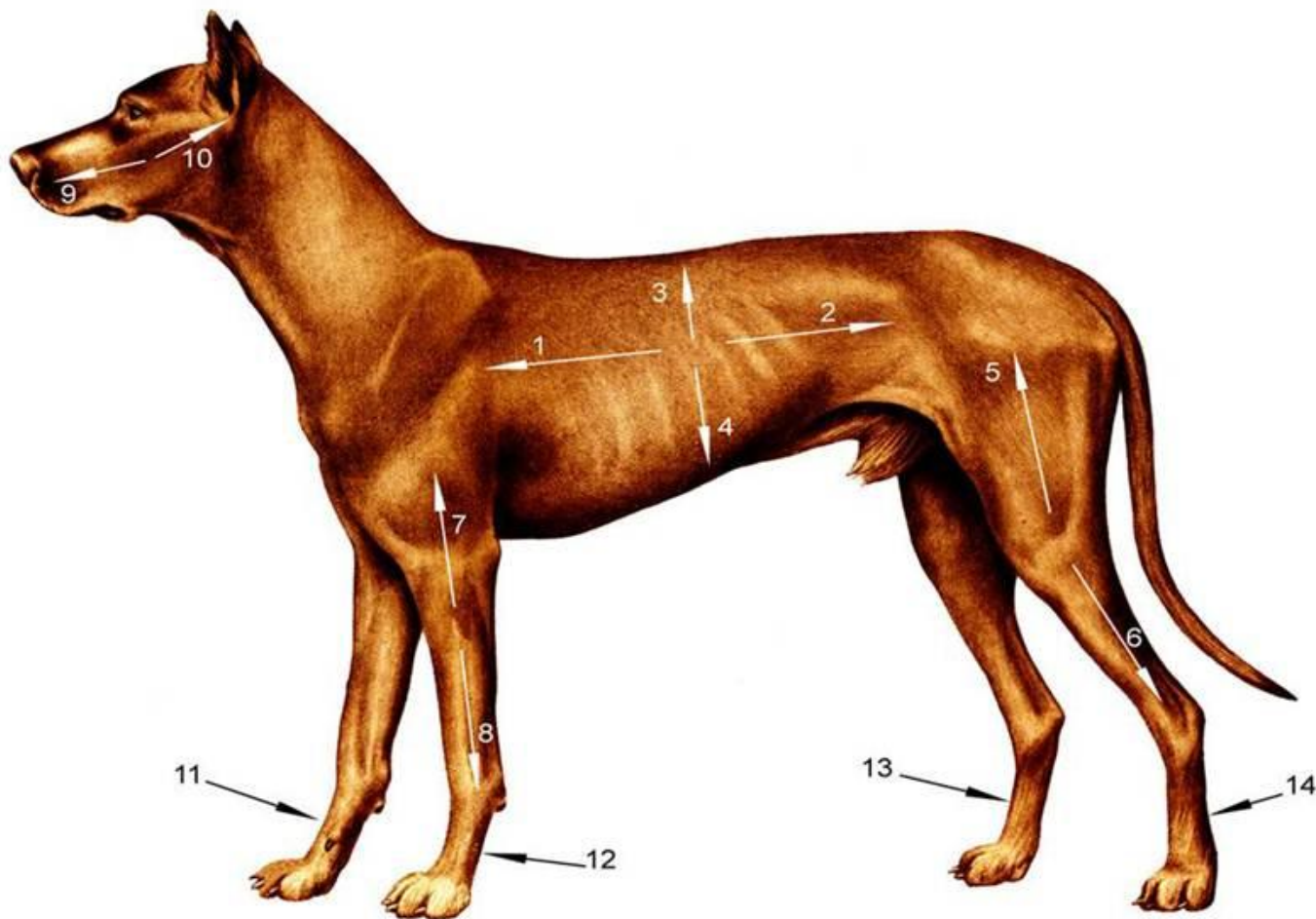
# ОБЩИЕ ПОНЯТИЯ

## ПЛОСКОСТИ В АНАТОМИИ



# ОБЩИЕ ПОНЯТИЯ

направления на теле животного



- 1 – краниальный/кран. (cranialis/cran.) – вперёд, к голове;
- 2 – каудальный/кауд. (caudalis/caud.) – назад, к хвосту;
- 3 – дорсальный/дорс. (dorsalis/dors.) – вверх, к спине;
- 4 – вентральный/вентр. (ventralis/ventr.) – вниз, к животу;

# Общая морфофункциональная характеристика органов движения

аппарат движения включает 2 системы:

1. мышечная /активная/ - двигательная роль

мышцы и их вспомогательные органы (бурсы, сесамовидные кости и т.п)

2. скелетная /пассивная/ - опорная роль

кости, хрящи, связки

✓ органы движения составляют до 72% от массы животного  
скелет подразделяется:

**1. осевой :**

**1) череп:** лицевой и мозговой отделы

**2) позвоночный столб:** шейный, грудной, поясничный, крестцовый, хвостовой отделы

**2. периферический:**

**1) скелет поясов:** плечевой (лопатка) и тазовый (кости таза)

**2) скелет свободных конечностей:** грудные и тазовые



# Общая морфофункциональная характеристика органов движения

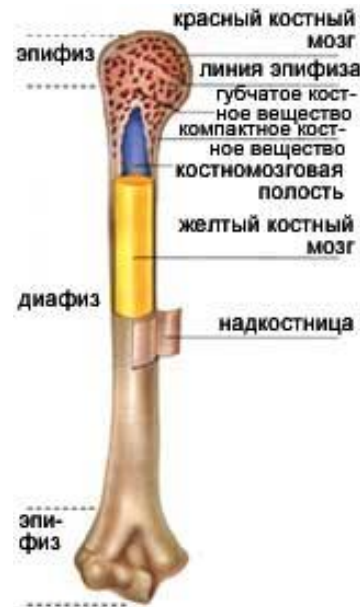кость как орган состоит:

1. надкостница
2. основное вещество кости:
  - 1) компактное костное вещество
  - 2) губчатое костное вещество
3. костный мозг
4. суставной хрящ
5. сосуды и нервы

надкостница (periosteum)

функции надкостницы:

1. опорно-механическая – связывает компактное вещество кости с окружающими тканями
2. трофическая – содержит кровеносные сосуды, которые прободают кость, разветвляясь в ней по *фолькмановым каналам*, и питают ее.
3. регенераторная – в камбиальном слое есть остеогенные клетки /трансформируются в *остеобласты* и синтезируют костное вещество/
4. рост кости в толщину – *аппозиционный* рост /за счет остеобластов/



# Общая морфофункциональная характеристика органов движения

основное вещество кости (пластинчатая костная ткань):

1) компактное костное вещество (*substantia compacta*) – прилегает к надкостнице, состоит:

a) *слой наружных окружающих пластин* (лежат параллельно друг другу, охватывая диафиз по окружности), между пластинами - остециты

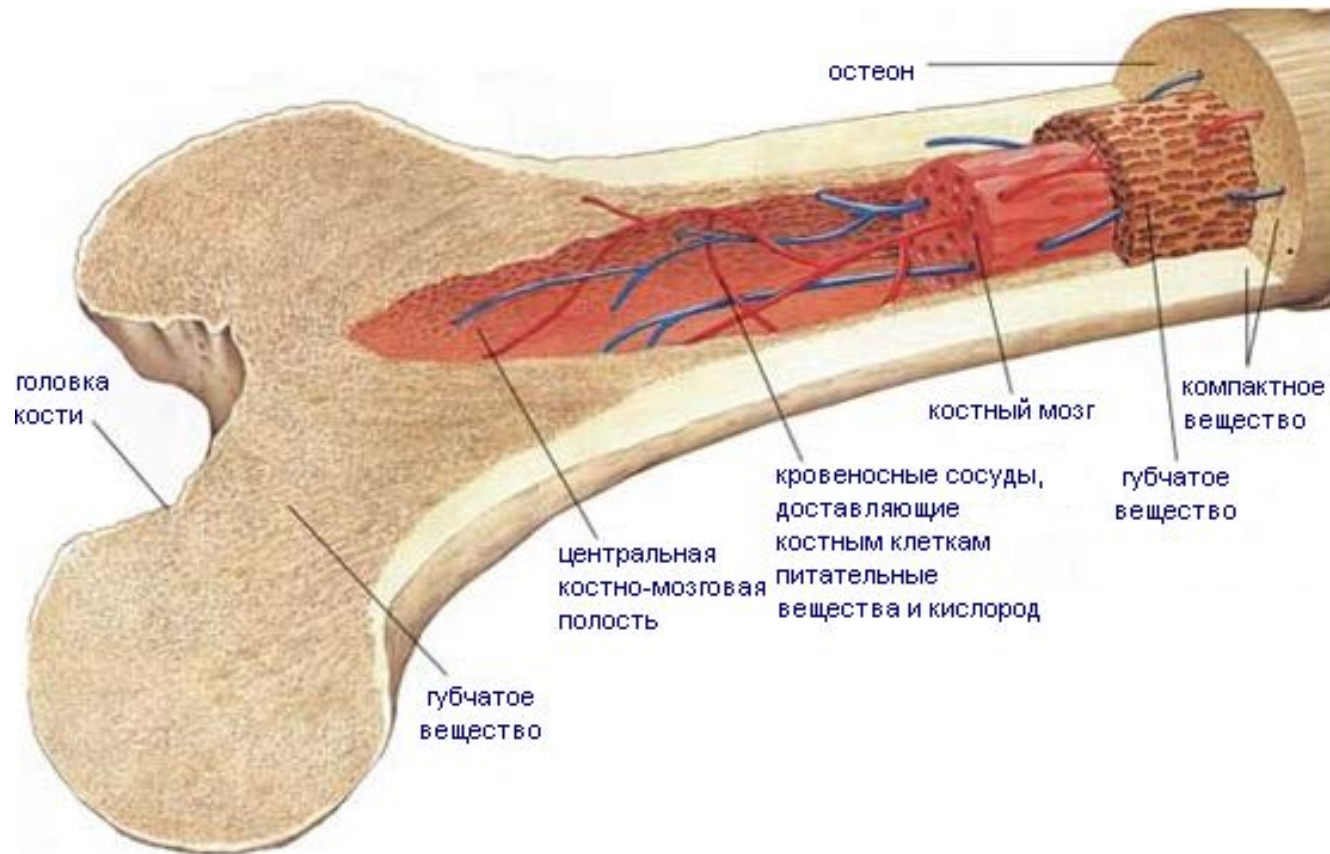
b) *остеонный слой* – состоит из остеонов и вставочных пластин (остатки остеонов).

c) *слой внутренних окружающих пластин*

2) губчатое костное вещество (*substantia spongiosa*) – состоит из перекладин, образующих ячейки, в которых залегает костный мозг

✓ эндост (внутренняя надкостница) – выстилает кость изнутри

# Общая морфофункциональная характеристика органов движения



# Общая морфофункциональная характеристика органов движения

По форме, строению и функции кости подразделяются:

1. *Длинные* /длина больше ширины и толщины/:

a) *дугообразные* - ребра

b) *трубчатые* – бедро, плечо, голень, предплечье

✓ диафиз - из компактного вещества, внутри - костномозговая полость

✓ эпифизы - из губчатого вещества, снаружи покрыты тонкой пластиной компактного вещества

✓ трубчатые кости бывают:

1) длинные (плечевая, бедренная)

2) короткие (фаланги пальцев, кости пясти, плюсны)

2. *Короткие (губчатые)* - состоят из губчатого вещества, покрытого тонким слоем компактного вещества (как эпифизы)

✓ имеют форму неправильного куба или многогранника

✓ расположены в местах, где большая нагрузка сочетается с большой подвижностью (запястье, заплюсна) и сравнимы с шарикоподшипниками

# Общая морфофункциональная характеристика органов движения

3. *Плоские* - участвуют в образовании полостей, поясов конечностей, выполняют функцию защиты (кости крыши черепа, тазовые кости, лопатка). К их обширным поверхностям крепятся мышцы
4. *Смешанные* - имеют сложную форму, состоят из нескольких частей, имеющих различное строение (позвонки)
5. *Воздухоносные* - имеют полости (пазухи), выстланные слизистой оболочкой и заполненные воздухом (лобная, клиновидная, решетчатая, верхнечелюстная кости)

# Общая морфофункциональная характеристика органов движения

## Классификация костей

- Трубчатые  
- Губчатые
  - А) короткие губчатые кости (кости запястья, предплюсны);  
  - Б) длинные губчатые кости (рёбра и грудина);  
  - В) сесамовидные кости (гороховидная, коленная чашечка).  
- Плоские (широкие)  
- Смешанные  
- Воздухоносные  

# Общая морфофункциональная характеристика органов движения

По топографии:

*1. Кости осевого скелета:*

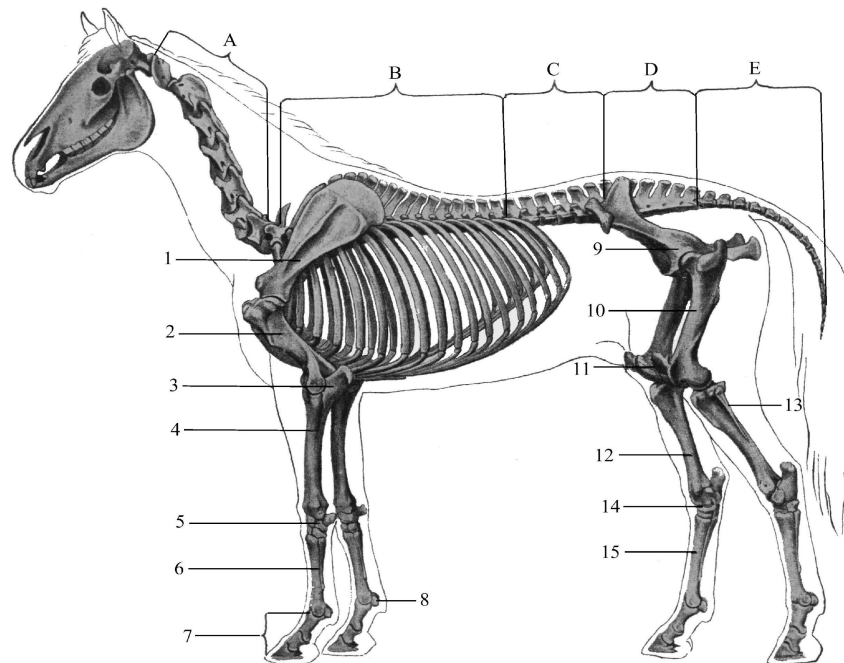
а) кости черепа

б) кости шеи, туловища, хвоста

*2. Кости периферического скелета:*

а) кости грудной конечности

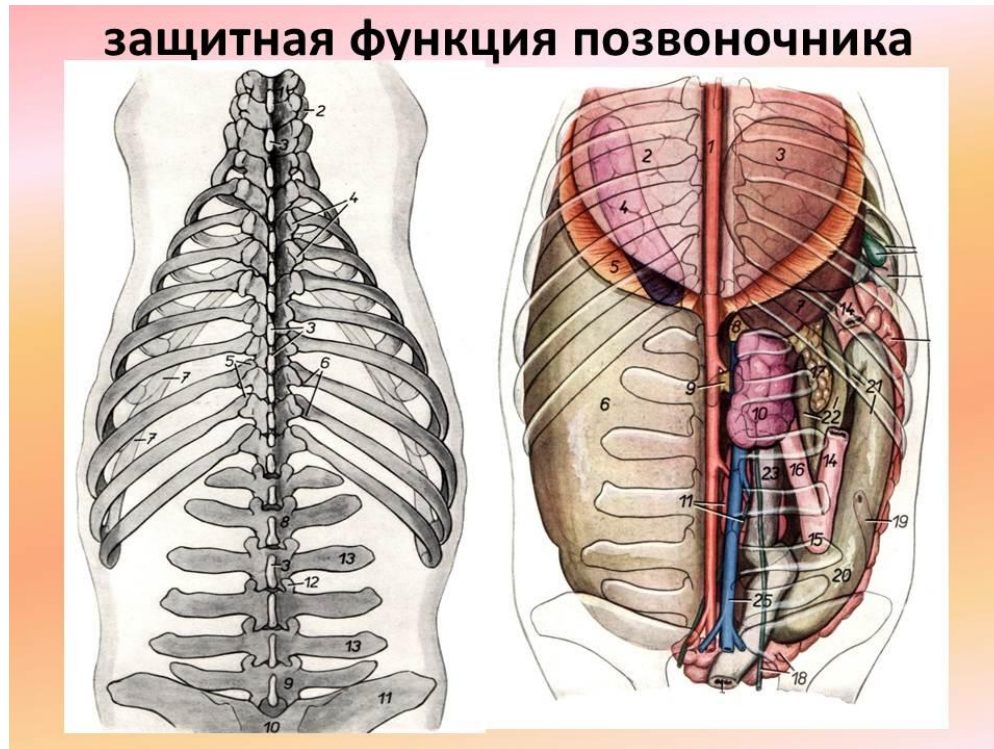
б) кости тазовой конечности



# Осевой скелет домашних животных

## функции позвоночного столба:

1. опора для периферического скелета
  2. защищает от повреждений спинной мозг и внутренние органы
  3. депо минеральных веществ
- ✓ прочность позвонка обеспечена сегментарным строением
  - ✓ подвижность позвонка обусловлена соединением позвонков между собой суставами и межпозвоночными дисками



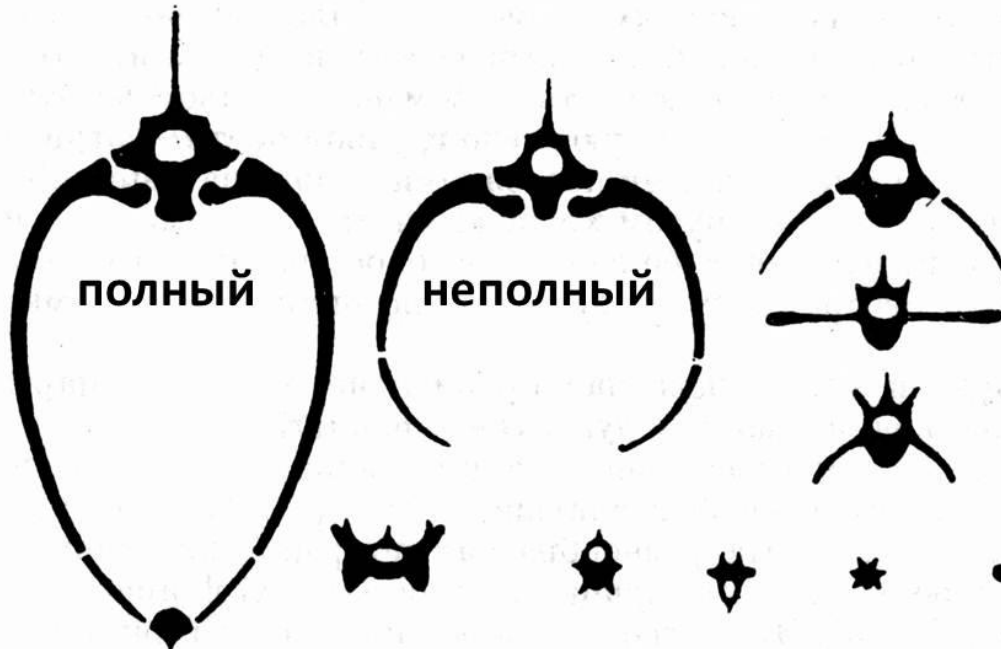


# Осевой скелет домашних животных

## костный сегмент

- 1.полный – представлен позвонком, парой ребер и сегментом грудины (первые 7-9 грудных сегментов)
- 2.неполный – представлен *позвонком и парой ребер* (в грудном отделе) или *только позвонком* (в шейном, поясничном, хвостовом отделах)

## КОСТНЫЕ СЕГМЕНТЫ



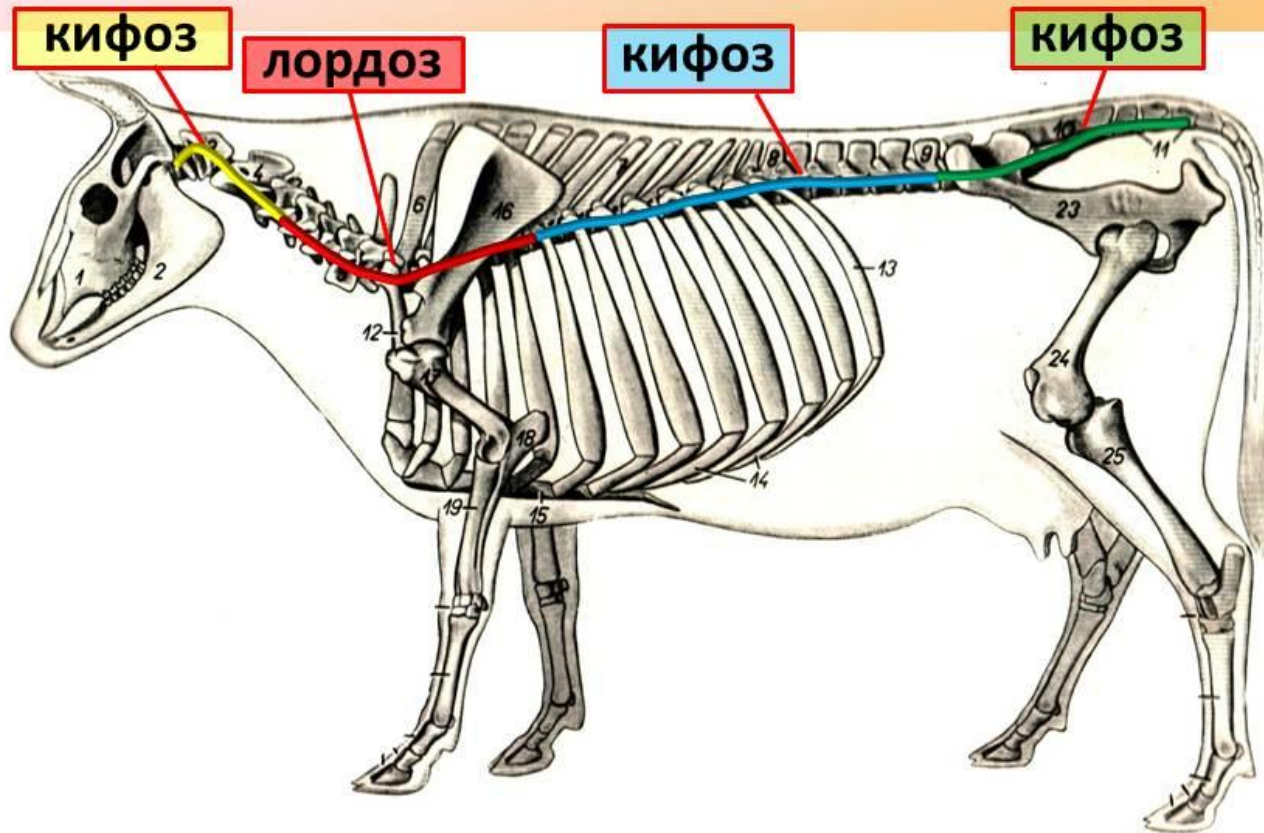
# Осевой скелет домашних животных

## изгибы позвоночника

- **кифоз** – изгиб с выпуклостью вверх
  - **лордоз** – изгиб с выпуклостью вниз
  - **сколиоз** – изгиб с выпуклостью вправо или влево ( в норме появляется только при движении)
1. шейно-головной кифоз (нет у свиней) - образован первыми шейными позвонками
  2. шейно-грудной лордоз - образован последними шейными и первыми грудными позвонками
  3. грудно-поясничный кифоз - последними грудными и поясничными позвонками
  4. крестцово-хвостовой кифоз (у крс и собак)

# Осевой скелет домашних животных

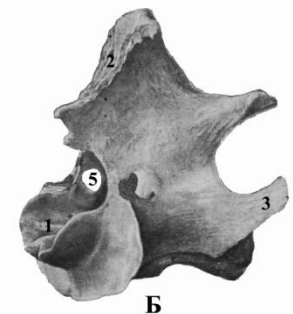
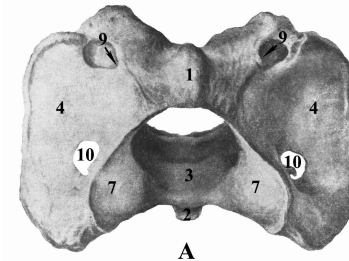
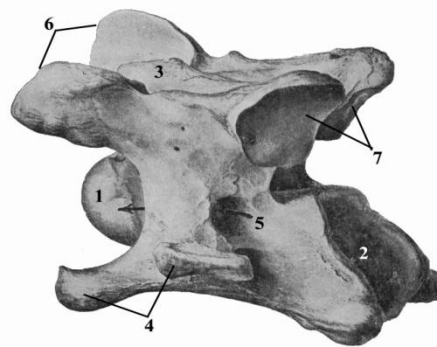
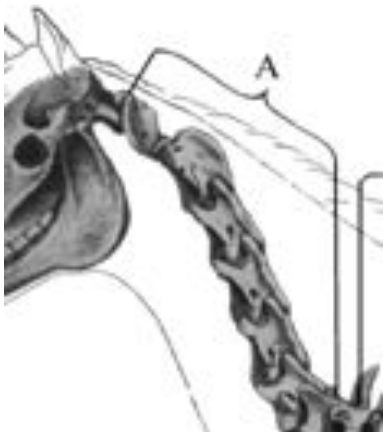## изгибы позвоночного столба



# Осевой скелет домашних животных

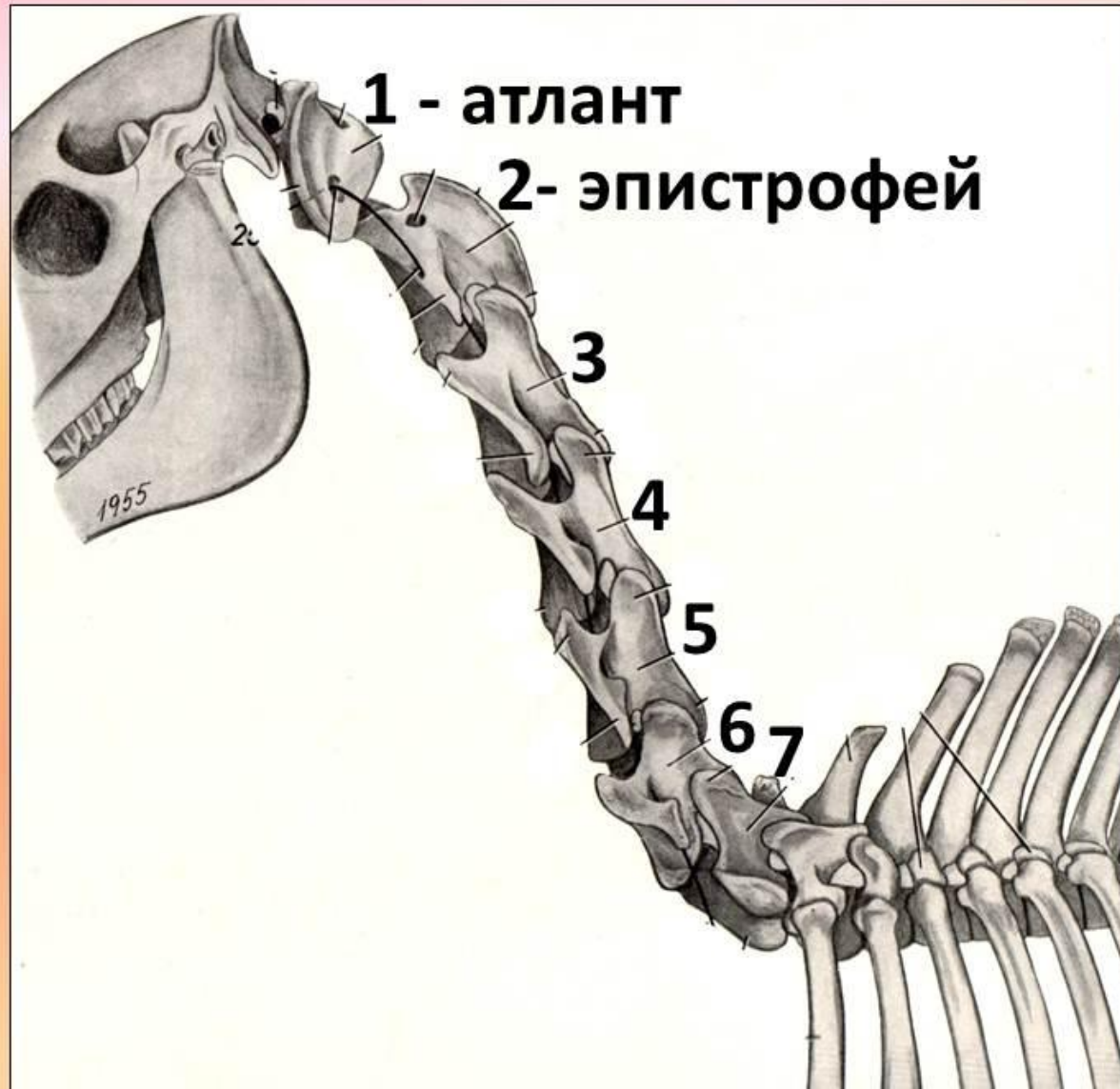шейный отдел (ver. cervicales)

- ❖ 7 позвонков: типичные (3,4,5,6) и нетипичные (1,2,7)
- ❖ роль рычага, закрепленного каудальным концом между лопатками, а краниальным - с черепом
- ❖ участвует в движении, способствуя смещению центра тяжести
- ❖ обеспечивает подвижность головы.
- ❖ длина шеи прямо пропорциональна длине грудной конечности и обратно пропорциональна величине головы.
- ❖ длина шеи от всей длины туловища составляет:  
1/4 - у крс, 1/3 - у собаки и лошади, 1/5 - у свиньи



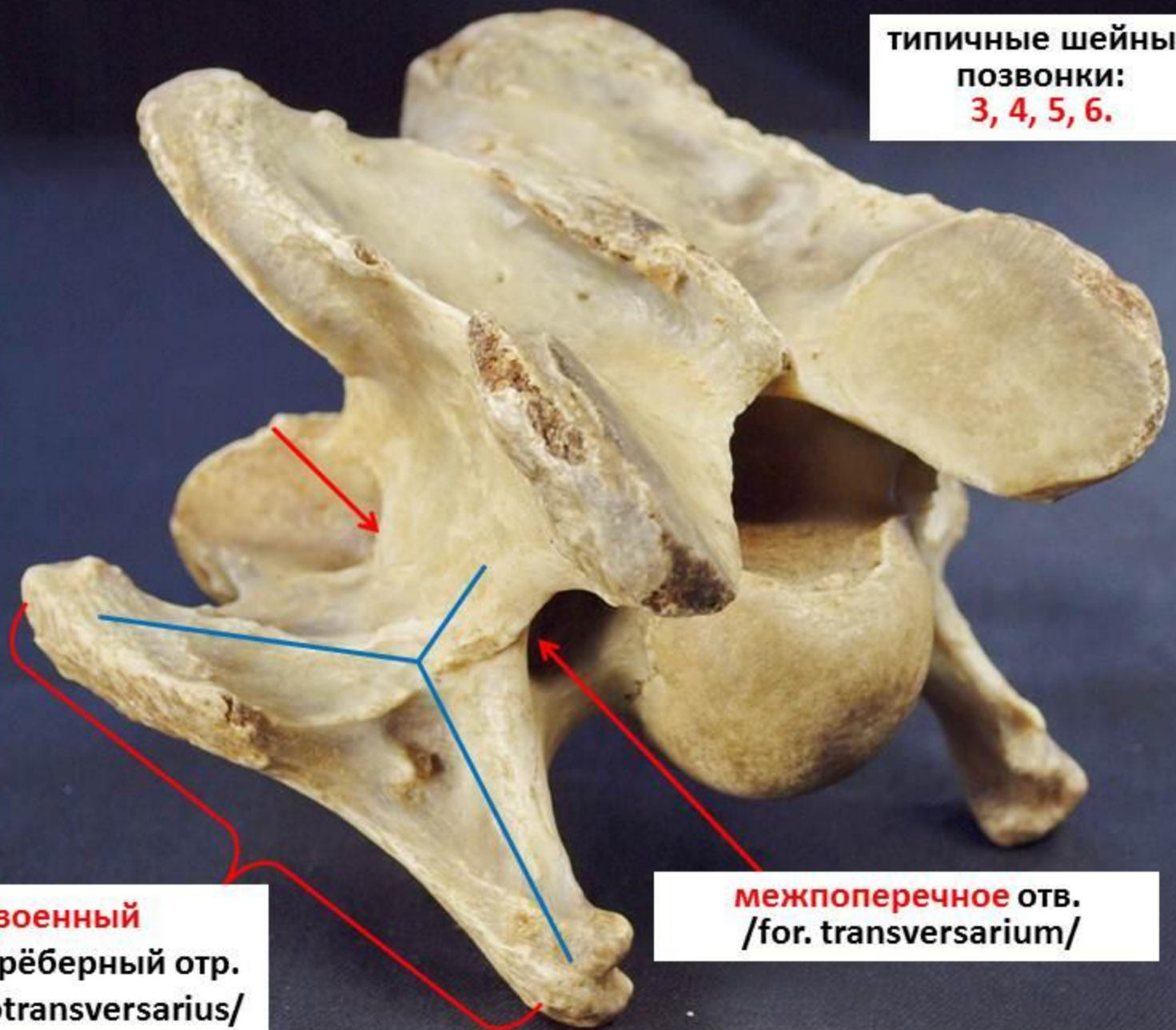
# Осевой скелет домашних животных

## шейный отдел



# признаки типичного шейного позвонка

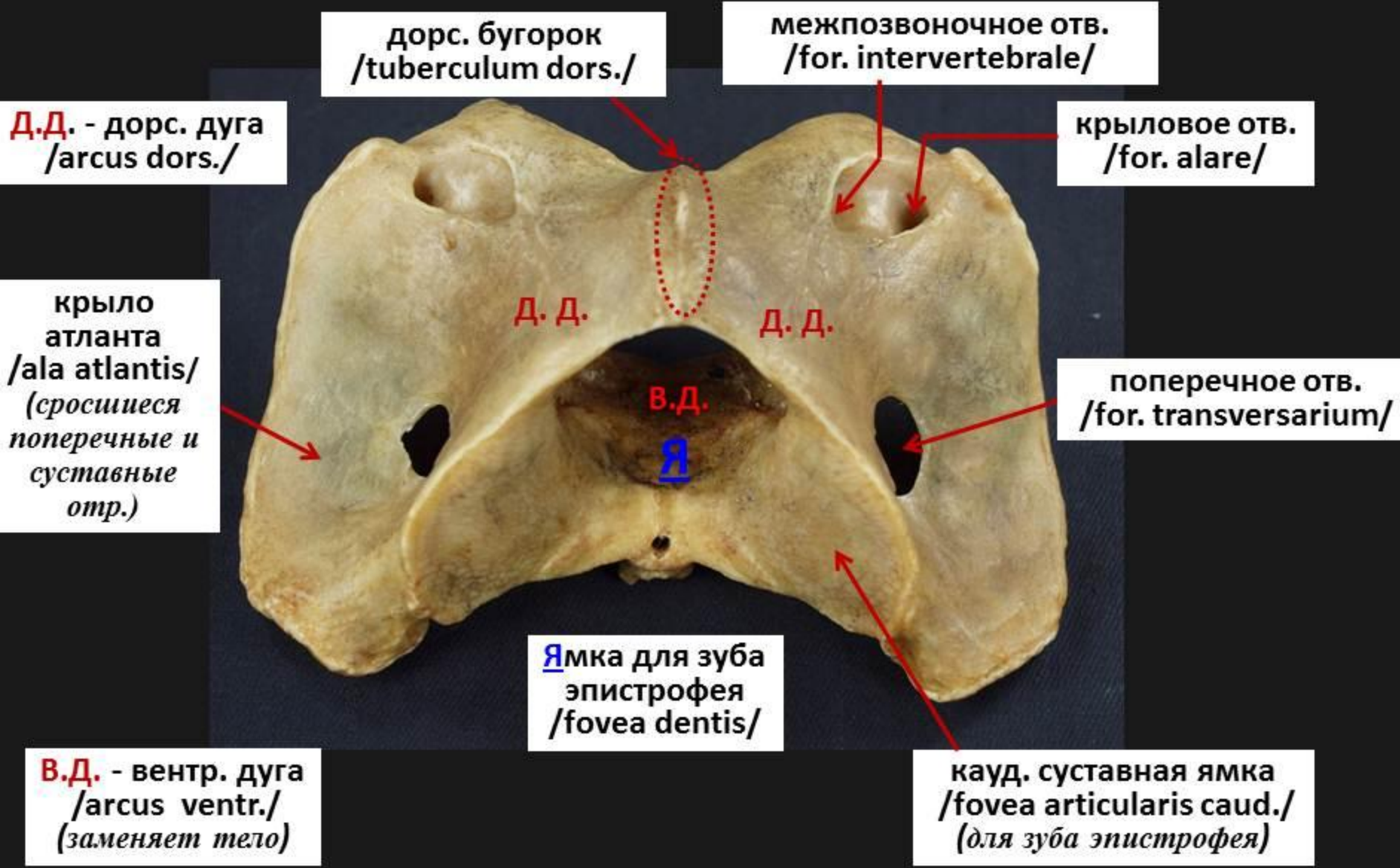
типичные шейные  
позвонки:  
**3, 4, 5, 6.**



**раздвоенный**  
поперечнорёберный отр.  
/proc. costotransversarius/

**межпоперечное** отв.  
/for. transversarium/

# части атланта 1 (каудодорсально) atlas



дорс. бугорок  
/tuberculum dors./

межпозвоночное отв.  
/for. intervertebrale/

Д.Д. - дорс. дуга  
/arcus dors./

крыловое отв.  
/for. alare/

крыло  
атланта  
/ala atlantis/  
(сросшиеся  
поперечные и  
суставные  
отр.)

поперечное отв.  
/for. transversarium/

Ямка для зуба  
эпистрофея  
/fovea dentis/

кауд. суставная ямка  
/fovea articularis caud./  
(для зуба эпистрофея)

В.Д. - венстр. дуга  
/arcus ventr./  
(заменяет тело)

# части эпистрофея 1 (краниодорсально)

гребень эпистрофея  
/crista epistrophei/

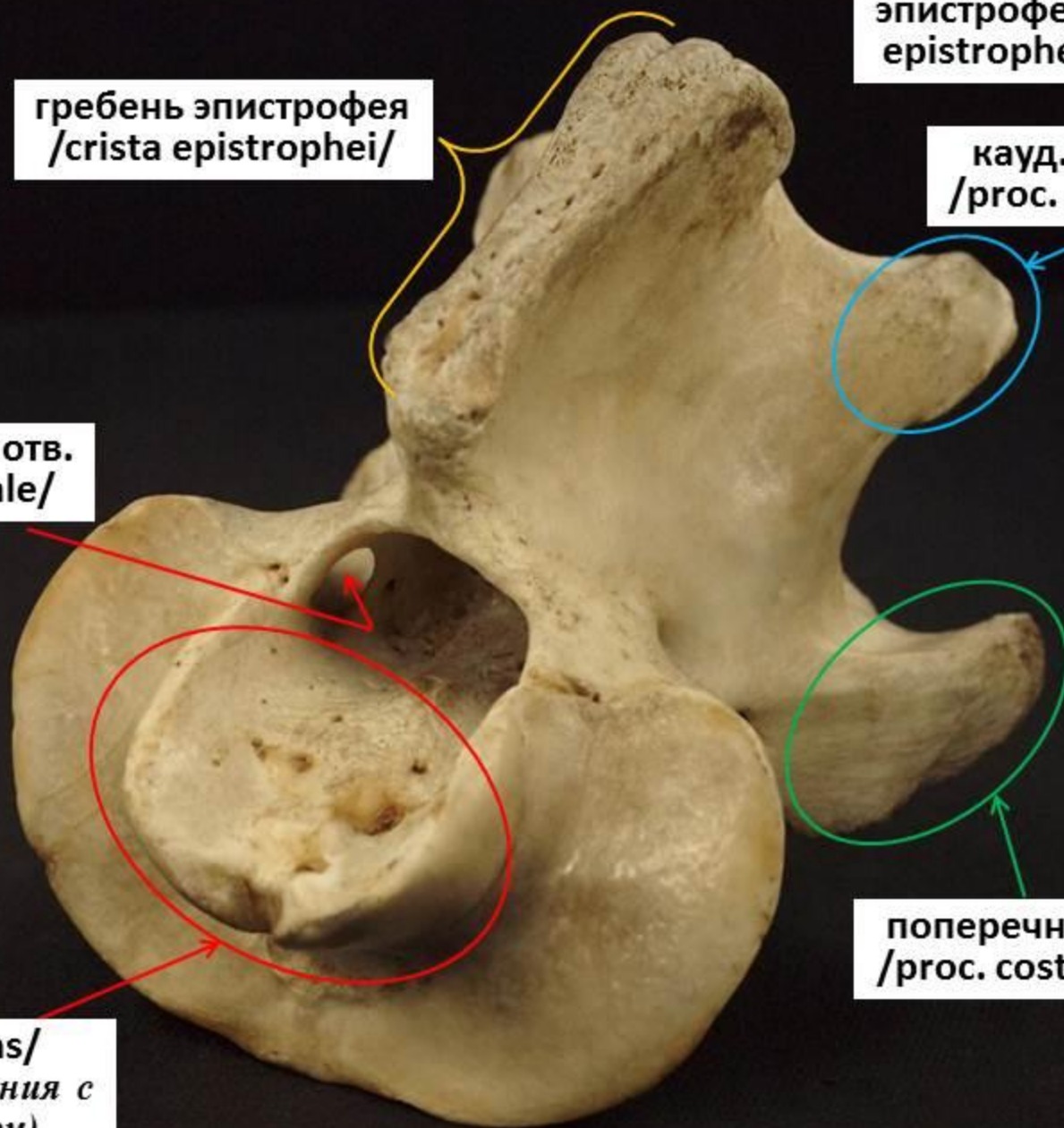
эпистрофей (ось) –  
epistropheus (axis)

кауд. суставной отр.  
/proc. articularis caud./

позвоночное отв.  
/for. vertebrale/

поперечнорёберный отр.  
/proc. costotransversarius /

зуб /dens/  
(для соединения с  
атлантом)





## части эпистрофея 2 (каудолатерально)

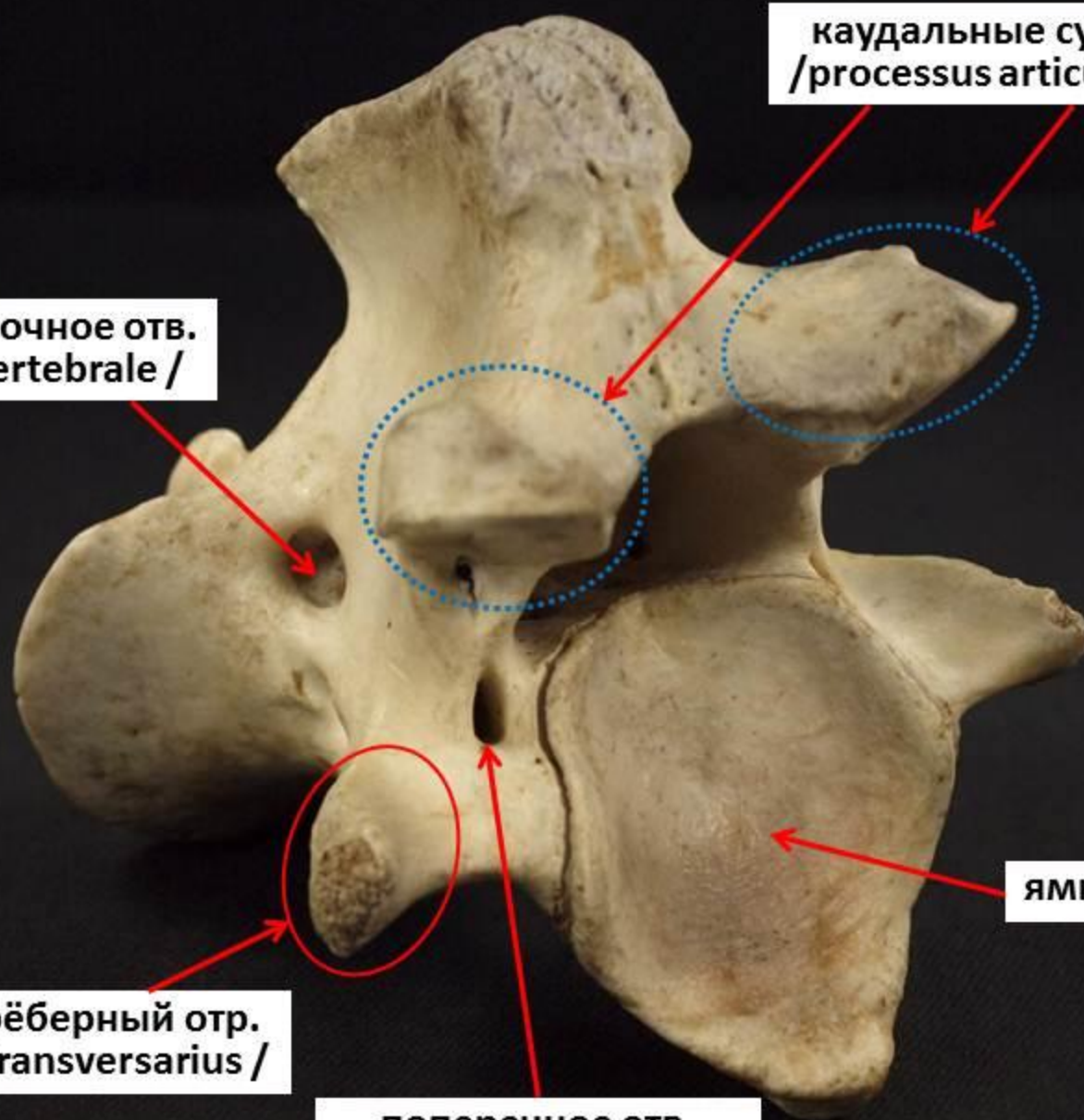
межпозвоночное отв.  
/for. intervertebrale /

каудальные суставные отр.  
/processus articularis caudalis/

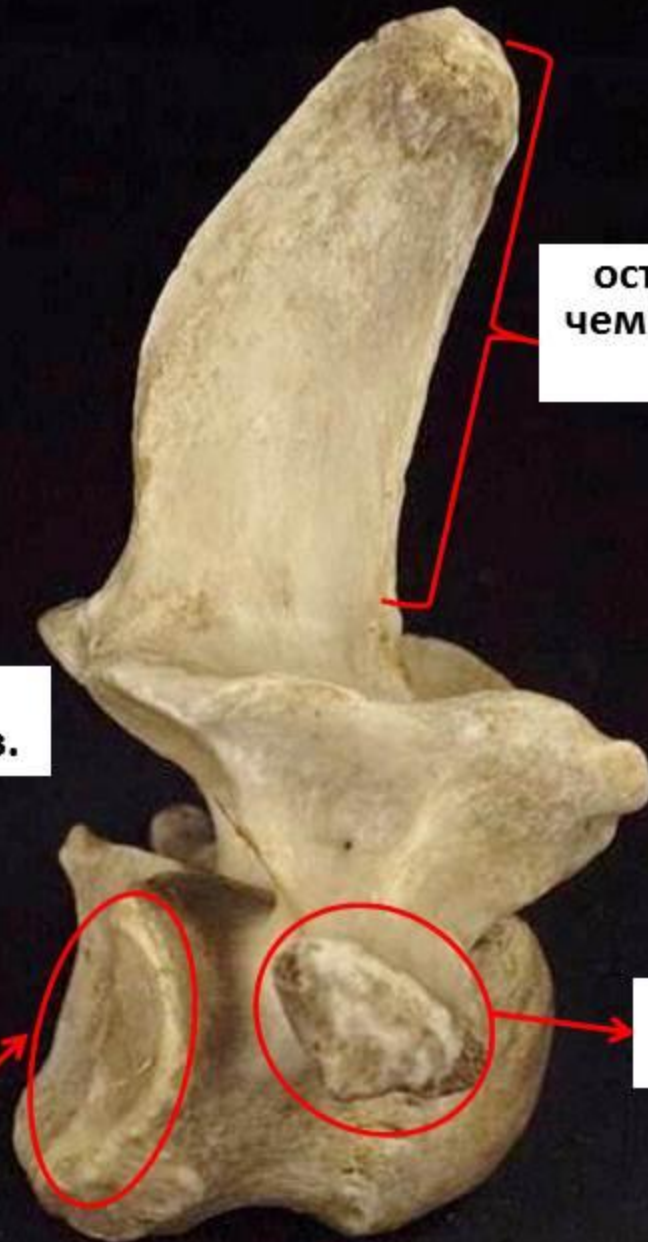поперечнорёберный отр.  
/proc. costotransversarius /

поперечное отв.  
/ for. transversarium /

ямка



# признаки 7-го шейного позвонка



остистый отр. **выше**,  
чем на других шейных  
позвонках

**нет**  
межпоперечных отр.

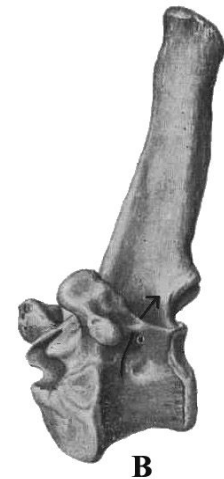
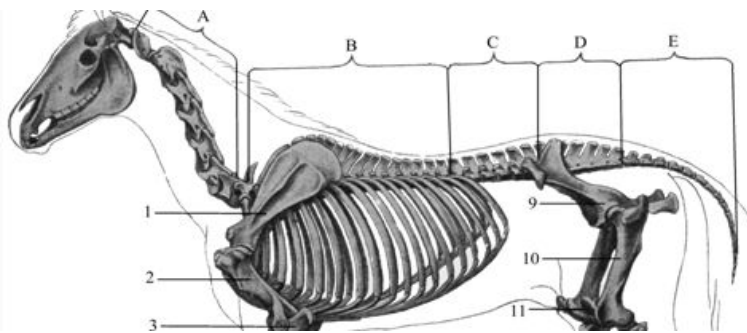
**есть кауд.**  
рёберные ямки  
(для 1-й пары рёбер)

**короткие неветвящиеся**  
поперечнорёберные отр.

# Осевой скелет домашних животных

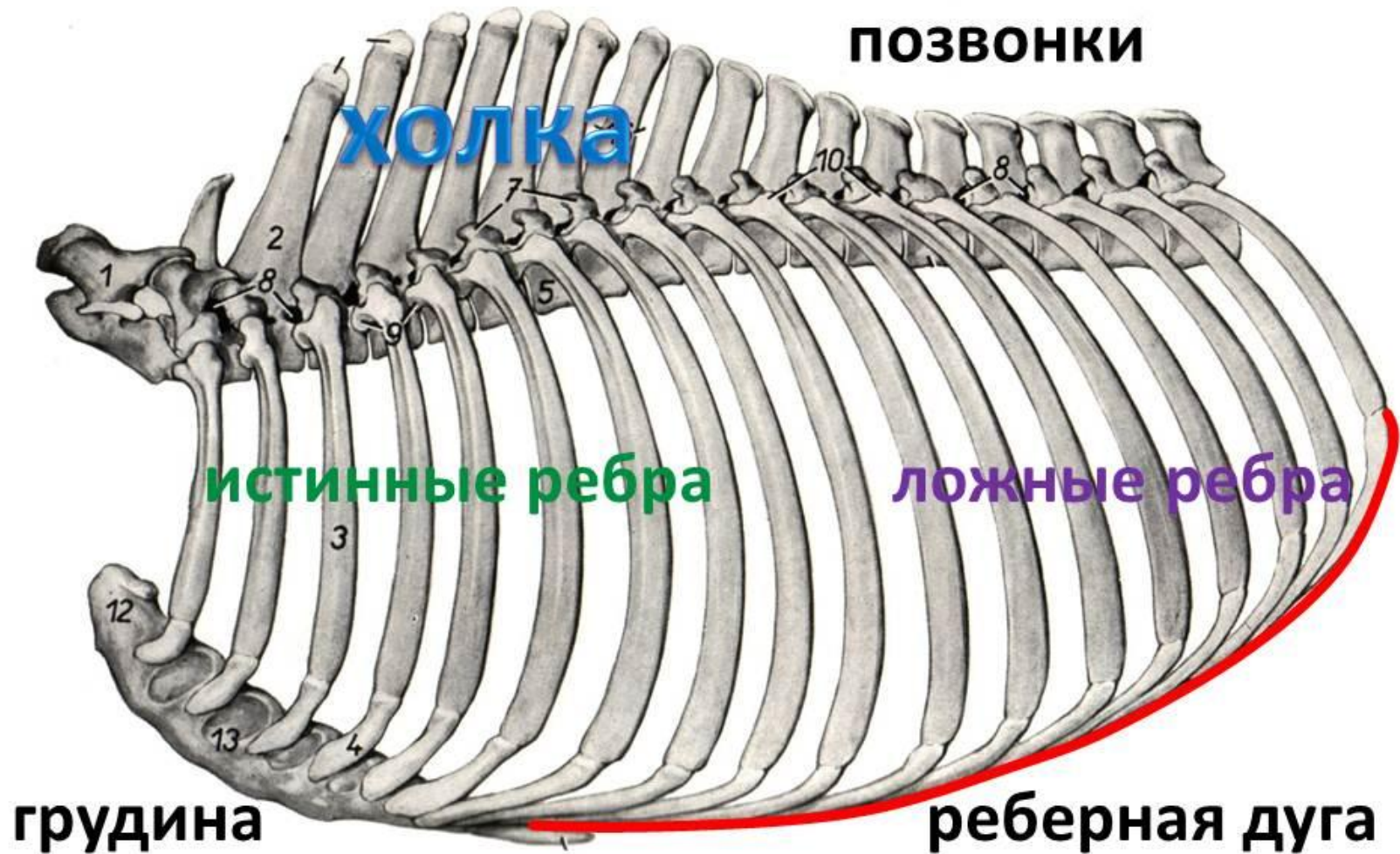
грудной отдел (ver. thoracicae)

- представлен грудными позвонками (крс и собака – 13-14, свинья – 14-17, лошадь – 18-19), ребрами и грудиной, образующими *грудную клетку*
- форма грудной клетки:  
собака - округлая,  
лошадь, крс, свинья – треугольная
- грудные позвонки содержат *3 пары реберных фасеток*
- длинные остистые отростки первых 8-10 позвонков образуют *холку* (прикрепляется лопатка, шейная связка и множество мышц)

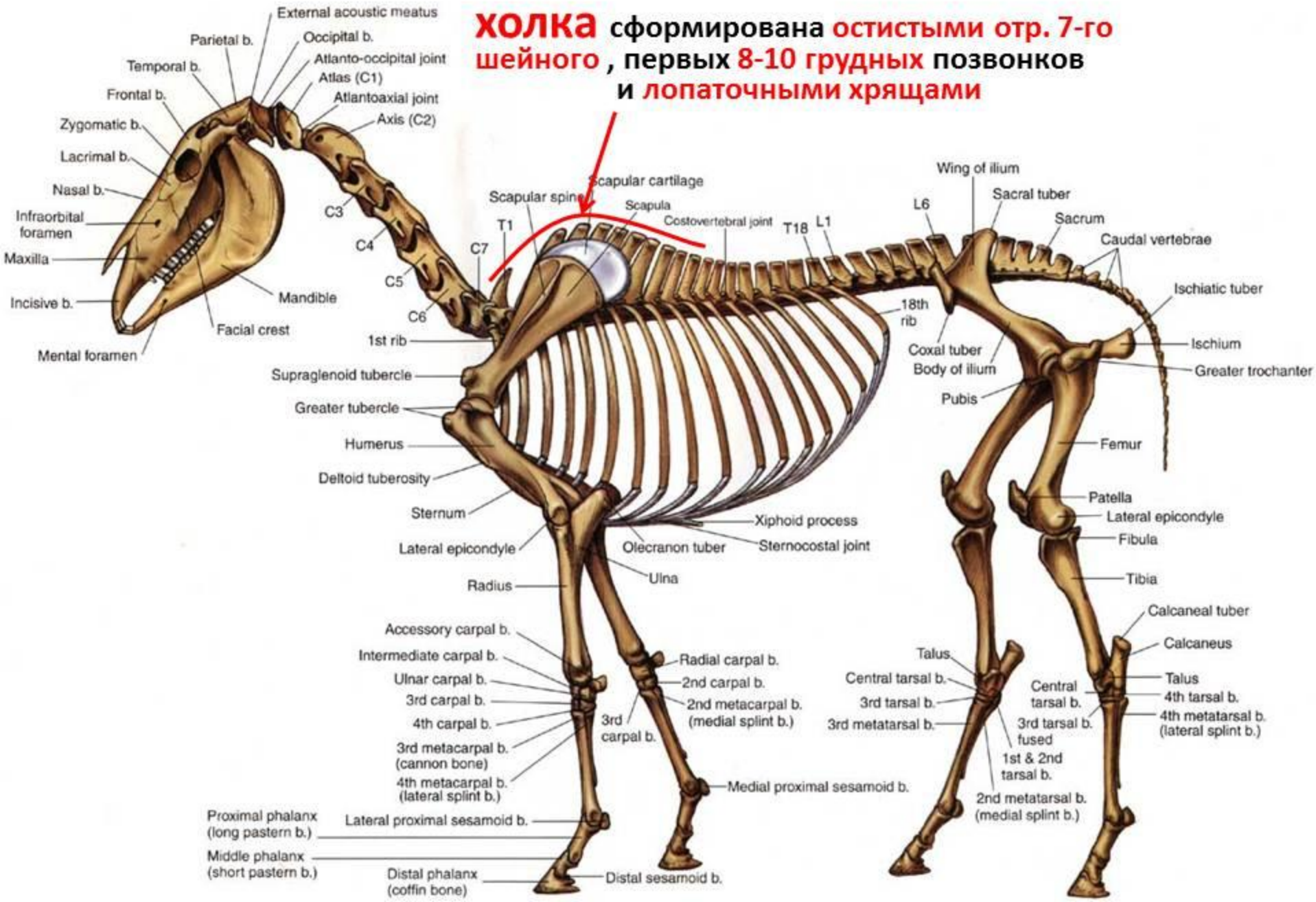


# Осевой скелет домашних животных

## грудной отдел



**Холка** сформирована остистыми отр. 7-го шейного, первых 8-10 грудных позвонков и лопаточными хрящами



# части грудной клетки thorax

грудные позвонки  
*/vertebrae thoracales/*

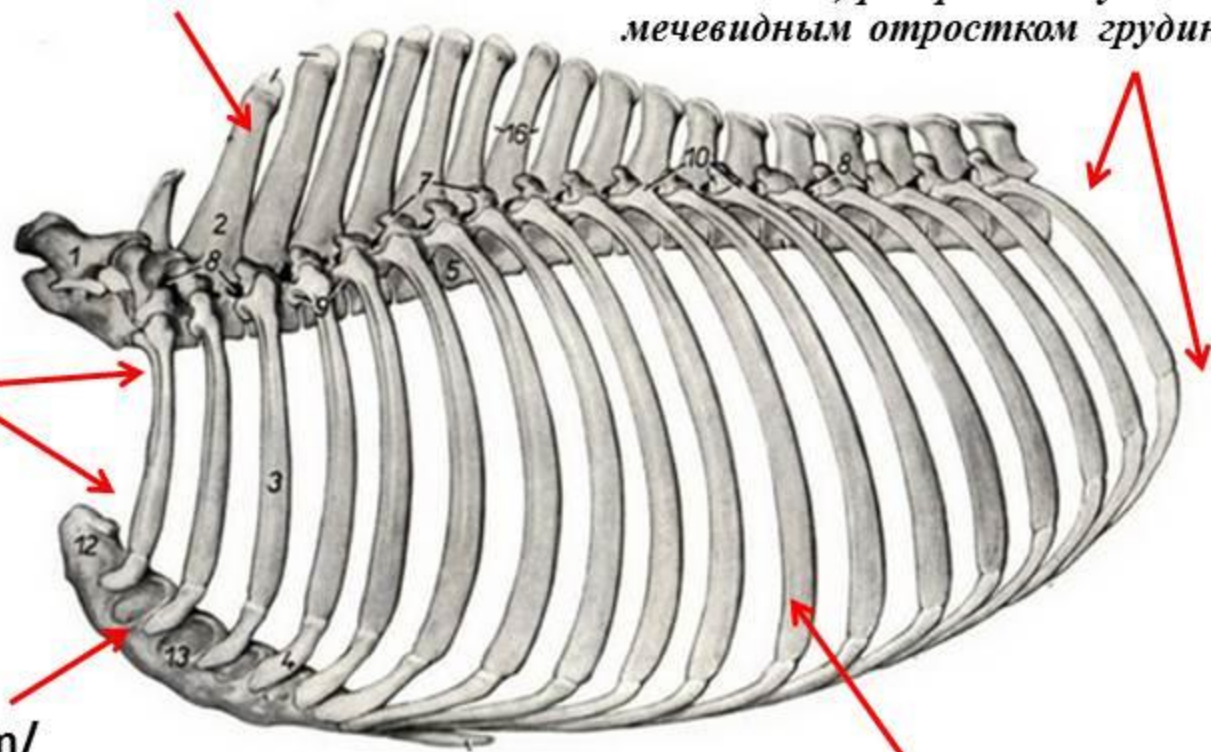
выход из грудной клетки  
*/apertura thoracis caudalis/*  
(образован последним грудным  
позвонком, реберными дугами и  
мечевидным отростком грудины)

вход в грудную клетку  
*/apertura thoracis cranialis/*  
(образован 1-м грудным  
позвонком, 1-ой парой ребер  
и рукояткой грудины)

грудина */sternum/*

рёбра */costae/*

грудная клетка у крс, лошади, свиньи – **треугольная**;  
у собаки – **бочковидная**



# признаки грудного позвонка

вид сбоку

грудные позвонки –  
vertebrae thoracales

на первых грудных позвонках  
остистый отр. **хорошо** развит и  
наклонён кауд.  
(до диафрагмального)

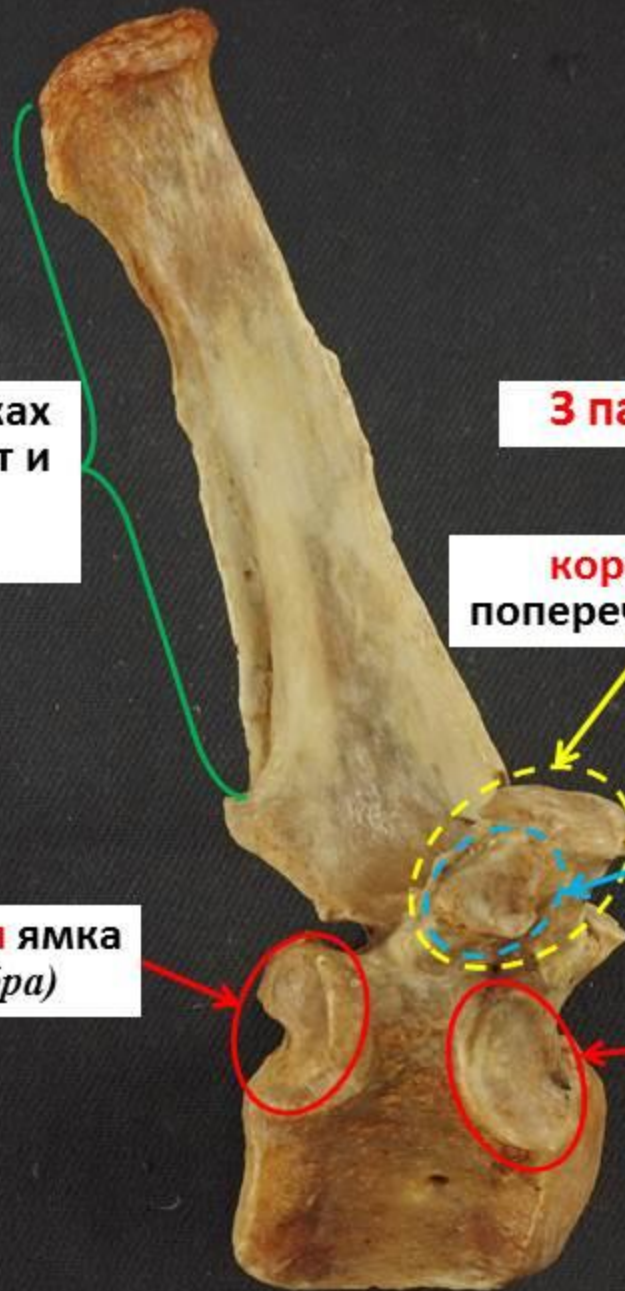**3 пары рёберных ямок**

**короткие  
поперечные отр.**

**3) поперечнорёберная  
ямка (для рёберного бугорка)**

**2) кауд. рёберная ямка  
(для головки ребра)**

**1) кран. рёберная ямка  
(для головки ребра)**



# Осевой скелет домашних животных

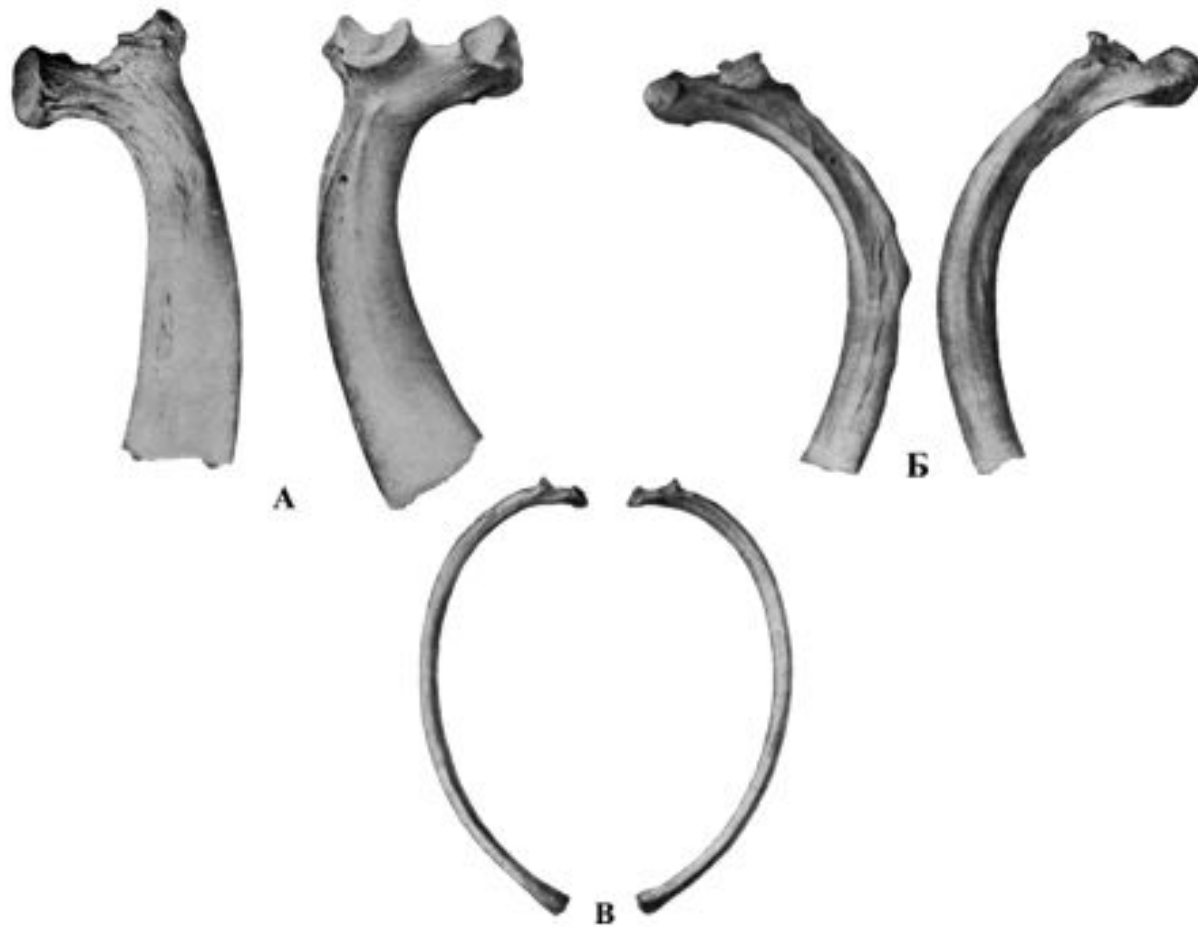



Рис. 11. Ребра

А – ребра крупного рогато скота; Б – ребра свиньи; В – ребра собаки.



# классификация рёбер



астернальные (ложные) ребра  
*/costae asternales, spuriae/*  
(не соединяются с грудиной)

реберная дуга */arcus costalis/*  
(образуется наложением реберных  
хрящей друг на друга)

стернальные (истинные) ребра  
*/costae sternales, verae/*  
(соединяются с грудиной)

висячие ребра */costa fluctuans/*  
(не образуют реберную дугу, их  
вентр. концы свободно висят в  
мышцах живота)

# Осевой скелет домашних животных

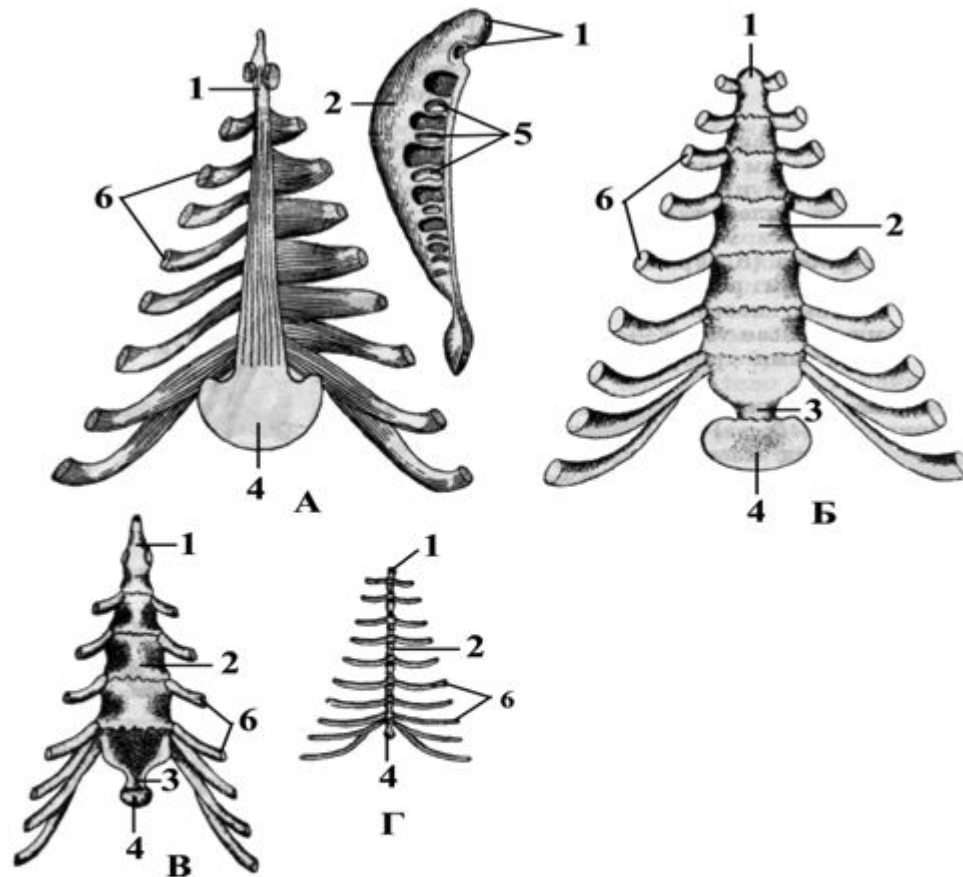
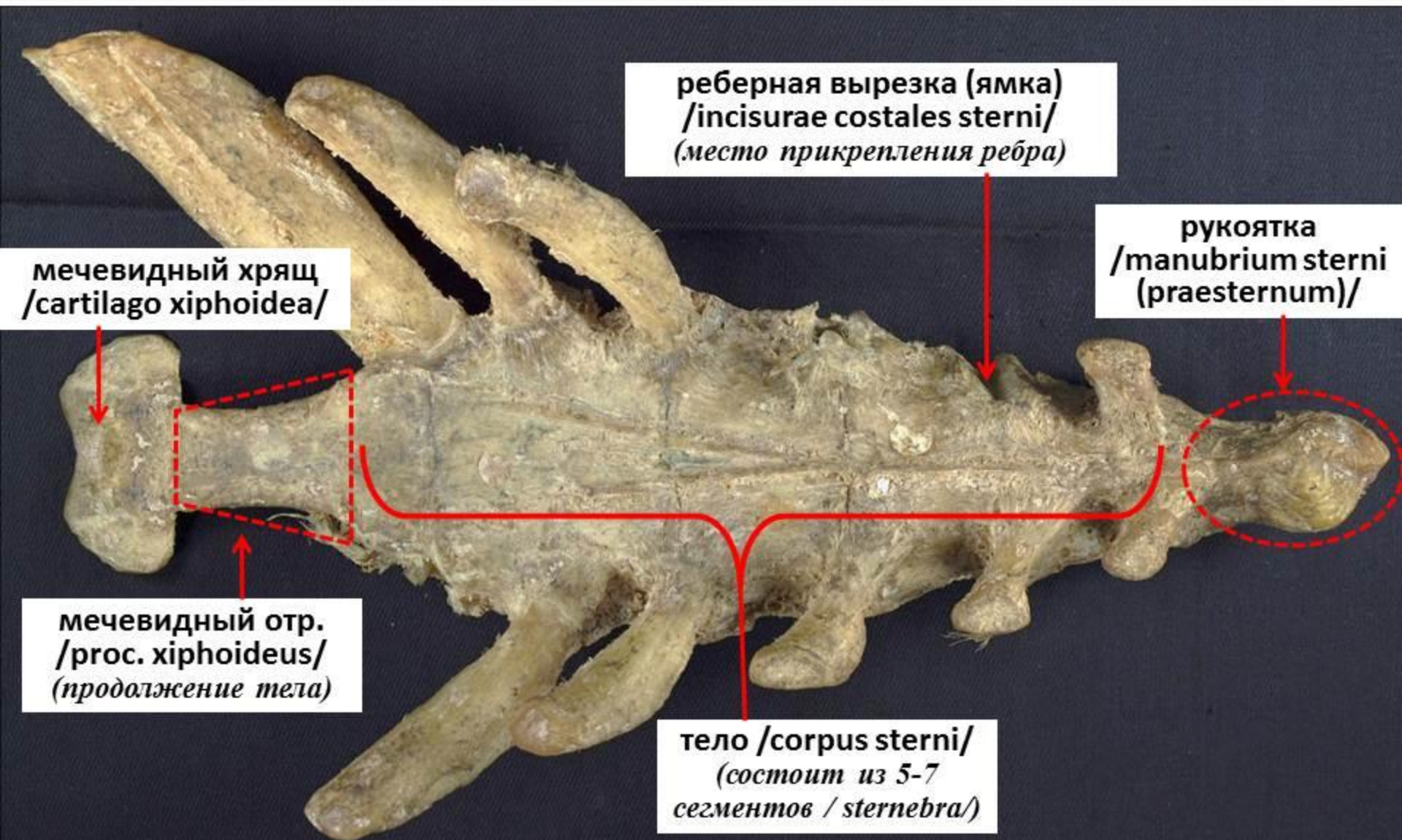

Рис. 12. Грудная кость

А – грудная кость лошади; Б – грудная кость крупного рогатого скота; В – грудная кость свиньи; Г – грудная кость собаки.

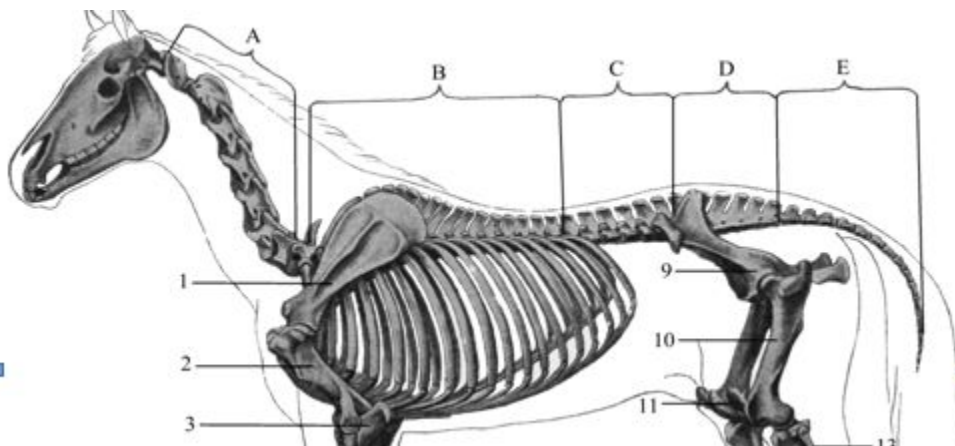
# части грудной кости /грудины/ (дорсально) sternum



# Осевой скелет домашних животных

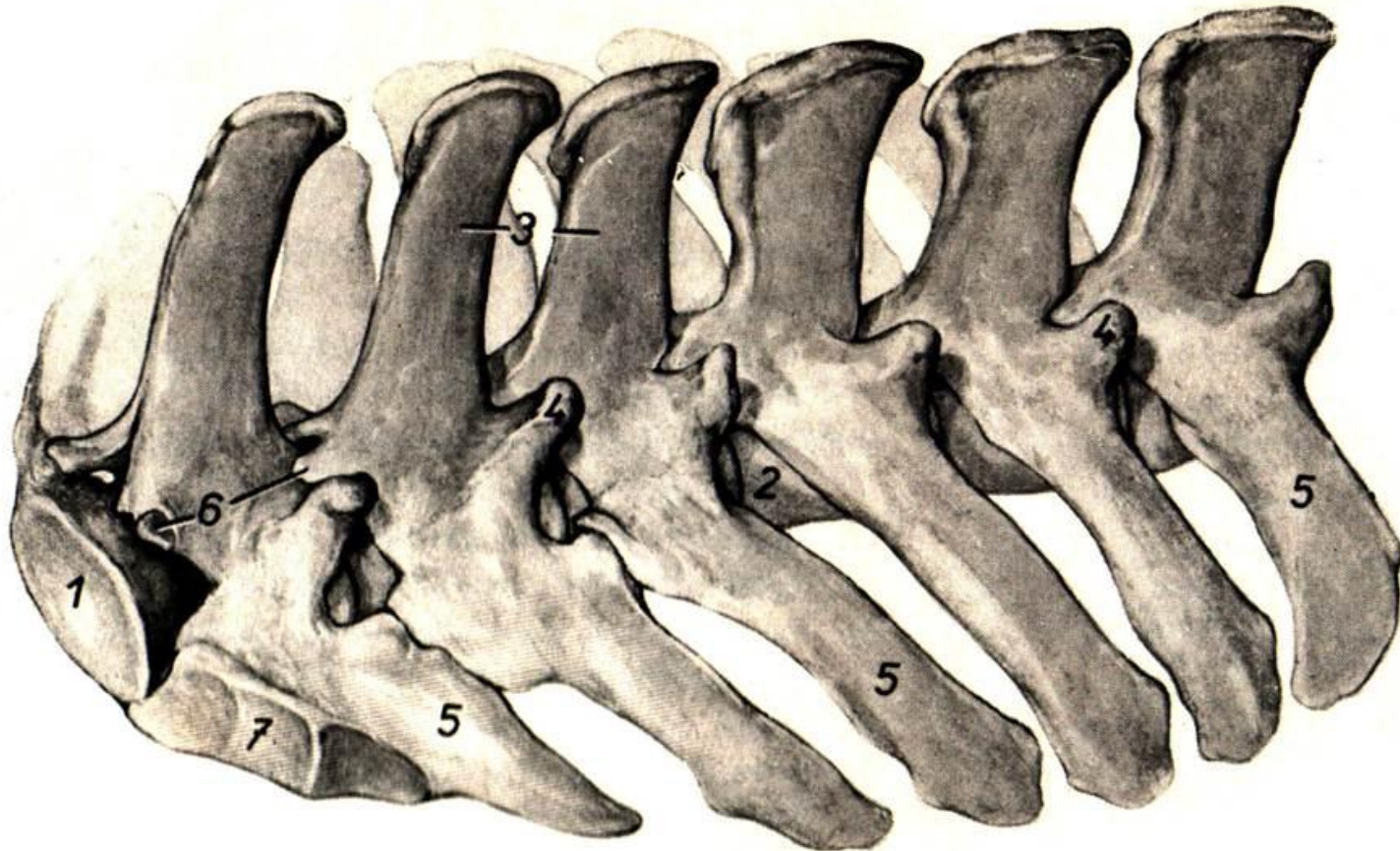
## поясничный отдел (ver. lumbales)

- у лошади и круп. рог. скота – 6 позвонков, у свиньи и собаки – 7 позвонков
- образует крышу брюшной полости и увеличивает ее объем за счет длинных поперечно-реберных отростков
- передает двигательные импульсы от тазовых конечностей
- прочность соединения позвонков обеспечивают желобоватые суставные фасетки (крс и свинья) и срастание последних позвонков (лошадь)



# Осевой скелет домашних животных

## ПОЯСНИЧНЫЙ ОТДЕЛ



# Осевой скелет домашних животных

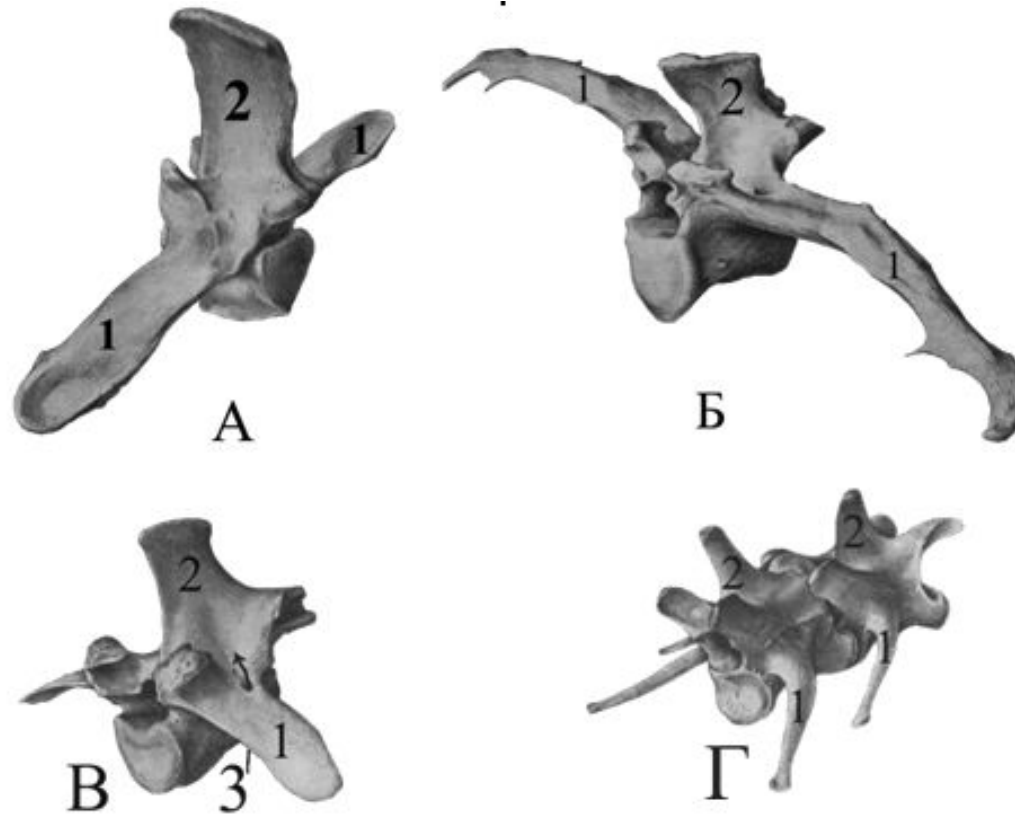
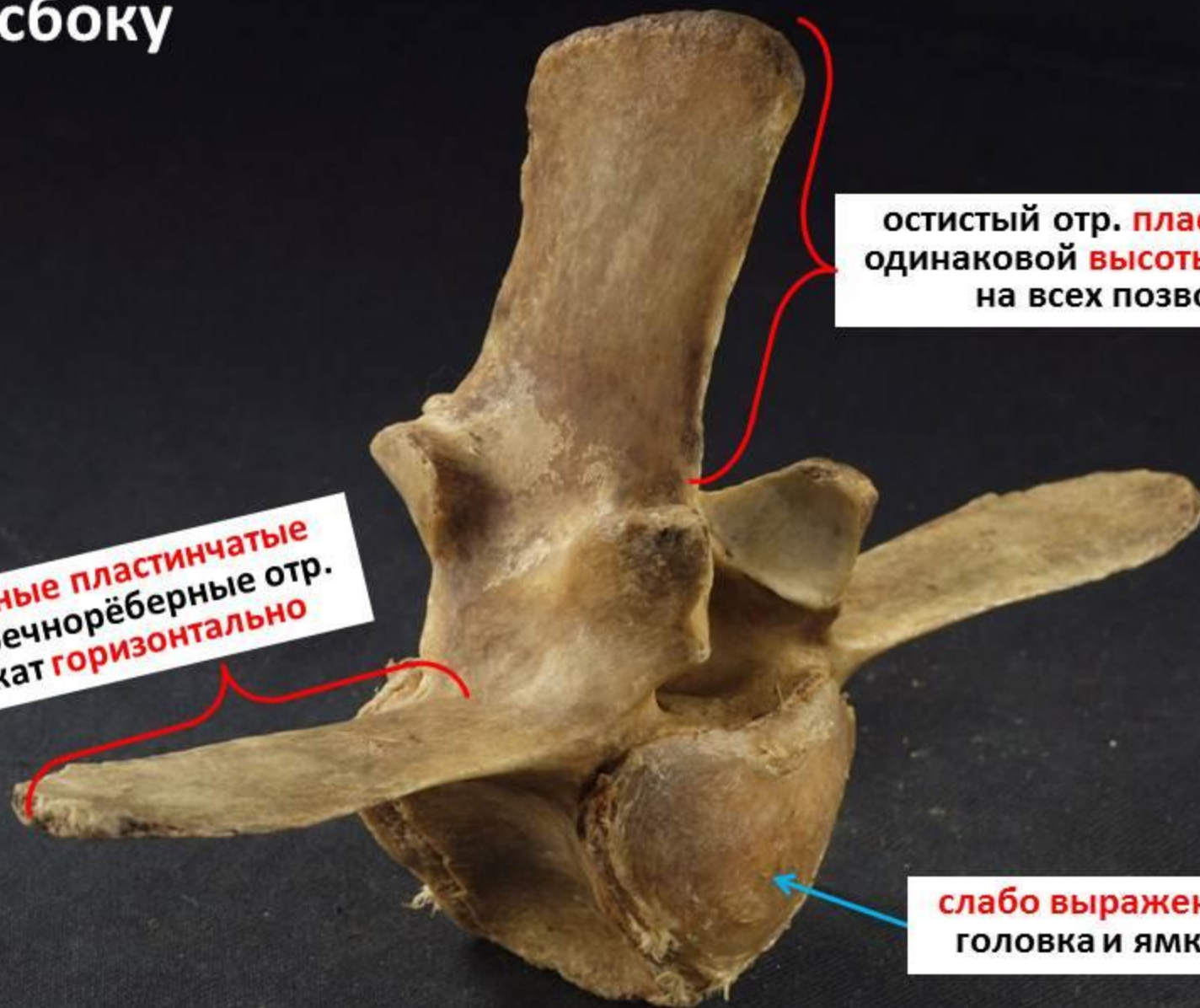


Рис. 13. Поясничные позвонки

А – лошади; Б – крупного рогатого коза; В – свиньи; Г – собаки.

# признаки поясничного позвонка

вид сбоку



остистый отр. **пластинчатый**,  
одинаковой **высоты и ширины**  
на всех позвонках

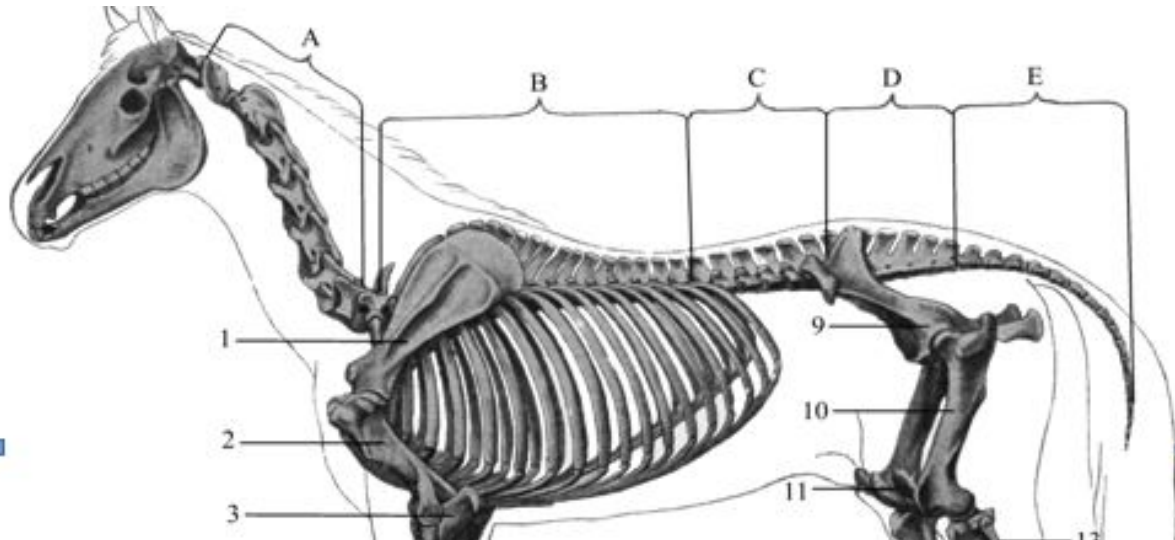
**Длинные пластинчатые**  
поперечнорёберные отр.  
лежат **горизонтально**

**слабо выражены**  
**головка и ямка**

# Осевой скелет домашних животных

## крестцовый отдел (ver. sacrales)

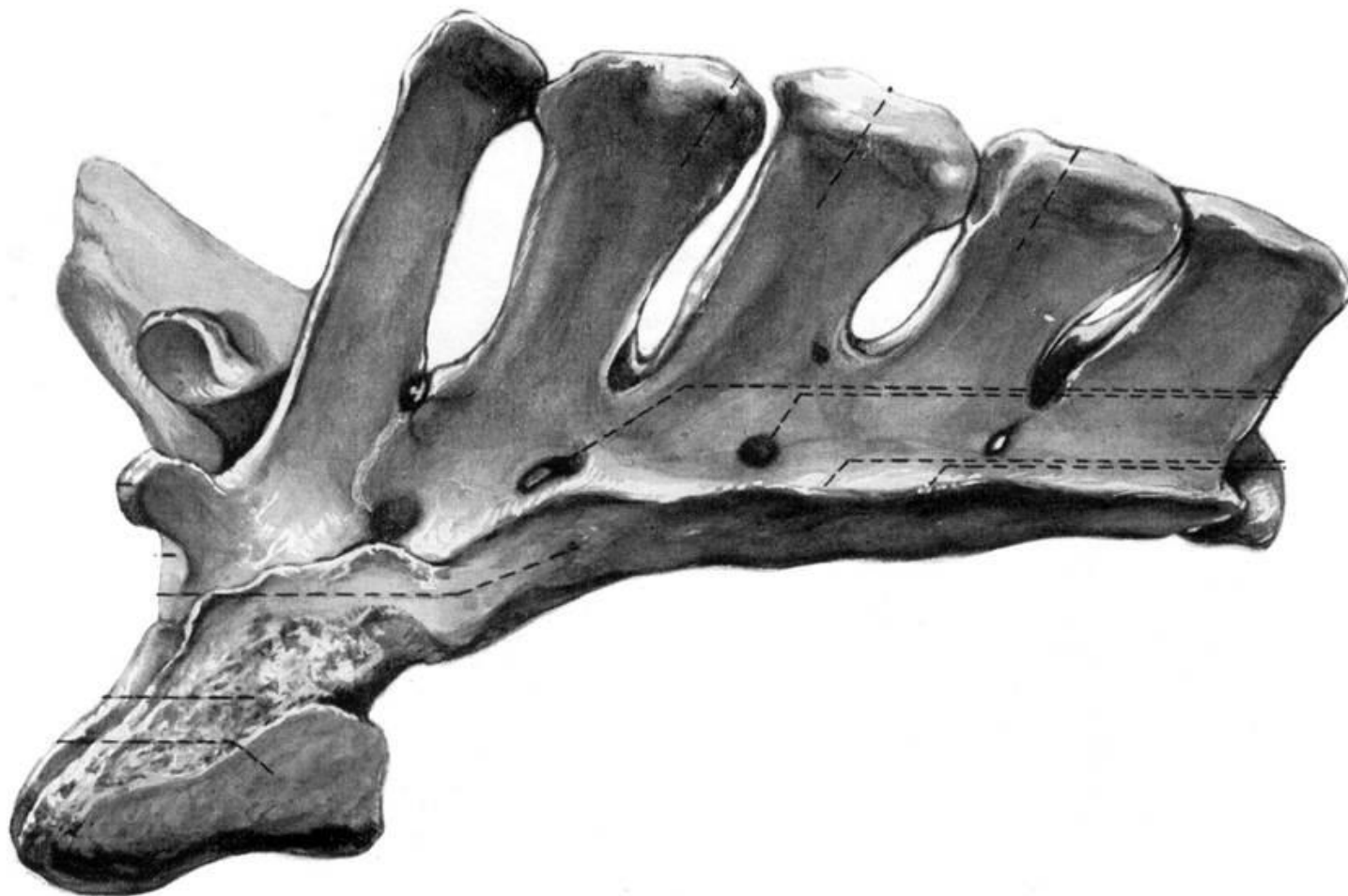- у лошади и круп. рог. скота – 5 позвонков, у свиньи – 4, собаки – 3 позвонка
- формирует крышу тазовой полости
- место прикрепления к позвоночному столбу тазовых костей
- прочность обеспечена срастанием всех позвонков в крестцовую кость





# Осевой скелет домашних животных

## крестцовый отдел



# Осевой скелет домашних животных

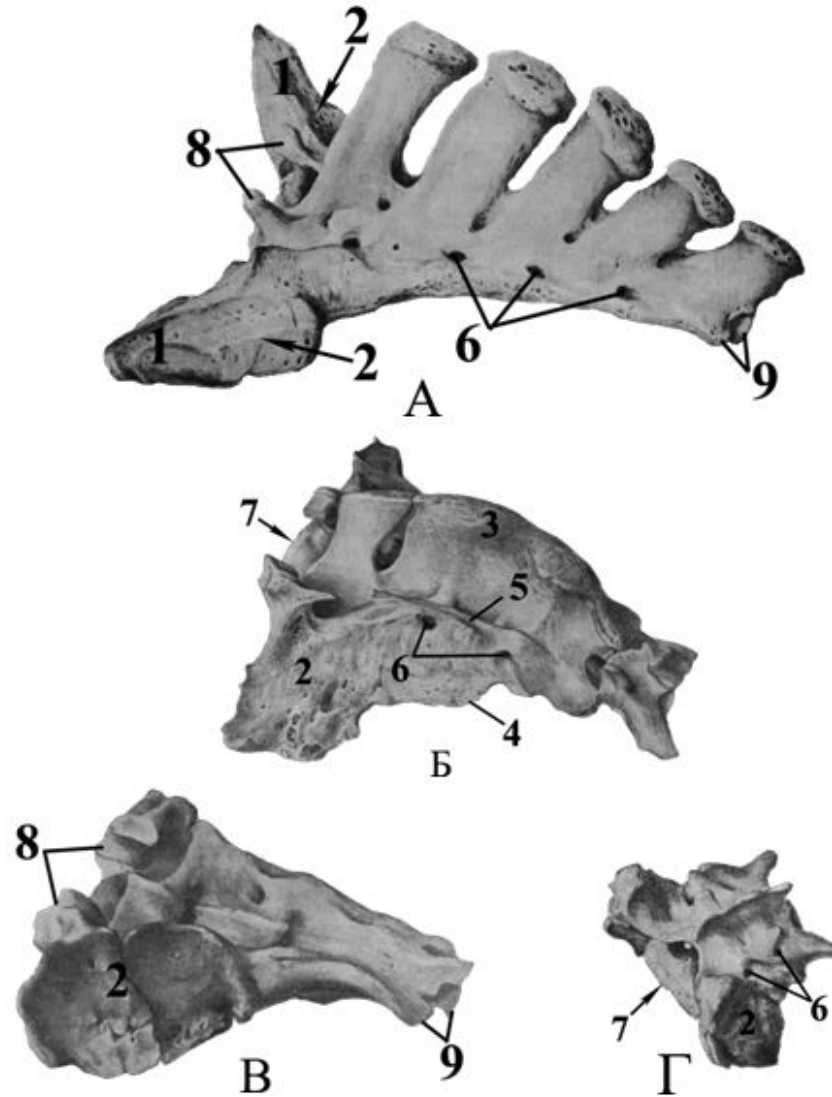


Рис. 14. Крестцовые позвонки

А – лошади; Б – крупного рогатого скота; В – свиньи; Г – собаки.

# части крестца 1 (краниально) крестец - sacrum

*крестцовые позвонки /vertebrae sacrales/ срастаются  
в крестцовую кость /os sacrum/*

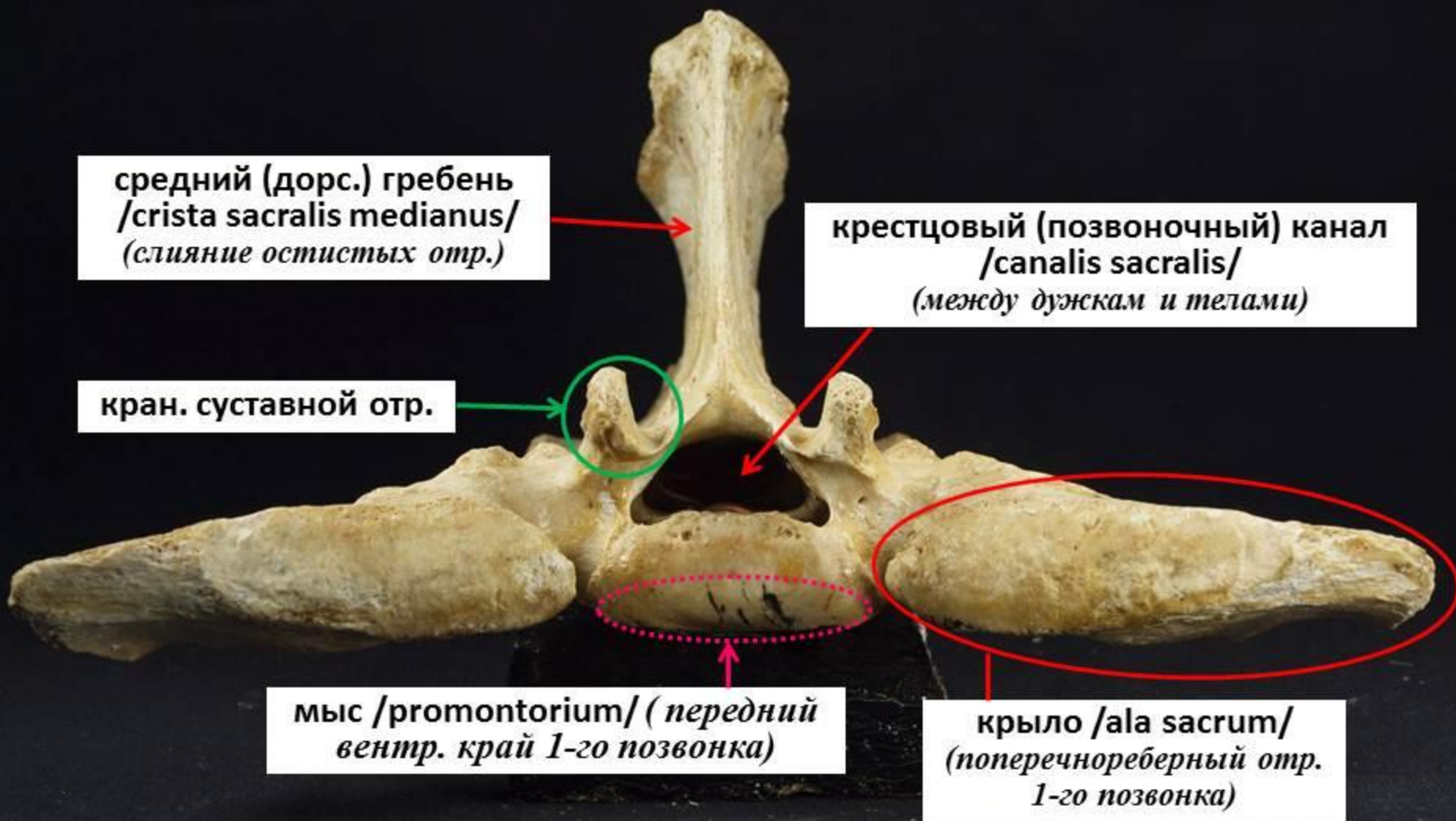
средний (дорс.) гребень  
*/crista sacralis medianus/  
(слияние остистых отр.)*

крестцовый (позвоночный) канал  
*/canalis sacralis/  
(между дужкам и телами)*

кран. суставной отр.

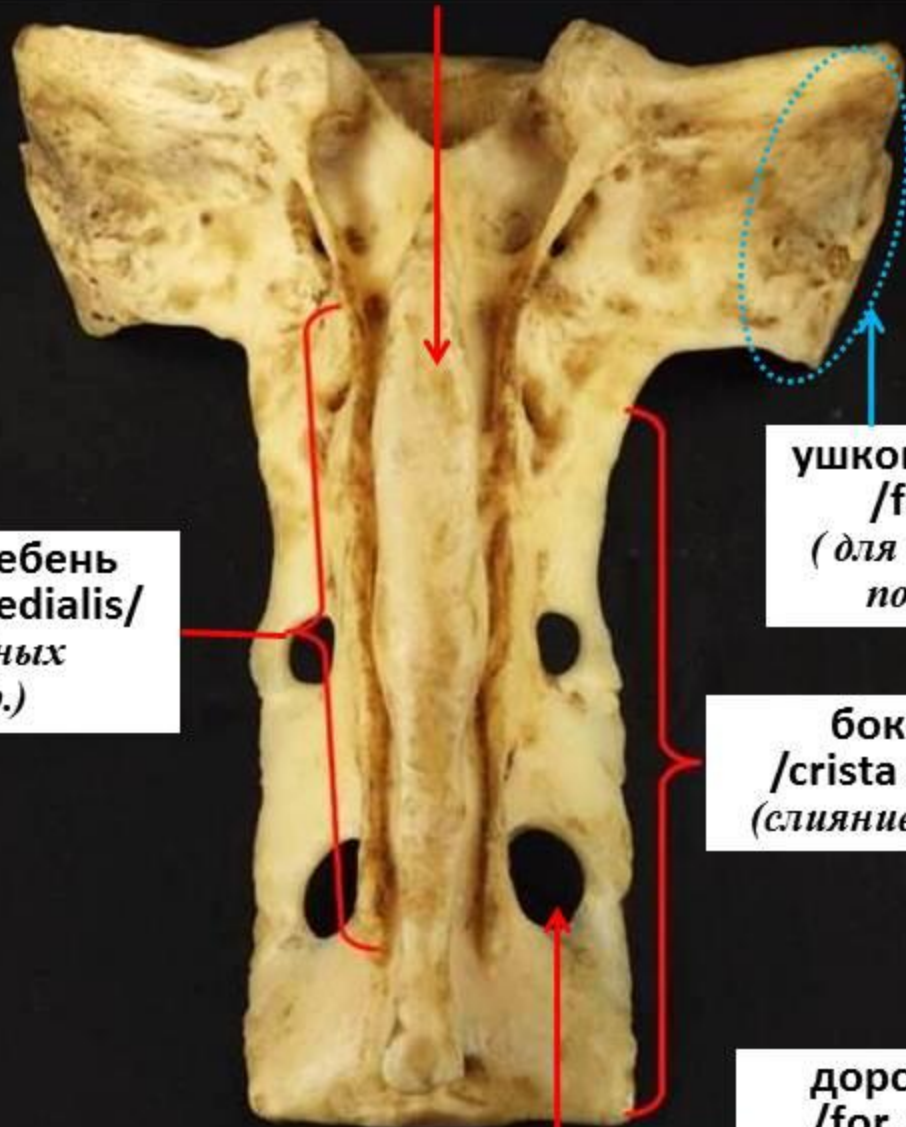
мыс */promontorium/ (передний  
вентр. край 1-го позвонка)*

крыло */ala sacrum/  
(поперечнореберный отр.  
1-го позвонка)*



## части крестца 2 (дорсально)

средний(дорс.) гребень /*crista sacralis medianus*/  
(слияние остистых отр.)



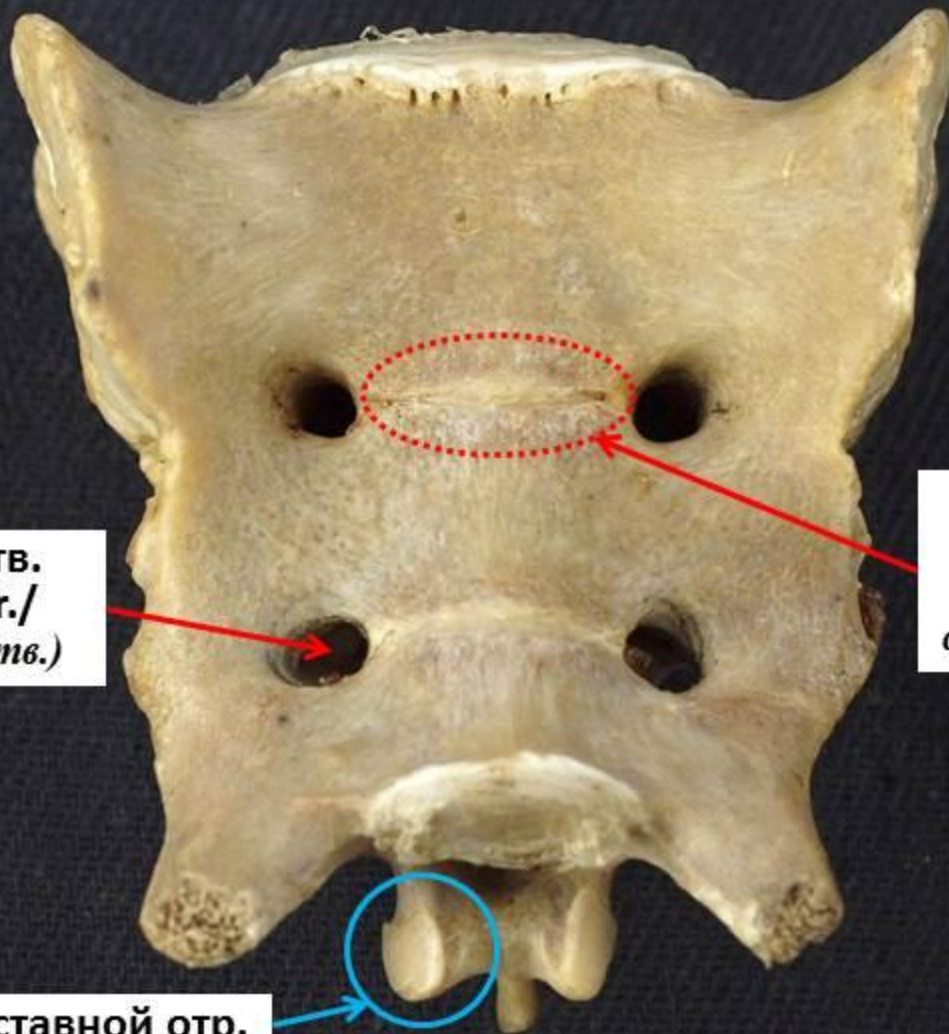
промежуточный гребень  
/*crista sacralis intermediaris*/  
(слияние сосцевидных  
и суставных отр.)

ушковидная поверхность  
/*facies auricularis*/  
(для соединения с крылом  
подвздошной кости)

боковой гребень  
/*crista sacralis lateralis*/  
(слияние поперечных отр.)

дорс. тазовое отв.  
/*for. sacralis dors.*/  
(межпозвоночное отв.)

## части крестца 3 (вентрально)



вентр. тазовое отв.  
/for. sacralis ventr./  
(межпозвоночное отв.)

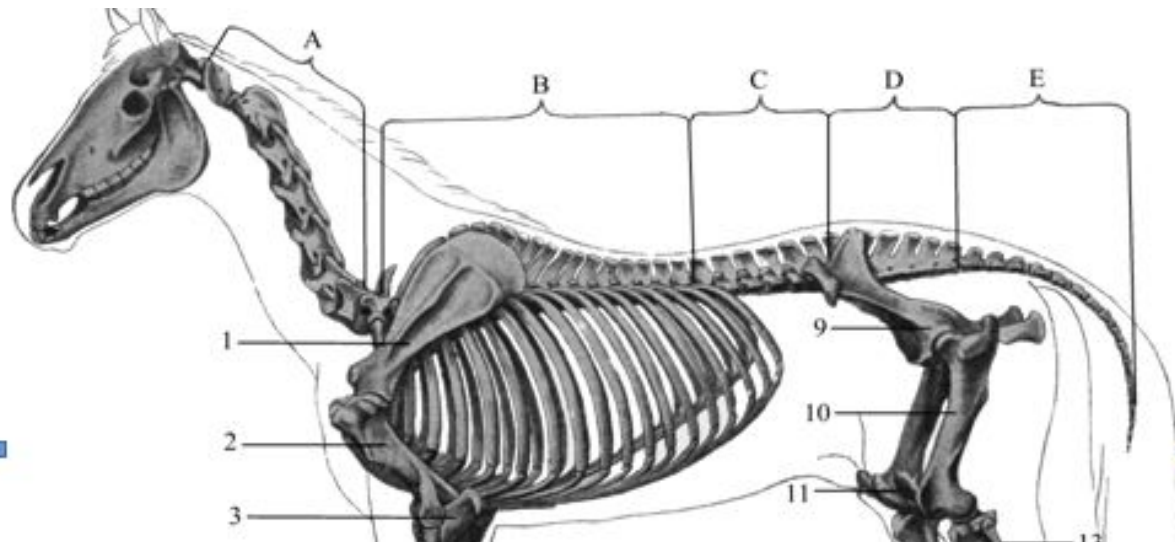
поперечная линия  
/linea transversa/  
(граница между  
сросшимися позвонками)

кауд. суставной отр.

# Осевой скелет домашних животных

## хвостовой отдел (ver. caudales)

- содержит 3-23 позвонка
- части позвонка постепенно редуцируются от первых позвонков к последним
- большая подвижность обеспечена выпуклыми головками и ямками позвонков



# Осевой скелет домашних животных

У крупного рогатого скота -  
**18-20 (16-21)** хвостовых  
позвонка

У свиньи хвостовой отдел  
содержит **20-23** позвонка

У лошади – **18-20**  
хвостовых позвонков

У собаки – **20-23**  
хвостовых позвонка

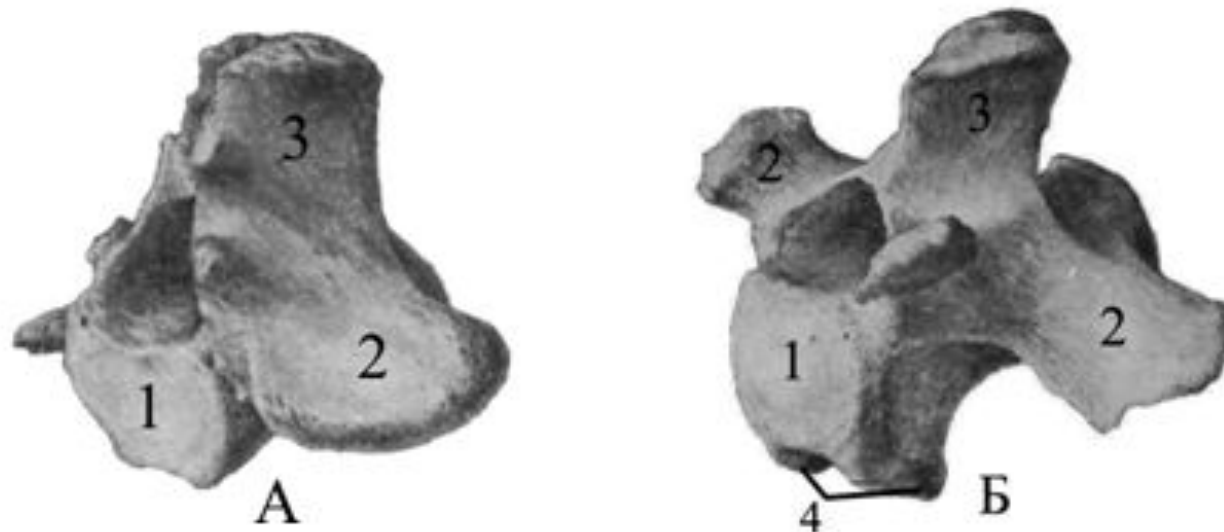


Рис. 15. Хвостовые позвонки

А – лошади; Б – крупного рогатого скота.

# признаки хвостовых позвонков 1

основные части есть на  
первых пяти позвонках

ХВОСТОВЫЕ ПОЗВОНКИ –  
vertebrae caudales (coccygeae)



у последних позвонков  
редуцируются все части,  
остаются тела с  
небольшими бугорками





# Осевой скелет домашних животных

Количество позвонков у млекопитающих разных видов

Вид животного	Отделы позвоночного столба				
	шейный	грудной	поясничный	крестцовый	хвостовой
Крупный рогатый скот	7	13 (14)	6	5	18-20
Лошадь	7	18 (19)	6	5	18-20
Свинья	7	14 (17)	7	4	20-23
Собака	7	13 (12)	7	3	23-23
Человек	7	12	5	5	4-5

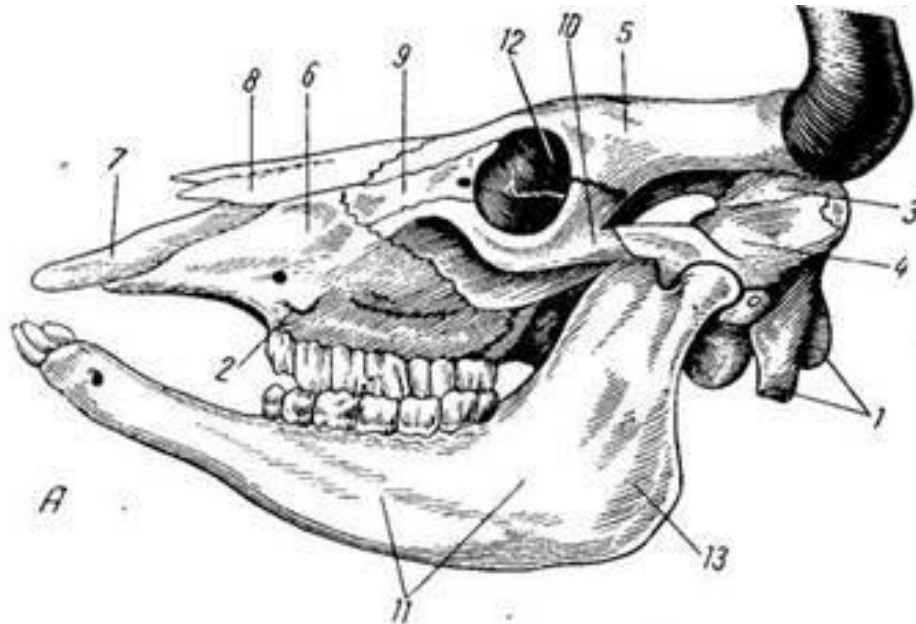
# Осевой скелет домашних животных

отделы черепа

1. мозговой:

- ✓ построен из 4 парных (височная, теменная, лобная, крыловидная) и 4 непарных (затылочная, клиновидная, межтеменная, решетчатая) костей
- ✓ образует черепную коробку, разделенную на краниальную, среднюю и каудальную черепные ямки
- ✓ объем черепной коробки зависит от величины головного мозга:  
крс -  $600\text{см}^3$ , лошадь -  $750\text{см}^3$ , собака -  $30-150\text{см}^3$ , свинья -  $200\text{см}^3$ , баран -  $125\text{см}^3$ , человек -  $1500\text{см}^3$
- ✓ кости со стороны мозговой полости гладкие, имеют пальцевые вдавления, снаружи – бугорки и шероховатости для крепления мышц и отверстия для сосудов и нервов

# Череп коровы



А — с левой стороны;

Б — продольный распил;

1 — затылочная кость;

2 — лицевой бугор;

3 — теменная кость;

4 — височная кость;

5 — лобная кость;

6 — верхнечелюстная кость;

7 — межчелюстная кость;

8 — носовая кость;

9 — слезная кость;

10 — скуловая кость;

11 — нижняя челюсть;

12 — глазница;

13 — угол нижней челюсти;

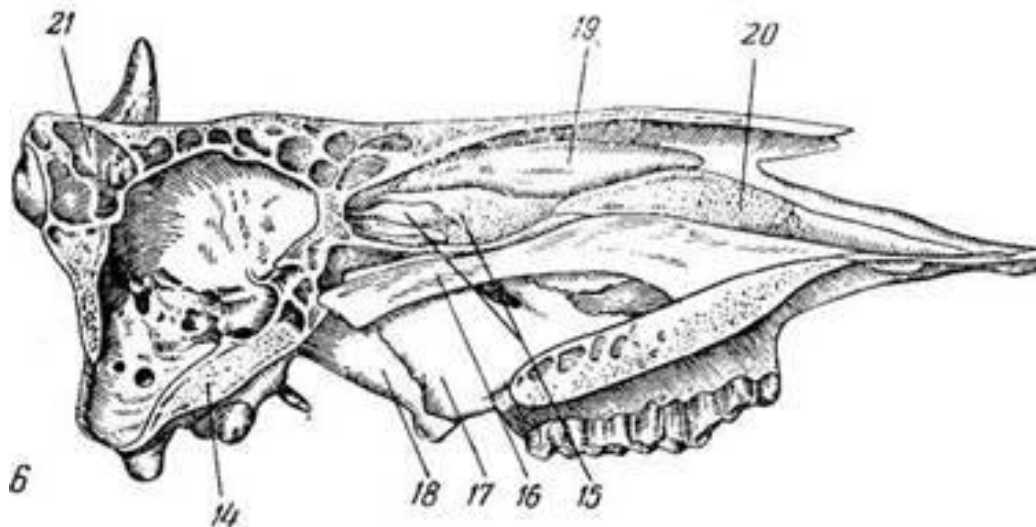
14 — клиновидная кость;

15 — решетчатая кость;

16 — сошник;

17 — нёбная кость;

18 — крыловидная кость;



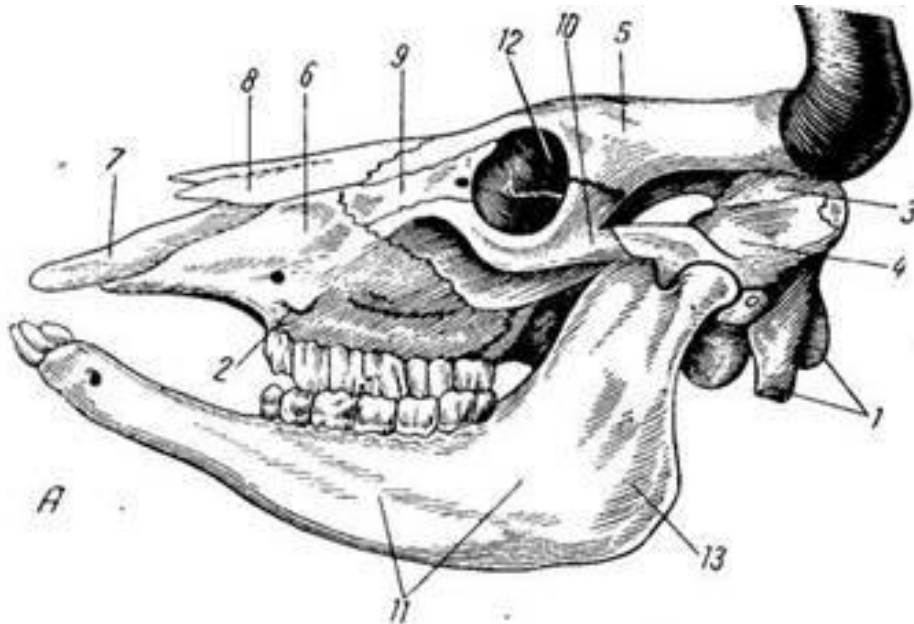
Б

# Осевой скелет домашних животных

## 2. Лицевой отдел

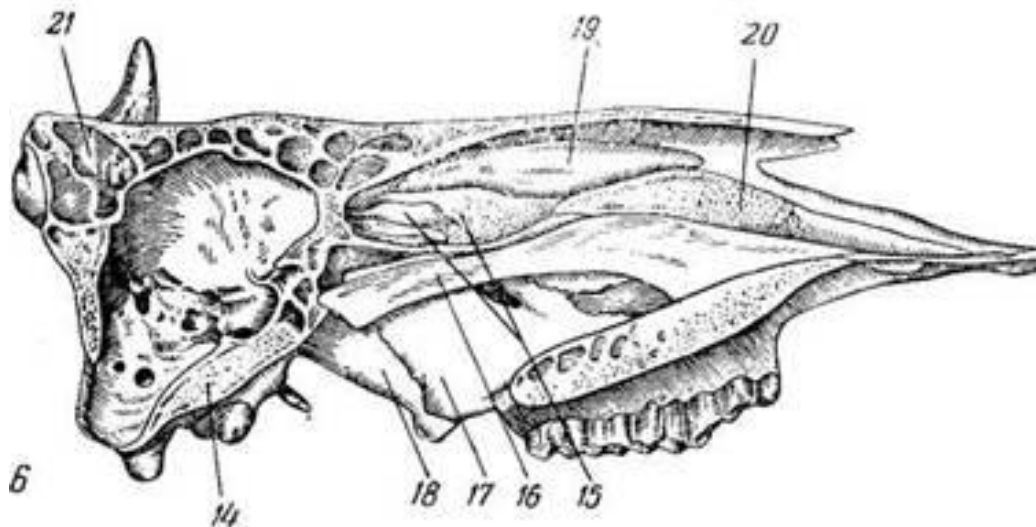
- ✓ построен из 8 парных (носовая, слезная, скуловая, небная, резцовая, вентральная носовая раковина, нижняя и верхняя челюстные) и 3 непарных (сошник, хоботковая, подъязычная)
- ✓ больше мозгового отдела (кроме кошек и короткомордых собак)
- ✓ кости образуют стенки носовой и ротовой полости, орбиту глаза
- ❖ до рождения быстрее растут кости мозгового черепа, после рождения – лицевого черепа

# Череп коровы



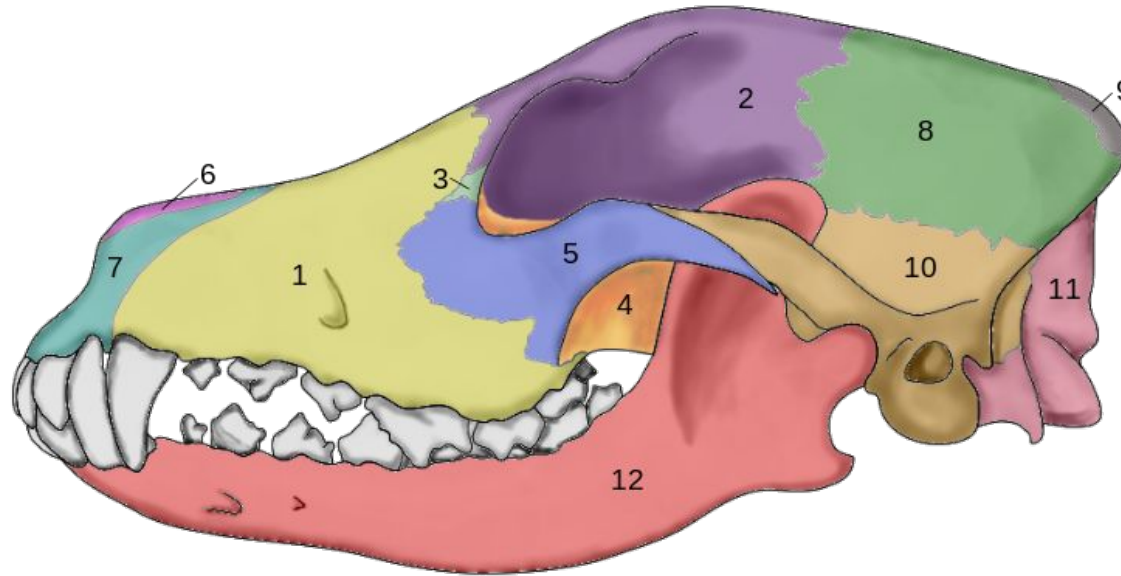
А — с левой стороны;  
Б — продольный распил;

- 1 — затылочная кость;
- 2 — лицевой бугор;
- 3 — теменная кость;
- 4 — височная кость;
- 5 — лобная кость;
- 6 — верхнечелюстная кость;
- 7 — межчелюстная кость;
- 8 — носовая кость;
- 9 — слезная кость;
- 10 — скуловая кость;
- 11 — нижняя челюсть;
- 12 — глазница;
- 13 — угол нижней челюсти;
- 14 — клиновидная кость;
- 15 — решетчатая кость;
- 16 — сошник;
- 17 — нёбная кость;
- 18 — крыловидная кость;



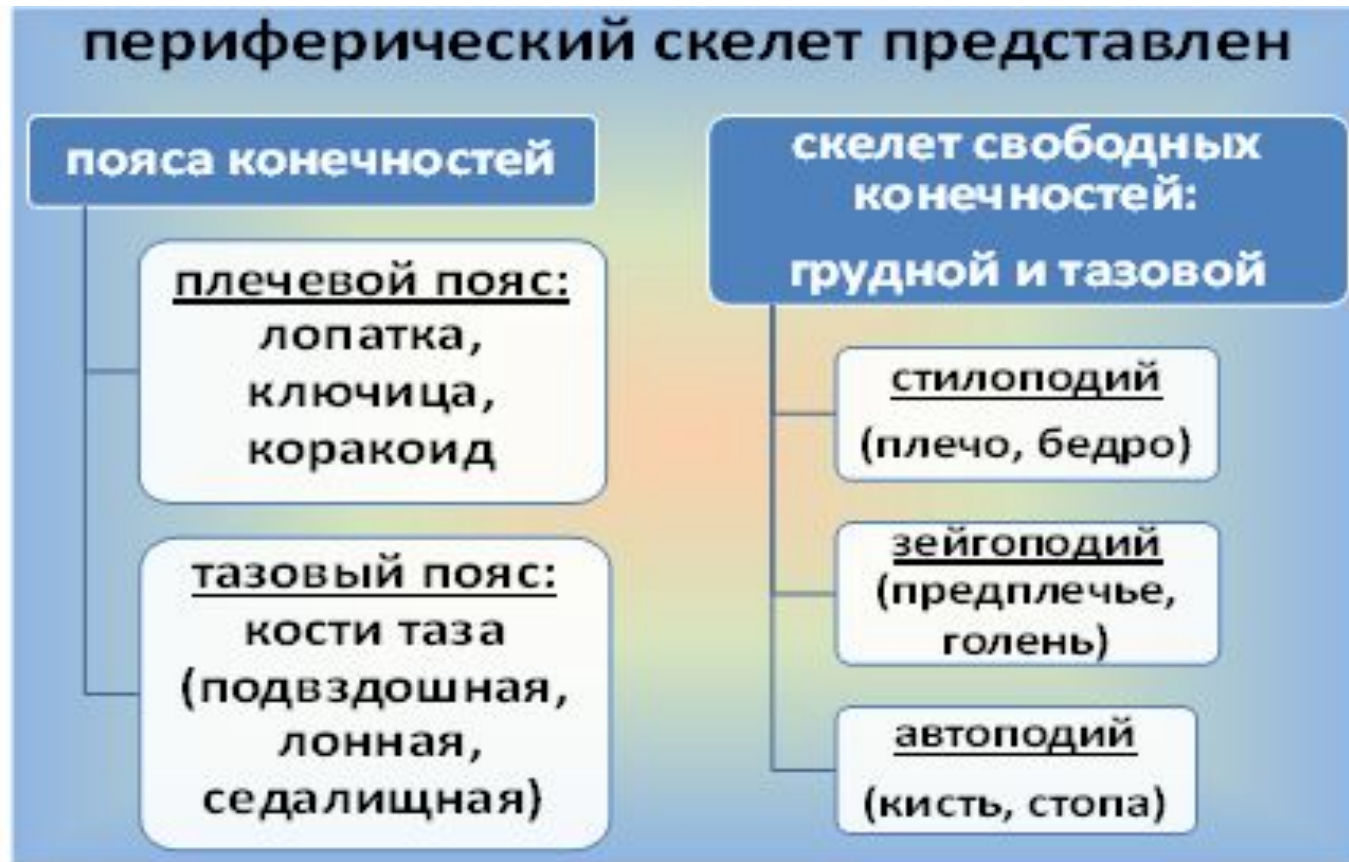Б

# Череп собаки



- 1 — верхнечелюстная кость;  
2 — лобная кость; 3 — слёзная кость; 4 — нёбная кость;  
5 — скуловая кость; 6 — носовая кость; 7 — резцовая кость;  
8 — теменная кость; 9 — межтеменная кость; 10 — чешуйчатая кость;  
11 — затылочная кость; 12 — нижняя челюсть.

# Периферический скелет домашних животных



# Периферический скелет домашних животных

**плечевой пояс (cingulum membri thoracici)**

Лопатка, ключица и коракоидная кость есть у примитивных животных (ящерицы, птицы).

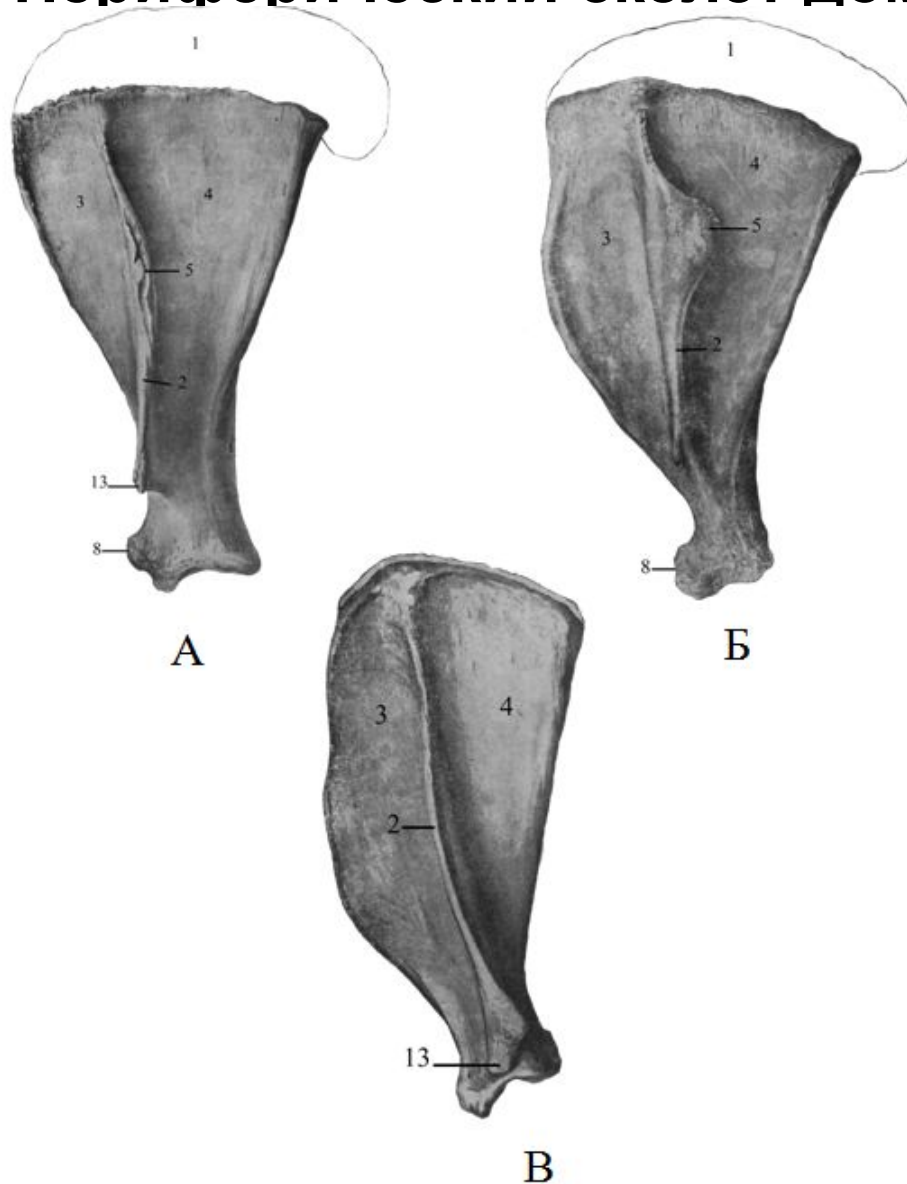
Ключица развита у обезьян, их грудные конечности способны к хватательным и вращательным движениям.

Рудименты ключицы – у кошки и собаки /небольшое вращение грудными конечностями/.

У лошади, крс и свиньи - грудные конечности только органы движения, в плечевом поясе развита только **лопатка.**



# Периферический скелет домашних животных



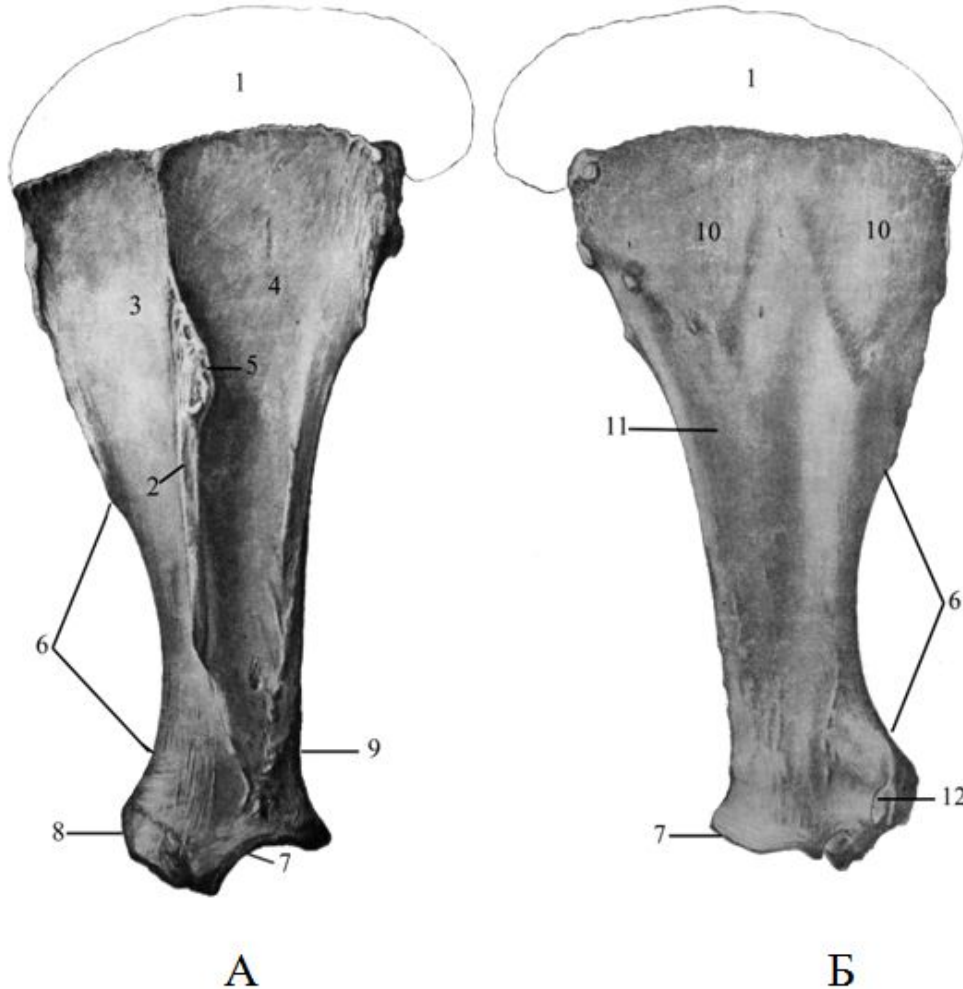
У крупного рогатого скота лопатка у основания широкая, заостренная ямка значительно больше чем предостная. Лопаточная ость сильно развита, в сторону вентрального угла становится выше и не доходя до последнего круто обрывается, заканчиваясь акромионом – acromion (13).

У свиньи лопатка имеет очень широкое основание и резко выраженную шейку. Ость лопатки треугольная, сильно загнута назад и несет бугор ости. К шейке ость сходит на нет и не имеет акромиона.

Рис. 2.

А – лопатка крупного рогатого скота; Б – лопатка свиньи; В – лопатка собаки.

# Периферический скелет домашних животных



- А – латеральная поверхность;
- Б – медиальная (реберная) поверхность;
- 1 - лопаточный хрящ;
- 2 – ость;
- 3 – предостная ямка;
- 4 – заостренная ямка;
- 5 - бугор ости;
- 6 – лопаточная вырезка;
- 7- суставная впадина;
- 8 – надсуставной бугорок;
- 9 – шейка;
- 10 – зубчатая поверхность;
- 11 – подлопаточная ямка;
- 12 – каракоидный отросток;
- 13 - акромион.

Рис. 1. Лопатка лошади

# Периферический скелет домашних животных

## тазовый пояс (*singulum membri pelvini*)

- ❖ представлен парными **подвздошной, лонной и седалищной костями**
- ❖ кости срастаются между собой, формируя левую и правую **тазовые кости**
- ❖ место сращения левой и правой тазовых костей - **тазовый шов (симфиз)**
- ❖ тазовые кости соединяются неподвижным суставом с крестцом, образуя вместе с ним **таз**
- ✓ тела подвздошной, лонной и седалищной костей, срастаясь, образуют **вертлужную впадину** (входит головка бедренной кости)

# Периферический скелет домашних животных

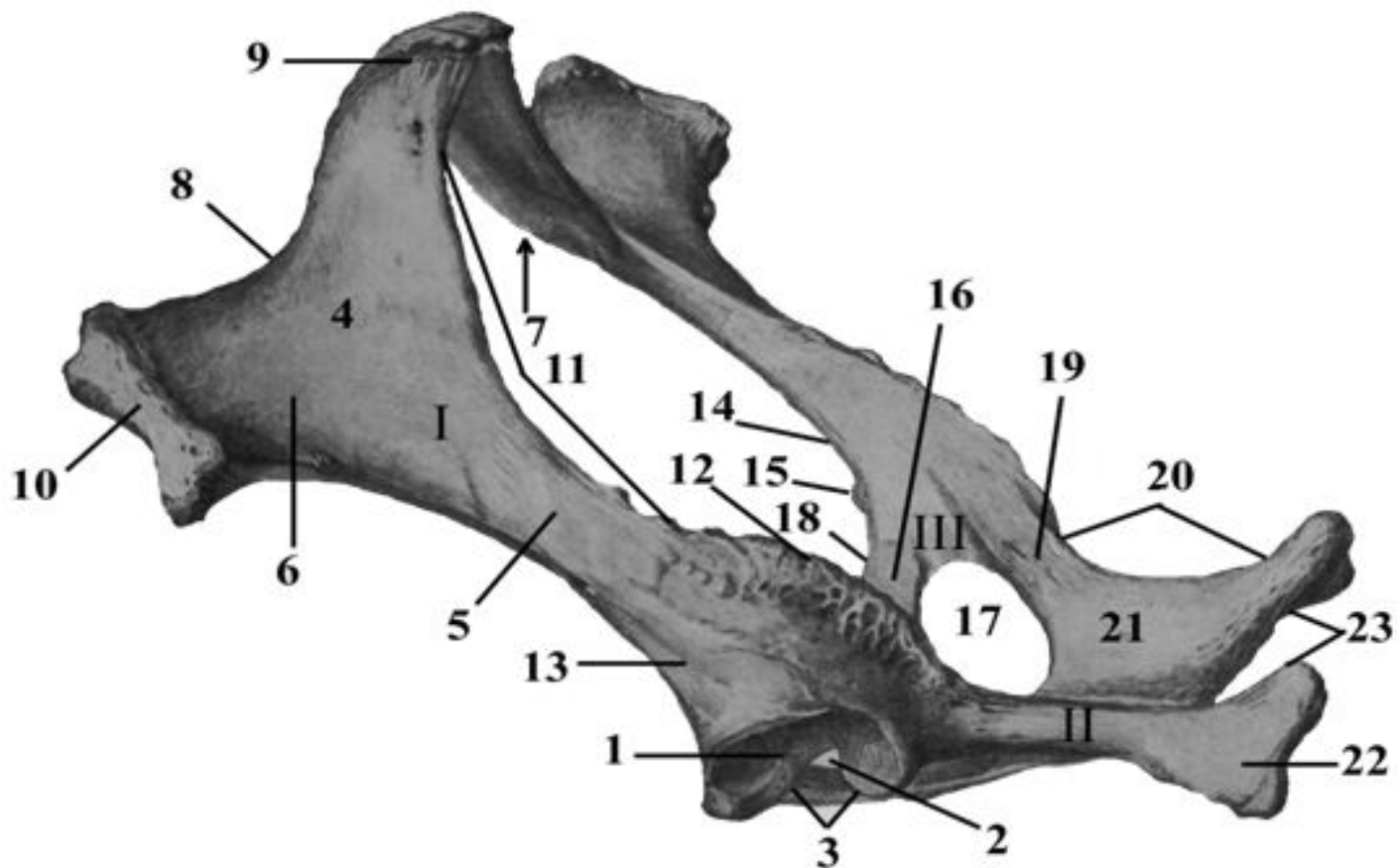
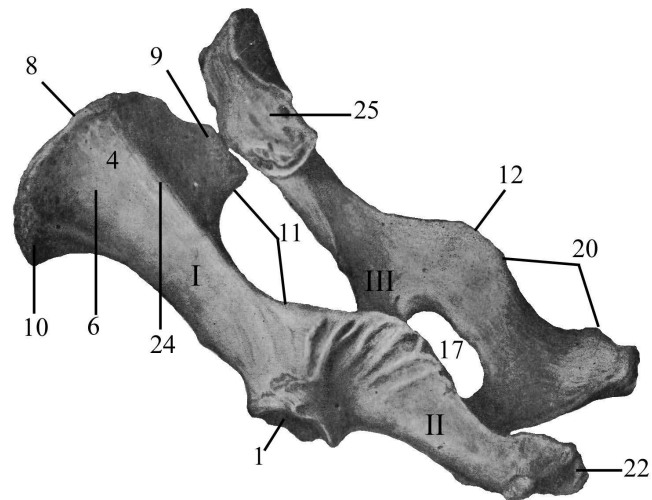
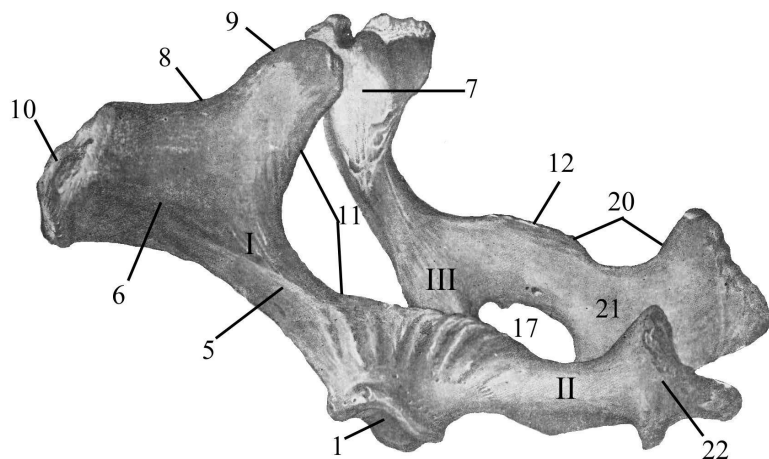


Рис. 10. Тазовые кости лошади

I – подвздошная кость; II – седалищная кость; III – лонная кость; 1 – суставная

# Периферический скелет домашних животных



Тазовые кости.

А – крупного рогатого скота; Б – свиньи;

# Периферический скелет домашних животных

## скелет свободных конечностей

### 1 звено - стилоподий

(stylos - столб, podos - нога) включает 1 кость /1 луч/, которая соединяется с поясом конечностей

### 2 звено - зейгоподий

(zeugos - пара) – состоит из 2 лежащих рядом длинных костей (2 луча):

□ на грудной конечности – предплечье /локтевая и лучевая кости/

□ на тазовой – голень /большая и малая берцовые кости/

✓ у животных с подвижным соединением между костями зейгоподия возможны вращательные движения конечностями (обезьяна, кошка, собака)

# Периферический скелет домашних животных

## 3 звено - автоподий

(autos - собственно) - лапа (состоит из нескольких костей /лучей/, их количество зависит от типа хождения).

□ на передней конечности - передняя лапа - кисть

□ на задней конечности - задняя лапа - стопа

**автоподий (лапа) имеет 3 участка**

**1. верхний /базиподий/-** основание лапы состоит из нескольких рядов коротких костей: на кисти - запястье (2 ряда костей), на стопе - заплюсна (3 ряда костей)

**1. средний /метаподий/** состоит из удлинённых костей: на кисти - пясть, на стопе - плюсна

**2. нижний /акроподий/** (acros - край, вершина) - представлен пальцами. Каждый палец состоит из **трех фаланг**: проксимальной, средней и дистальной

✓ кости автоподия содержат больше органических веществ, чем кости стило- и зейгоподия, они более упругие и меньше подвержены переломам

# Периферический скелет домашних животных

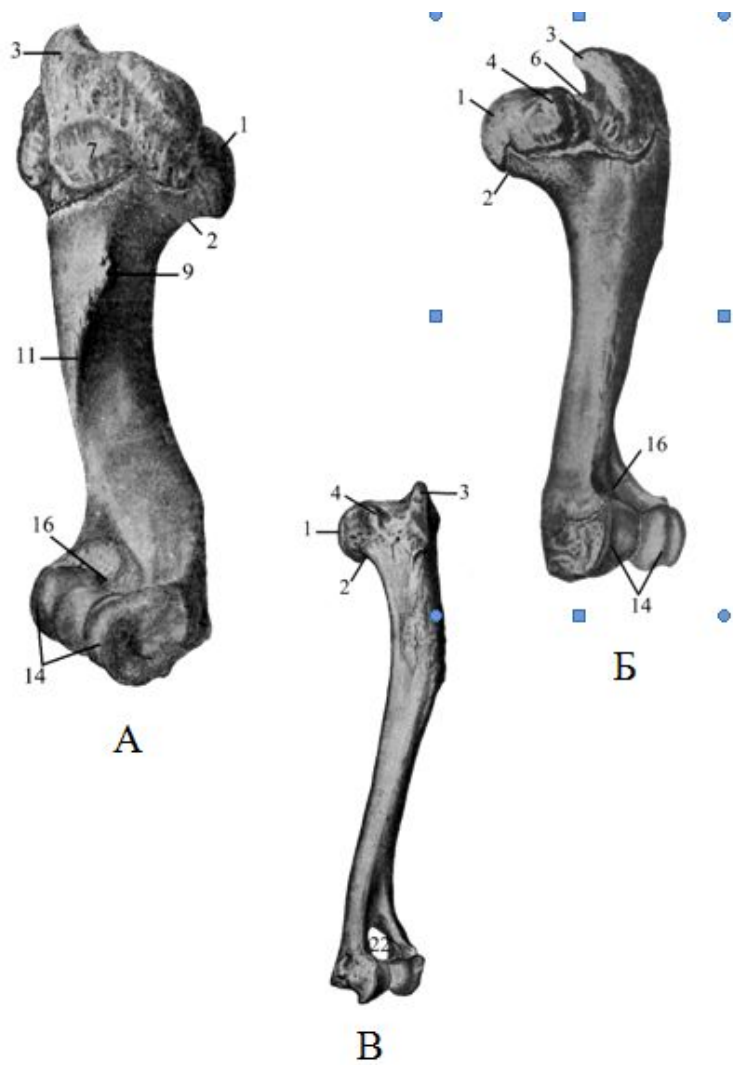


Рис. 4. Плечевая кость  
 А - крупного рогатого скота; Б - свиньи; В - собаки

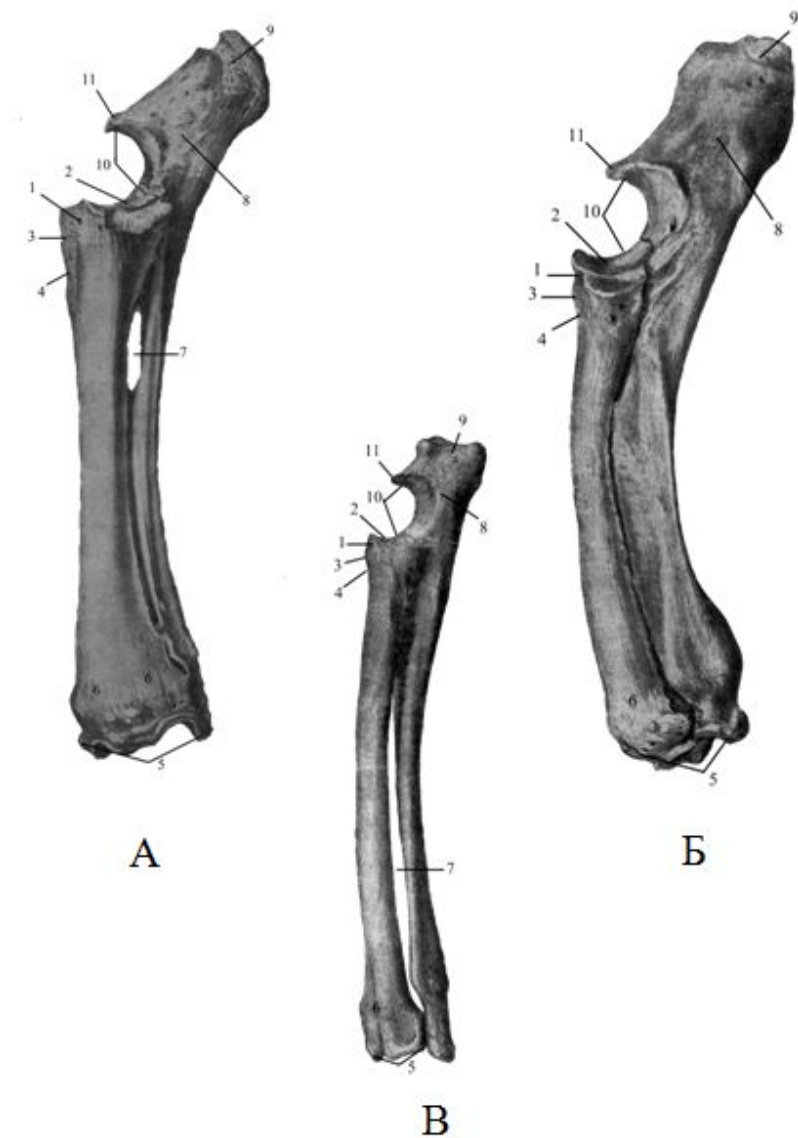
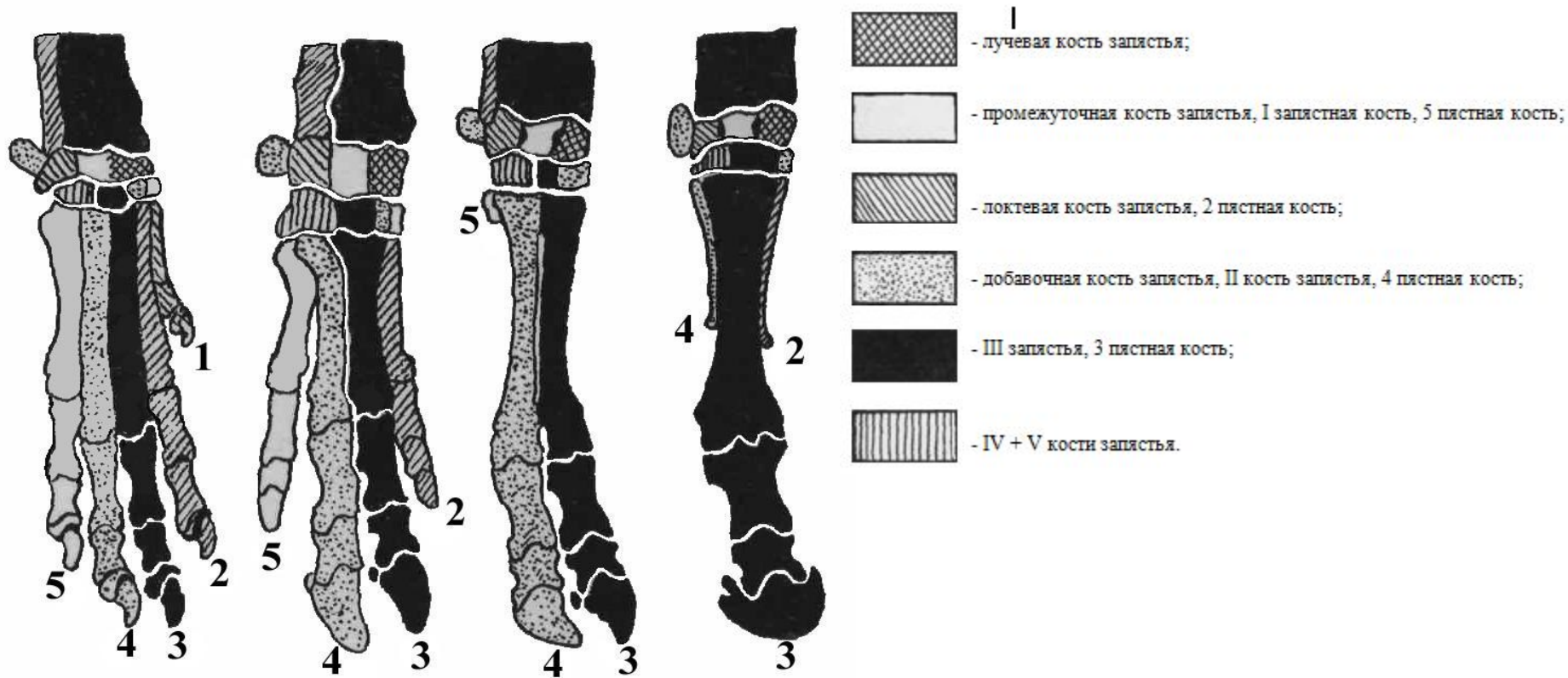


Рис. 6  
 А - кости предплечья крупного рогатого скота; Б - кости предплечья свиньи; В - кости предплечья собаки.



# Периферический скелет домашних животных



**Рис. 7. Скелет кисти собаки, свиньи, крупного рогатого скота, лошади.**

# Периферический скелет домашних животных

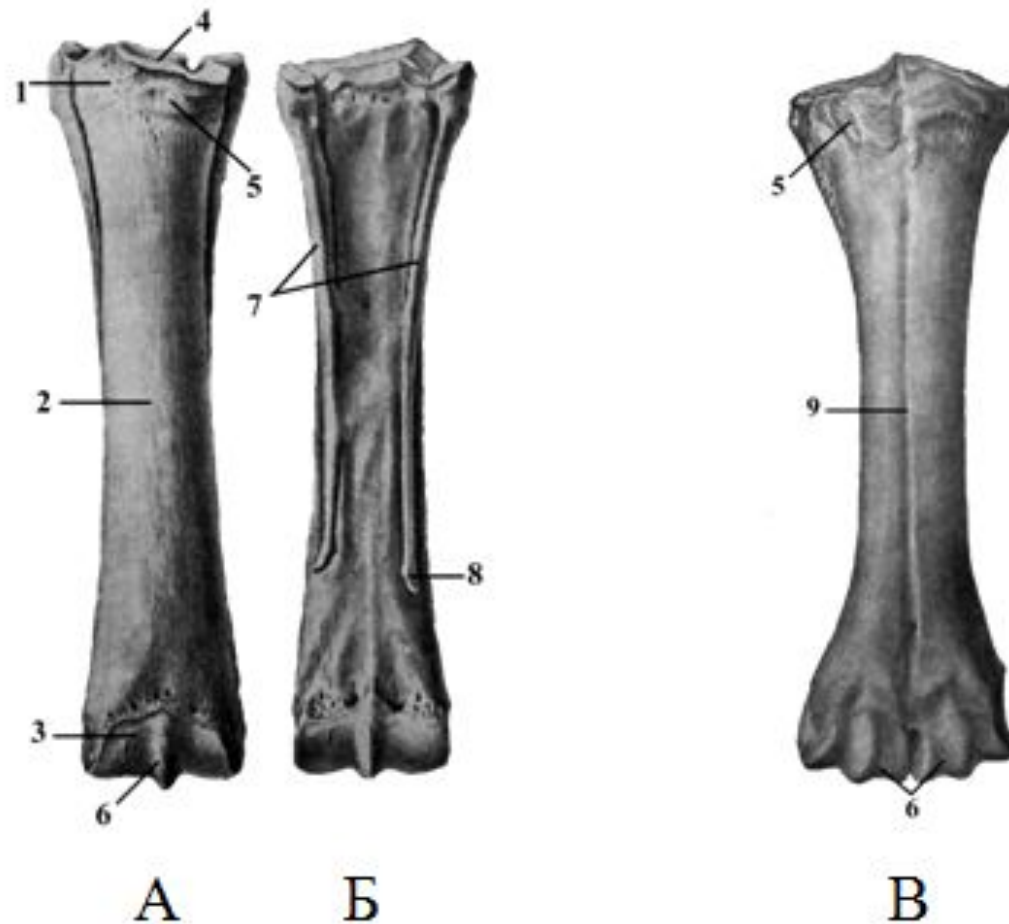


Рис. 8. Кости пясти лошади (А и Б) и крупного рогатого скота (В)  
А – дорсальная поверхность; Б – пальмарная поверхность;

# Периферический скелет домашних животных

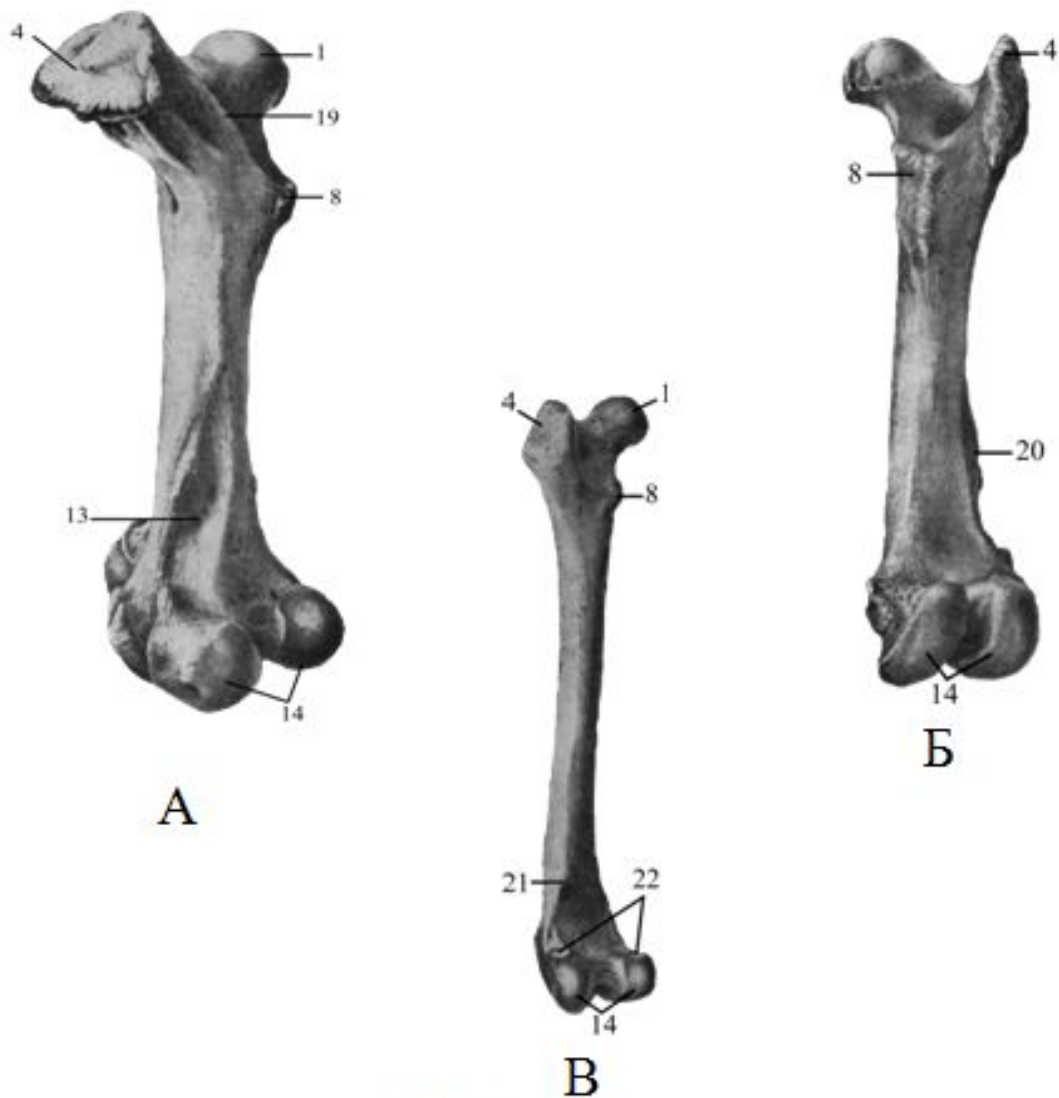


Рис. 13. Бедренная кость  
А – крупного рогатого скота; Б – свиньи; В – собаки.

# Периферический скелет домашних животных

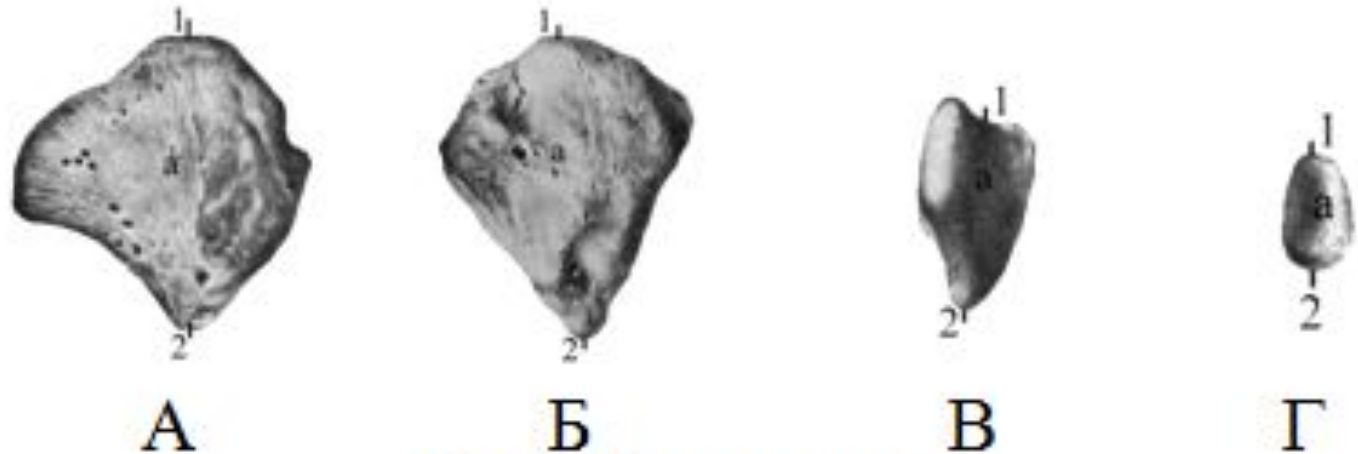


Рис. 14. Коленная чашка.

А – лошади; Б – крупного рогатого скота; В – свиньи; Г – собаки.  
1 – основание; 2 – верхушка; а – краниальная (кожная) поверхность.

# Периферический скелет домашних животных

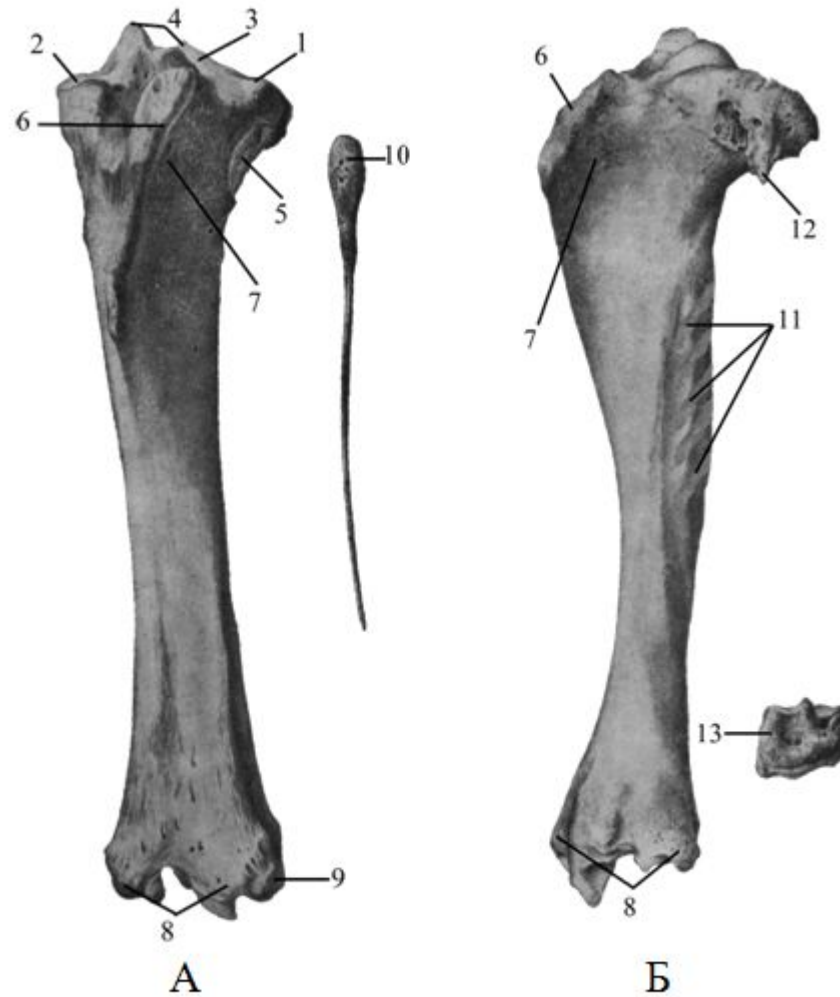
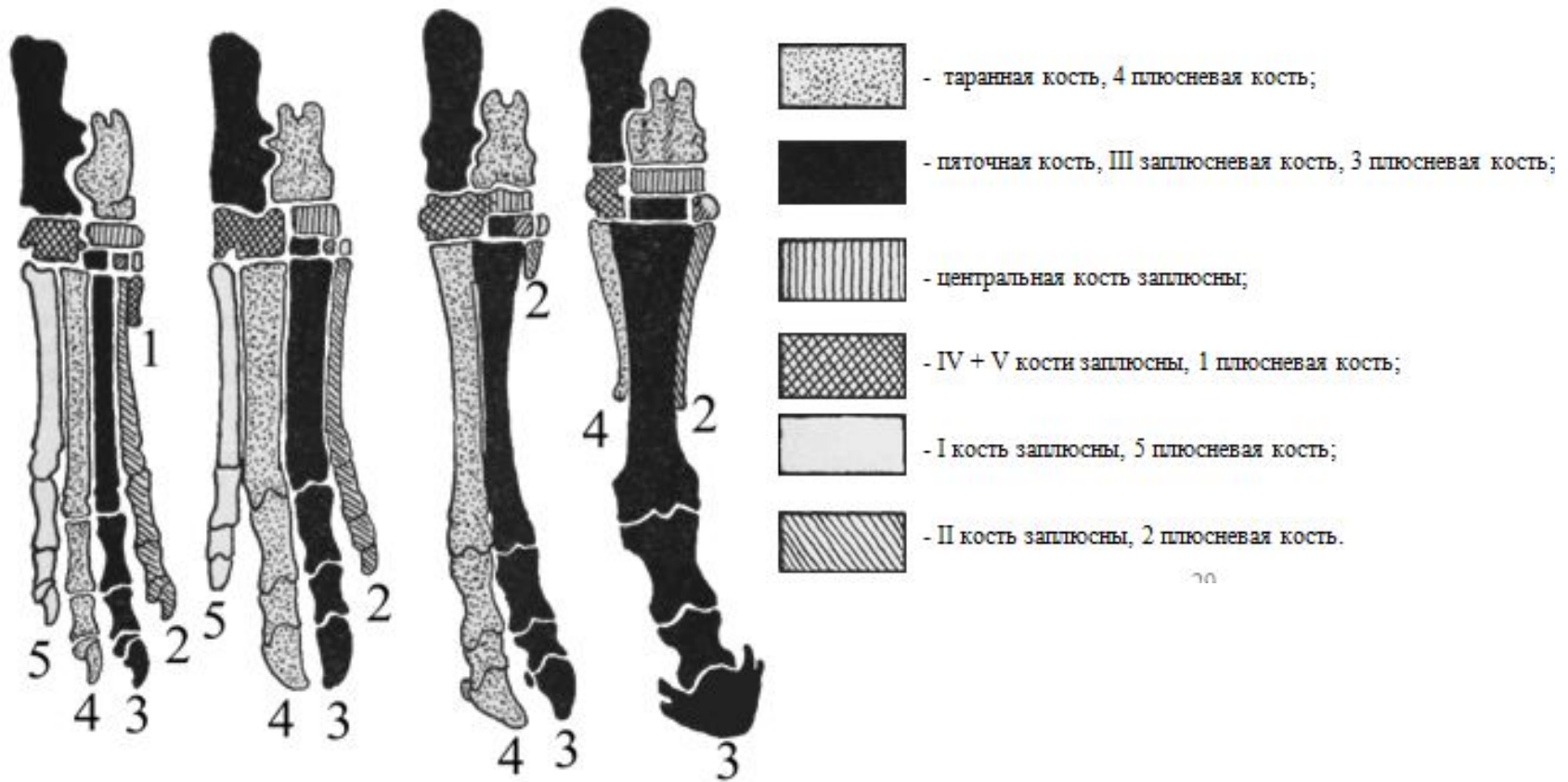


Рис. 15. Кости голени  
А – лошади; Б – крупного рогатого скота;

# Периферический скелет домашних животных



. Скелет стопы собаки, свиньи, крупного рогатого скота, лошади

# Общая морфофункциональная характеристика скелетной мускулатуры

## функции скелетных мышц:

1. перемещение тела в пространстве - *динамика*
2. перемещение одной части тела по отношению к другой (жевание, дыхание)
3. поддержание тела в приподнятом состоянии - *статика*
4. основной источник тепла в организме: преобразуют химическую энергию корма в *тепловую* (65% - для прохождения химических реакций) и *механическую* (35%)
5. рецепторное поле (много нервных окончаний)
6. участвуют в крово- и лимфообращении (сокращаясь мышцы сдавливают вены и лимфатические сосуды, проталкивая кровь и лимфу)
7. образуют стенки полостей (ротовой, грудной, брюшной и тазовой)

# Общая морфофункциональная характеристика скелетной мускулатуры

анатомические части мышцы

✓ лат. *mys* - мышь, *musculus* – мышонок

1. активная часть – брюшко (сокращается)

2. пассивная часть – сухожилия (крепят мышцу к костям)

3. начало мышцы /*origo*/ – головка

- конец мышцы, приближенный к центру тела

4. окончание мышцы /*insertio*/ - хвост

- конец мышцы, удаленный от центра тела



# Общая морфофункциональная характеристика скелетной мускулатуры

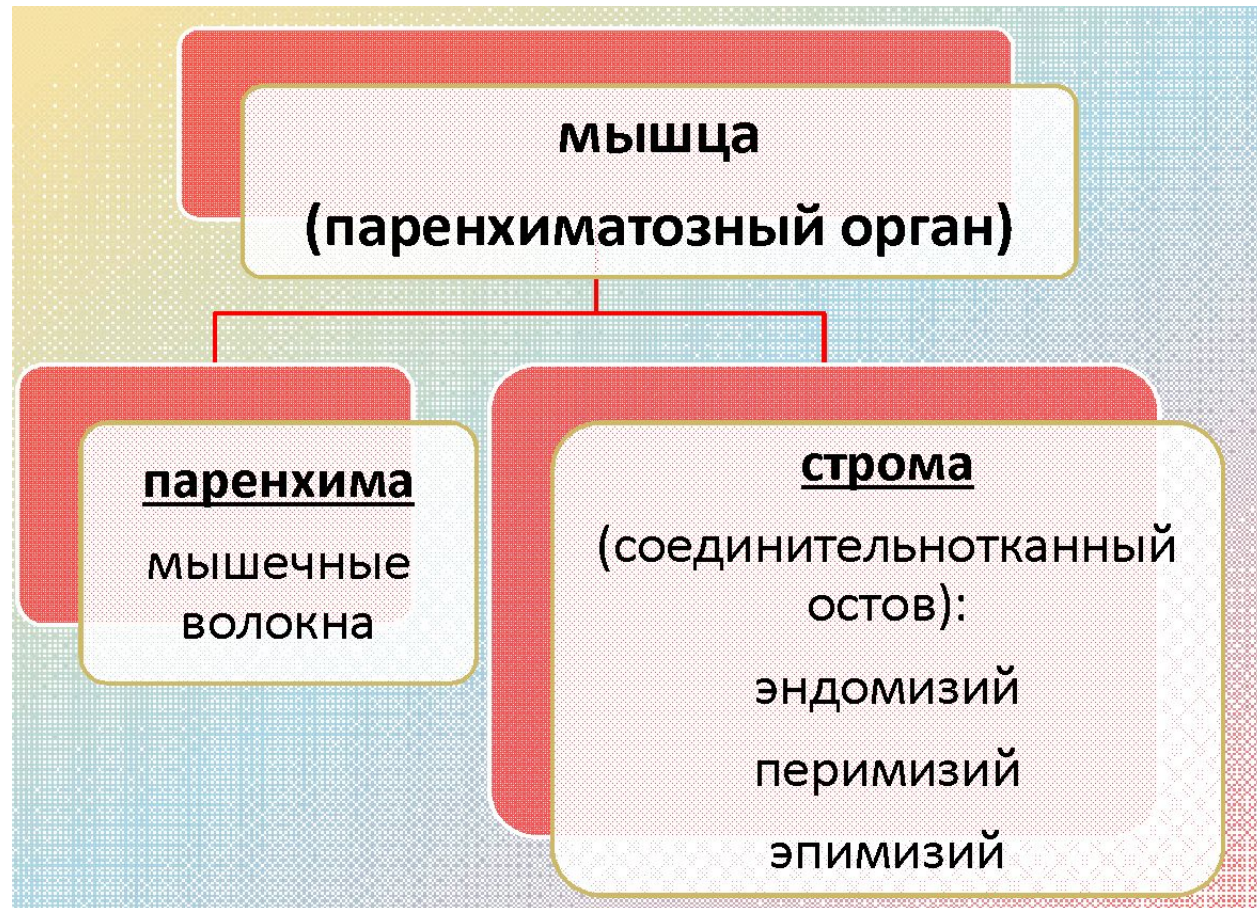## паренхима мышцы

структурная единица скелетной мышцы - **мышечное волокно**

## строма мышцы

- 1.эндомизий** (endomysium) – объединяет мышечные волокна в первичные мышечные пучки
  - 2.перимизий** (perimysium) – объединяет первичные мышечные пучки во вторичные и третичные, по нему ветвятся сосуды и нервы
  - 3.эпимизий** (epimysium) – покрывает снаружи мышцу
- ✓ волокна стромы соединены между собой по типу раздвижной решетки, поэтому мышца, сокращаясь, утолщается
  - ✓ перимизий и эпимизий образуют **сухожилия**
- строма + паренхима = мышечное брюшко**

# Общая морфофункциональная характеристика скелетной мускулатуры



# Общая морфофункциональная характеристика скелетной мускулатуры

## классификация мышечных волокон

### 1 тип - красные (медленные):

- 1) не очень интенсивная, но длительная работа
- 2) аэробный (требует  $O_2$ ) распад энергетических веществ (гликоген, глюкоза, липиды)
- 3) много *миоглобина* - белка, запасующего  $O_2$  (он красного цвета, поэтому волокна красные)
- 4) запасы гликогена небольшие
- 5) скорость распада АТФ низкая

### 2 тип - белые (быстрые):

- 1) интенсивная, но кратковременная работа
  - 2) анаэробный (не требует  $O_2$ ) распад гликогена или глюкозы до *молочной кислоты*
  - 3) мало миоглобина (волокна белые)
  - 4) запасы гликогена большие (т.к. анаэробный распад дает в 18 раз меньше энергии)
  - 5) скорость распада АТФ высокая
- ❖ в мышце красные и белые волокна лежат мозаично

# Общая морфофункциональная характеристика скелетной мускулатуры

показатели работоспособности мышцы

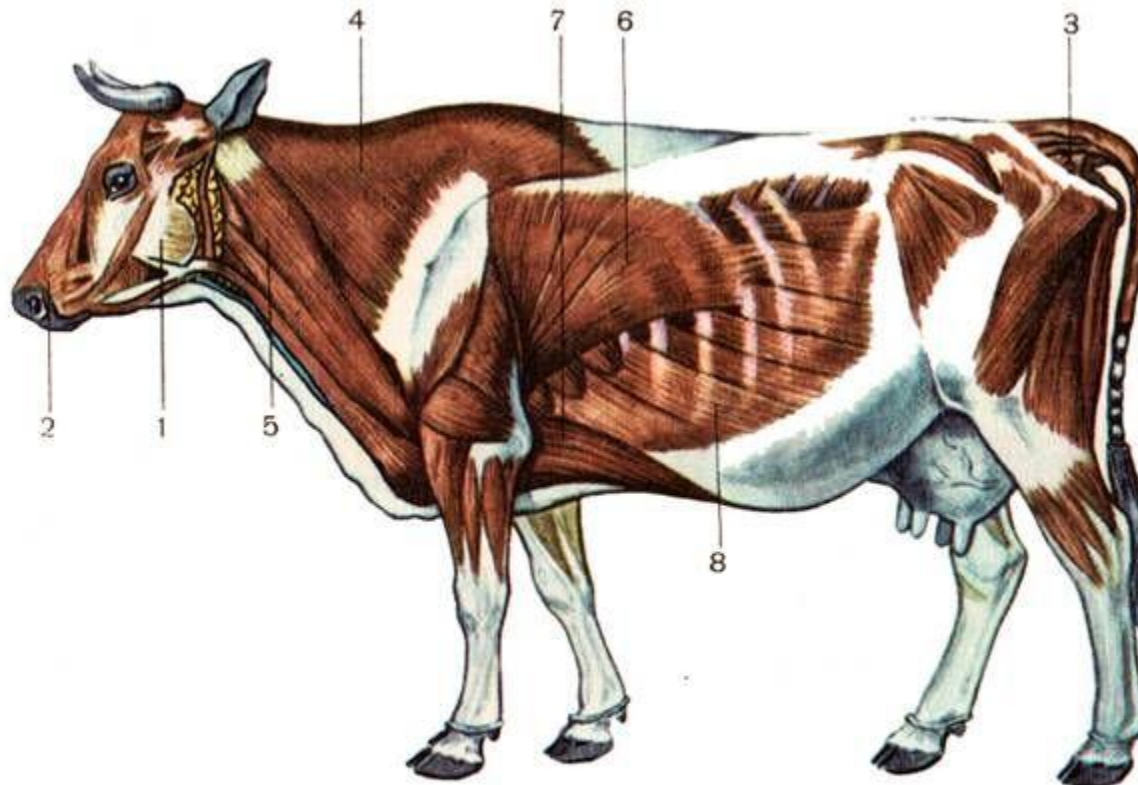
- **анатомический поперечник (АП)** - показывает площадь поперечного сечения мышцы. Определяется в самом широком месте мышечного брюшка перпендикулярно продольной оси мышцы
- **физиологический поперечник (ФП)** - характеризует силу мышцы и складывается из суммы площадей поперечных сечений всех волокон входящих в мышцу. Определяется при пересечении волокон перпендикулярно их длине
- отношение **ФП** к **АП** характеризует динамические и статические свойства мышцы

# Общая морфофункциональная характеристика скелетной мускулатуры

по топографии (местоположению):

1. по отделам и звеньям скелета (м. головы, шеи, туловища, хвоста, конечностей)
2. по принадлежности к суставам на конечностях (м. локтевого сустава и т.д.)
3. по отношению к другим мышцам (синтопии):
  - *поверхностные* (под кожей) и *глубокие*
  - *медиальные* и *латеральные* (хвостовые) - на соответствующих поверхностях тела и конечностей
  - *наружные* и *внутренние* (межреберные) – в соответствующих слоях стенок полостей тела

# Общая морфофункциональная характеристика скелетной мускулатуры



## Поверхностные мышцы коровы:

1— жевательный мускул; 2— двигатель верхней губы и ноздри; 3— хвостовой мускул; 4— трапециевидный мускул; 5— сгибатель шеи; 6— широчайший мускул спины; 7— глубокий грудной мускул; 8— наружный косой брюшной мускул.

# Общая морфофункциональная характеристика скелетной мускулатуры

по форме:

**I. пластинчатые** - соединяют туловище с грудными конечностями, образуют стенки полостей тела:

**1) веерообразные** (широчайшая м. спины)

**2) зубчатые** (вентральная зубчатая м.)

**3) куполообразные** (диафрагма)

**4) лентовидные** (грудино-щитовидная м.)

**II. длинные** – вид веретена, конуса, цилиндра округлые в поперечном сечении, имеют головку, мышечное брюшко и длинный хвостик:

**1) по числу головок – одно-, дву-, трех-, четырехглавые**

**2) по числу брюшек – одно-, двубрюшные**

✓ лежат на конечностях, проходят через 2-3 звена, обеспечивают большой размах конечностей

# Общая морфофункциональная характеристика скелетной мускулатуры

- III. **комплексные** - на своем протяжении закрепляются на многих костях отдельными короткими сухожильными пучками. Их мышечная масса слита в единое целое (длиннейшая м. спины) или имеет множество следующих друг за другом мышечных пучков (подвздошно-реберная м.)
- IV. **кольцеобразные** - располагаются вокруг естественных отверстий – сфинктеры (круговая м. рта)



# Общая морфофункциональная характеристика скелетной мускулатуры

по функции:

1. *сгибатель* – флексор
2. *разгибатель* – экстензор
3. *приводящая* – аддуктор (на медиальной поверхности сустава)
4. *отводящая* – абдуктор (на латеральной стороне сустава)
5. *вращатель* – ротатор (лежат косо к рычагу):
6. *напрягатель* – тензор (действуют на фасции, не давая собираться им в складки)
7. *расширитель* – дилататор
8. *суживатель* - констриктор
9. *сжиматель* – сфинктер
10. *поднимающая* - леватор
11. *опускающая* – депрессор
12. *оттягивающая* - ретрактор
13. *подтягивающая* - протрактор
14. *вдыхатель* - инспиратор
15. *выдыхатель* - экспиратор

# Общая морфофункциональная характеристика скелетной мускулатуры

по групповой характеристике:

- 1. синергисты** (syn – вместе, ergo – работа) – выполняют совместную работу, усиливая друг друга
  - 2. антагонисты** (anti – против, agon – борьба) – противодействующие друг другу (супинаторы с разгибателями против пронаторов и сгибателей)
- ✓ каждая мышца имеет противоположно лежащую мышцу и функционально дополняющую её. Две противоположно лежащие и действующие мышцы образуют нераздельную пару. Если одна из них (разгибающая палец) прекратит действовать, то и противоположная тоже перестанет работать (палец останется в согнутом состоянии)

# Общий покров (integumentum commune)

## Общий покров /кожа/

- наружная оболочка тела животного
- объединяет подлежащие органы в единое целое и защищает от вредных внешних воздействий
- посредник между организмом и окружающей средой
- среда обитания влияет на строение кожи и ее производных
- разные участки кожи, выполняя специфические функции, имеют особенности в развитии и строении
- потеря 1/3 кожи - гибель животного

# Общий покров (*integumentum commune*)

**общий покров составляют:**

1. собственно кожа

2. производные кожи:

1) *волосы*

2) *железы кожи*: потовые, сальные, молочные

3) *кожные ушные складки (ушная раковина)*

4) *рога*

5) *мякиши*

6) *ногти, когти, копытца, копыта*

✓ из кожного покрова развиваются слюнные железы, зубы, веки, конъюнктивы, роговица, хрусталик

# Общий покров (integumentum commune)

## морфометрические показатели кожи

ВИД	масса кожи		толщина кожи, мм
	<u>абсолютная,</u> кг	<u>относительная к массе</u> тела, %	
лошадь	8,0-20,0	5,5-6,0	1,0-7,0
крс	20,0-40,0	6,0-7,0	3,0-4,0
овца	1,5-2,5	5,0-7,3	0,7-2,0
свинья	7,0-10,0	5,6-6,0	0,6-3,0
кролик	0,34-0,35	11,5	2,6

# Общий покров (*integumentum commune*)

## функции кожи:

1. **рецепторная** - огромное количество рецепторов обеспечивает механическую (тактильную, болевую), термическую, химическую чувствительность
2. **терморегулирующая:**
  - а) испарение влаги с выделением тепла
  - б) развита сосудистая сеть (охлаждение крови)
  - с) сохранение тепла - за счет жира в подкожном слое и густого волосяного покрова
3. **защитная** – предохраняет от обезвоживания, препятствует *химическим* (яды), *физическим* (УФО), *биологическим* (микробы) факторам
4. **выделительная** – благодаря железам кожи (сальные, потовые, молочные и др.):
  - ✓ участвует в водно-солевом обмене (в сутки выделяется до 1 л воды, 4-6 л углекислого газа, хлориды, соли молочной кислоты, мочевины)
  - ✓ нарушение белкового обмена (кетоз) у коров - запах ацетона

# Общий покров (*integumentum commune*)

5. **дыхательная** - через кожу поступает до 2% O<sub>2</sub> у млекопитающих, 60% - у земноводных
6. **депонирующая:**
  - ✓ содержит до 10% крови
  - ✓ в подкожном слое - жир (горб у верблюда, курдюк у овец), жирорастворимые вит. А, Д, Е
  - ✓ самки более склонны к накоплению жира (расход питательных веществ на вынашивание и выкармливание потомства)
7. **синтез витамина Д** под действием УФЛ
8. **потребительское** (меха, кожи; шерстяные изделия, из копыт и рогов – сувениры; молоко)
  - ✓ качество кожи зависит от вида животных, пола и места расположения
  - ✓ наибольшая толщина кожи - у крс, наименьшая - у овец
  - ✓ у старых животных кожа толще, чем у молодых
  - ✓ у самцов кожа толще, чем у самок
  - ✓ самые толстые участки кожи на спине, боках и конечностях

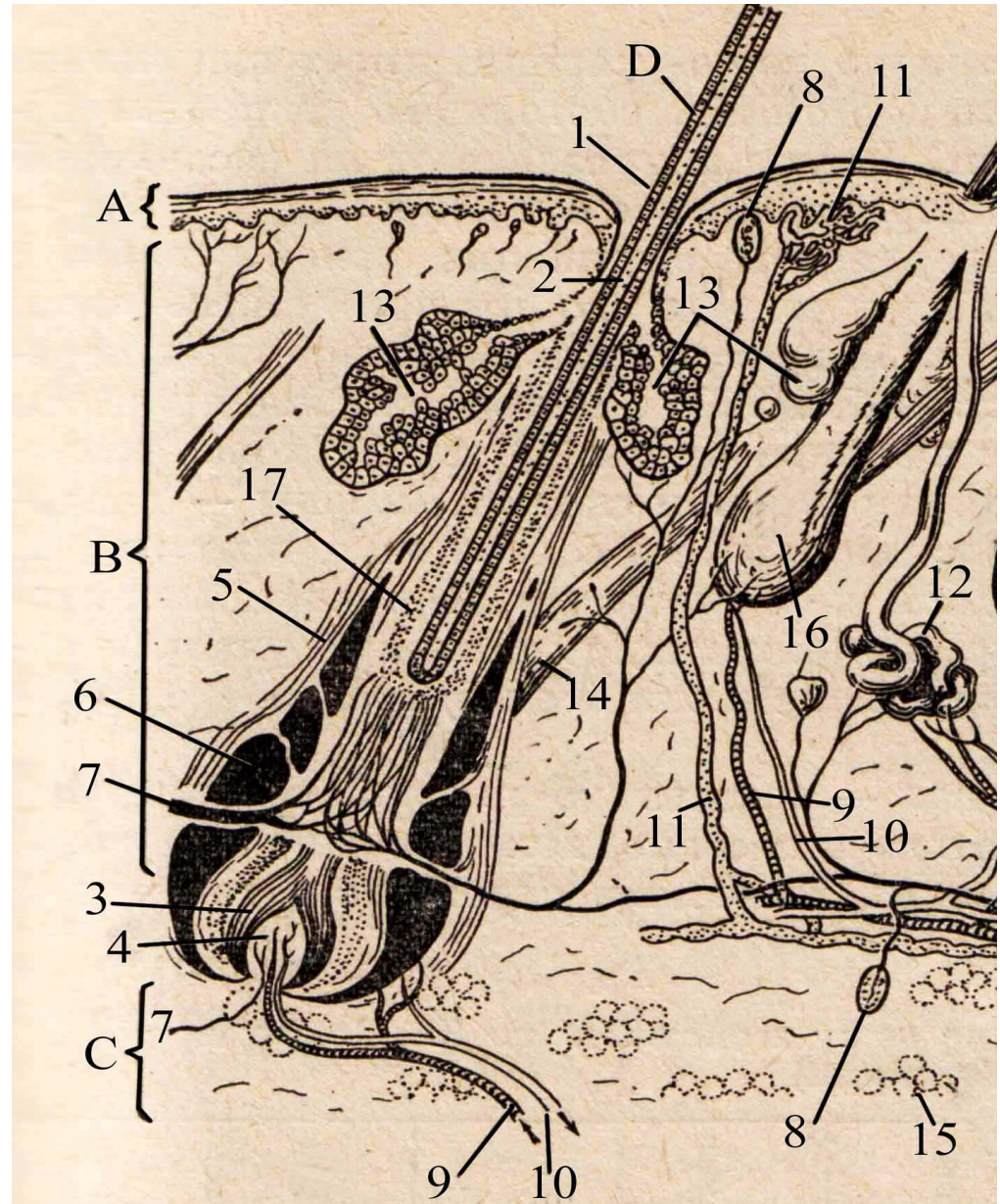
# Общий покров (integumentum commune)

Кожа состоит из 3 слоев:

- 1.эпидермис (надкожица)
- 2.основа кожи (дерма)
- подкожный слой (гиподерма)

**Рис. 1. Схема строения кожного покрова:**

**А** – эпидермис; **В** – дерма; **С** – подкожный слой; **D** – синузальный волос; 1 – стержень волоса; 2 – корень волоса; 3 – луковица волоса; 4 – сосочек волоса; 5 – волосяная сумка; 6 – синусы волосяной сумки; 7 – нервы; 8 – кожные рецепторы; 9 – артерии; 10 – вены; 11 – лимфатический сосуд; 12 – потовая железа; 13 – сальная железа; 14 – мышца, поднимающая волос; 15 – подкожный жир; 16 – фолликул волоса; 17 – корневое влагалище.

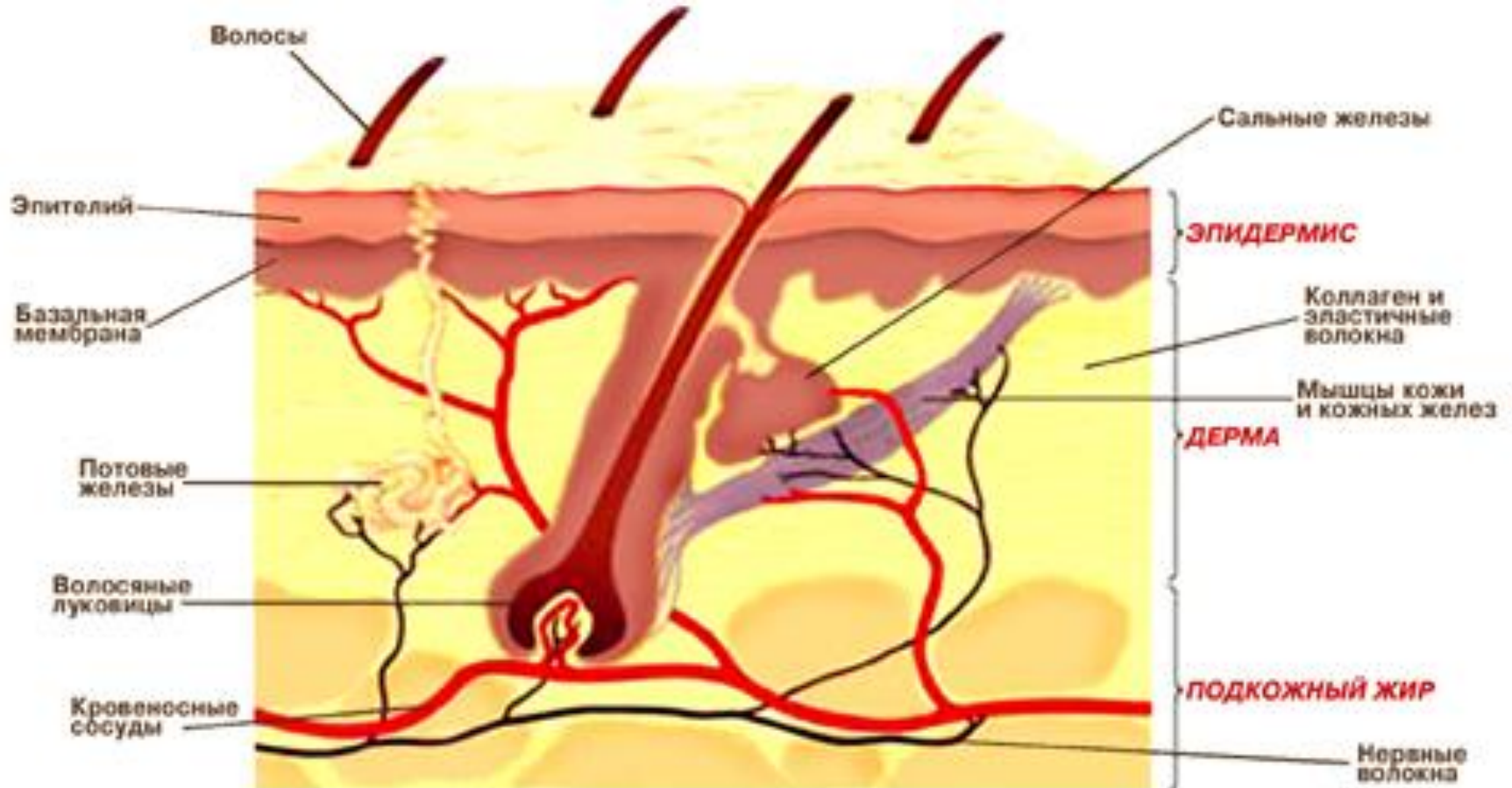




# Общий покров (integumentum commune)

Кожа состоит из 3 слоев:

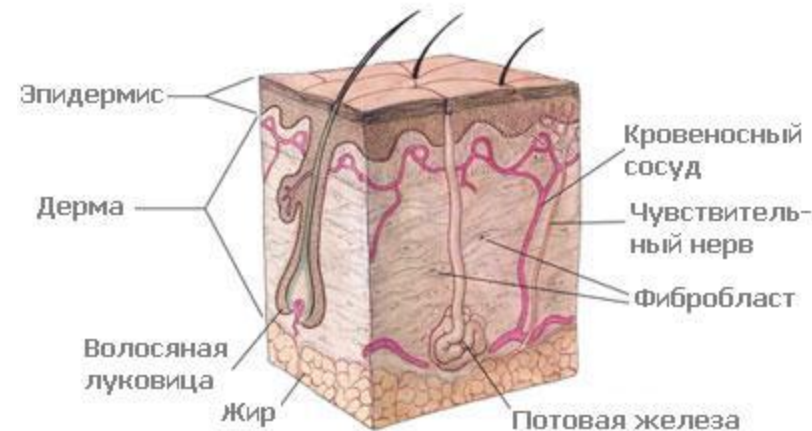
- 1.эпидермис (надкожица)
- 2.основа кожи (дерма)



# Общий покров (integumentum commune)

Волосы — pili

- производные эпидермиса кожи
- ороговевшая, твердая, но гибкая и эластичная нить
- формируют шерстный покров (защита, терморегуляция).  
у некоторых пород свиней - отсутствует
- отсутствуют на мякишах, носовом (у овец, собак) и носогубном (у крс) зеркальце; незначительный - на вымени коров
- гигроскопичны, плохо проводят тепло, ток
- плотность волос на 1 см<sup>2</sup>: крс – 2600, лошадь – 7000, романовская овца – 3000-4000, меринос – 8000, собака – 1000-9000, кошка – 8000-25000
- скорость роста – 0,3 - 0,4 мм в сутки
- более толстые и длинные волосы на спине, тонкие и короткие – на животе и голове



# Общий покров (*integumentum commune*)

ТИПЫ ВОЛОС:

- 1.длинные - сравнительно толстые, с развитым мозговым веществом
- ✓ образуют челку, гриву, хвост, щетки (под пястью и плюсной у лошадей) – защитная роль
- 1.осязательные (синуозные) имеют кровеносные синусы в волосяной сумке, снабженной многочисленными нервными окончаниями
- ✓ на губах, возле ноздрей и глаз
- 1.покровные - покрывают тело животного и предохраняют от колебаний окружающей температуры
- ✓ расположены под углом к коже  
формируют *потоки волос* - направление волос одной области тела

# Общий покров (integumentum commune)

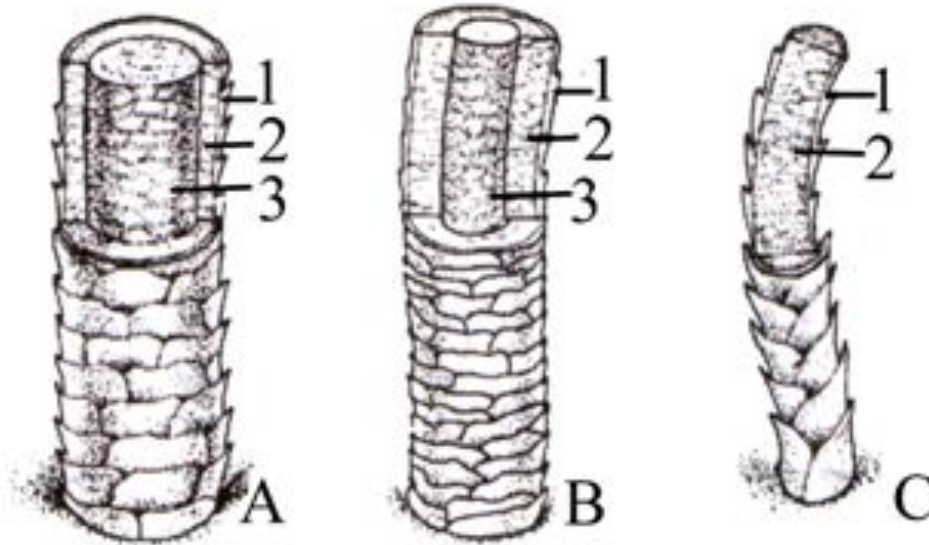


Рис. 2. Типы волос:

А – длинный волос; В – покровный волос; С – пуховой волос; 1 – кутикула; 2 – корковое вещество; 3 – мозговое вещество.

# Общий покров (*integumentum commune*)

потовые железы (*glandulae sudoriferae*)

- лежат в глубоких слоях дермы, частично в подкожном слое, регулируются АНС
- простые неразветвленные трубчатые железы:
  - а) секреторный отдел* слабо изогнут или свёрнут в клубочек
  - б) выводные протоки* слегка извитые и открываются они преимущественно в волосяные воронки, реже – на поверхности кожи потовыми порами
- теплоотдача путем испарения (98% пота - вода)
- выделяют с потом продукты обмена (мочевина, аммиак, NaCl, некоторые белки)
- отсутствуют на головке полового члена, сосках вымени, вблизи чувствительных волос

# Общий покров (*integumentum commune*)

сальные железы (*glandulae sebaceae*)

- лежат в основе кожи, 1-3 железы возле 1 волоса
- простые альвеолярные железы с разветвленными концевыми отделами:
  - а) выводные протоки ведут в волосяные воронки
  - б) секрет /*кожное сало (sebum)*/ – жир + разрушенные клетки железы (голокринный тип секреции), смазывает стержни волос и кожу, защищая от УФО, высыхания, размокания; поддерживает рН кожи (5,8-6,0 у кошек и собак); бактерицидный и фунгицидный (противогрибковый) эффект; снижает теплопотери
- регулируются гормонами (тестостерон, прогестерон усиливают секрецию), влияет стресс, микробы, паразиты
- патологически усиленная секреция - *себорея*
- нет в сосках молочных желез, в коже носового зеркала, на мякишах, рогах и копытах

# Общий покров (*integumentum commune*)

молочные железы (*glandulae lactiferae*)

- видоизмененные потовые железы
- сложная (ветвятся выводные протоки), разветвленная (ветвятся концевые отделы), трубчато-альвеолярная (по форме концевых отделов) с апокриновым типом секреции (капля жира отрывается с верхушкой клетки)
- у копытных лежат на вентральной поверхности живота - *вымя (uber)*
- у многоплодных животных (свиньи, собаки и др.) *множественное вымя (вымена)* - 10-16 молочных холмов, лежащих попарно на вентральной стенке тела от грудины до лонных костей
- начинает функционировать и сильно увеличивается в размерах во время беременности

# Общий покров (integumentum commune)

вымя крупного рогатого скота (uber)

- в лонной области между бедрами

анатомические части:

1. *тело* – разделено срединным желобом на *правую и левую половины*, каждая без границ делится на переднюю и заднюю доли (всего 4 доли, реже 6)

2. *соски* – по 1 на каждую долю

форма вымени: чашеобразное, ваннообразное, козье

форма сосков: цилиндрические (мясной сосок); конические; расширенные у основания

- ✓ задняя поверхность вымени с отвесными складками кожи и линейными потоками волос - *молочное зеркало* (большое зеркало с нежными складками – признак молочности коровы)


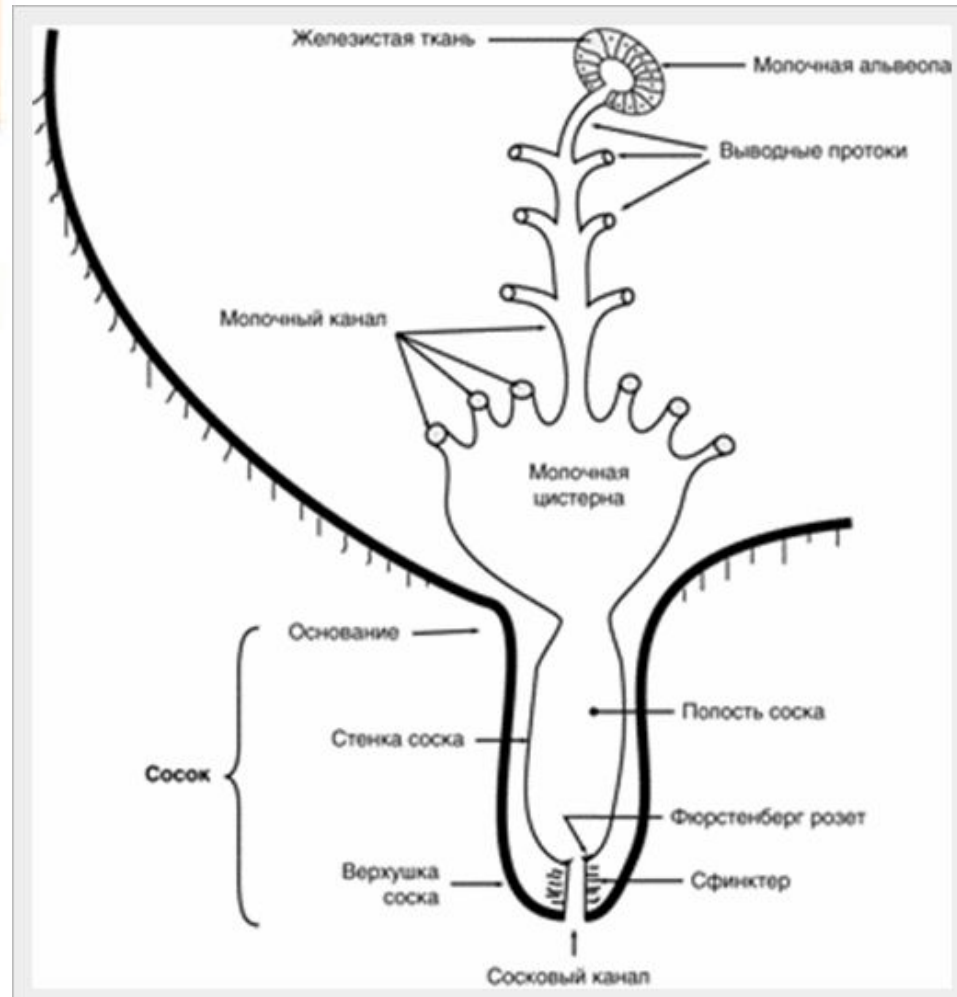
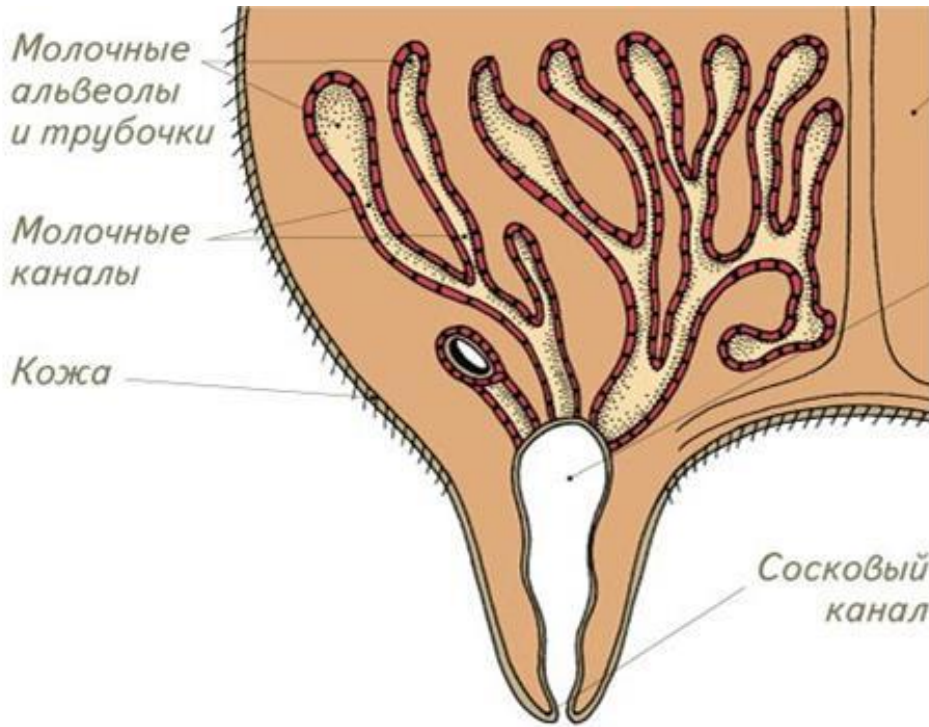


Рис. 28. Формы вымени коров:

1 — чашеобразное, 2 — округлое суженное, 3 — козье, 4 — примитивное



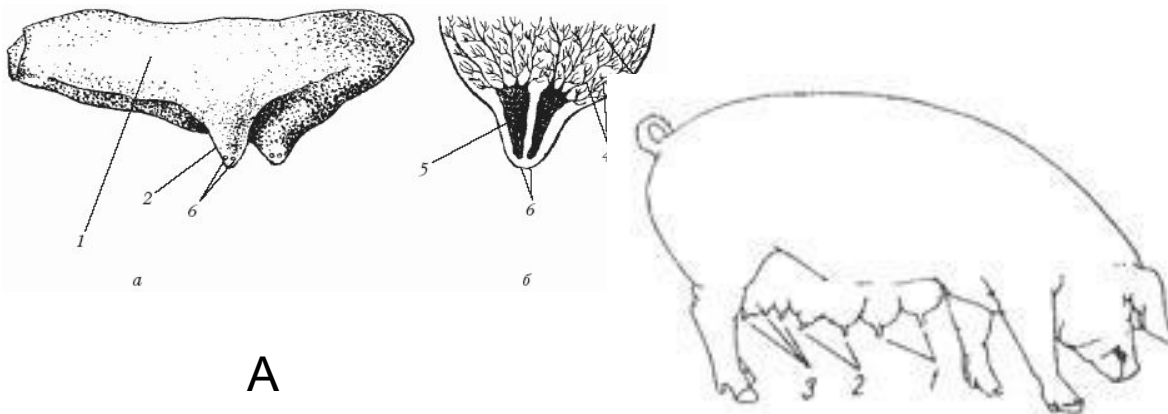
# Общий покров (integumentum commune)



# Общий покров (integumentum commune)

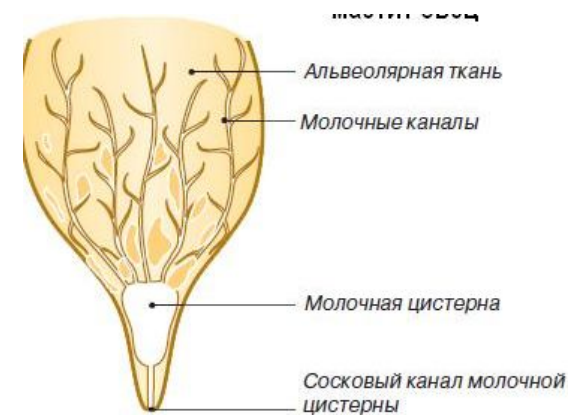
## ВИДОВЫЕ ОСОБЕННОСТИ МОЛОЧНОЙ ЖЕЛЕЗЫ

- У лошади (рисунок А) вымя продольно делится на две половины с одним соском на каждой половине, но в каждом соске 2 цистерны и 2 сосковых канала, открывающихся самостоятельно
- У свиньи - 10—16, чаще 12 молочных холмов с таким же количеством сосков. В каждом соске 1 - 3 молочных цистерны с сосковыми каналами, открывающимися самостоятельно
- У собаки - 5-10 молочных холмов, каждый несет сосок. Сосковых каналов в соске 10 - 14
- У овцы (рисунок В) и козы вымя из правой и левой половин, имеющим по 1 соску с 1 сосковым каналом



А

Рис. 142. Молочная железа свиньи:  
1 — грудные, 2 — брюшные и 3 — паховые соски



В

# Общий покров (integumentum commune)

Копыто (ungula)

- производное кожного покрова, образующего на конце пальца твёрдый кожный наконечник

4 анатомические части:

1. копытная кайма
2. копытный венчик
3. копытная стенка
4. копытная подошва

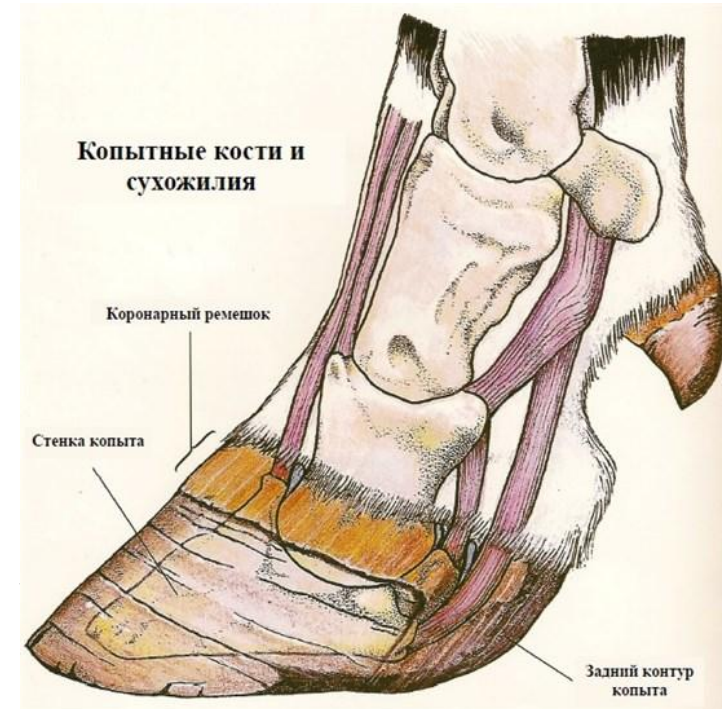
Копытная кайма – *limbus unguulae*  
узкая полоска (0,5 см)

Копытный венчик – *corona unguulae*  
полукольцо ниже копытной каймы шириной

Копытная стенка – *paries unguulae*  
наиболее массивная часть копыта,

Копытная подошва – *solea unguulae*

- часть копыта, которой животное опирается о почву



# Общий покров (integumentum commune)

Коготь – unguicula

все части когтя построены из эпидермиса и основы кожи, подкожный слой развит только в области когтевого валика

Мякиши – pulvini, tori

плотные, упругие утолщения кожного покрова на пальмарной (плантарной) стороне лапы для опирания о землю и осязания

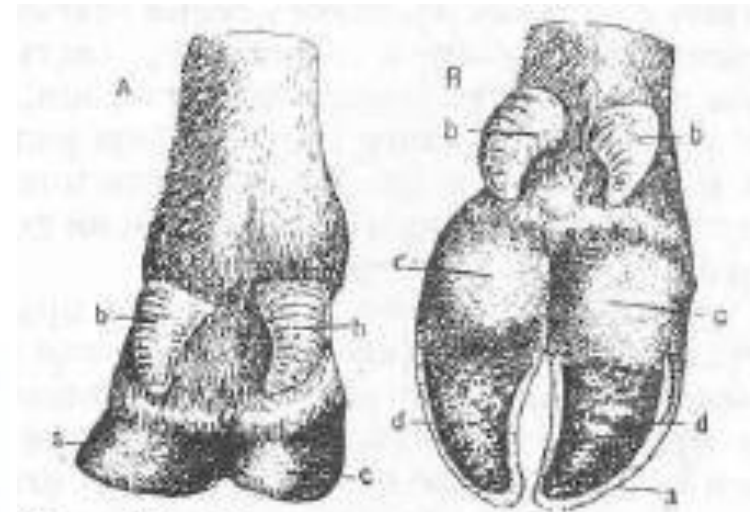
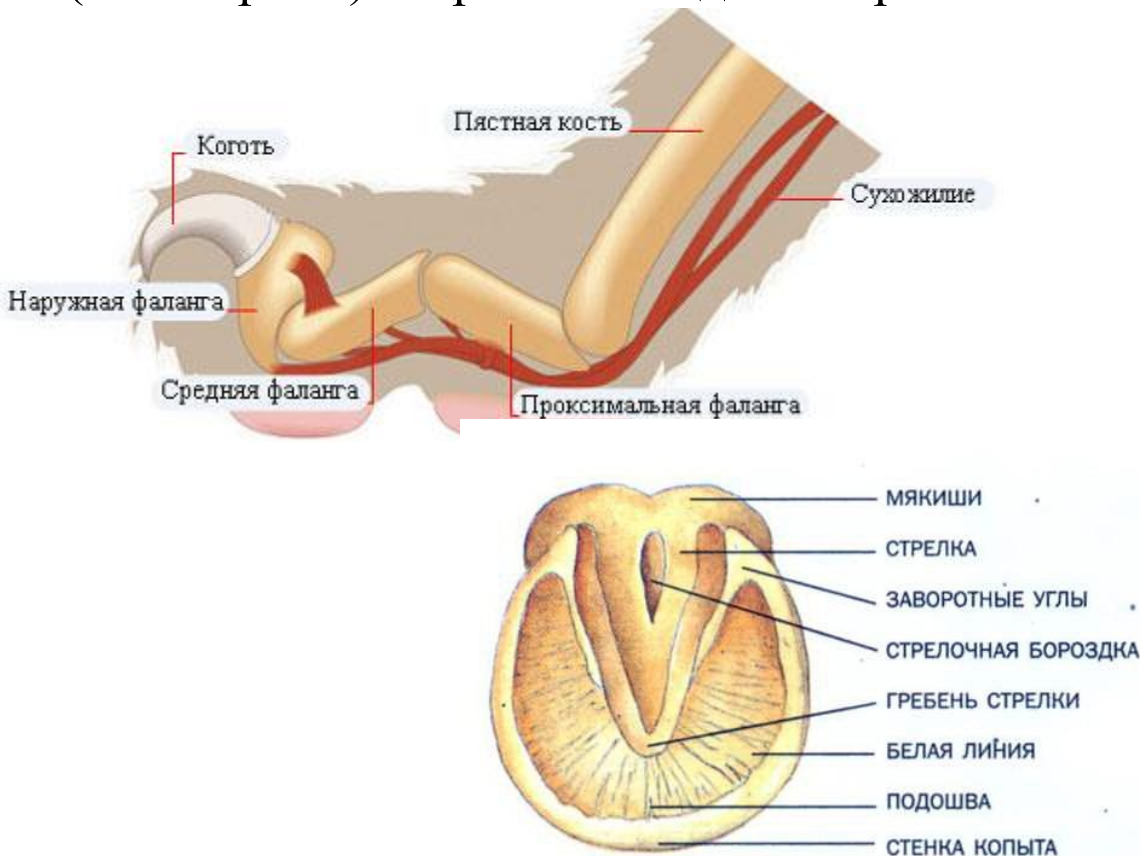


Рис. 238. Мякиши и копыта крупного рогатого скота: А—сзади, В—с подошвенной стороны.

а—копытцевая стенка; б—височие (2-й и 5-й пальцы); с—пальцевый мякиш; д—копытцевая подошва.

# Общий покров (integumentum commune)

## Топография мякишей

- 1.запястные мякиши** - только у собаки и лошади. У собаки они в области добавочной кости запястья, у лошади – на медиальной поверхности дистального конца предплечья (*каштаны*)
- 2.заплюсневые мякиши (каштаны)** - только у лошади на медиальной поверхности дистального конца заплюсны
- 3.пястные (плюсневые) мякиши** - у собаки и лошади (шпоры) на пальмарной (плантарной) поверхности области сустава 1 фаланги
- 4.пальцевые мякиши** - у всех животных на каждом пальце между 2 и 3 фалангами. У копытных сильно развиты и прикрыты роговым наконечником пальца

# Общий покров (integumentum commune)

Рог - полые роговые образования, развившиеся на роговых отростках лобных костей крс и мрс

