

Қ.А.Ясауи атындағы Халықаралық қазақ-
түрік университеті.

**АУЫЗ ҚУЫСЫ ЖӘНЕ ОНЫҢ
АҒЗАЛАРЫНЫҢ ДАМУЫ (ОНТОГЕНЕЗ).
АҚАУЛАРЫ**

Орындаған: Алдаберген Р.

Тобы: 440

Жетекшісі: Мустафаева А.

АУЫЗ ҚУЫСЫ ЖӘНЕ ОНЫҢ АҒЗАЛАРЫНЫҢ ДАМУЫ (ОНТОГЕНЕЗ). АҚАУЛАРЫ

Ауыз қуысы мен ас жолы басталады. Эмбриондық даму кезіндегі әртүрлі бұзылыстар беттің, ауыз қуысы мен мойынның кемтарлығына әкеледі. Ас жолы эндодермадан дамиды. Алғашқы кезде ас жолы екі жағы бітелген тіке түтікке ұқсайды. Ішек түтігінің тек ортадғы бөлігі сарыуызды қапшық қуысымен кең тесік арқылы байланысты. Ауыз қуысы, ұрықтың бас жағындағы эктодер-масының ішке қарай жиырылып, алдыңғы ішектің тұйық жағына қарсы дамуынан басталады.

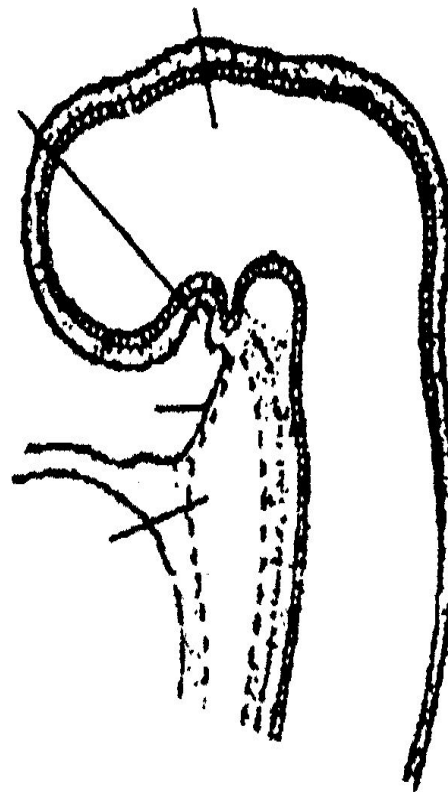
Эктодерманың ішкері жиырылуы мидың алдыңғы бөлігінің тез өсуімен, және мезенхиманың ұлғаюымен байланысты. Осыдан маңдай темпегі түзеледі. Темпек астында эктодермамен жабылған шұңқыр пайда болады. Шұңқырдан алғашқы ауыз қуысының және келешек мұрын қуысының ұрық бастамасы дамиды (1 сурет). Шұңқырдың түбі, алдыңғы ішектің эндодермасы мен жұтқыншақ жарғағын құрайды. 26—27 тәуліктен кейін, жарғақ жарылып, ауыз қуысы (бухтасы) алғашқы ішек қуысымен байланысады.

Жұтқыншақ жарғағы жарылғаннан кейін, алғашқы ішектің алдыңғы бөлігінің бастапқы жері ауыз бухтасына қосылып, екеуі бірге алғашқы ауыз қуысын құрайды.

А.Г.Кнорре бойынша ауыз қуысы кіреберіс эпителиі, ауыз бухтасының эктодермасынан, ал ауыздың қалған бөлігі алдыңғы ішектің (прехордиалды пластинкадан) тесемінен дамиды.

Жұтқыншақ жарғағының алдыңғы эктодермасынан (Ратке қалтасы) гипофиздің алдыңғы бөлігі дамиды.

1 сурет. Адам ұрығының сагитальды кесіндісі (схема) ұзындығы 2,2 мм



А-ортаны ми қабы;

Б- Ратке қалтасы;

В- жұтқынша жарғағы

Г-жұтқыншақ

БЕТ ЖӘНЕ АУЫЗ ҚУЫСЫНЫҢ ДАМУЫ



- Ауыз бухтасынан (қуысы) ауыз қуысының алдыңғы бөлігімен бірге келешек мұрын қуысының да бастауы пайда болады. Олардың пішінделуі және бөлектенуі бүкіл беттің дамуымен байланысты. Бұл даму 4 және 10 апта арасында жүреді.
- Ауыз бухтасы бес темпешікпен қоршалған саңылауға ұқсайды. Саңылаудың жоғарғы шеті тақ құралған маңдай өсіндісінен және оның бүйірлерінде орналасқан жоғарғы жақ өсінділерінен құралады. Өсінділер мандибулярлық доғаның дорсалды бөлігінен тұрады. Ауыз саңылауының төменгі шетінен (бірінші желбезек доғасының вентралды доғасы) дамитын екі төменгі жақ өсінділері қатысады.
- Дамудың бесінші аптасына жақтың маңдай өсіндісінде сезім шұңқырлары дамуына байланысты, ол бірнеше аймаққа бөлінеді. Сезім шұңқырлар арасындағы бөлік маңдай өсіндісі деген атауын сақтайды. Сезім шұңқырларын қоршаған темпешіктер мұрынның медиалды және латералды өсінділеріне айналады.
- Мұрынның латералды өсіндісі жоғарғы жақ өсіндісінен мұрын жүлгесі арқылы белінеді. Ол көз шұңқырларын сезім шұңқырларымен қосып, мұрын-жас ағу өзегін құрайды. Бұл өзектен конъюнктивалық қаптан сұйық мұрын қуысына ағады.
- Жоғарғы жақ өсінділері мен мұрынның медиалды өсінділері бір-біріне бекиді. Осындай үрдістер арқылы жоғарғы жақ пен жоғарғы ерін негізі құрылады. Жоғарғы жақтың күрек тістері орналасқан орталық белігі және жоғарғы ерін аймағы мұрынның медиалды өсінділерінің қосылуынан дамиды. Ал жоғарғы жақтың қалған бөліктері жоғарғы ерін мен жоғарғы жат өсінділерінен дамиды.

БЕТ ЖӘНЕ АУЫЗ ҚУЫСЫНЫҢ ДАМУЫ



- Осыған ұқсас эмбрионалдық даму, төменгі жақ доғасы аймағында да болады. Төменгі жақ өсінділері 5-6 аптада өзара бірігіп, төменгі жақ пен төменгі ерінді құрайды (2 сурет).
- Мұрынның медиалды өсіндісінен мұрын арқасы және ұшы, жоғарғы еріннің ортасы және жақтар арасындағы сүйек дамиды.
- Латералды мұрын өсіндісінен: мұрын қанаттары, мұрын сүйектері, торлы сүйек және жас сүйектері дамиды.
- Жоғарғы жақ өсіндісінен: жоғарғы еріннің латералды бөлігі, жоғарғы ерін бөлігі, ұрт, жоғарғы жақ, бет сүйек, таңдай сүйек, сына терізді сүйектің қанаттәрізді өсіндісінің медиалды пластинкасы дамиды.
- Төменгі жақ өсіндісінен: төменгі ерін, төменгі жақ және ауыз қуысының түбі дамиды.

2 сурет. 4 апталық адам ұрығында бет және ауыз қуысының дамуы

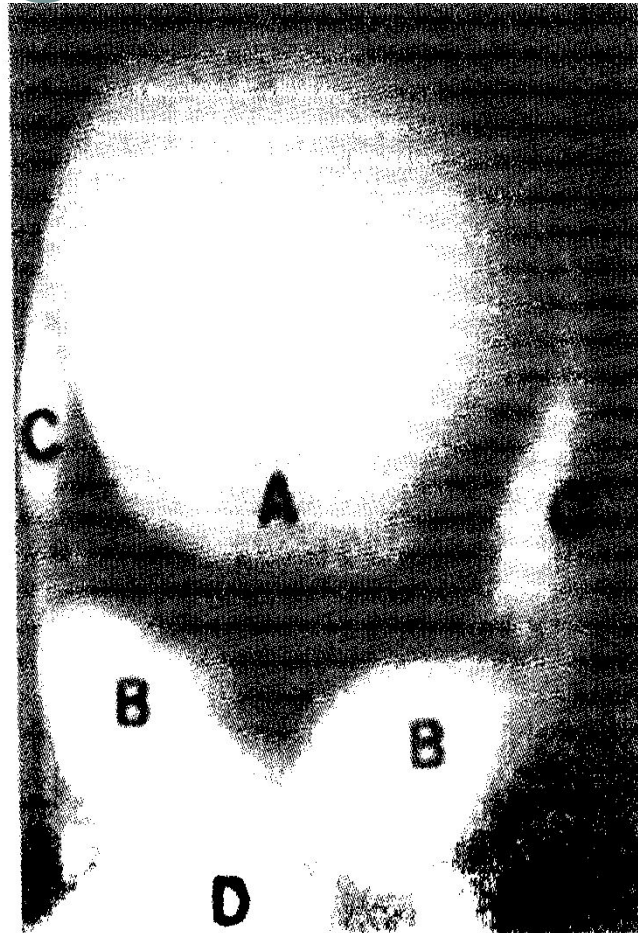


A-маңдай өсіндісі;

B- төменгі жақ өсіндісі;

C- жоғарғы жақ өсіндісі;

D- дамып жатқан жүрек.



ТАНДАЙДЫҢ ДАМУЫ ЖӘНЕ АЛҒАШҚЫ АУЫЗ ҚУЫСЫНЫҢ ЕКІНШІЛІК АУЫЗ ҚУЫСЫ ЖӘНЕ МҰРЫН ҚУЫСЫНА БӨЛІНУІ. АҚАУЛАРЫ



- Эмбрионалдық дамудың 6-7 апталарында қатты және жұмсақ таңдай дамуы басталады және алғашқы ауыз: екіншілік ауыз қуысы мен мұрын қуысына бөлінеді.
- 7-ші аптаның басында таңдай өсінділерінің шеттері төмен қарай иіліп, ауыз қуысының ұзына бойында тілдің екі жағындағы бүйірлерінде жатады.
- Кейіннен тіл төмен қарай түскенде, таңдай өсінділерінің жиектері жоғары және ортаңғы сызыққа көтеріледі. Төменгі жақ ұзына бойы және келденең өседі. Төменгі жақ доғасының іші кеңейіп, осы араға тіл түседі.
- Таңдай өсінділерінің жиектері екінші айдың соңында бір-біріне бекиді. Олардың бітуі алдынан басталып, артына қарай жалғасады. Пайда болған перде қатты және жұмсақ, таңдайдың алғашқы ұрықтық бастамасы болады. Осы кезде мұрын пердесі таңдайға жабысып, мұрын қуысын оң және сол мұрын камераларына бөледі.
- Егер, керсетілген даму қалыпты жағдайда дұрыс құрылса, таңдай ауыз қуысымен мұрын қуысы арасында перде құрайды. Барлық саңылаулар бітеліп, тек мұрын, ауыз тесіктері және кездің тілігі қалады.
- Кейде қалыпты жағдайдан ауытқулар болуы да мүмкін. Бұл кезде даму ақаулығы пайда болады. Ақаулық екі бағытта жүруі мүмкін: біріншіс - өсінділердің бітісуі қалыпты жағдайдан әрі дамып, табиғи тесіктердің бітеліп қалып, атрезиялар (мысалы мұрын тесігінің бітелуі); екінші жағдайда ұрықтық кезеңдегі саңылаулар, есейген кезде де саталып, ауытқушылық (аномалия) пайда болады.

ТАҢДАЙДЫҢ ДАМУЫ ЖӘНЕ АЛҒАШҚЫ АУЫЗ ҚУЫСЫНЫҢ ЕКІНШІЛІК АУЫЗ ҚУЫСЫ ЖӘНЕ МҰРЫН ҚУЫСЫНА БӨЛІНУІ. АҚАУЛАРЫ



Егер таңдай өсінділері бітпей қалса нересте қатты және жұмсақ таңдайдың жырығымен («қасқырдың араны») туылады. Бұл аномалия көбінесе қыз балаларда кездеседі (1: 2500 жаңа туған балалар арасында). Жоғарғы еріннің бүйірінің саңылауы, «қоян ерін» жиірек болады. Еріннің жырығы ер балаларда кебірек кездеседі (1: 700-1000 жаңа туған балалар арасында). Еріннің бір жағындағы жырығы жиірек (барлық жарықтың 80%), ал екі жағындағы сирегірек кездеседі.

Жоғары мұрын қуысына қарай созылатын және одан да жоғары мұрын қанатын, оның арқасынан ажырататын, кейде тіпті көз шарасы аймағына дейін жететін жырықтар өте сирек кездеседі. Бұндай аномалия «мұрын бүйірінің саңылауы» деп аталады.

Басқа жағдайларда жырық латералды жүріп, мұрын қанатын айналып өтіп, көз аймағына жеткенде, төменгі қабақ бөлінеді— *coloboma*. Ұрық мұрынның латералды өсіндісі мен жоғарғы жақ арасындағы саңылаулық бітіспеуін беттің қиғаш саңылауы деп атайды.

Егер таңдайдың медиалды өсінділері бітіспесе, еріннің ортаңғы жырығы, ал жоғарғы жақ өсіндісі төменгі жақ өсіндісімен бітіспесе, беттің көлденең жырығы дамиды. Ауыз өте үлкен болса, оны *macrostoma* (үлкен ауыз), бұған қарама-қарсы аномалия - *microstoma* (кішкентай ауыз) болады. Бұл түрі жоғарғы жақ пен төменгі жақ өсінділердің бір-бірімен қосылуы, қалыпты жағдайдан ұзаққа созылғанда кездеседі.

Даму аномалиялары кейбір хромосомды аномалияларда кездеседі. Бет құрылысы дамуының 4- 8 апталарында залалды факторлардың әсері өте қауіпті болады.

3 сурет. Бет және ауыз қуысы ақаулары

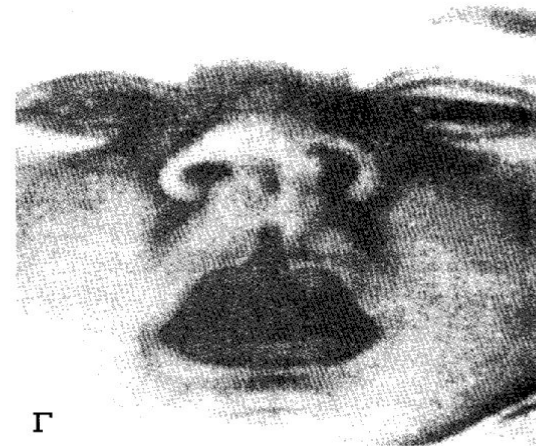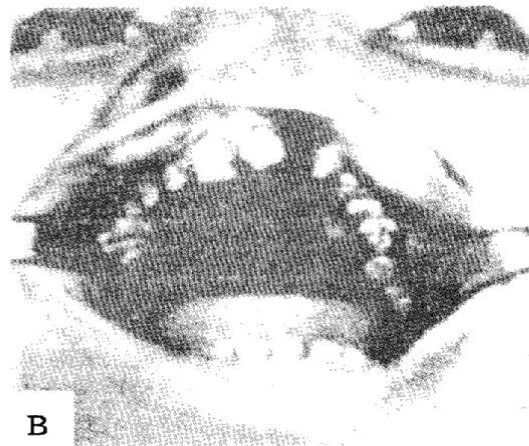

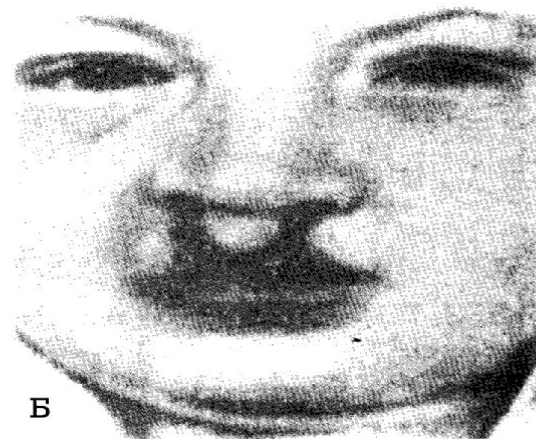
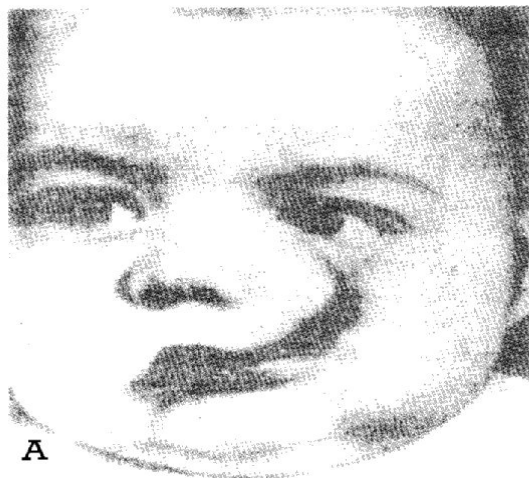А - беттің қиғаш жырығы,

Б - қоян жырық,

В- таңдай жырығы,

Г - жоғарғы еріннің
ортасының жырығы.



СІЛЕКЕЙ БЕЗДЕРІНІҢ ДАМУЫ ЖӘНЕ АҚАУЛАРЫ



- Шықшыт және жақ асты сілекей бездері, ұрықтың 5-6 аптасында, ал тіл асты бездері 7-8 аптада дамиды.
- Майда сілекей бездерінің дамуы ұрықтың 3-ші айынан бастап жетіле бастайды. Бездердің шығару өзектерінің дамуы, бала туғанға дейін дамиды.
- Даму ақаулары. Бездердің аплазиясы. Кебінесе толық аплазия болмайды. Бір немесе бірнеше бездердің дамуының нашарлауы кездеседі.
- Бездердің дистопиясы. Бездердің орны алмасып, олардың топографиясы өзгереді.
- Бездердің шығару өзегінің ақаулары. Бездер болмауы мүмкін немесе орын алмасуы мүмкін. Шығару өзегі болмаса—атрезия немесе қапшыққа ұқсап кеңейсе - эктазия деп атайды.

АУЫЗ ЕРІНДЕРІНІҢ ДАМУЫ



Ерін үш бөлікке бөлінеді: терілік (*pars cutanea*), аралық (*pars intermedia*) және кілегейлі (*pars mucosa*). Еріннің қалың бөлігінде көлденең жолақты бұлшықеттер орналасқан.

Еріннің терілік бөлігінің құрылысы теріге ұқсас. Ол көп қабатты жалпақ мүйізделген эпителиймен жабылған және май бездері, тері бездері және түктерден тұрады. Осы бөліктің эпителиі базалды мембранада орналасқан; мембрана астыда болбыр денекер тін жатыр. Олар биік эпителиге енетін биік бүртіктер құрайды.

Ерін терісінің аралық бөлігі. Бұл да тері, бірақ ауызға қарай құрылысы өзгереді. Ол екі аймақтан тұрады: сыртқы (түкті) және ішкі (біртегіс). Сыртқы зонада: эпителийдің мүйізді қабаты сақталған, бірақ ол жұқа және мөлдір болады. Бұл қабатта түк жоқ, біртіндеп тері бездері жоғалады, тек өзінің өзектерін эпителийдің үстіне ашатын май бездері ғана сақталады.

Кілегейлі қабатында бұлшықет жоқ.

Сондықтан меншікті пластинка шекарасынан өтіп, кілегей астына түсіп, одан көлденең жолақты бұлшықетке жалғасады.

Кілегей асты негізінде еріннің сілекей бездері орналасады. Олардық шығаратын өзектері көп қабатты, жалпақ мүйізделмеген эпителийден тұрады және ерін бетіне ашылады. Еріннің кілегейлі қабатының кілегей асты негізінде артерия және көптеген веналар өрімі орналасқан.

ҰРТТЫҢ ДАМУ ЕРЕКШЕЛІКТЕРІ



Ұрт (*buccae*) — бұл бұлшықеттік түзіліс. Шекарасы: алдынан — мұрын-ерін жүлгесі, артынан - шайнау бұлшықеттердің алдықғы шеті, төменнен-төменгі жақтың жиегі, үстінен бет сүйектің төменгі қыры және көз ұясының төменгі қыры. Сыртынан терімен, ішінен кілегейлі қабықпен жабылған. Құрылысы ерінге ұқсас. Құрамында тері, тері асты шел майы және кілегей қабық бар.

Ұрттың кілегейлі қабатын үш зонаға бөледі: жоғарғы немесе максиллярлы, төменгі немесе мандибулярлы және ортаңғы немесе аралық. Кілегейлі қабатта бұлшықеттік пластинка жоқ.

Бұл аймақта сілекей бездері болмайды. Ұрттық кілегейлі қабаты, астындағы тіндер мен кілегей асты негіздің көмегімен байланысқан.

Ұрттық бұлшықет қабаты бұлшықеттен тұрады. Оның қалыңдығында ұрттың сілекей бездері және таза секреторлы бездер орналасқан. Тері астындағы ұлпада беттің май түйіршігі (*corpus adiposum buccae* (Bichat)) шандырлы құндақта орналасқан.

Май түйіршігі балаларда ерекше дамыған. Бала емгенде атмосфералық ысымның әсерін азайтады. Май түйіршігін өсінділері беттің терең аймағына (самай бұлшықетінің ішкі бетіне) еніп, тері астындағы іріңдікті беттің терең аймағына тарату жолы болуы мүмкін.

Ұрттың бұлшықеті-ұрт бұлшықеті және ерінге бағытталған бұлшықеттерден тұрады. Ұрт бұлшықеті шандырмен жабылған. Оны қиғаш бағытта шықшыт без өзегі және көлденең бағытта беттің көлденең артериясы кесіп өтеді.

Ұрттың кілегей қабаты біртегіс, оның арасында майда сілекей бездері орналасады. Олардың түтікшелері осы арада ашылады. Жоғарғы екінші үлкен азу тіс маңында шықшыт безі өзегі бүртікпен (*papilla parotidea*) ашылады.

ТІЛДІҢ ДАМУЫ. АҚАУЛАРЫ



Алашқы тіл кілегейге ораған бұлшықетке ұқсайды. Бұлай болуы тілдің кілегей қабаты және оның бұлшықеті әртүрлі жерден дамыған. Тілдің кілегей қабаты, алғашқы үш желбезек доғасының вентралды белігінің түбіндегі мезенхиманың пролиферациялану нәтижесінде дамиды.

4-ші аптада 1-ші және 2-ші желбезек доғалары арасынан жұп тіл темпешігі дамиды. Ересектерде осы темпешіктен, жүлге тарізді бүртіктерінің арасында соқыр тесіктің алдында орналасқан тілдің арқасы дамиды.

Соқыр тесік тілдің түбірінде қалқанша без дамығаннан кейін қалған кішкене шұқыр. Тақ төмпектің алдында екі төмпайған жер бар. Оны тілдің бүйірлерінің төмпектері деп атайды. Осы төмпектер бір-бірімен қосылып, тілдің денесі мен ұшының кілегей қабатын құрайды.

Тілдің түбірі 2- 3-ші желбезек доғалары деңгейіндегі соқыр тесіктің артындағы кілегейдің қалыңдауынан дамиды. Бұны тұтқа (*copula*) деп атайды. Тұтқа тақ төмпектен басталып, краниокаудалды бағытта созылады. Тақ төмпек -бастапқы кемеі үсті шеміршек.

Тұтқа мен тақ төмпек арасында қақанша-тіл өзегі бар. Бұны ересектерде тілдің соқыр тесігі дейді.

Қалыпты дамудың бұзылуы тіл ақуларының пайда болуына әкеледі.

1. Тіл жүгенінің қысқаруы (1: 300 жаңа туған балалар ішінде).
2. Тіл ұшының айырылуы. Тақ төмпектің дұрыс дамымауы, «қосымша тіл» немесе «қосарланған тіл» ақауы пайда болады.
3. Макроглоссия (үлкен тіл) және микроглоссия (кішкене тіл) ақаулықтары тілдің қоршаған ағзалар көлеміне сәйкес дамымауы.

ТІС-ЖАҚ ЖҮЙЕСІ ДАМУЫНЫҢ БИОМЕХАНИКАЛЫҚ НЕГІЗДЕРІ



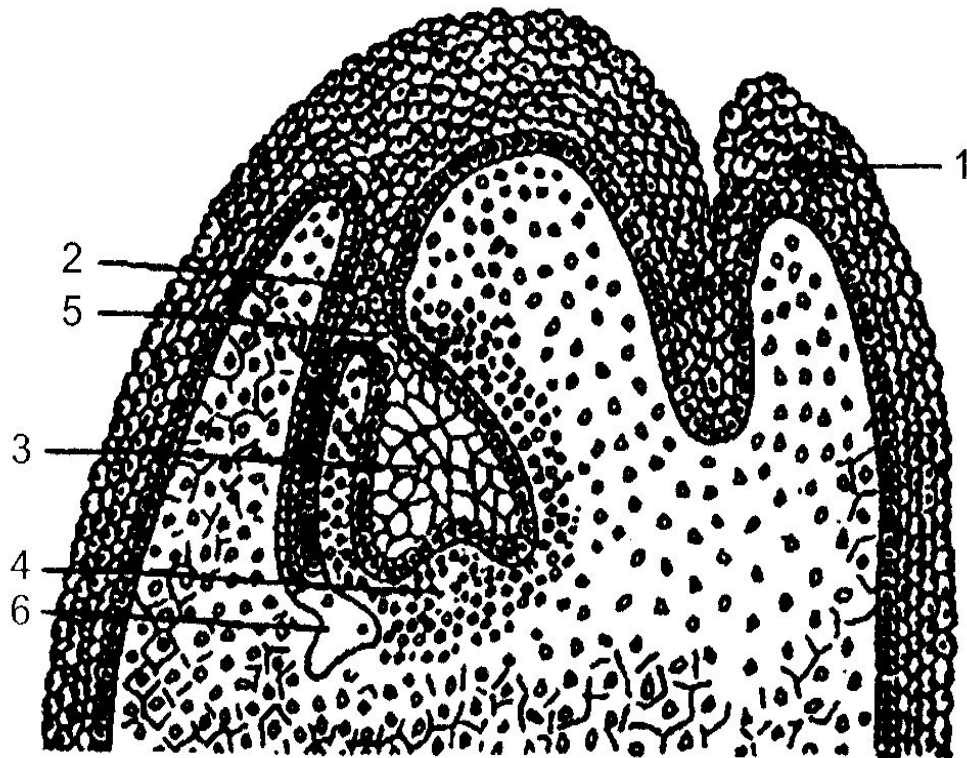
- Жаңа туған баланың ерні піл тұмсық (хобот) терізді болуы, қызыл иекте мембрананың болуы, таңдайдағы көлденең қыртыстар және ұрттағы май қабатының мол болуы ему үрдісін толық қамтамасыз етеді. Оларда төменгі жақтың ілгері тұруы және төмпешіктің әлсіз дамуы, төменгі жақтың ілгері қарай оңай жылжып, ему мүмкіндігін жеңілдетеді.
- Ему қозғалысы тіс-жақ сүйегінің, ымдау және шайнау бұлшықеттерінің дамуына есер етеді. Ему кезіндегі қозғалысқа байланысты есіресе төменгі жатық өсуі және алға жылжуы дамиды. Бұл жағдай жақтардың өзара ортогнатикалық қатынастарын дамытады.
- Тістердің жарып шығуы қалыпты жағдайлармен анықталады:
- 1) Тістердің жарып шығуы белгілі уақыт аралығында болады;
- 2) Жарып шығу жұптасып жүреді;
- 3) Жарып шығу реті белгілі заңдылыққа бағынады.
- Әр уақытта төменгі жақ тістері ерте шығады. Балаларда уақытша орталық күрек тістер 6-8, бүйірлік күрек тістер 8 -12, бірінші азу тістер 12-16, ит тістер 16-20 айлығында, ал екінші азу тістер 20-30 айлығында жарып шығады.
- 2,5-3 жасқа таман уақытша тістердің жарып шығуы аяқталады. Тістердің минералдануы 3,5-4 жаста аяқталады.

Тістің дамуы



- Тістердің қатты тіндерінің минералдануы тіс сауытының кесуші бұдырларынан басталып, тіс түбіріне қарай жалғасады. Тістің минералдануы тіс тіндерінің қажетті белокты, ферменттерді және баса да биополимерлерді қабылдау мүмкінділігіне тікелей байланысты. Бұл кезде ағзада кальцийдің, фосфордың және басқа микроэлементтердің қажетті мөлшерде болуы өте маңызды. Олар жетіспейтін жағдайда, эмалдану үрдісі бұзылады.
- Тістердің минералдануының келесі сатысы, жарып шыққан тіс эмалінің дамуы. Бұл кезде сілекейдің ерекше маңызы бар. Эмальдің дамуын электрогенетикалық әдіспен анықтауға болады.
- Тістердің сілекеймен жуылатын жерлерінде минералдану баяу жүреді. Уақытша тіс түбірлерінің семуі баланың 4 жасынан басталып, 11-12 жасқа дейін созылады.
- Бірінші тұрақты азу тістер жарып шыққан кезден бастап ауысушы тістен дамиды. Сүт тістер тұраты тістерге өзгеріп, ауысушы тістен дамиды. Тұрақты тістердің даму қабілетіне олардың минералдануы есер етеді.
- Бала 1 жасқа жеткенде алдымен азу тістердің сауытының төмпешіктері, күрек тіс пен ит тістердің кесуші жиектері қатаяды. Ал, үш жасқа жеткенде кіші азу тіс (премоляр), 4 жасқа жеткенде- екінші кіші азу тіс (премоляр) минералданады. Тіс түбірлерінің дамуы мен минералдануы ерекше өтеді.
- Тістің дамуы сауытынан басталып, түбіріне қарай жүреді. Жарып шыққан тіс 3-4 жылдан кейін толық дамиды. 13 жаста ит тіс түбірінің минералдануы, ал екінші азу тістің минералдануы сәл кейінірек аяқталады.

4 сурет. Тіс даму схемасы (кесінді)



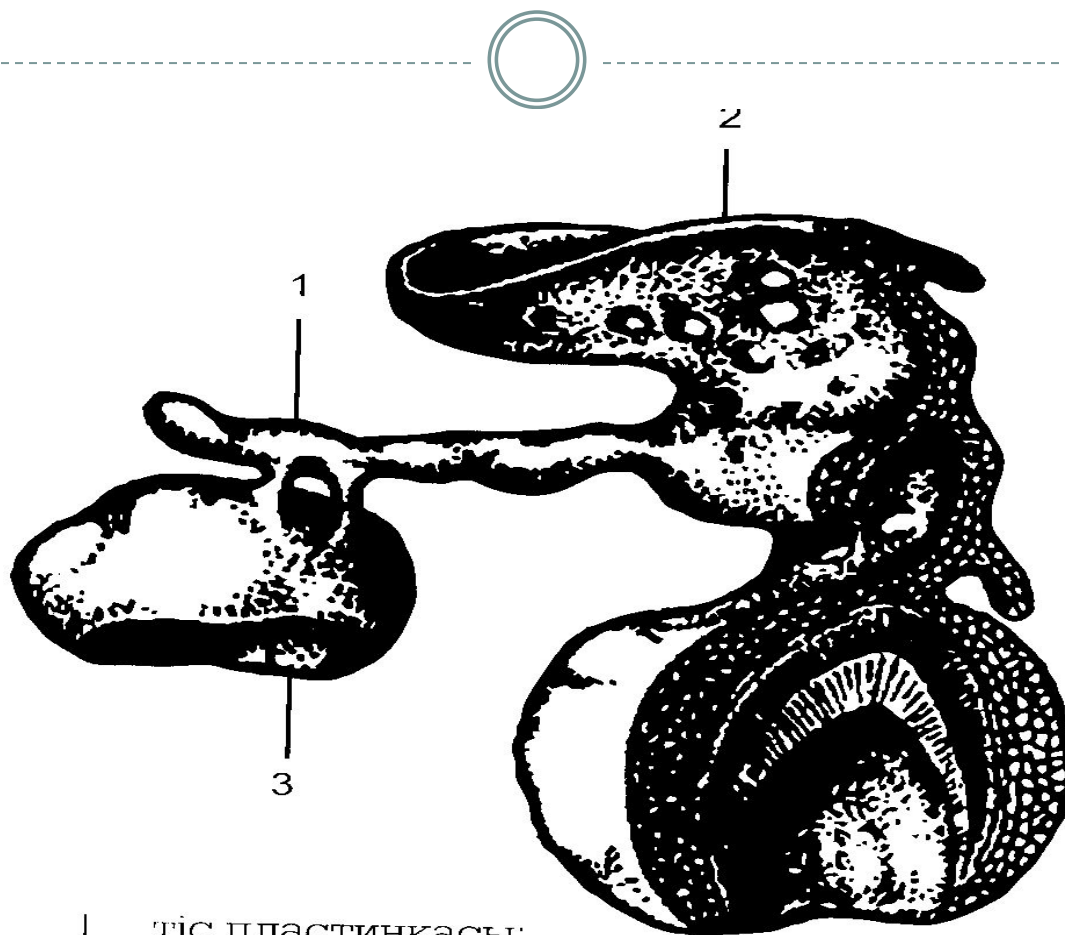
- 1 — дамып жатқан ауыз кіреберісі;
- 2 — тіс пластинкасы;
- 3 — сүт тістің эмалі;
- 4 — тіс бүртігі;
- 5 — тіс қалтасы;
- 6 — тұрақты тіс дамуының басталуы.

Тұрақты тістердің жарып шығуы мен тұрақтануы



- Тістердің жарып шығуының кептеген теориялары бар.
- Бір теорияда жарып шығу себебін, өсіп келе жатқан тіс түбірінің итеруінен немесе дамып келе жатқан ұяшықтың түбіне сүйек жиналып, тісті итеріп шығаруынан деп түсіндіреді.
- А. Я. Катц бойынша жарып шығу үшін, тістің айналасындағы альвеолярлы өсіндінің сүйектегі қайтадан құрылу үрдісі де маңызды дейді. Тұраты тістердің уақытында жарып шығуы, уақытша тістердің дер кезінде түсуіне байланысты.
- Сүт тістер түбірлерінің денеге сіңіп кету уақыты кешіксе, (әсіресе емделген тістердің түбірлері) тұрақты тістердің дамуы және жарып шығуы бұзылып тіс-жақ жүйесінде аномалиялар дамиды.
- Тұрақты тістердің жарып шығу мезгілінің орташа уақыттары:
 - 1) бірінші азу тістер 5-6 жаста;
 - 2) бірінші күрек тістер 7-8 жаста;
 - 3) екінші күрек тістер 8-9 жаста;
 - 4) бірінші кіші азу тістер (премолярлар) 9-10 жаста;
 - 5) ит тістер 10-13 жаста;
 - 6) екінші кіші азу тістері (премолярлар) 12-13 жаста;
 - 7) екінші азу тістер 12-13 жаста;
 - 8) үшінші азу тістер 18-25 жаста немесе одан да үлкенірек;
- Қатты таңдай құрылғаннан кейін, тіл ауыз түбіне түсіп төменгі жақ дамуына есер етеді. Осылай жақтардың прогениялық қалпы құрылады.
- Ауыспалы тістем кезінде самай — төменгі жақ буынының буындық төмпешігі дамиды. Бұл кезең сагиталды және трансверзалды, окклюзионды қисықтықтың дамуына алып келеді.

6 сурет. Сүт тіс пен тұрақты тіс ұрықтары



- 1 - тіс пластинкасы;
- 2 - ауыз қуасының эпителиі;
- 3 - тұрақты тісінің ұрыққа байлауы.

СҮТ ТІСТЕРІНІҢ ДАМУЫ



- Алғашқы тіс ұрығының пайда болу кезеңі:
 - 1) Тіс ұрығын пішіндеу және элементтерінің дифференцировкасы;
 - 2) Гистогенез кезеңі: дентин, эмаль, пульпа, цемент дамуы.
 - 3) Адамның тістері, ұрықтың ауыз қуысы кілегейінен дамиды. Даму үш кезеңнен тұрады.
-
- **I. Алғашы тіс ұрығының пайда болу кезеңі.**
 - Дамудың 6-7 аптасында ауыз қуысының көп қабатты жалпақ эпителиі, келешек альвеолярлы өсінділердің орындарына сәйкес доға терізді қалыңдайды. Осы доғалар астындағы мезинхимаға еніп, вестибулярлық және тіс табақшаларына бөлінеді.
 - Вестибулярлы табақшадан келешекте ауыз кіреберісі дамиды. 8-ші аптада тіс табақшасының сыртындағы эпителиден 10 домалат құрылым - тіс бүртіктері дамиды. Бұл жерде келешек сүт тістер орналасады.

II. Тістердің алғашқы құрылымдарының пішіндеуі мен элементтерге бөлінуі үш сатыдан тұрады.



- **1-саты.** «Бөрік» тәрізді сатысы (*cap stage*).
- Эмбриогенездің 10-шы аптасынан бастап, тіс бүртіктері эмальді ағзаға айналады. Мезинхимадан тістер бүртігі және тіс қалтасы дамиды. Осы үшеуі эмалды ағза, тіс бүртігі және тіс қалтасы қосылып-алғашқы тіс бастамасын (ұрығын) құрайды. Эмалды құрылымның пішіні «берікке» ұқсайтындықтан «*cap stage*» деп атал ады.
- **2-саты.** «Қоқырау» тәрізді сатысы (*bell stage*).
- Әрі қарай даму кезінде эмальды ағзаның пішіні өзгеріп, қоңырауға ұқсайды.
- Ұрық дамуының 4-ші айының соңында, эмалды ағза адам антобластага және тіс бүртігінің жасушасы-одонтобластқа айналып, дентин құрылады. Бұл кезде тіс ұрығының құрамға бөлінуі аяқталып, онда гистогенез, яғни тіндердің даму кезеңі басталғанын көрсетеді.
- **3-саты:** Гистогенез кезеңі.
- Бұл кезеңде тістің дентині, эмалы, пульпасы және цементі дамиды. Эмбрионда цемент дамымайды, себебі, осы кезде тек сүт тістердің сауыты (коронкасы) құрыла бастайды.
- Бала туғаннан кейін 4 -5 ай өткен соң сүт тістің түбірлері қалыптасып, 6-7 айдан кейін олар жарып шыға бастайды.
- Сүт тістердің ұрықтарының құрылуы мен олардың жарып шығуы әртүрлі кезеңде өтеді.
- Алдымен медиалды және латералды күрек тістер шығады. Кейірек бірінші азу, ит тістер, ал ең соқында екінші азу тістер шығады. Жоғарғы жақтың тістері, төменгі жаққа қарағанда кешірек шығады (1-ші кесте).



1 кесте. Сүт тістердік жарып шығу кезеңдері

Тістің жарып шығу механизмдері әлі толық анықталмаған. Кейбір ғалымдар, тістің жарып шығуы, тістің ішіндегі өзгерістерге байланысты, өзгеріс ұлпаның (пульпа) өсіп, тіс ішілік қысымды ұлғайтуына байланысты дейді. Бұл қысым кезінде тіс ауыз қуысына қарай итеріледі. Басқа ғалымдар, тістің жарып шығу үрдісі, тіс айналасындағы тіндерге, мысалы ұяшықтар құрылуымен байланысты дейді.

Тістер	Жарып шығу мезгілдері (айлармен есептеу)	
	Төменгі жақ	Жоғарғы жақ
Медиалды күрек	6	17,5
Латералды күрек тіс	7	19
Иттіс	16	18
Бірінші азу тіс	12	14
Екінші азу тіс	20	24

ТҰРАҚТЫ ТІСТЕРДІҢ ДАМУЫ ЖӘНЕ ЖАРЫП ШЫҒУ КЕЗЕҢДЕРІ.



- Күрсақ ішілік өмірдің 5-ші айында, тұрақты күрек тістер, ит тістер және кіші азу тістер құрала бастайды. Тұрақты азу тістер, тіс табақшасының төменгі етінде, әр сүт тіс ұрығының артында орналасады. Тұрақты молярлардың дамуы, тіс табақшасының өсуі мен ұзндауына байланысты.
- Ең алдымен, эмбрионның 5 айлығында бірінші молярдың ұрығы дамиды. Екінші моляр ұрығы, бала өмірінің бірінші жылының ортасында, ал үшінші моляр - бала өмірінің 4-5 жасында дамиды.
- Н. А. Алтухов тұрақты молярларды - қосымша тұрақты тістер деп атайды. Себебі сүт тістер жүйесінде олардың бастамалары болмайды.
- 6-8 жасар кезінде тұрақты тістер жарып шығады. Ең алдымен, 6 жасар кезінде әуелі төменгі, кейіннен жоғарғы алғашқы тұрақты тістер дамиды (2-ші кесте).
- Тұрақты тістер жарып шыққанға дейін, сүт тістер түбірі семіп, беткейіне остеокластар жиналады. Дентиннің ыдырауы, сүт тістердің пульпасы жағынан басталады. Ең соңында, сүт тістерден тек босаған сауыттары қалады. Оларды дамып келе жатқан тұрақты тістер итеріп сыртқа шығарып тастайды.

2-ші кесте. Тұрақты тістердің жарып шығу кезеңдері



Тістер	Жарып шығу кезеңі (жылдар)	
	Төменгі жақ	Жоғарғы жақ
Медиалды күрек	6-18	7-18
Латералды күрек тіс	7-18	8-19
Иттіс	9-10	11-12
Бірінші премоляр	9-12	10-11
Екінші премоляр	11-12	10-12
Бірінші моляр	5-17	6-18
Екінші моляр	11-13	12-13
Үшінші моляр	12-26	17-21

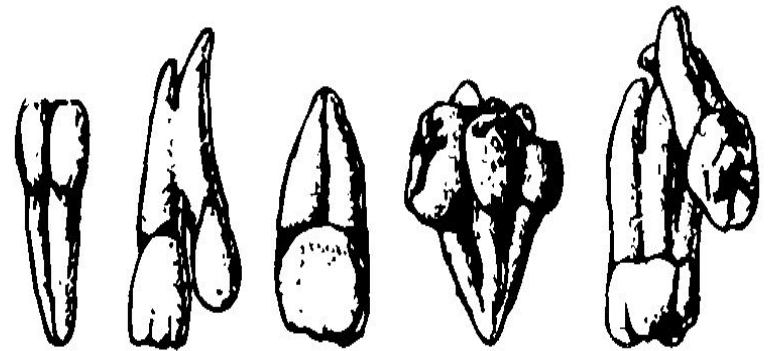
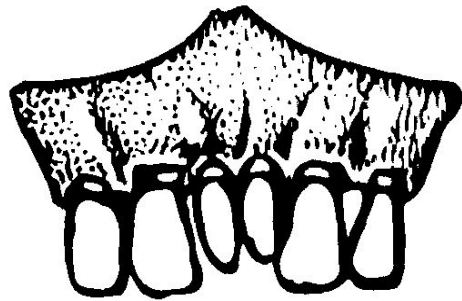
7 сурет. Тұрақты тіс жарып шығуы



ТІС АҚАУЛАРЫ (АНОМАЛИЯЛАРЫ)



Тіс аномалиялары жиі кездеседі. Тұрақты тістердің аномалиясы сүт тістеріне қарағанда көбірек кездеседі. Тістердің пішіні, саны, орналасуы және құрылысының ақауларын ажыратады. (8 сурет а, б, в, г, д, е).



8 а сурет. Жоғарғы жақтың күрек тістерінің аномалиялары

8 б сурет. Тістердің бір-бірімен жабысу түрлері

Тіс пішінінің аномалиясы

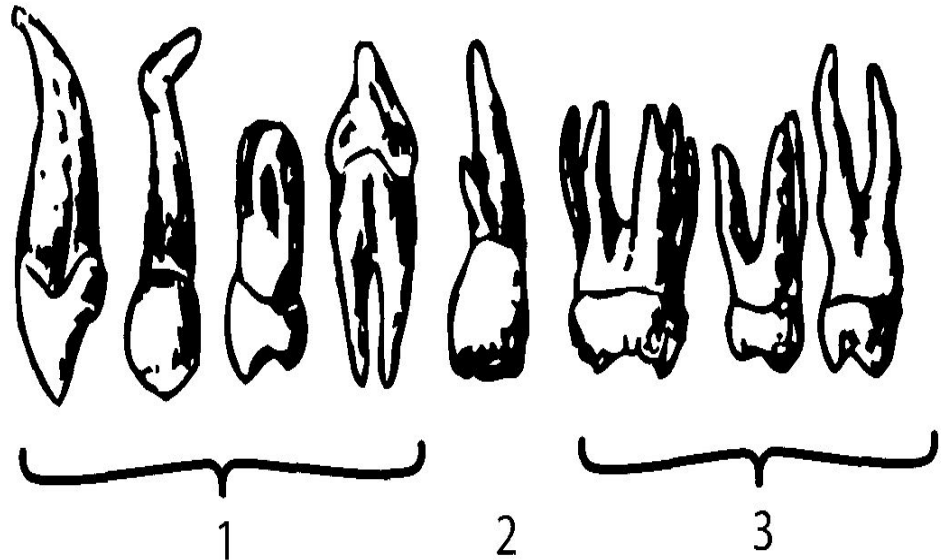


- Тіс пішінінің аномалиясы тістердің әр тобында кездеседі. Тіс сауытында аномалияларға тіс пішіні өзгеруі, тіс төмпешіктерінің санының аздығы немесе көптігіне байланысты.
- Аномалиялар көбінесе жоғарғы-бүйірлік күрек тістермен ақыл тістерде кездеседі. Бұл көрініс адам тістірінің эволюциялық семуіне (редукция) байланысты деп есептейді.
- Бүйірлік күрек тістің сауыты аномалия кезінде сына терізді немесе өзектенген (штифт) тіске ұқсауы мүмкін.
- 1) Ит тіс пішінінің «балық тісі» (Фурнье) терізді болуы. Ит тісінің тіл жағындағы бетінде төмпешік жоқ, ал оның төбесі ауыз түбіне қарай бағытталған.
- 2) Пфлюгер тісі - жоғарғы бірінші молярдың сауыты, шайнау төбесінде жіңішкеріп бір-біріне қарсы иілген.
- 3) Тіс түбірінің аномалиясы жиірек кездеседі. Түбірінің қисаюы, бұранда сияқты бұралуы кездеседі, түбірлер бір-бірімен қосылуы немесе тарамдануы және артық түбірлер болуы мүмкін. Кейде артық түбірлер кездеседі. Кейде түбірлер тарамданып, көршілес тістер цементімен бірігуі мүмкін.

8 в сурет. Тіс түбіріні аномалиялары



- 1-түбірнің бұрылуы, иілуі, бір-біріне жабысуы;
- 2- қосымша түбір;
- 3- түбір санының кебейуы.



Тіс аномалиясы



Тіс көлемінің аномалиясы

- 1) Тіс сауыты немесе түбірінің көлемі үлкеюі (макродонтизм) немесе кішіреюі (микродонтиам).
- 2) «Тіс ішіндегі тіс» (*densin dente*) бір тістің ұрығы, келесі тіс ішіне түбір жағынан кіріп, тіс ұлпасы (пульпа) ішінде эмаль жатады.

Тістердің орналасу аномалиясы

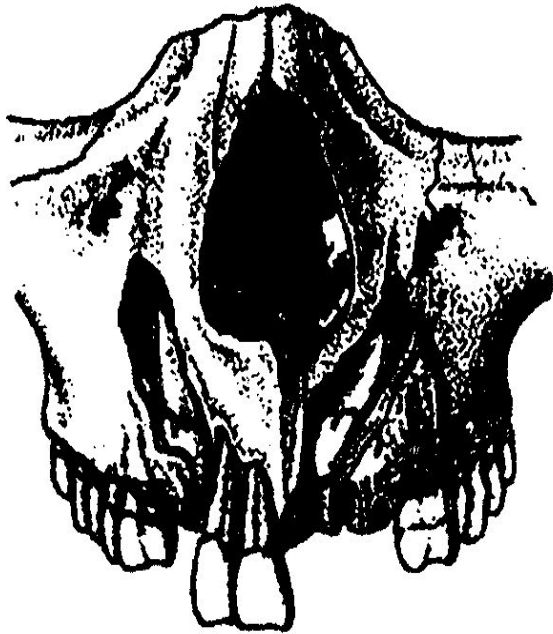
- 1) тіс, тіс қатарынан шықпайды;
- 2) тіс, тіс қатарынан басқа жерде болады;
- 3) тістер арасының кеңеюі (*diastema*);
- 4) жоғарғы медиалды күрек тістер арасындағы саңылау (*trema*), Гетчинсон тісі деп аталады.

Тіс санының аномалиясы

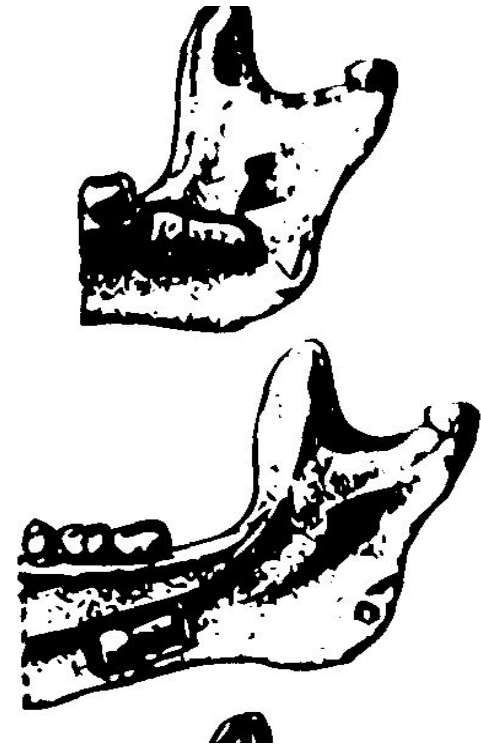

- Көбінесе жоғары жақ тістерінің саны көбеюі кездеседі. Бұндай жағдай атавизмге, немесе тіс табақшасының эпителиінің айналасына жайылуы немесе дентин ұрығының бөлінуіне байланысты болуы мүмкін.
- Мысалы: жоғарғы медиалды күрек тістердің арасында бір немесе екі тікен терізді тіс орналасуы мүмкін.
- Премолярлар аймағында қосымша тістер I және II-ші премолярлар, немесе II премоляр мен I моляр арасында орналасады. Моляр аймағында қосымша тістерді екі топқа: дистомолярлы және парамолярлы тістерге бөледі. Олар көбінесе жоғарғы жақта кездеседі.
- Дистомолярлы деп - ақыл тістің артында тіл жағында орналасқан тістерді атайды.
- Қосымша парамолярлы тістер I, II және III молярлар арасында орналасады.
- Тіс санының шын азаюы кезінде көбінесе ақыл тіс немесе жоғарғы бүйірлік күрек тіс жоқ болады. Бұл-тістердің азаюы, редукциялық семуге байланысты, болашақта олар тіпті жоғалуы да мүмкін.

Тіс санының аномалиясы



8 г сурет. Жоғарғы оң және сол ит тістерінің және дамымай қалуы.



8 е сурет. Төменгі жақтың ақыл тісінің дисплазиясы және өсу осінің кешендеуі.

*Назарларыңызға
рахмет!*