

**КӨЗ АЛМАСЫН
ҚОЗҒАЛТАТЫН БҰЛШЫҚ
ЕТТЕР АНАТОМИЯСЫ.
IV ЖҰП НЕРВТЕР.**

**Орындаған: Stom Star Group
Тобы: СТК-330**

Жоспар

- Кіріспе
- Көз алмасын қозғалтатын бұлшық еттер анатомиясы
- IV жұп нервтер
- Анатомо-морфологиялық құрылымы
- Зақымдалу симптомдары

Көздің бұлшықеттері. Көзалмасының алты бұлшықеттері және қабақты көтеретін бұлшықеттер қимыл мүшесіне жатады. Көзалмасының төрт бұлшықеті тік, ал қалған екеуі жоғарғы және төменгі қиғаш бұлшықеттер деп аталады (252-сурет).



252-сурет. Көз бұлшықеттері.

1 — көздің тік жоғарғы бұлшықеттері (*m. rectus superior*); 2 — көздің бүйір тік бұлшықеті (*m. rectus lateralis*); 3 — көздің ортадағы тік бұлшықеті (*m. rectus medialis*); 4 — үстінгі кабакты көтеретін бұлшықеті (*m. levator palpebrae superioris*); 5 — көздің жоғарғы қиғаш бұлшықеті (*m. obliquus superior*); 6 — шығыр (ілгек).

(илгек).

бұлшықеті (*m. obliquus superior*): 6 — шығыр

Тік бұлшықеттер (*m. recti*) жоғарғы, төменгі, ортанғы және бүйірдегі тік бұлшықеттер деп бөлінеді. Олар көз шарасының түбіндегі көру жүйкесі түтігінің айналасынан басталып, көз алмасының ақ қабықшасына, содан көз алмасының экваторының аттас жерлеріне жалғасады. Бұл тік бұлшықеттер көздің алмасын жоғары-төмен аударуға және оны ішке және сыртқа бұруға жәрдемдеседі. Көзді аударып-төңкеріп тұрады.

ТӨНКЕРІП ТҰРАДЫ

Бұл жәрдемдеседі. Көзді аударып-

Бұл жәрдемдеседі. Көзді аударып-

**Жоғарғы қиғаш бұлшықет (*m. abli-*
gus superior)** көз шарасының ішкі
жиегінен басталып, көз алмасының
сыртқы экваторының артына иіліп
келіп бекиді. Бұл қиғаш бұлшықет
жиырылғанда көз қарашығы төмен
ауып және сыртқа да бағытталады.
Көзді қылилағанда немесе мұрынның
ұшын көруге әрекет жасағанда осы
бұлшықет қызмет етеді.

ҚАЛЫПҚАЛ КРИЗМӘЛ ЕЛЕШ

АШЫН КӨБЛӘ ӘБЕКӘЛ ЖАСАҒАНУС ОСРІ

КӨЗДІ КРИЗМӘЛӘНУС НӘУӘСӘ МҰБРИНРИН

Төменгі қиғаш бұлшықет (*m. obliquus inferior*) көз шарасының жоғарғы жақсүйек бөлігінен басталып, оны көлденең етіп, көз алмасының төменгі жағына иіліп, оның сырт жағының экваторының артқы бөлігіне бекиді. Бұл қиғаш бұлшықет жиырылғанда көз қарашығы жоғары және сыртқа қарай бағытталады. Көздің бұлшықеттері мен көз шарасының аралығында орналасқан май денелері (*corpus adiposum orbitae*) көз алмасын соғылудан сақтайды.

IV НЕРВ ШЫҒЫР НЕРВІ

IV жұп — шығыр нерві (nervus trochlearis) (7). Оның ядросы ортаңғы мидың қақпағында төрт төмпешіктің төменгі төмпешігі маңайында орналасқан. Нерв сильвий су жолын айналып өтіп, ортаңғы мидың қақпағы тұсынан мидың ішінен шығады.

Көру анализаторының анатомо-морфологиялық күрылымы

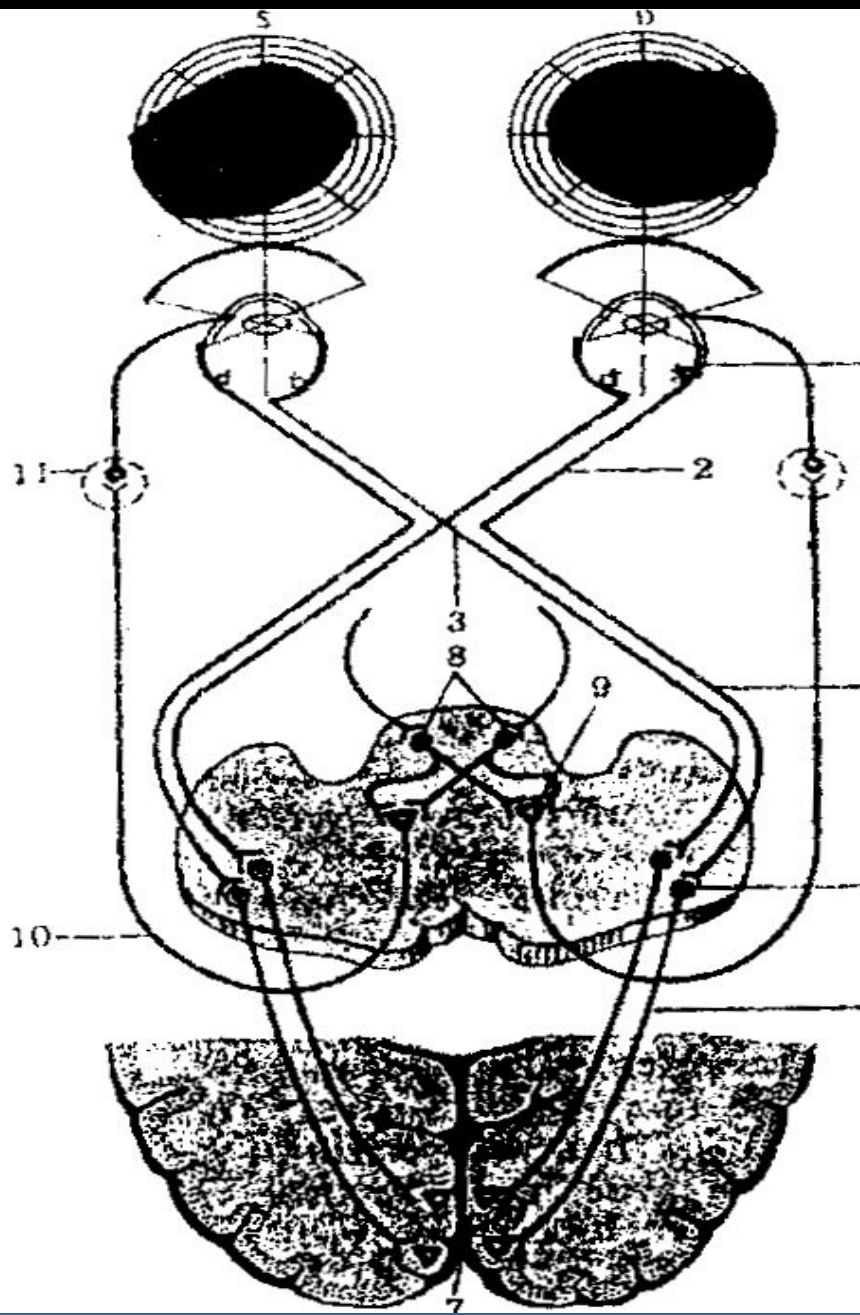
Көру анализаторы төрт нейроннан тұрады

Бірінші нейрон – көздің торлы қабықшасындағы таяқшалар мен сауытшалар.

Екінші нейрон – көздің торлы қабықшасындағы биполярлы клеткалар.

Үшінші нейрон – көздің торлы қабықшасындағы түйірлі (ганглиозды) клеткалар, олардың аксондары өзара бірігіп көру нервін (2) құрастырады. Көру нерві көру тесігі арқылы көз қуысынан бас сүйек қуысына (ми сауытына) өтеді де түрік ері төмпешігінің алдында жартылай аяқасып (3), көру нервінің аяқасуын (chiasma opticum) құрады. Одан әрі көру нерві жолы (tracus opticus) (4) болып, біріншілік ми қыртысы асты көру орталықтарында (төрт төмпешіктің алдыңғы қос төмпешігі, сыртқы иінді дене, ми жастығы) аяқталады.

- Төртінші неврон клеткалары сыртқы иінді денеде (5) орналасқан. Олардың аксондары көру жолын құрастырады. Бұл жол ішкі капсуланың артқы сирағының артқы бөлігі арқылы өтіп, желпуіш түрінде тарап – Грациоле сәулесі (6) ми сыңарының шүйде бөлігінің іш жағындағы (7) құс аяқшасының тепкіші атты салаға, сына және тіл ирелендеріне келіп тоқтайды.



74-сурет. Көру анализаторы құрылымының схемасы: 1- тор қабықша нейрондары; 2- көру нерві; 3- көру нервтерінің айқасуы (қиылысуы); 4- көру нерві жолы; 5-сыртқы иінді дене клеткалары; 6- Границоле (көру) сәулесі; 7- қаракүс (шүйде) бөлімінің ішкі беткейі; 8- алдыңғы қостөбешік ядросы; 9- III жұп ми нерві (көз қозғағыш) ядросының клеткалары; 10- көз қозғайтын нерв; 11- кірпік түйіні

Зақымдалу сиптомдары

Зақымдану сиптомдары

Көздің көргіштігін тексеру арқылы оның қалыпты мөлшерден ауытқымағанын (1,0), төмендегенін (0,9, 0,8, 0,7, т.с.с.) немесе соқыр болып қалғанын (амавроз) анықтауға болады.

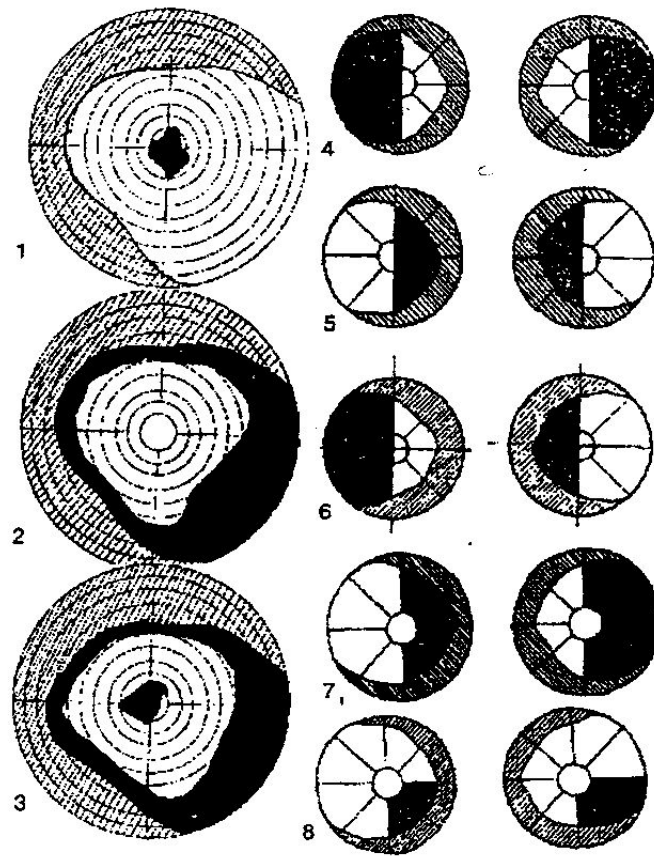
Көру аясын тексеру кезінде (79-сурет) оның барлық жағынан (центрлес) тарылуын (2), дақ боп (1) жоғалуын (скотома) және жартылай тарылуын (гемианопсия) байқауға болады. Бұл сиптомдар көру анализаторының қандай деңгейде зақымданғандығын анықтауға көмектеседі.

Мысалы, көру нервінің зақымдануына байланысты осы жағындағы көз көрмей қалады, ал хиазманың түгелімен зақымдануы екі көзден бірдей соқыр қылады.

Хиазманың ішкі айқасқан бөлігінің

зақымдануы кезінде көру аясының сыртқы жақтары жоғалады – *битемпоральды гемианопсия* (4), ал егер оның сыртқы жағы зақымданса, көру аясының ішкі жартысы жойылады – *биназальды гемианопсия* (5).

Көру жолының оң жағынан зақымдануы көру аясының сол жағын жоғалтады – *сол жақтық гемианопсия* (6), ал оның сол жағы зақымданса, оң жақтық гемианопсия пайда болады.



79-сурет. Көру анализаторының әр түрлі деңгейде зақымдануына байланысты көру аясының жоғалу ерекшеліктері: 1- дақ болып жоғалуы (орталық скотома);
 2- көз аясының жан-жағынан тарылуы; 3- көз аясының жан-жағынан тарылуының орталық скотомамен қатарласуы; 4- битемперолдық гемианопсия;
 5- биназалдық гемианопсия; 6- сол жақтан (трактустық) гемианопсия;
 7- орталық көру аясы сақталған оң жақтық (қыртыстық) гемианопсия;
 8- оң жақтық төменгі квадранттық гемианопсия