



Анализ клинического случая и обсуждение плана лечения

Пациент(ка): Княженцева Данита

Дата диагностики: 1.03.19г

Запись на обсуждение: 22.03.19г



ФОТО ЛИЦА ДО ЛЕЧЕНИЯ



Симметричность: +

Профиль: прямой профиль лица

Искривление носовой перегородки – не наблюдается



Улыбка и «дисплей» до лечения



Соотношение средних линий: смещение верхней и нижней средних линий

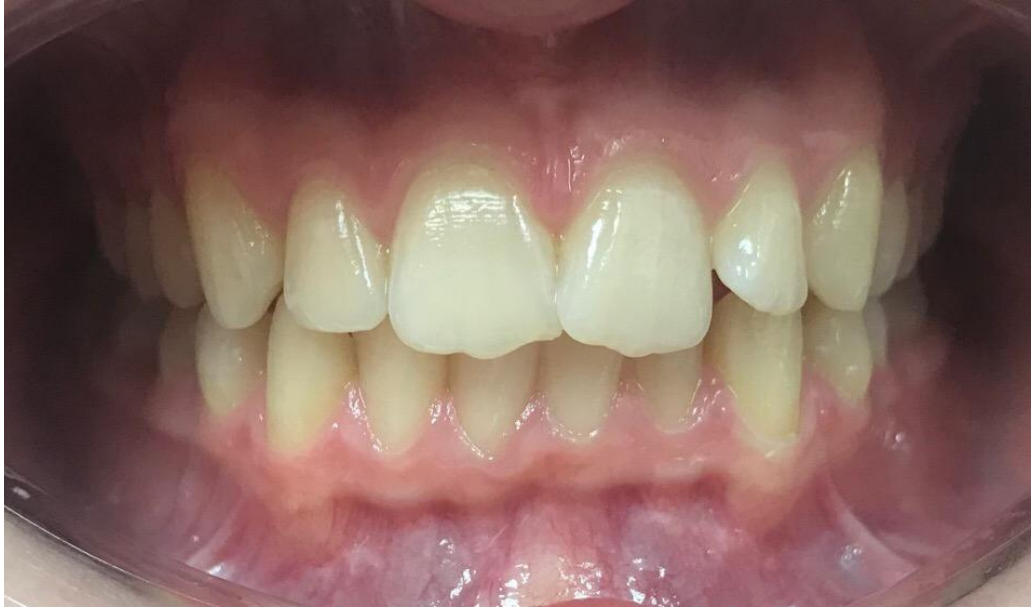Арка дуги: прямая

Щечные коридоры: +

Дисплей: степень обнажения зубов при улыбке - на всю коронку



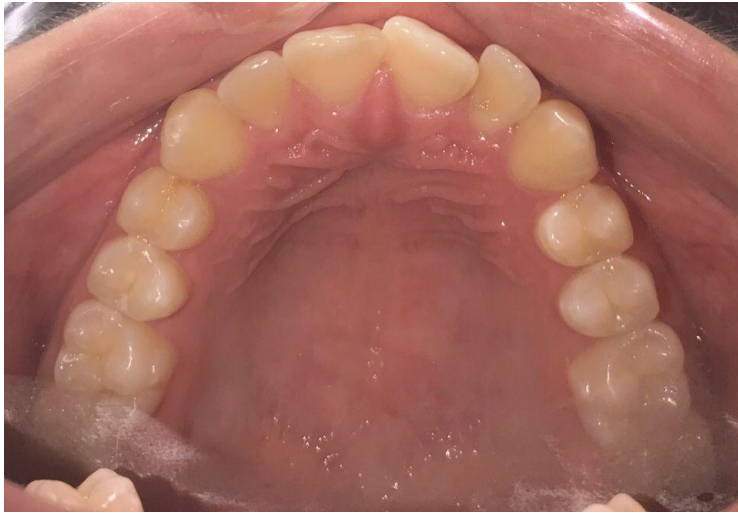До лечения



Резцовое перекрытие: на 1/3 (норма)
Щечные коридоры +
Скученность во фронтальном отделе

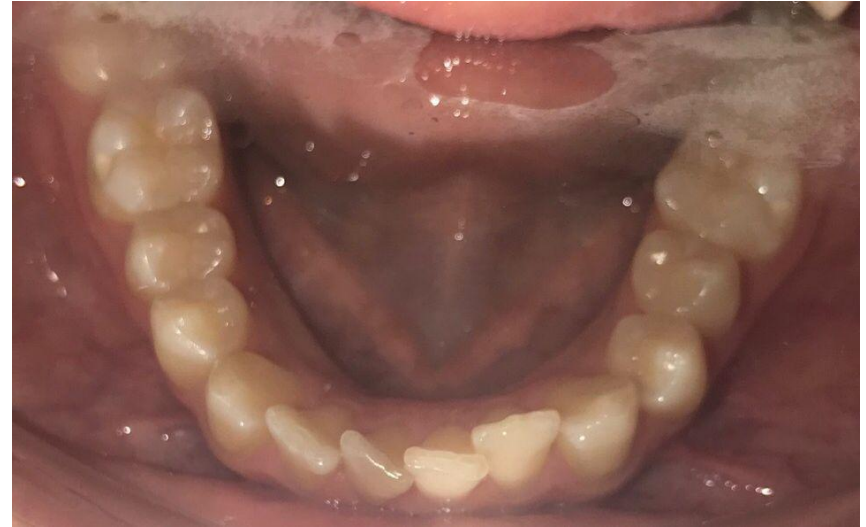

Верхний и нижний зубной ряд до лечения



Справа:
дефицит
места 1 мм

Слева:
дефицит
места 2 мм

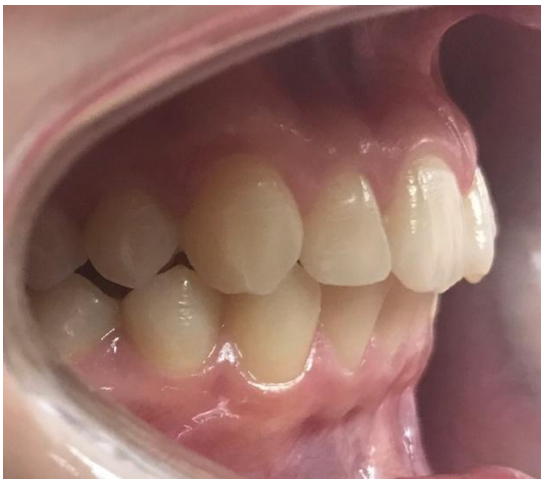

Справа:
дефицит
места 3 мм

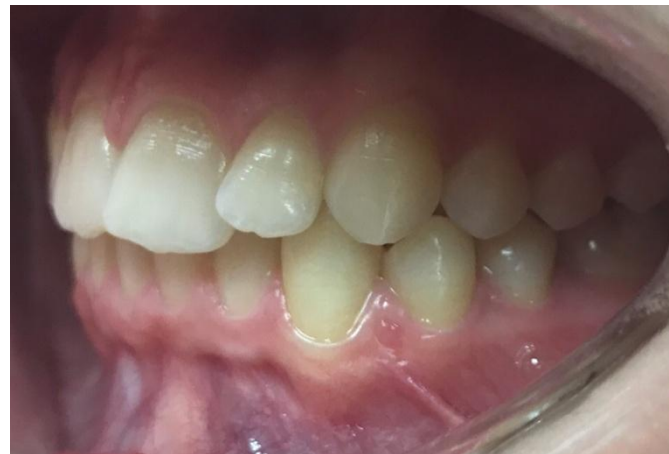Слева:
дефицит
места 3 мм



Сагиттальные соотношения до лечения



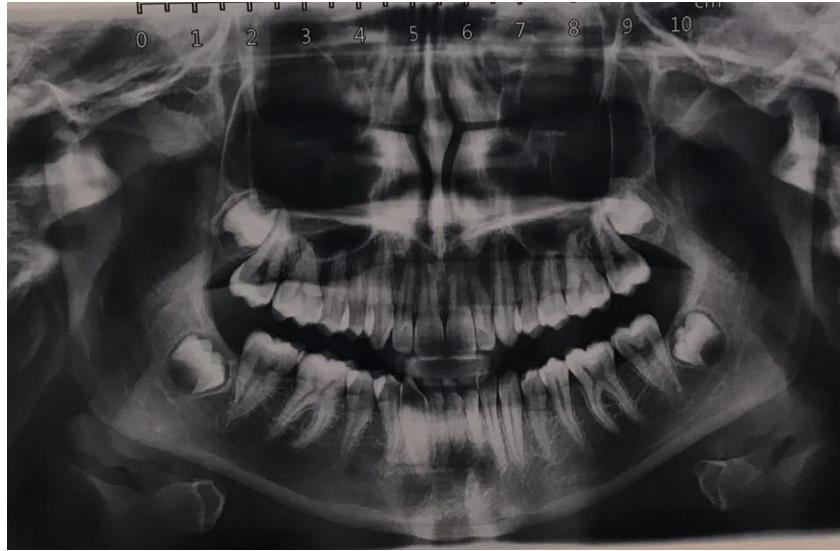Справа:
по клыкам: II
по молярам:



Справа:
по клыкам: II
по молярам:



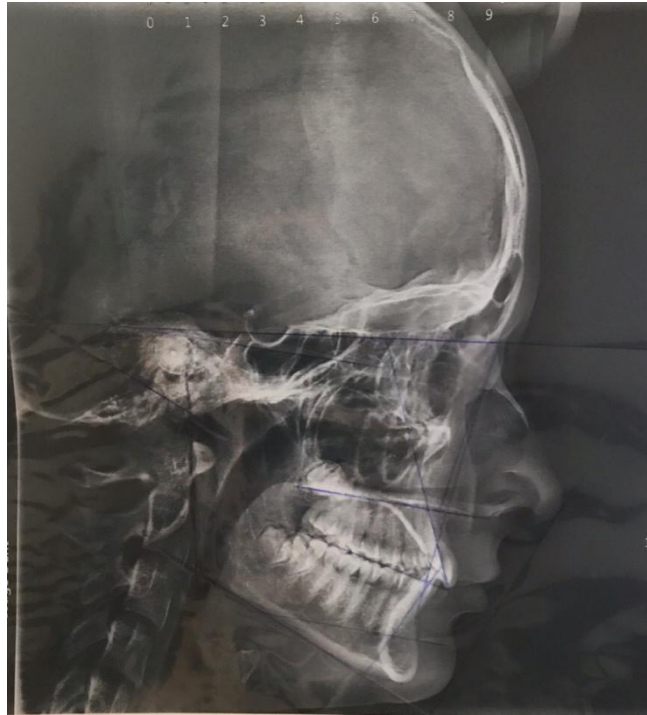
Ортопантомограмма до лечения



Особенности: имеются зачатки 1.8 2.8 3.8 4.8 зубов



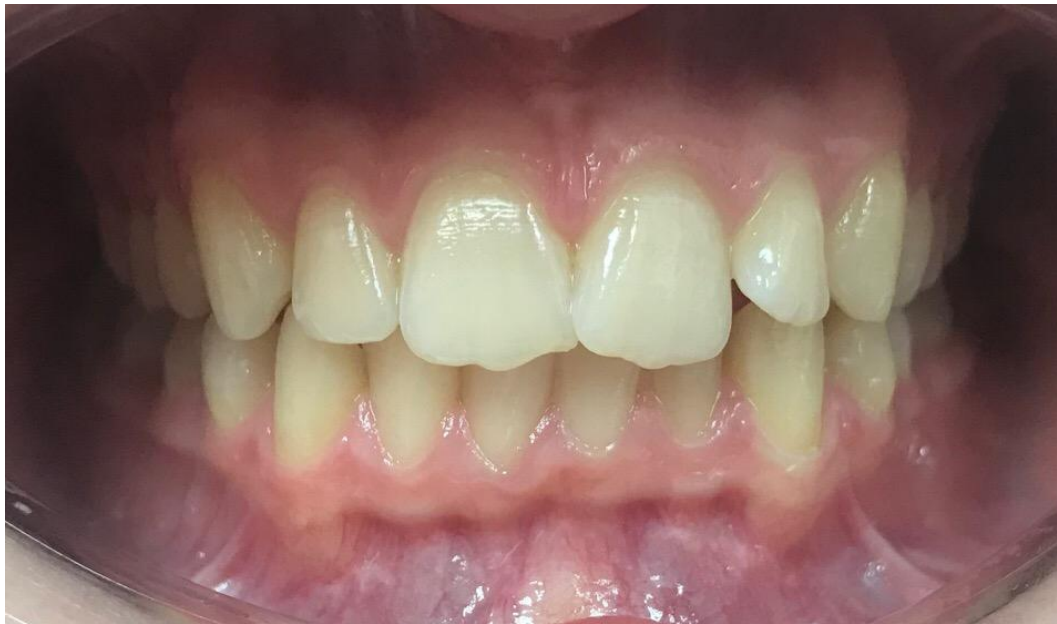ТРГ и профиль



Наклон резцов: ретроположение вч 7, макро вч 5мм;
ретроположение нч 3. ГТР. Протрузия резцов верхние – 7, нижние – 4.
Тенденция к глубокому прикусу (снижение нижней трети лица)



Пародонтологический статус



Фенотип десны: нормальный тип десны



ИТОГ

- Паспортный возраст – 14 лет
- Уровень гигиены – хороший
- Пародонт, десна – норма
- Анализ фото – прямой профиль, неровные зубы, «черные коридоры»
- Смещение средней линии на вч и нч
- ОПТГ- Есть зачатки 18,28,38,48 зубов
- ТРГ – ретроположение вч 7, макро вч 5мм; ретроположение нч 3. ГТР. Протрузия резцов верхние – 7, нижние – 4. Тенденция к глубокому прикусу (снижение нижней трети лица)
- Модели – сужение вч и нч