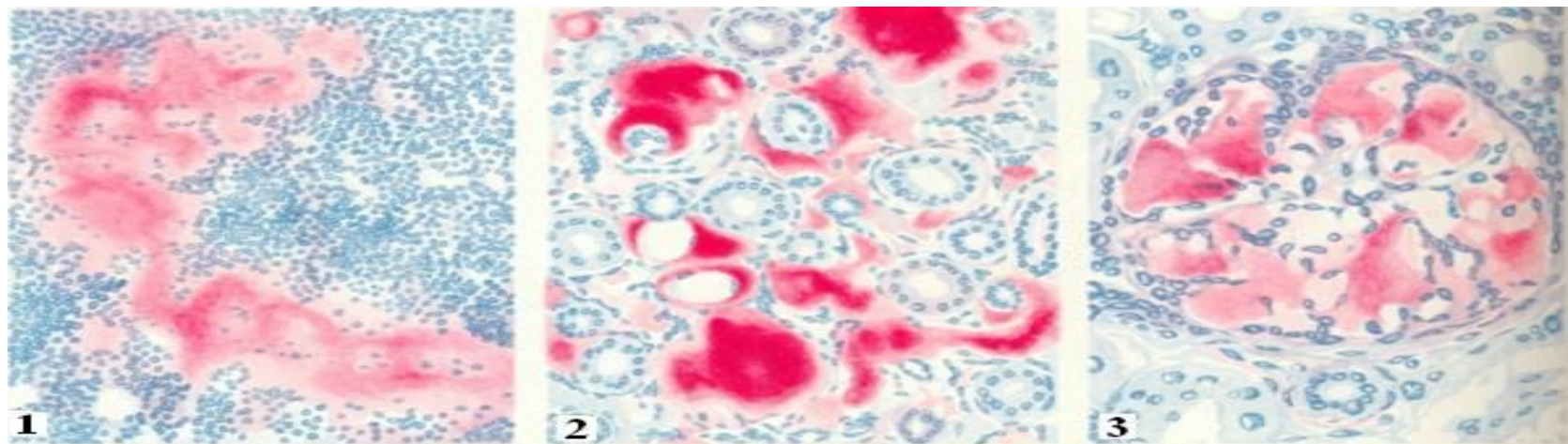


АМИЛОИДОЗ ПОЧЕК: ДИАГНОСТИКА, ПРИНЦИПЫ ЛЕЧЕНИЯ

Выполнила: Рогожкина Елизавета
Группа 1.4.14

АМИЛОИДОЗ — группа заболеваний, отличительным признаком которых является отложение в тканях и органах фибриллярного гликопротеида — амилоида.



Амилоидоз селезенки. Отложение амилоида по периферии фолликула. Рис. 2. Отложение амилоида в мозговом веществе почки. Рис. 3. Отложение амилоида в капиллярных петлях клубочка почки. (Рис. 1 — 3 — окраска красным конго).



*Рудольф Людвиг Карл Вирхов
(1821–1902) – немецкий врач,
патологоанатом, гистолог,
физиолог. Основатель теории
клеточной патологии
в медицине*

Термин амилоидоз был предложен в 1853 году Р. Вирховым. Он показал что при этом заболевании в органах появляется вещество, которое красится йодом подобно крахмалу. До Вирхова заболевание было описано под названием сальная болезнь за микроскопический признак амилоидоза - орган приобретает сальный блеск.

Классификация

Белок амилоид	Белок-предшественник	Клиническая форма амилоидоза
AA	SAA-белок	Вторичный амилоидоз при хронических воспалительных заболеваниях, в том числе периодической болезни и синдроме Макла-Уэллса
AL	λ , κ -легкие цепи иммуноглобулинов	Амилоидоз при плазмноклеточных дискразиях – идиопатический, при миеломной болезни и макроглобулинемии Вальденстрема
ATTR	Транстиретин	Семейные формы полинейропатического, кардиопатического и др. амилоидоза, системный старческий амилоидоз
A β 2M	β 2-	Диализный амилоидоз
AGel	Гелсолин	Финская семейная амилоидная полинейропатия
AApoA I	Аполипопротеин А-I	Амилоидная полинейропатия (III тип, по van Allen, 1956)
AFib	Фибриноген	Амилоидная нефропатия
A β	β -белок	Болезнь Альцгеймера, синдром Дауна, наследственные кровоизлияния в мозг с амилоидозом, Голландия
APrP Scr	Прионовый белок	Болезнь Крейтцфельда-Якоба, болезнь Герстманна-Штраусслера-Шейнкера
AANF	Предсердный натрийуретический фактор	Изолированный амилоидоз предсердий
AIAPP	Амилин	Изолированный амилоидоз в островках Лангерганса при сахарном диабете II типа, Инсулиноме
ACal	Прокальцитонин	При медуллярном раке щитовидной железы
ACys	Цистатин С	Наследственные кровоизлияния в мозг с амилоидозом, Исландия

Клиническая классификация амилоидоза

1. Первичный амилоидоз (AL)

- возникающий без явной причины
- ассоциированный с множественной миеломой
- макроглобулинемией Вольденстрема

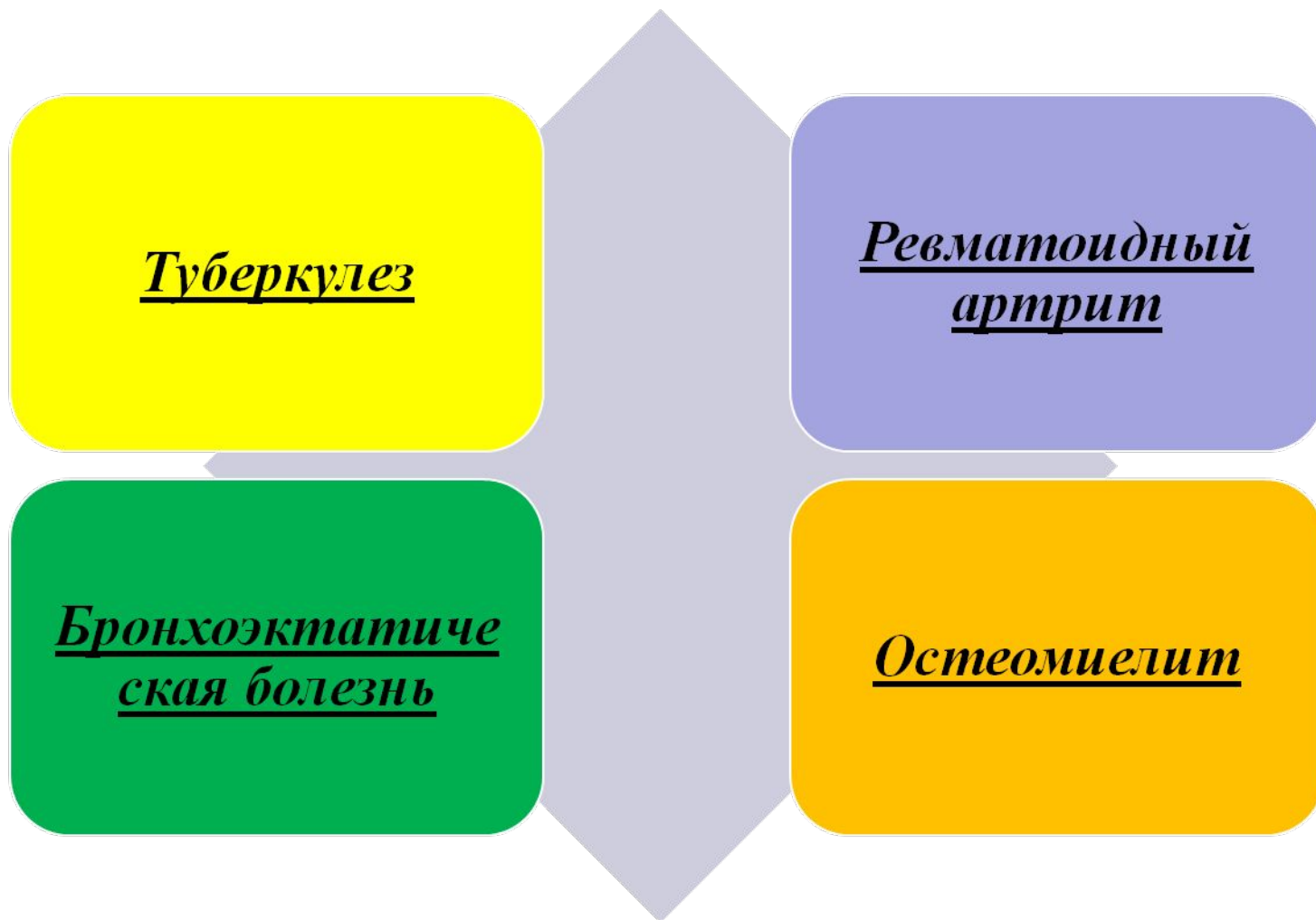
2. Вторичный амилоидоз (AA)

- при хронических инфекциях
- при РА, ЮРА, АС, БШ, Чарг-Стросс, ССД, смешЗСТ
- при онкологических заболеваниях

3. Семейный (наследственный) амилоидоз

- при периодической болезни (сефарды, евреи, курды, армяне)
AA
- синдром Макла – Уэллса (Muckle-Wells) – нефропатия, крапивница, глухота (AA)
- аутосомно-доминантные формы при которых в Транстиретине изменены аминокислоты (метионин на валин в 30 положении TTR Met30 и др)

Этиология АА -амилоидоз



Основные типы Амилоидоза



***AA-
амилоидоз
(вторичные)***



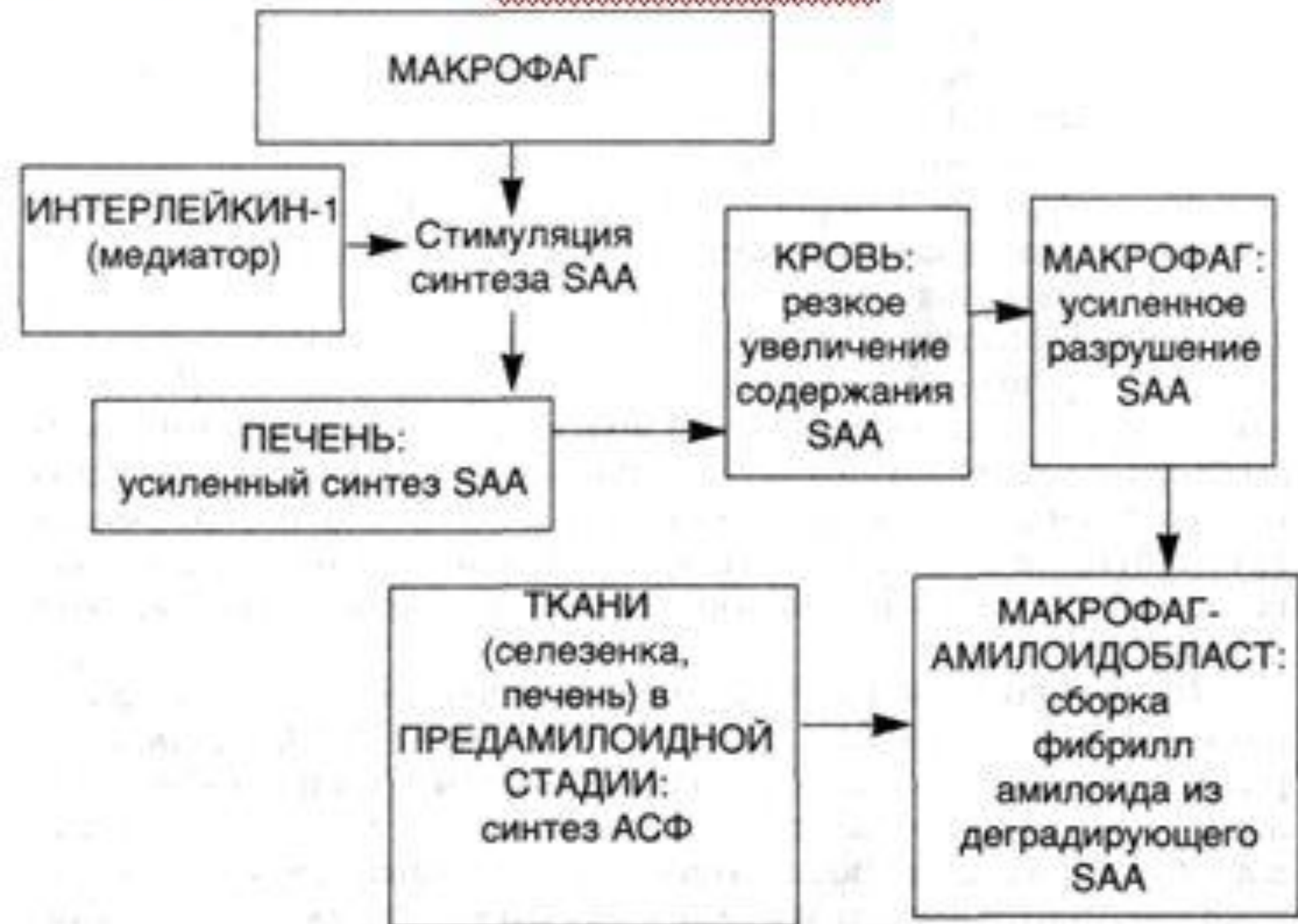***AL-
амилоидоз
(первичный)***

Клиническая картина определяется поражением органов-мишеней

Основные органы-мишени

- **AL-амилоидоз:** сердце, ЖКТ, почки.
- **AA-амилоидоз:** *почки, печень, селезенка, кишечник.*
- Семейный амилоидоз (**ATTR**): периферическая нервная система (сенсорно-моторная невропатия и нарушение вегетативных функций) **сердце, желудочно-кишечный тракт, почки.**
- **Системный старческий (ATTR)** сходен с AL-амилоидозом основные органы-мишени **сердце, сосуды**, сочетается с атеросклерозом отличается меньшей тяжестью поражения.
- **Диализный** амилоидоз: **кости**, периартикулярные ткани (переломы), синдром **карпального канала.**

Схема 6. Патогенез АА-амилоидоза



Амилоидоз почек

- это нарушение белково-углеводного обмена, приводящее к отложению во всех структурных элементах почечной ткани (клубочках, канальцах, интерстиции, сосудах) нерастворимого фибриллярного белка амилоида, что приводит к нарушению функции почек и развитию ХПН.

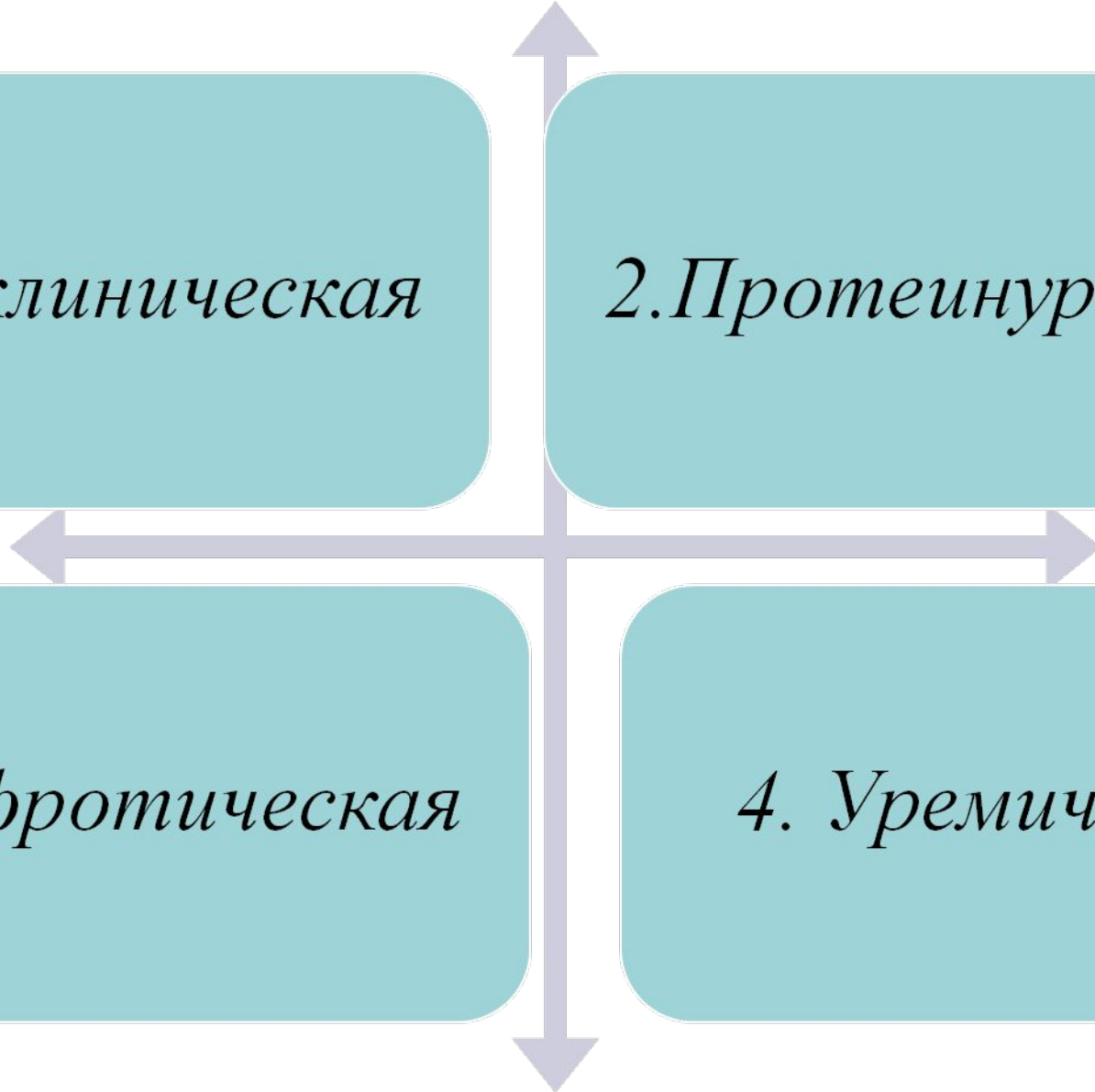
Клиника Амилоидоза почек

1. Доклиническая

2. Протеинурическая

3. Нефротическая

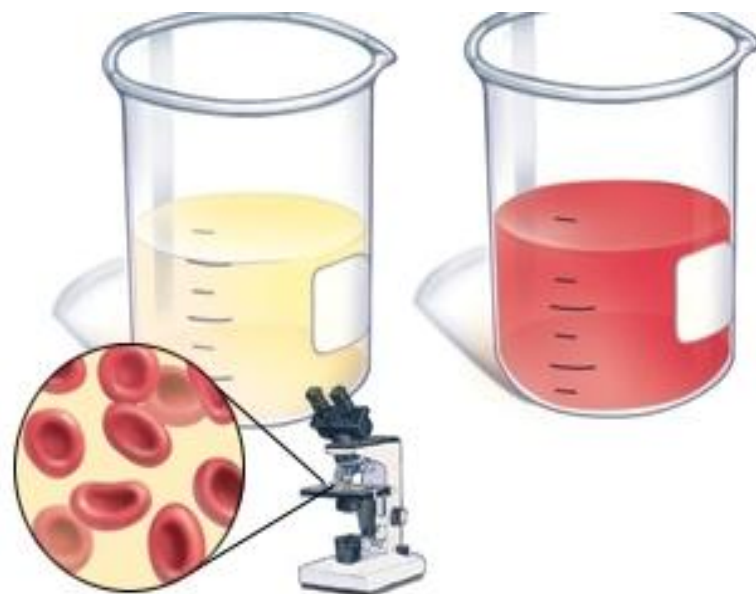4. Уремическая



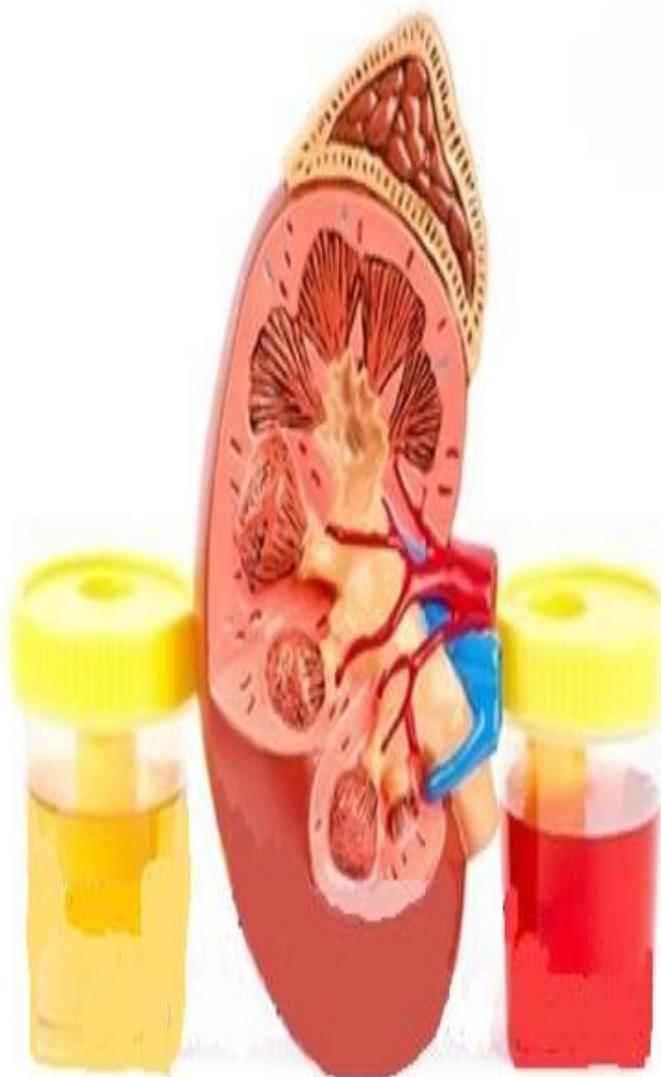Латентная (бессимптомная) стадия

Амилоид присутствует в интермедиарной зоне и по ходу прямых сосудов пирамидок развивается отек и очаги склероза. В этот период при АП преобладают клинические проявления основного заболевания. Стадия длится 3-5 и более лет.

Функция почек в этой стадии не страдает. Лишь исследование мочи позволяет выявить небольшую обычно преходящую, нестойкую протеинурию (до 10 – 15 г\л), периодическую эритроцитурию.

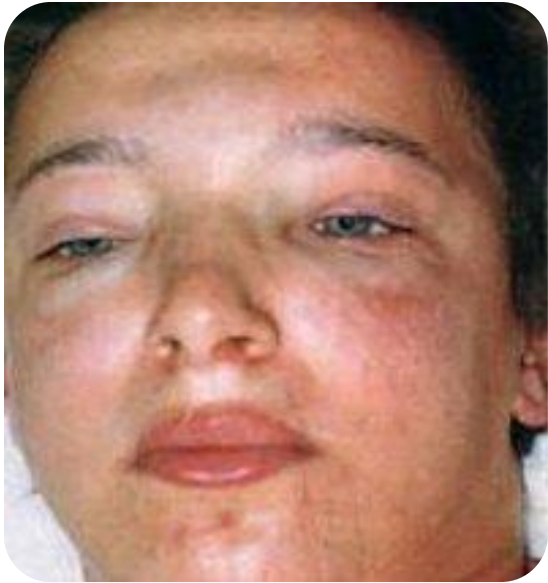

Протеинурическая (альбуминурическая) стадия

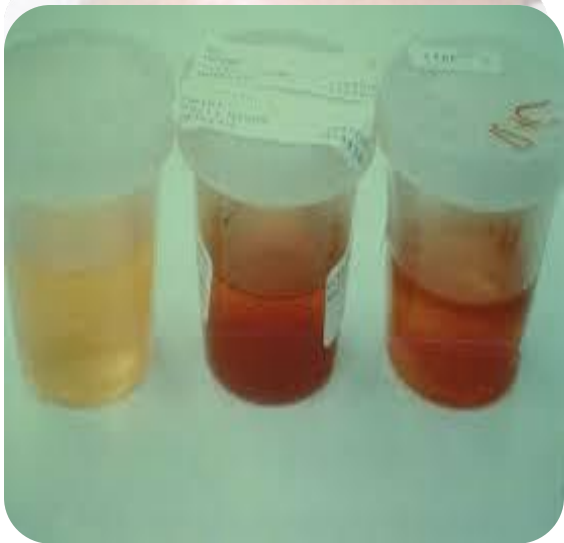

- амилоид появляется прежде всего в мезангии, в петлях капилляров, в пирамидах и корковом веществе гломерул, в сосудах. Развиваются склероз и атрофия нефронов, гиперемия и лимфостаз. Почки увеличены и плотны, матово-серо-розового цвета.
- Протеинурия в начале выражена умеренно, может какой-то период быть даже преходящей, уменьшаться и увеличиваться, но затем становится **стойкой**.
- Продолжительность стадии от 10 до 13 лет.

Нефротическая (отечная) стадия

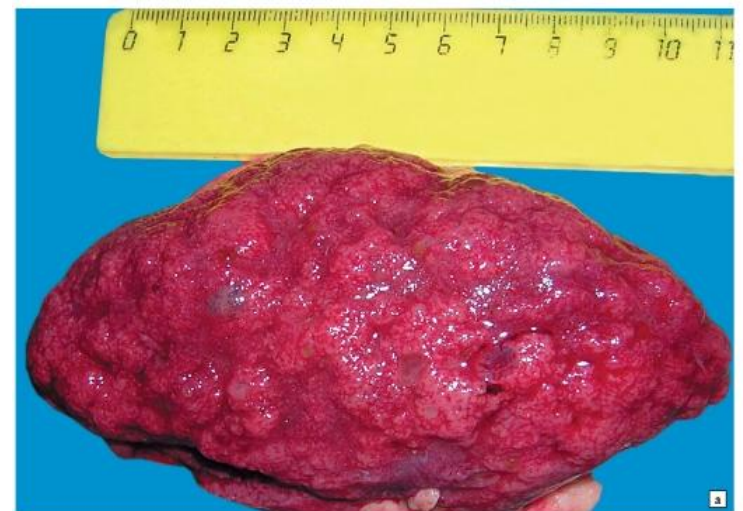
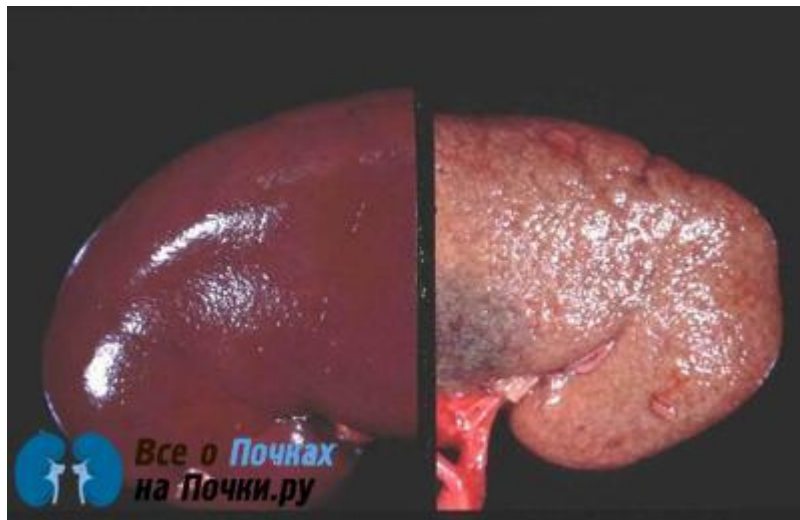
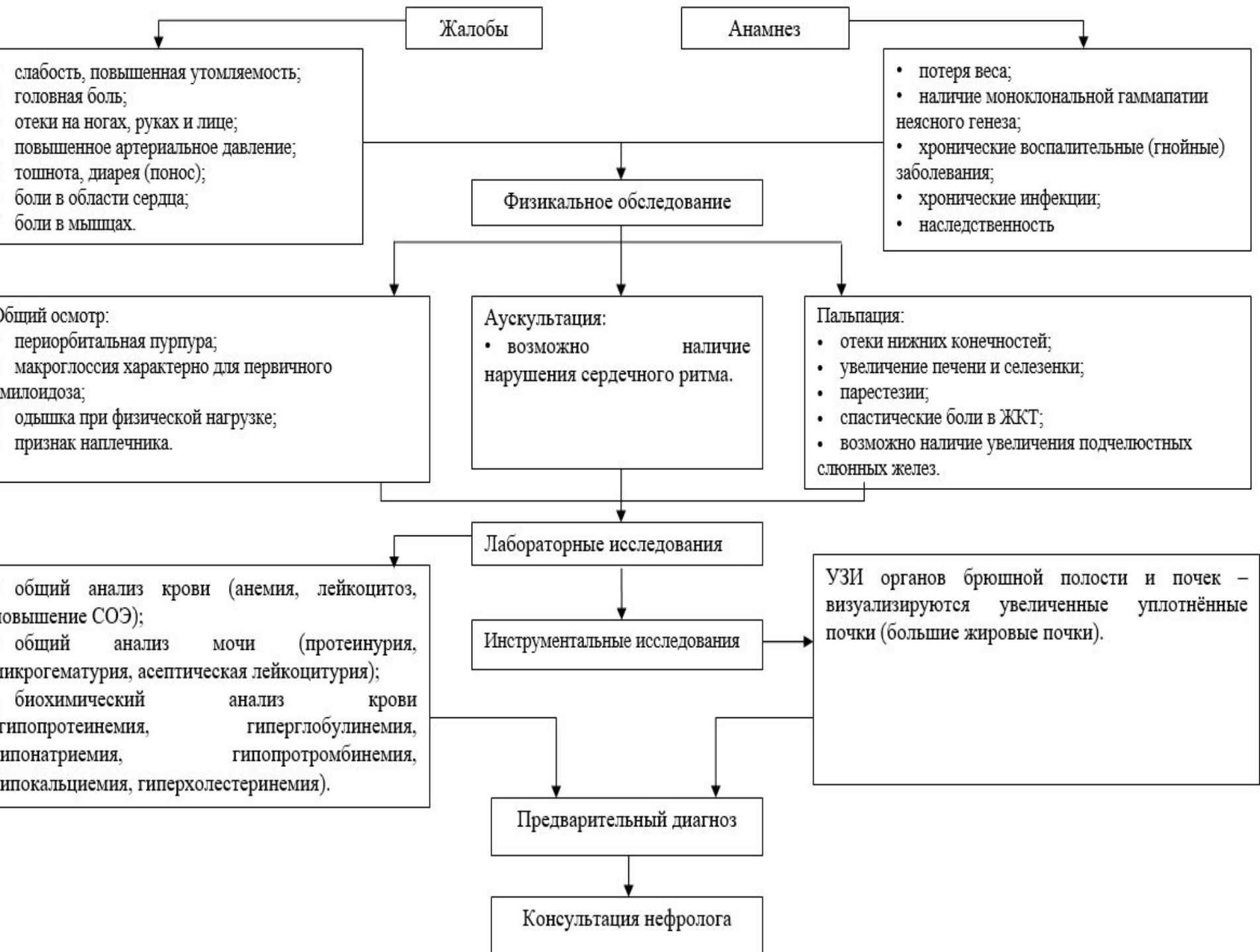
- – амилоидно- липоидный нефроз – амилоид во всех отделах нефрона. Склероз и амилоидоз мозгового слоя, но корковый слой без выраженных склеротических изменений.. Большая сальная почка.
- Клинически – **классический нефротический синдром**: с потерей белка с мочей более 3-5 г/с, гипоальбуминемией, гиперхолестеринемии, липидурии с отеками анасарки.
- В мочевом осадке находят гиалиновые, а по мере нарастания протеинурии – зернистые цилиндры. Возможны микро-и макрогематурия, лейкоцитурия без признаков пиелонефрита.
- Продолжительность стадии до 6 лет



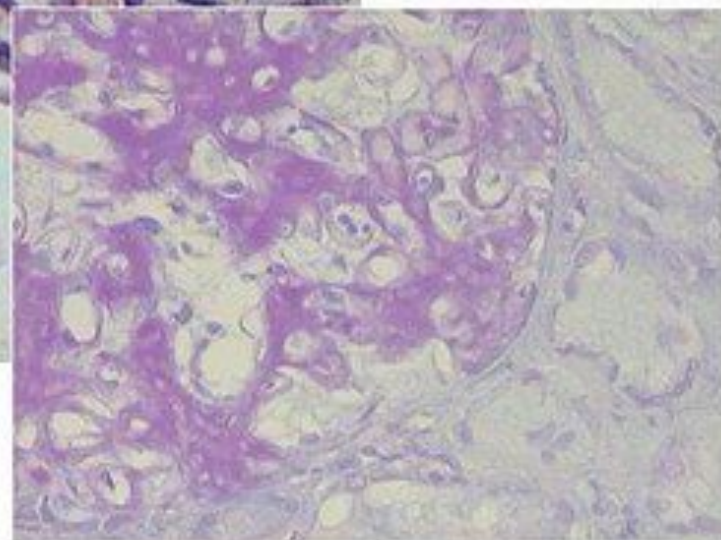
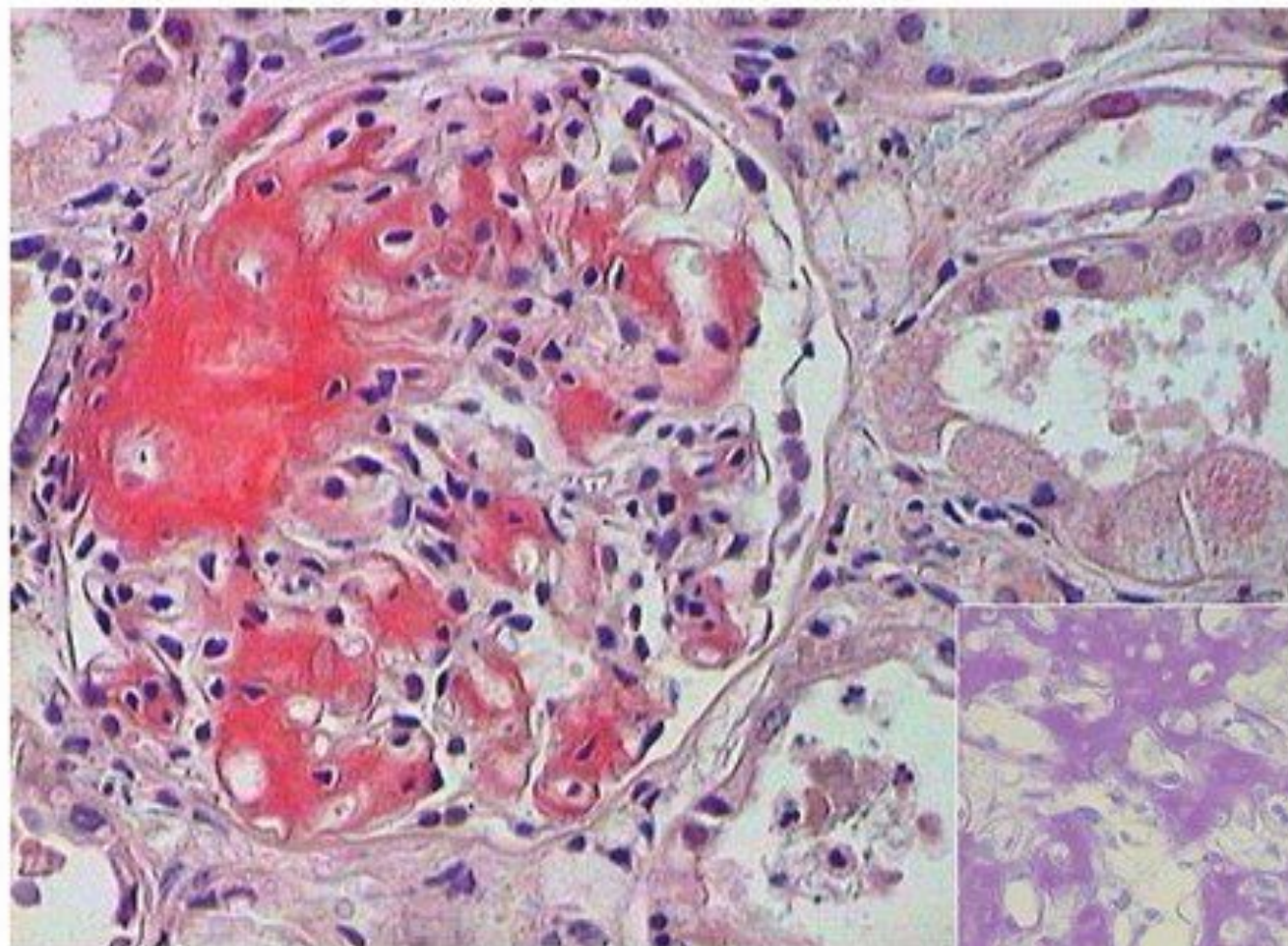
Уремическая (терминальная, азотемическая) стадия

- – амилоидная сморщенная почка – уменьшенная в размерах, плотная, с рубцами почка.
- ХПН мало отличается от таковой при других заболеваниях почек. Считается, что в отличие от ГН, при котором наступление ХПН, протекающей с полиурией, может приводить к хотя бы частичному схождению отеков, при амилоидозе азотемия развивается на фоне низкого артериального давления и нефротического синдрома.





Диагностический тест	Результат
<p>Биопсия тканей: Для диагностики амилоидоза необходимо, что бы отложения в тканях в биопсийном материале положительно окрашивались по Конго красному (11). Можно увидеть ярко-зеленое двулучепреломление при окрашивании материала Конго красным в поляризованном свете. Биопсийный материал может быть получен из слизистой губ, кожи, десен, подкожной жировой клетчатки, костного мозга, нервов, прямой кишки, почек, печени или сердца. Отложения всегда располагаются внеклеточно и являются аморфными.</p>	положительное - зеленое двулучепреломление при окрашивании Конго красным
<p>Иммуногистологические исследования амилоидных отложений: Они позволяют распознавать различные формы системного амилоидоза.</p>	антисыворотка к иммуноглобулину легкой цепи, АА и транстиретину



Амилоидоз почки.
Амилоид в клубочке. Слева – окраска конго-рот,
справа – генцианвиолет.

Амилоидоз печени - увеличение и уплотнение печени, край ровный, безболезненный.

Нередко портальная гипертензия, асцит.

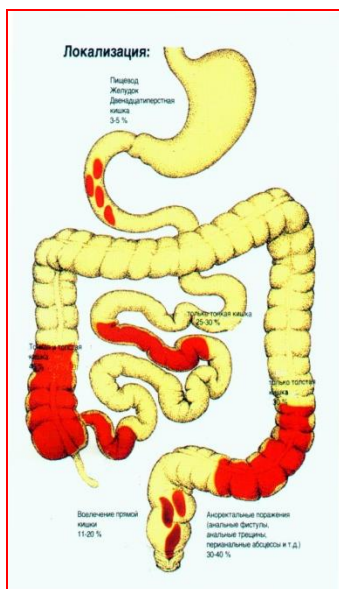
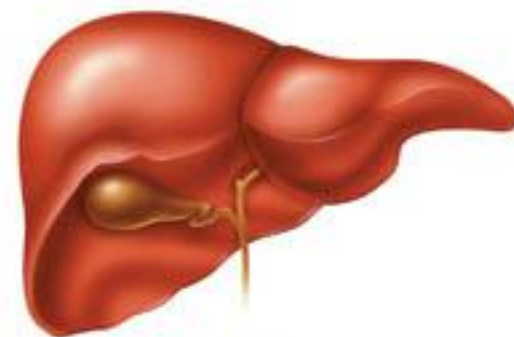
Редко боль в правом подреберье, диспепсия, спленомегалия, желтуха, геморрагический синдром.

Лабораторные исследования: диспротеинемия, гипербилирубинемия,

↑ активность ЩФ, трансаминаз

Диагностика - пункционная биопсия печени.

Осложнения: печеночная недостаточность (в 7 %)



Амилоидоз тонкой кишки чаще при вторичном (АА), при синдроме энтеральной недостаточности у лиц, страдающих остеомиелитом, бронхоэктатической болезнью, РА.

Амилоидоз кишки часто сочетается с признаками амилоидоза почек, печени, селезенки, **надпочечников.**

Лечение АА-амилоидоза

- Основная стратегия – лечение причины воспалительного заболевания
- У больных с РА, серонегативными полиартритами базисная терапия метотрексатом 7,5 мг/нед
- Периодическая болезнь и тяжелая рецидивирующая подагра – колхицин 2 мг/сут
- При хронических нагноениях – по возможности хирургическое иссечение