



СРС

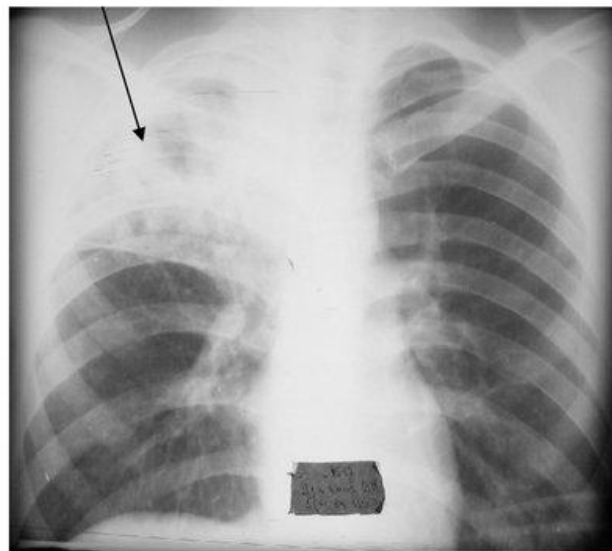
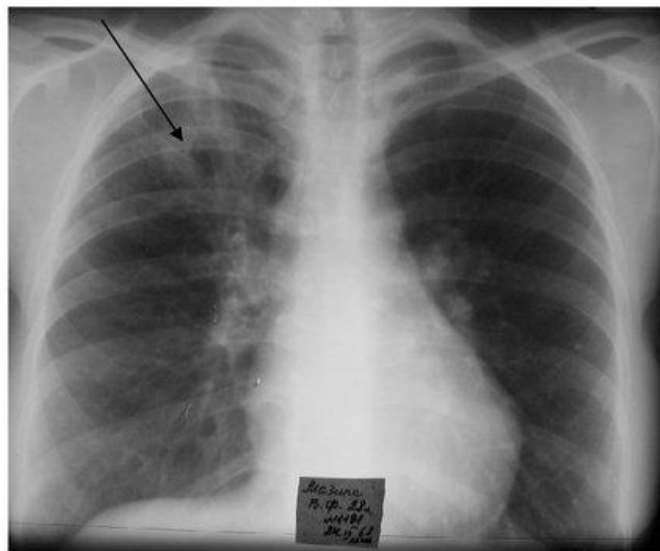НА ТЕМУ:
ИНФИЛЬТРАТИВНЫЙ
ТУБЕРКУЛЕЗ

Выполнила: Бекмаганбетова Г.Б.

Проверила: Макулбаева У.Т.

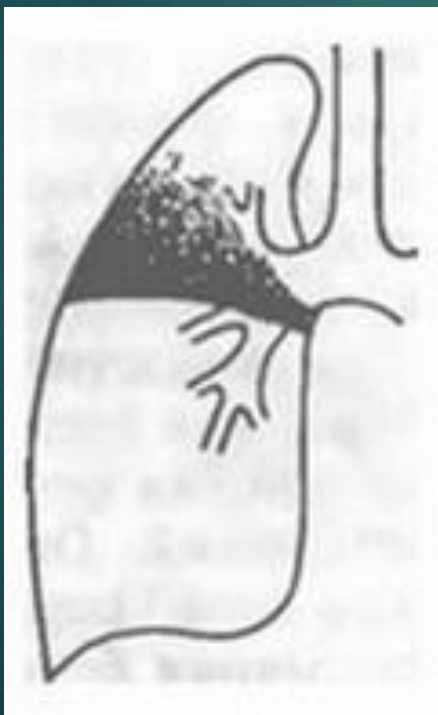Определение

Инфильтративный туберкулез - это локальная форма туберкулеза для которой характерно появление и быстрое увеличение зоны инфильтрации вокруг свежих или старых туберкулезных очагов.



Инфильтративный туберкулез легких

Характеризуется преобладанием экссудативного типа воспаления со склонностью к быстрому образованию казеозного некроза и деструкции на фоне специфической гиперсенсibiliзации легочной ткани и распространяющиеся на несколько долек или на доли легкого, склонные к острому и прогрессирующему течению



65-75% среди впервые выявленных больных туберкулезом

45-50% среди больных активным туберкулезом, состоящих на диспансерном учете

1% в структуре смертности от туберкулеза

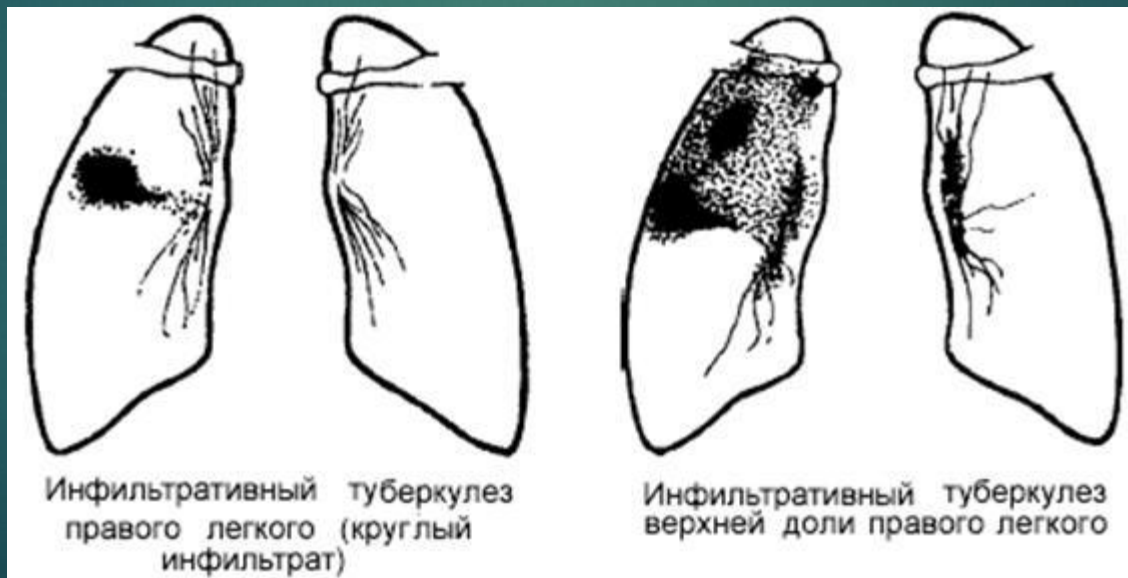Согласно Перельман М.И. (2004)

Туберкулезный инфильтрат представляет собой комплекс свежего или старого очага с обширной зоной перифокального воспаления

Локализация - чаще 1, 2, 6 сегменты

Причины обострения очагов:

- ▶ массивная суперинфекция
- ▶ сопутствующие заболевания
- ▶ голодание
- ▶ стресс, психоэмоциональные травмы
- ▶ естественная гормональная перестройка
- ▶ лечение гормональными препаратами



Причины Инфильтративного туберкулеза легких:

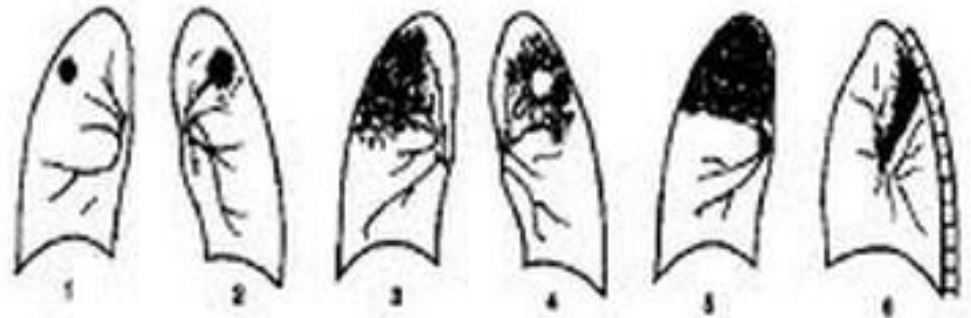
- ▶ **Возбудителями туберкулёза** являются микобактерии - кислотоустойчивые бактерии рода *Mycobacterium*.
- ▶ В основе возникновения инфильтративного туберкулеза легких лежит один из двух механизмов: **эндогенная реактивация** либо **экзогенная суперинфекция**.
- ▶ Реактивация характеризуется прогрессированием старых или свежих очагов туберкулеза, появлением вокруг них зоны инфильтрации и развитием экссудативной тканевой реакции.
- ▶ Экзогенная суперинфекция, как причина инфильтративного туберкулеза легких, связана с наличием участков гиперсенсibilизации в легких (т. е. зон, ранее контактировавших с туберкулезной инфекцией).
- ▶ **Категорию повышенного риска** по развитию инфильтративного туберкулеза легких составляют
 - ▶ - лица, перенесшие контакт с бацилловыделителем,
 - ▶ - нервно-психическую травму;
 - ▶ - страдающие алкоголизмом - страдающие алкоголизмом, никотиновой зависимостью - страдающие алкоголизмом, никотиновой зависимостью, ВИЧ-инфекцией, наркоманией;
 - ▶ - ведущие асоциальный образ жизни;
 - ▶ - имеющие хронические заболевания (сахарный диабет - имеющие хронические заболевания (сахарный диабет, ХНЗЛ и др.) и
 - ▶ - профессиональные заболевания;
 - ▶ - подвергающиеся гиперинсоляции и т. д.

Инфильтративный туберкулез легких

Различают следующие
клинические формы:

- 1- бронхолобулярный
инфильтрат;
- 2- округлый инфильтрат;
- 3- облаковидный
сегментарный
- 4- лобит
- 5- перисциссурит

Типы инфильтратов (схема)



- 1- бронхолобулярный; 2-округлый; 3-облаковидный; 4- облаковидный в фазе распада; 5- лобит; 6- перисциссурит (боковая проекция);

Симптомы инфильтративного туберкулеза легких

- ▶ подъем температуры тела до 38-38,5°C, которая держится 2-3 недели.
- ▶ Гипертермия сопровождается потливостью,
- ▶ **болезненностью мышц,**
- ▶ **разбитостью,**
- ▶ **кашлем с выделением мокроты.**
- ▶ При выслушивании больных инфильтративным туберкулезом (особенно при наличии распада) слышны **хрипы**
- ▶ В целом клиника напоминает грипп В целом клиника напоминает грипп, бронхит или острую пневмонию. Иногда заболевание манифестирует **с кровохарканья** или **легочного кровотечения**. Среди наиболее распространенных жалоб следует отметить **боли в груди на стороне поражения, снижение аппетита, нарушение сна, общую слабость, сердцебиение**. Бессимптомные и малосимптомные формы инфильтративного туберкулеза легких, как правило, выявляют во время диспансеризации или профилактического медосмотра по результатам флюорографии.

Инфильтративный туберкулез ЛЕГКИХ

клиника и диагностика

Бронхолобулярный и округлый инфильтрат

Клиника слабо выражена

- утомляемость
- снижение аппетита
- эпизодически повышение температуры тела
- недомогание
- обнаруживают чаще случайно при профосмотре

- анамнез
- отсутствие аускультативной картины
- отставание пораженной половины грудной клетки при дыхании
- при верхушечной локализации может возникать болезненность мышц надплечья
- проба Манту положительная, нормергическая
- выявление в мокроте МБТ при люминисцентной бактериоскопии

Инфильтративный туберкулез

ЛЕГКИХ

клиника и диагностика

Облаковидный инфильтрат и лобит

- острое начало
- выраженные симптомы интоксикации
- кашель с мокротой
- иногда кровохарканье
- при вовлечении плевры - боли на стороне поражения
- связаны с дыханием

- анамнез
- укорочение перкуторно над зоной поражения, усиление голосового дрожания, влажные мелкопузырчатые хрипы
- реакция Манту норм- или гиперергическая
- массивное бактериовыделение при наличии распада

Бронхолобулярный Инфильтратный туберкулез легких рентгенологическая картина

Специфическое воспаление распространяется за пределы легочной доли и формируется
бронхолобулярный инфильтрат

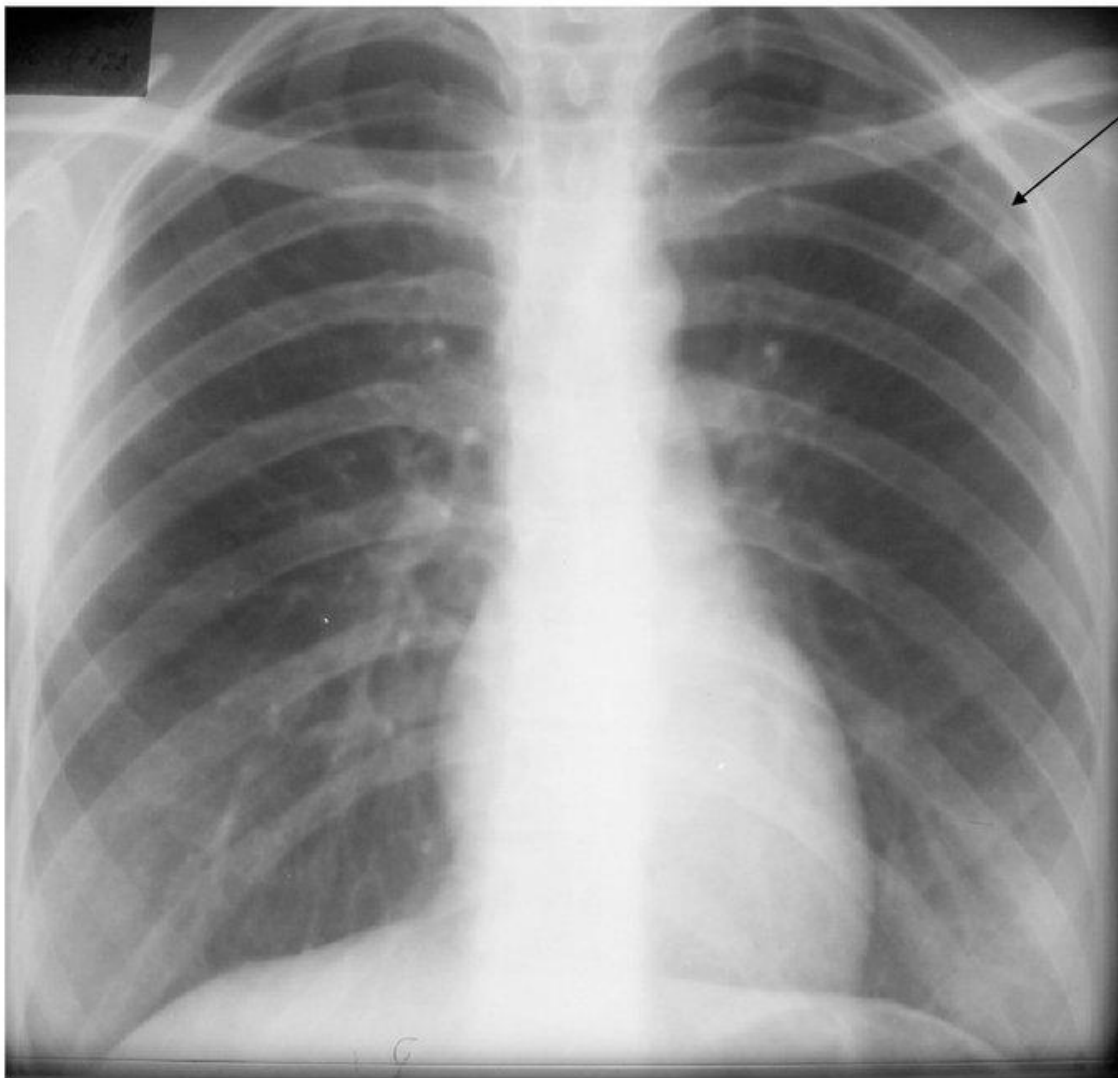Бронхолобулярный инфильтрат диаметром 1,5—2 см, округлой или полигональной формы, имеет вид однородного затемнения или конгломерата из нескольких очагов, объединенных менее интенсивным перифокальным воспалением.

В тени иногда можно видеть просвет бифуркации мелкого бронха, вокруг которого сформировался инфильтрат.

Чаще в кортикальной зоне, в 1, 2, 4 сегментах ограниченное затемнение малой интенсивности, вытянутое по направлению к корню с размытыми наружными контурами, размером до 3 см.

Томографически - конгломерат из нескольких очагов с перифокальной инфильтрацией.

Рентгенологическая картина Бронхолобулярный инфильтрат



Затемнение
средней и низкой
интенсивности с
размытыми
контурами
размерами до 3 см,
часто
полигональной или
треугольной
формы

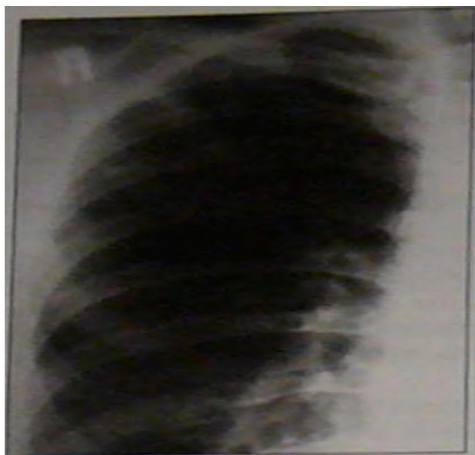

Рис 18-44. Бронхолобулярный инфильтрат в правом легком. Обзорная прямая рентгенограмма.

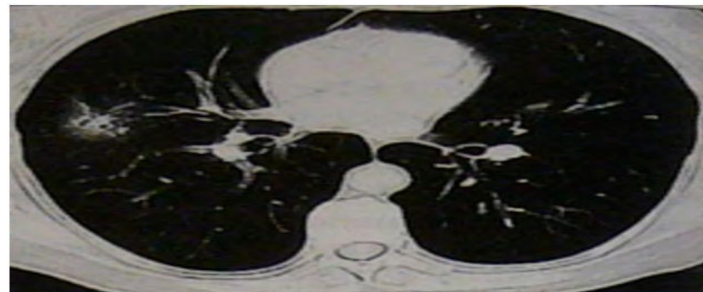
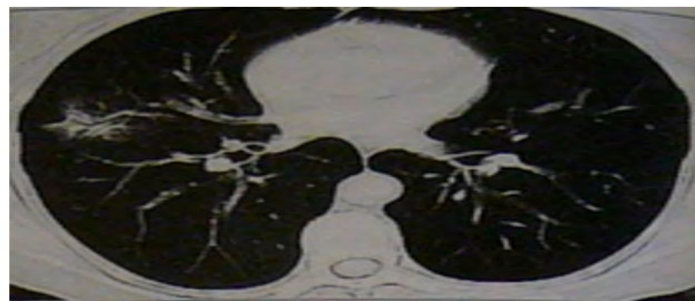
Рис. 18-45. Формирование бронхолобулярного инфильтрата вокруг мелкого бронха. КТ.

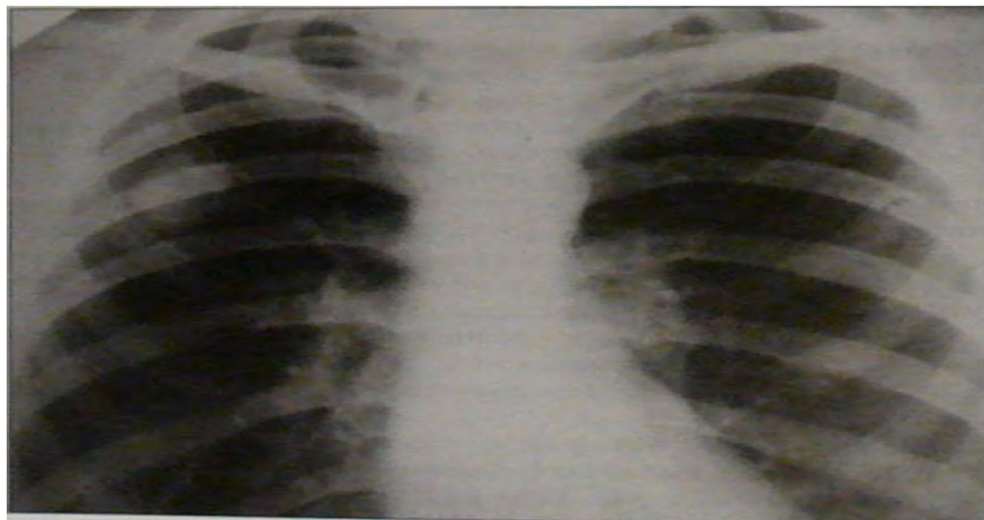

Рис. 18-46. Округлый инфильтрат в правом лёгком. Обзорная прямая рентгенограмма.

Округлый инфильтративный туберкулез легких рентгенологическая картина

Специфическое воспаление ограничено пределами сегмента - формируется **округлый инфильтрат**

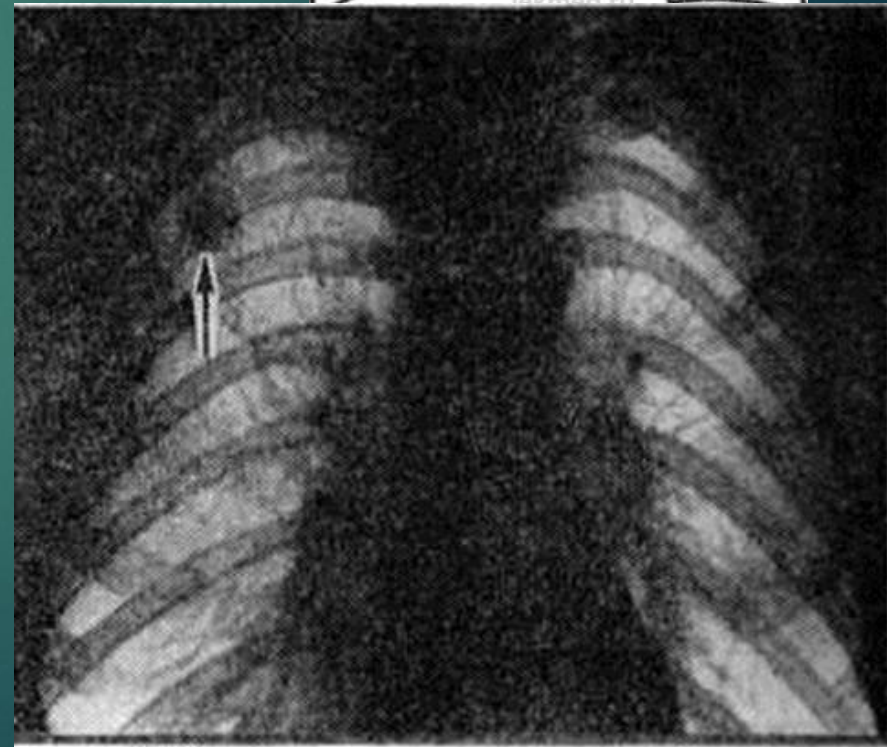
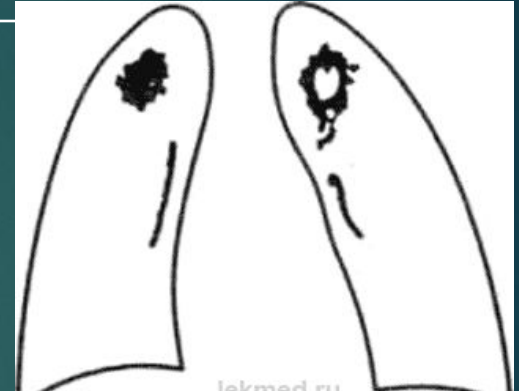Чаще в подключичной области ограниченное затемнение округлой формы, средней интенсивности (классический **инфильтрат Ассмана-Редекера**).

Часто имеется воспалительная дорожка к корню с дренирующим бронхом (симптом «**теннисной ракетки**»)

В центре может определяться полость распада, ниже – очаги бронхогенного обсеменения.

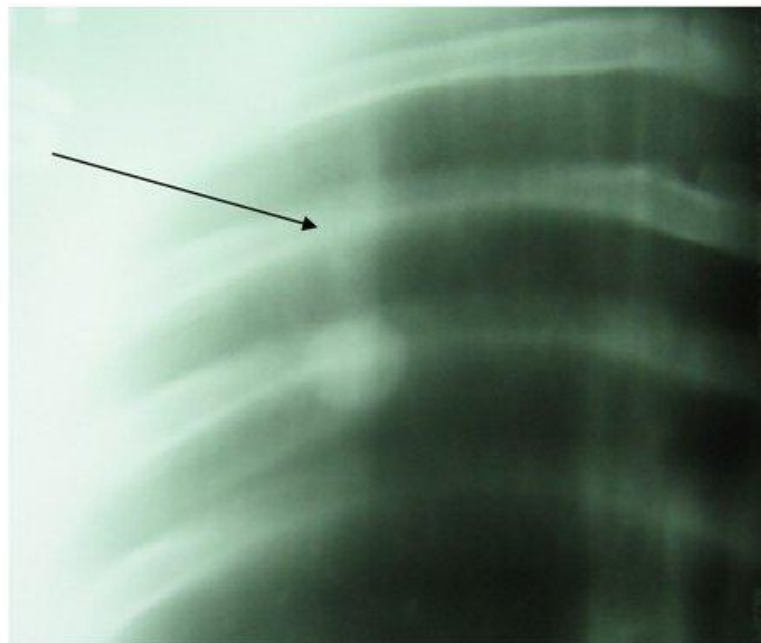
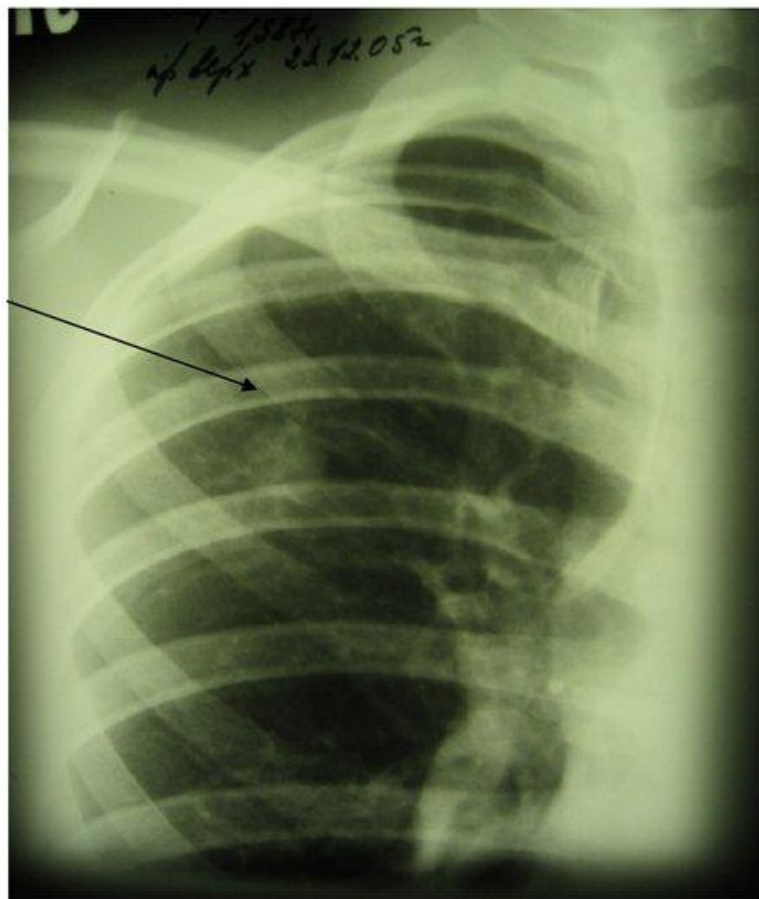
Томографически важным признаком тубэтиологии являются плотные и кальцинированные очаги в инфильтрате.

Распространением процесса на один сегмент .
Округлый инфильтрат образует фокусную тень более 2 см в диаметре, неправильной округлой или овальной формы, малой или средней интенсивности



Рентгенологическая картина

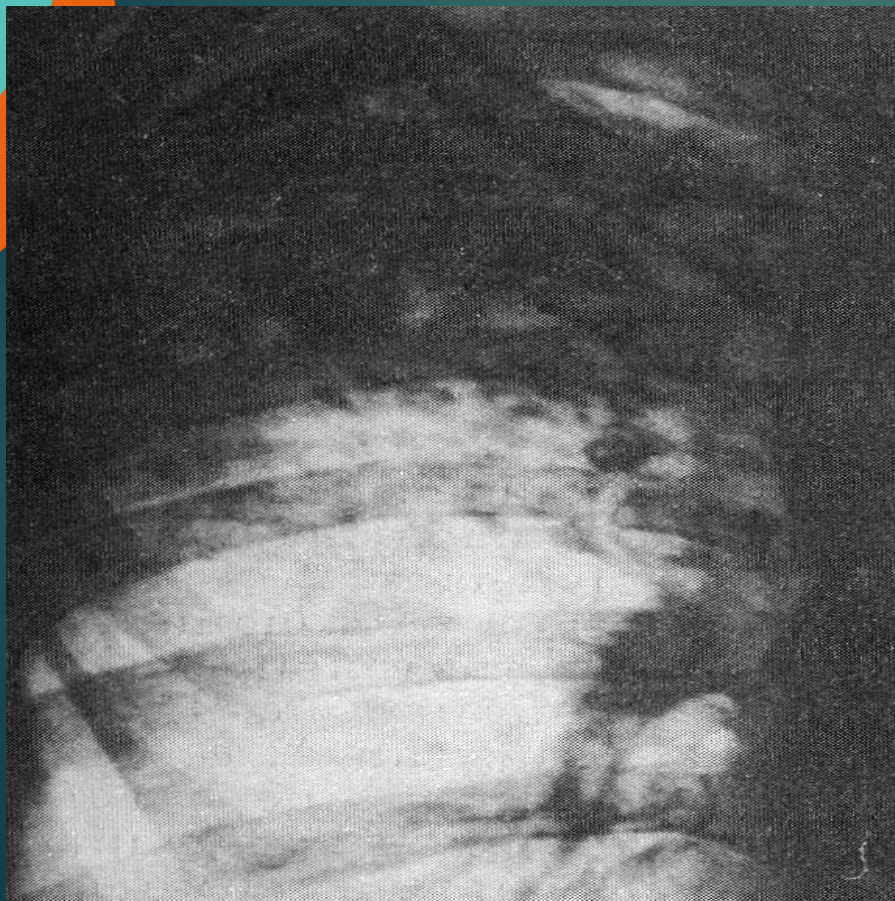
Округлый инфильтрат



**Затемнение средней
интенсивности с размытыми
контурами округлой формы**

Облаковидный инфильтративный туберкулез легких

рентгенологическая картина

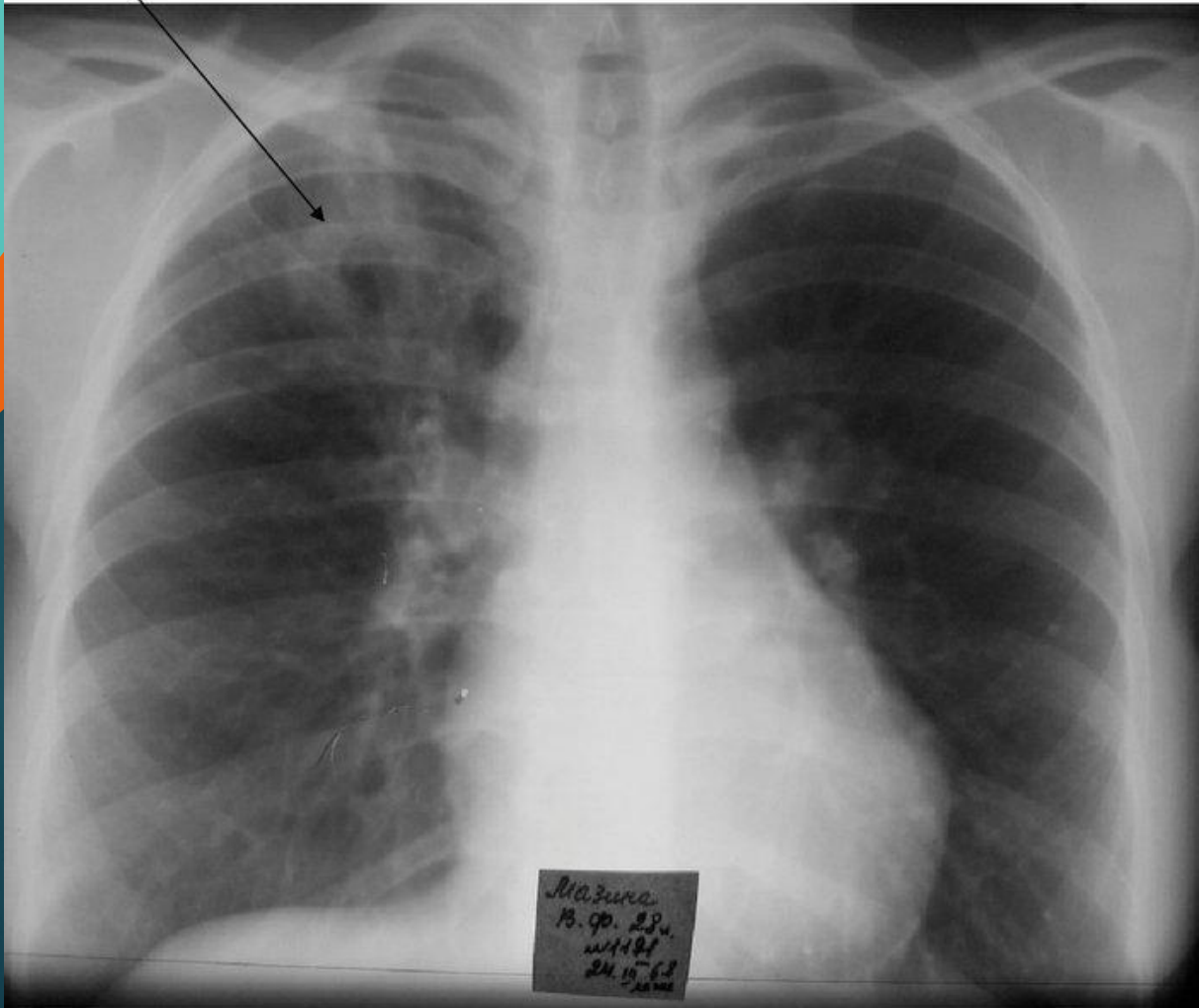

Специфическое воспаление распространяется на несколько сегментов - формируется **облаковидный инфильтрат**

- неомогенное затемнение в пределах одного или нескольких сегментов
- наружные контуры нечеткие, растворяются в окружающей ткани
- томографически - сливающиеся очаговые тени, полости распада

Рентгенологическая картина

Облаковидный инфильтрат



**Затемнение
средней и низкой
интенсивности
неправильной или
округлой формы с
размытыми
контурами
занимает сегмент и
более, быстро
возникает распад**

Лобит инфильтративный туберкулез легких

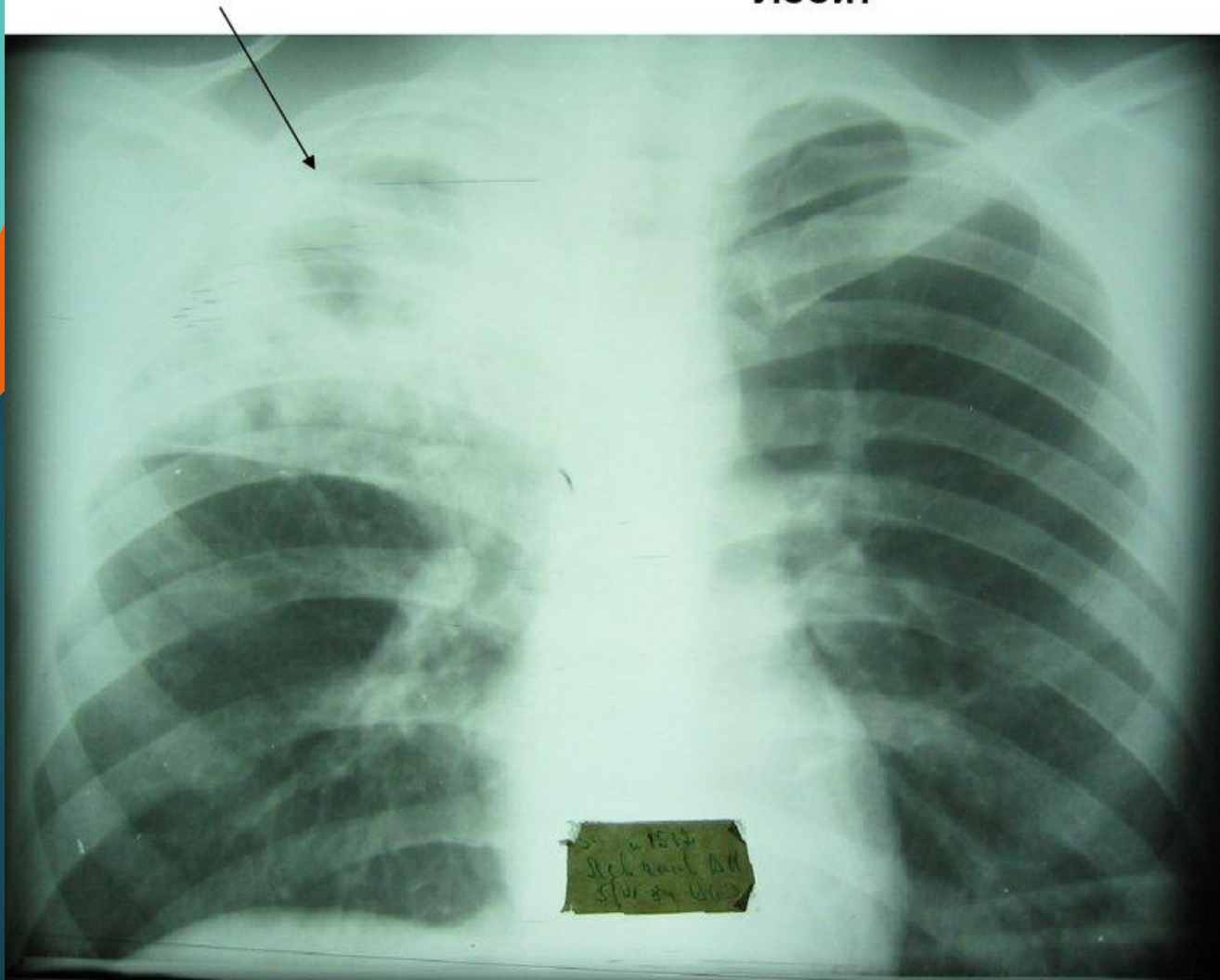
рентгенологическая картина

При вовлечении в процесс всей доли формируется
лобит

- распространенное негетогенное затемнение в пределах доли легкого
- расположение и форма тени зависят от того, какая доля поражена
- границы подчеркнуты плевральными листками
- томографически - почти однородная тень, полости распада
- очаговая диссеминация в противоположном легком

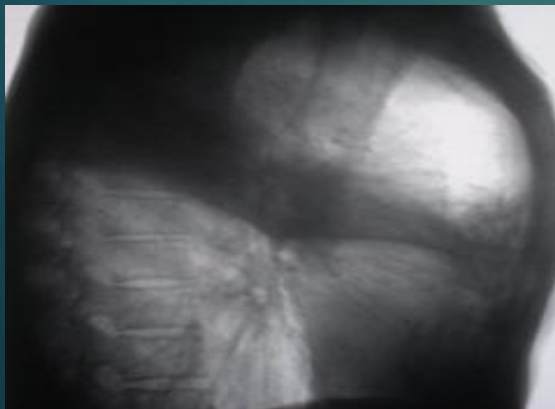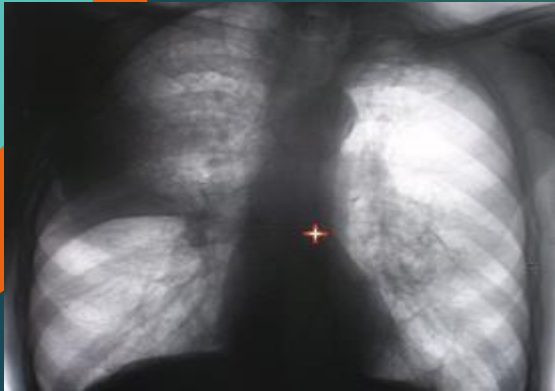Рентгенологическая картина

Лобит



**Затемнение
неоднородной
структуры,
занимает долю,
множественные
полости распада**

Перисциссурит инфильтративный туберкулезных рентгенологическая картина

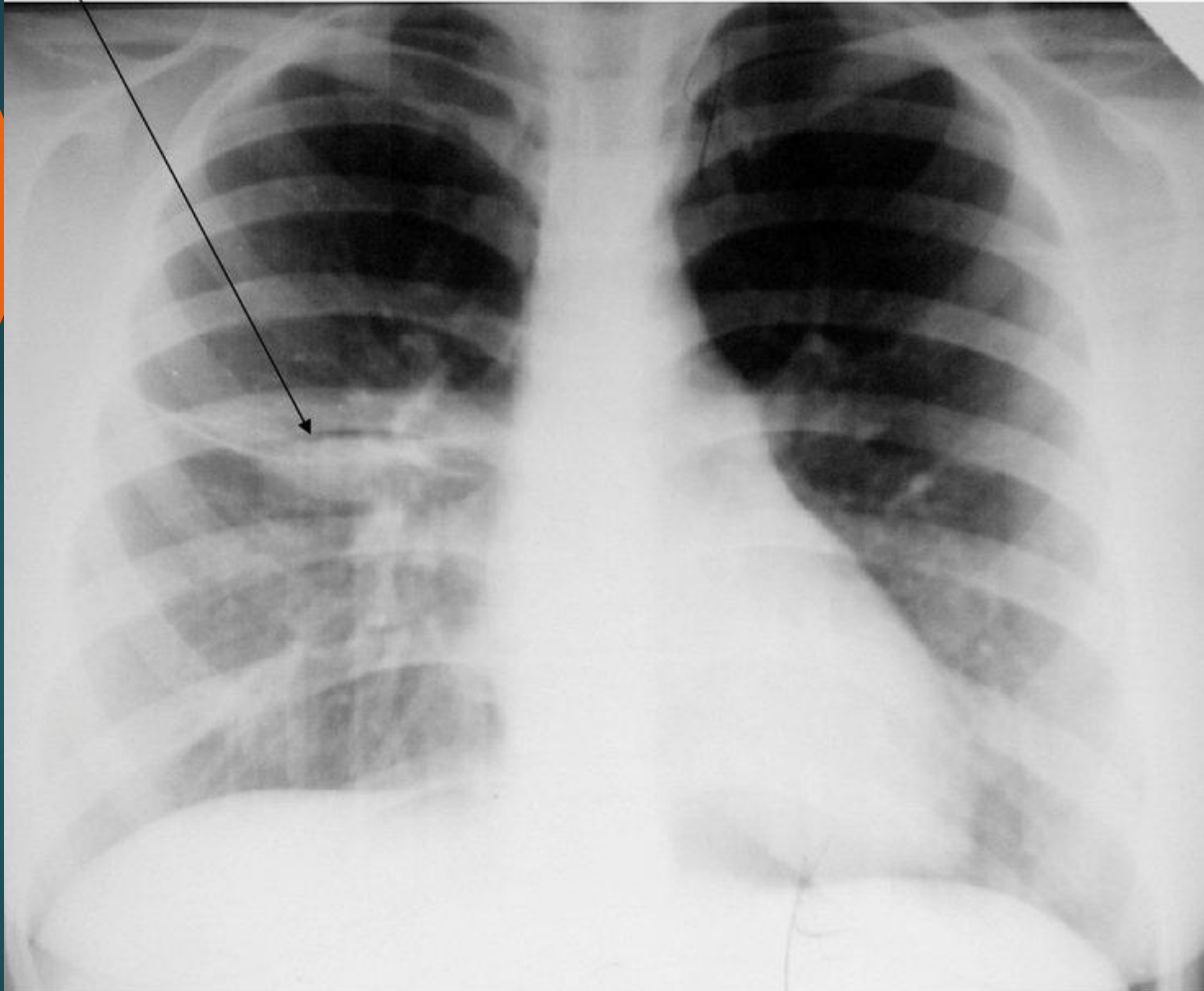


Инфильтрат, развивающийся по ходу междолевой плевры называют **перисциссуритом**, или **краевым инфильтратом**.

- то вариант инфильтративного поражения лёгкого, при котором процесс локализуется в верхней доле вдоль междолевой щели, занимая частично 2 – 3 сегмента.
- **Нижняя граница тени прилежит к междолевой плевре, поэтому чётко отграничена, а верхняя нечеткая, размытая**
- затемнение по ходу междолевой щели
- треугольная форма (треугольник Сержана)
- верхняя граница размытая, нижняя - четкая
- вершина направлена к корню, а основание кнаружи

Рентгенологическая картина

Перисциссурит



**Затемнение
средней и низкой
интенсивности,
связанное с
подчеркнутой
междолевой
бороздой**

Диагностика Инфильтративного туберкулеза легких:

- ▶ При **физикальном обследовании** начальными признаками инфильтративного туберкулеза являются: отставание грудной клетки на стороне поражения при дыхании, напряжение и болезненность мышц грудной клетки, усиление голосового дрожания.
- ▶ **Данные перкуссии и аускультации** приобретают более выраженный характер при массивных пневмониях типа лобита и при начинающихся распадах инфильтрата с образованием каверны. В это время можно определить над участком поражения притупление перкуторного звука, бронхофонию, бронхиальное дыхание, влажные, звучные стойкие хрипы различного калибра.
- ▶ При исследовании **мокроты** у 70 % больных обнаруживаются МБТ, в части случаев – эластические волокна.
- ▶ **В анализе крови** может быть сдвиг влево (увеличение палочкоядерных), увеличение СОЭ до 40-45 мм /час.
- ▶ **Анализ мочи** – без отклонений
- ▶ **Реакция на туберкулин** чаще умеренная, но может быть гиперергической и отрицательной.
- ▶ Дифференциальная диагностика проводится с пневмонией (в том числе эозинофильной), острым абсцессом, аспергилломой. с [очаговым туберкулезом](#) Дифференциальная диагностика проводится с пневмонией (в том числе эозинофильной), острым абсцессом, аспергилломой. с очаговым туберкулезом, [ОРВИ](#) Дифференциальная диагностика проводится с пневмонией (в том числе эозинофильной), острым абсцессом, аспергилломой. с очаговым туберкулезом, ОРВИ, [раком легкого](#) Дифференциальная диагностика проводится с пневмонией (в том числе эозинофильной), острым абсцессом, аспергилломой.

ИСПОЛЬЗОВАННЫЕ ЛИТЕРАТУРЫ

- ▶ <https://radiomed.ru/publications/ogk-tubierkulioz-i-nfil-trativnyi-tubierkuliez-lioghkikh>
- ▶ <https://ftiza.su/infiltrativnyiy-tuberkulez-legkih/>
- ▶ <https://ftiza.su/infiltrativnyiy-tuberkulez-legkih-klinicheskie-formyi/>
- ▶ <http://www.eurolab.ua/diseases/30>