



ЛЕКЦИИ
по патологической анатомии

Болезни кроветворной системы

Опухоли гемопоэтических тканей

Кафедра общей и
клинической патологии
доцент Т.В.Шувалова

ОПУХОЛИ ГЕМОПОЭТИЧЕСКИХ ТКАНЕЙ

- **Лейкозы: острые
хронические**
- **Миелопролиферативные
заболевания**
- **Опухоли из плазматических клеток**
- **Опухоли лимфатических узлов**

АДАПТИРОВАННАЯ СХЕМА КЛАССИФИКАЦИИ ЛЕЙКОЗОВ

ОСТРЫЕ МИЕЛОБЛАСТНЫЕ ЛЕЙКОЗЫ (ОМЛ)

- **НЕДИФФЕРЕНЦИРУЕМЫЕ (ОМЛ-М0);**
- **МИЕЛОБЛАСТНЫЕ (ОМЛ-М1-М2);**
- **ПРОМИЕЛОЦИТАРНЫЕ (ОМЛ-М3);**
- **МИЕЛОМОНОБЛАСТНЫЕ (ОМЛ-М4);**
- **МОНОБЛАСТНЫЕ (ОМЛ-М5);**
- **ЭРИТРОБЛАСТНЫЕ (ОМЛ-М6);**
- **МЕГАКАРИОБЛАСТНЫЕ (ОМЛ-М7).**

ОСТРЫЕ ЛИМФОБЛАСТНЫЕ ЛЕЙКОЗЫ

- **ОСТРЫЕ ЛИМФОБЛАСТНЫЕ (ОЛЛ-L1);**
- **ОСТРЫЕ ЛИМФОБЛАСТНЫЕ (ОЛЛ-L2);**
- **ОСТРЫЕ ЛИМФОБЛАСТНЫЕ (ОЛЛ-L3)**
- **(СРЕДИ ОЛЛ L1-L3 ВЫДЕЛЯЮТ Т-
КЛЕТОЧНЫЕ, В-КЛЕТОЧНЫЕ И ДРУГИЕ).**

ХРОНИЧЕСКИЕ ЛЕЙКОЗЫ

- **МИЕЛОЛЕЙКОЗ**
- **МОНОЦИТАРНЫЙ**
- **ЛИМФОЛЕЙКОЗ**
- **МЕГАКАРИОЦИТАРНЫЙ**
- **ЭРИТРОМИЕЛОЗ**

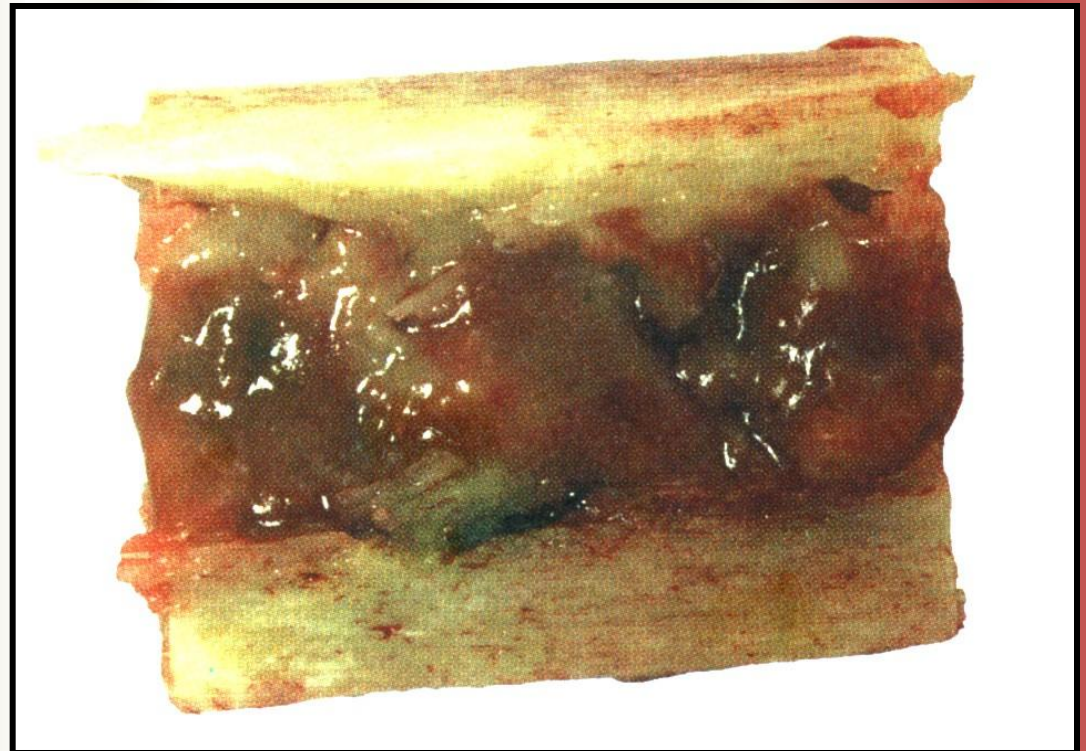
Клинико-морфологические синдромы при лейкозах

- **Гиперпластический**
- **Анемический**
- **Геморрагический**
- **Вторично-некротический**
- **Дистрофический**
- **Компрессионный**

Гиперпластический синдром

- Со стороны органов кроветворения

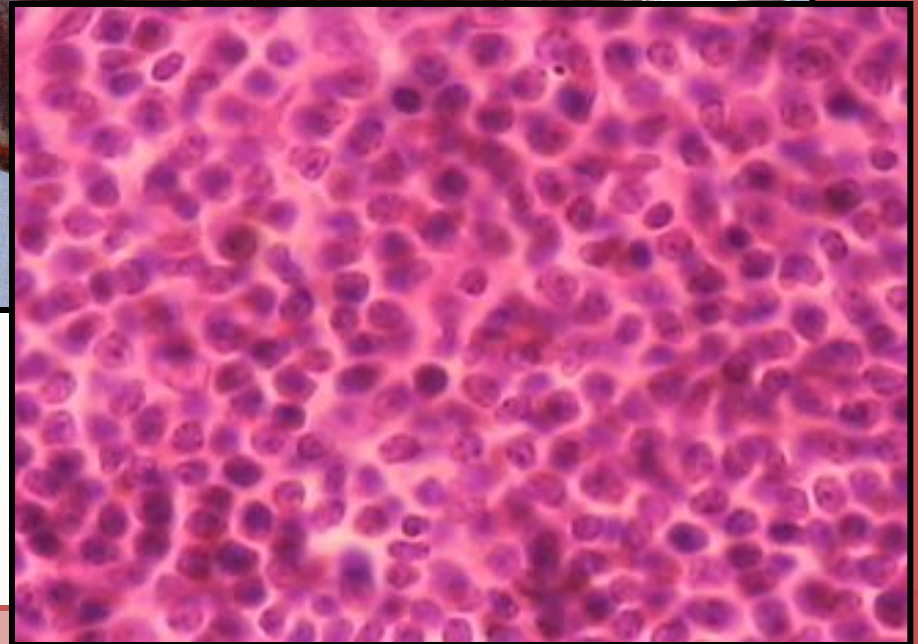
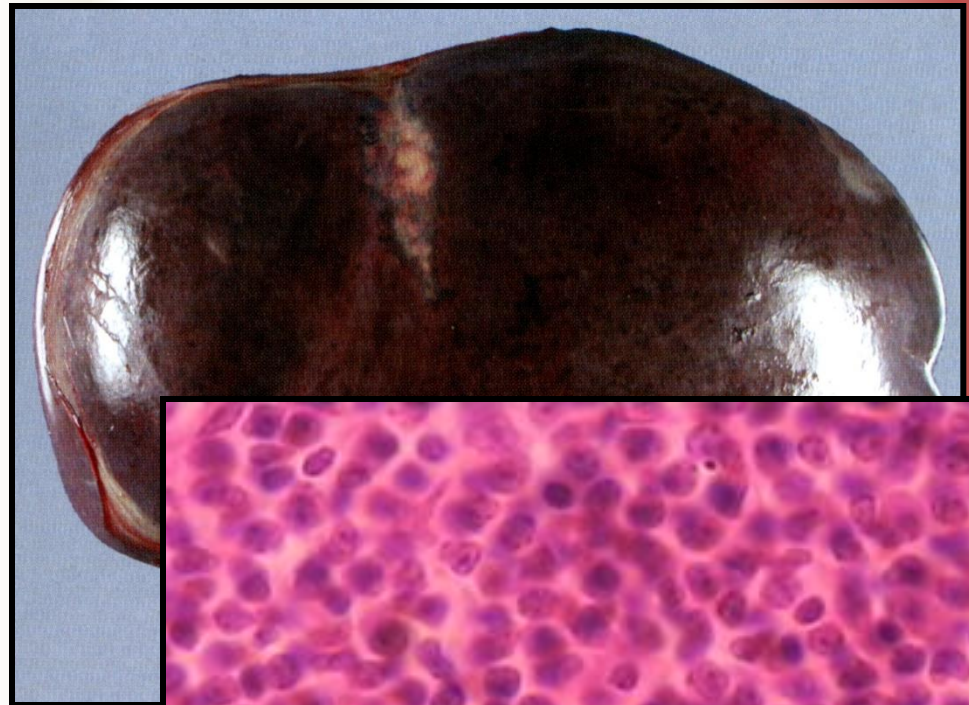
**Костный мозг
трубчатой кости
при остром
лейкозе**



Гиперпластический синдром

- Со стороны органов кроветворения

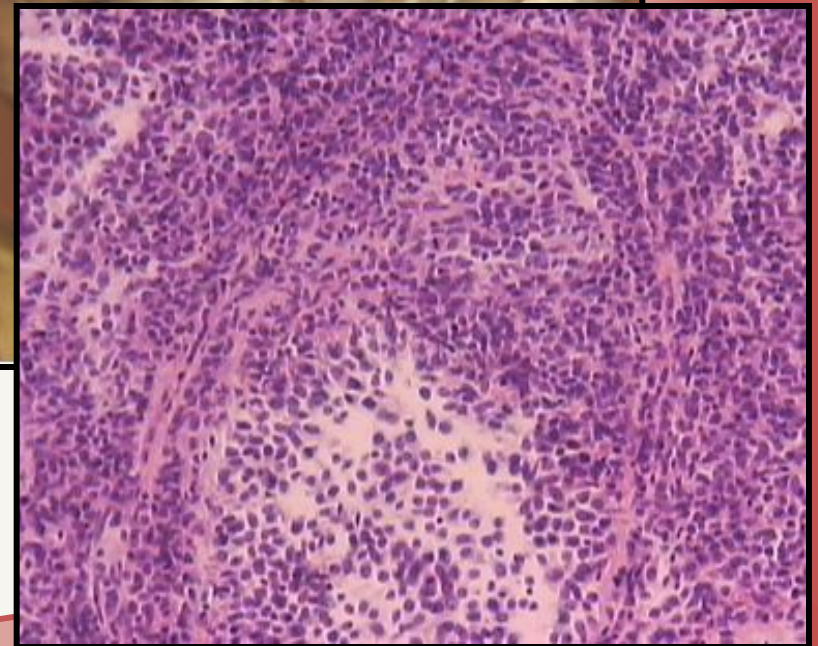
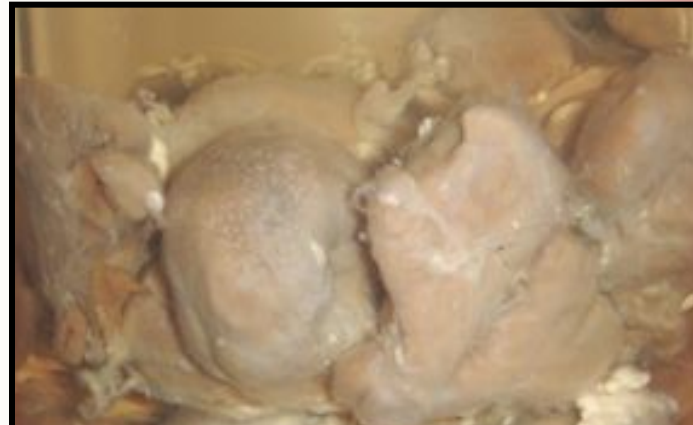Селезенка при хроническом миелолейкозе



Гиперпластический синдром

- Со стороны органов кроветворения

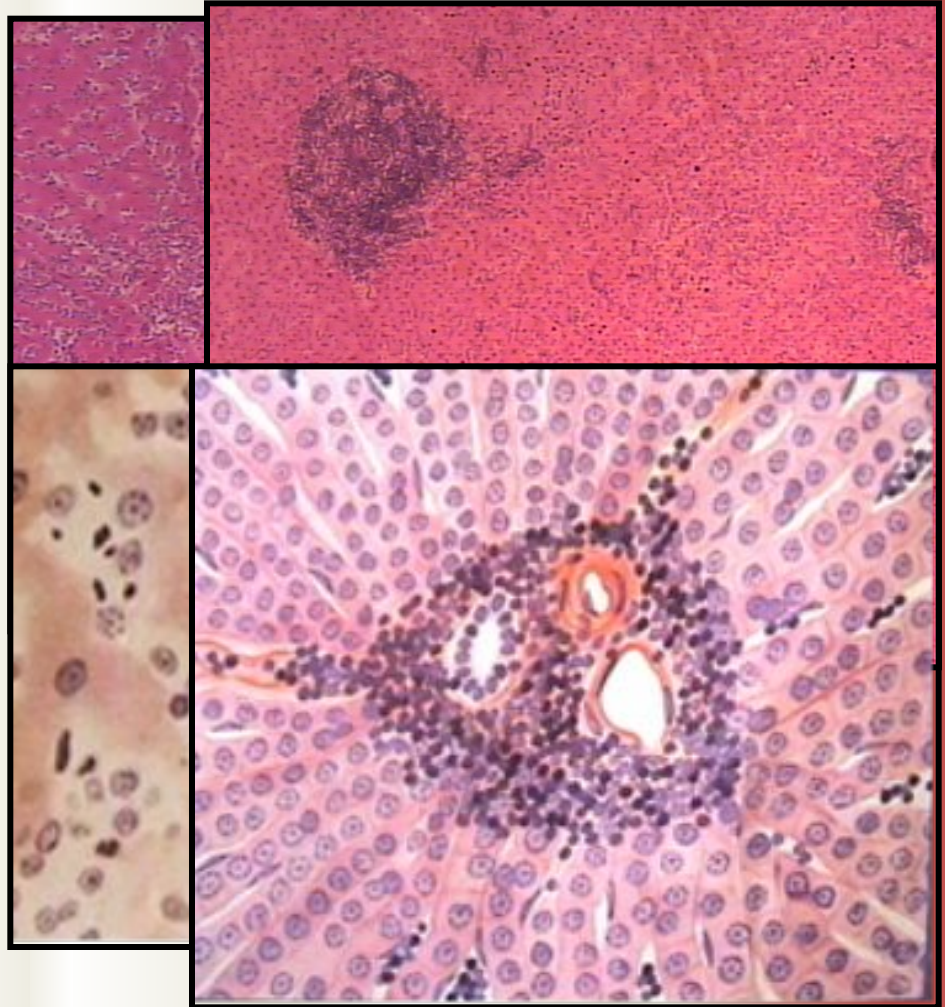
Лимфоузлы при хроническом лимфолейкозе



Гиперпластический синдром

- Со стороны органов, связанных с кроветворением

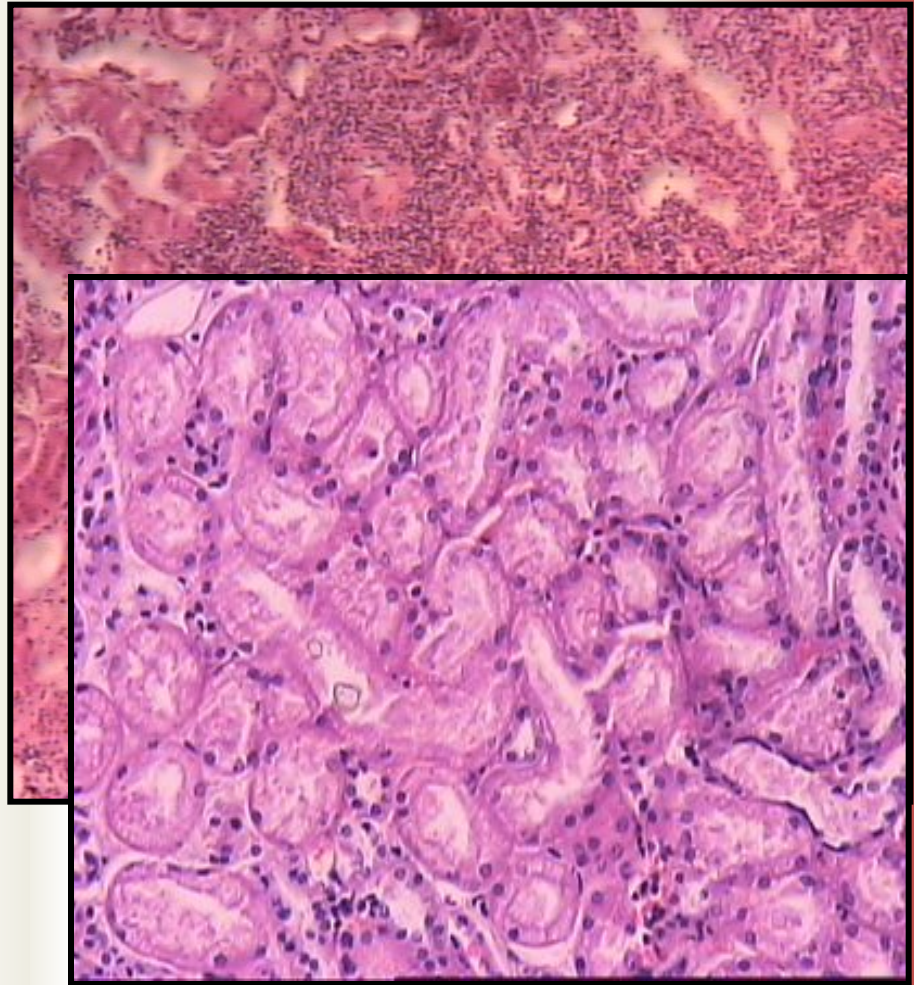
Печень при хроническом миело- и лимфолейкозе



Гиперпластический синдром

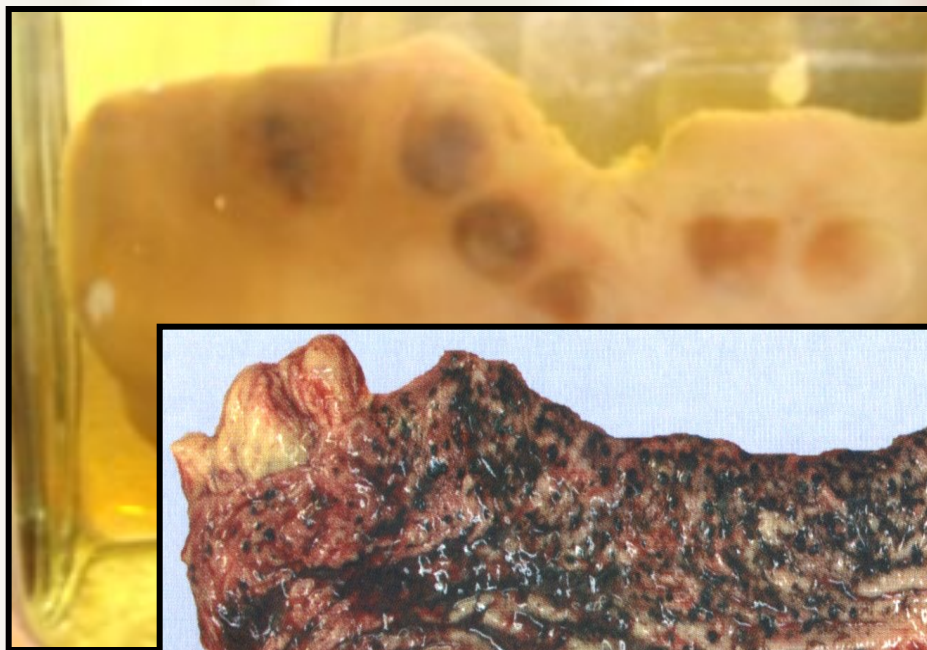- Со стороны органов, не имеющих отношения к кроветворению

Почка при остром лейкозе

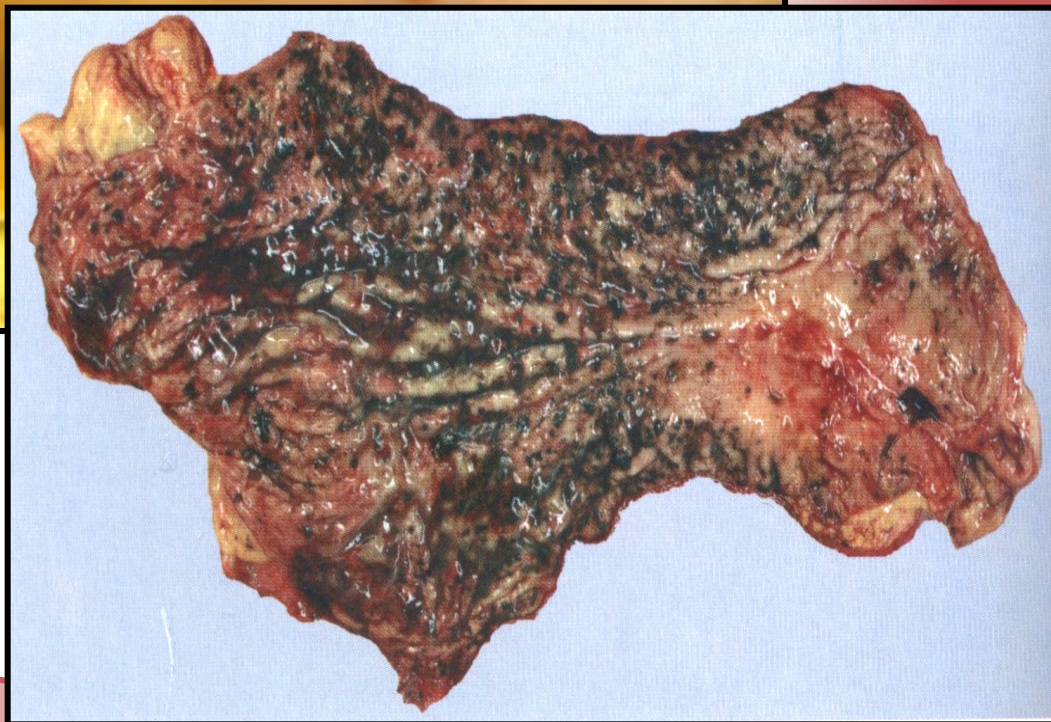

Анемический синдром Геморрагический синдром

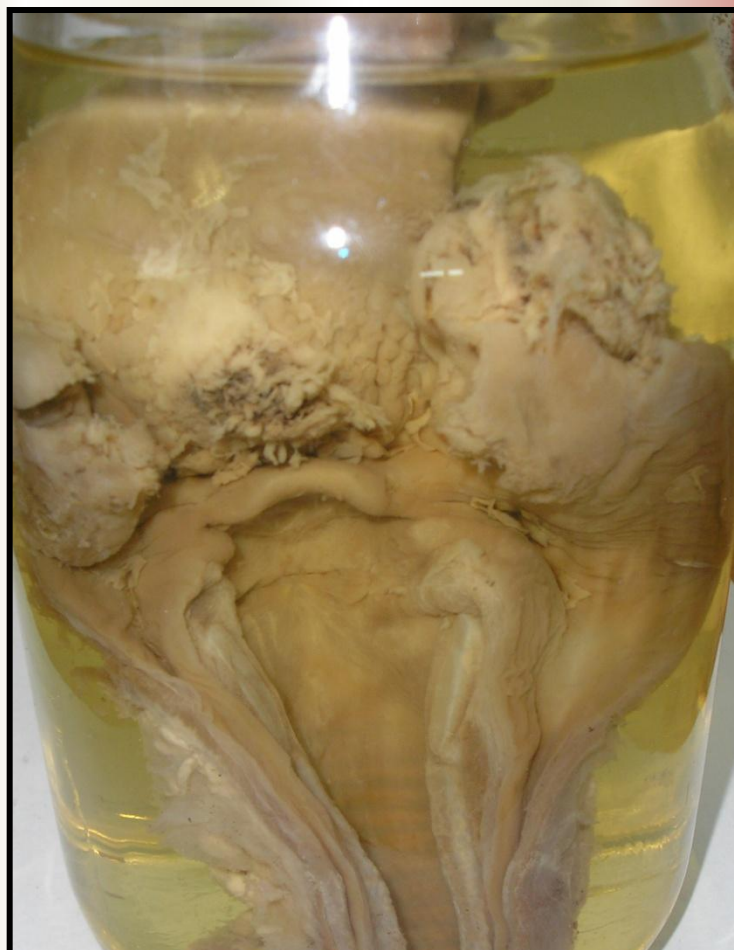**Почка
при остром
лейкозе**



**Стенка желудка
при остром
лейкозе**



Вторично-некротический синдром



**Некротическая
ангина**

Миелопролиферативные заболевания

Заболевания с избыточной пролиферацией эритропоэтического, гранулопоэтического и мегакариоцитарного компонентов костного мозга

- **Истинная полицитемия**
- **Миелофиброз**
- **Эссенциальная тромбоцитемия**

Опухоли из плазматических клеток

Моноклональная пролиферация малигнизированных плазматических клеток с парапротеинемией

- **Множественная миелома**
- **Плазмоцитома**
- **Макроглобулинемия Вальденстрема**

Опухоли лимфатических узлов

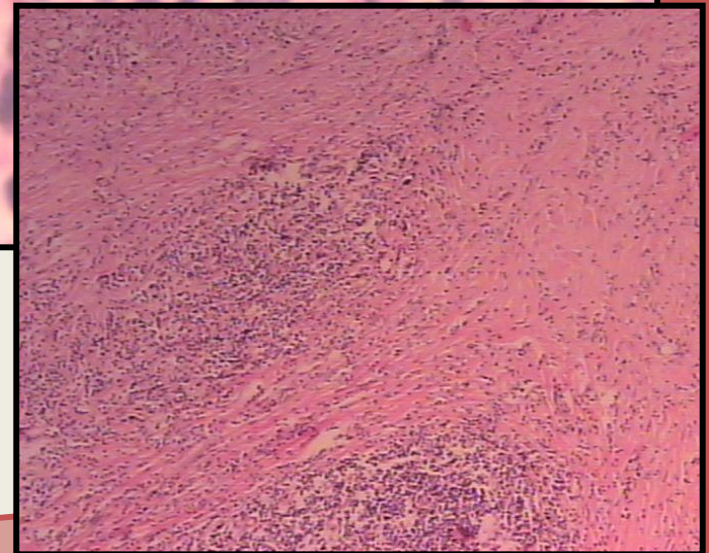
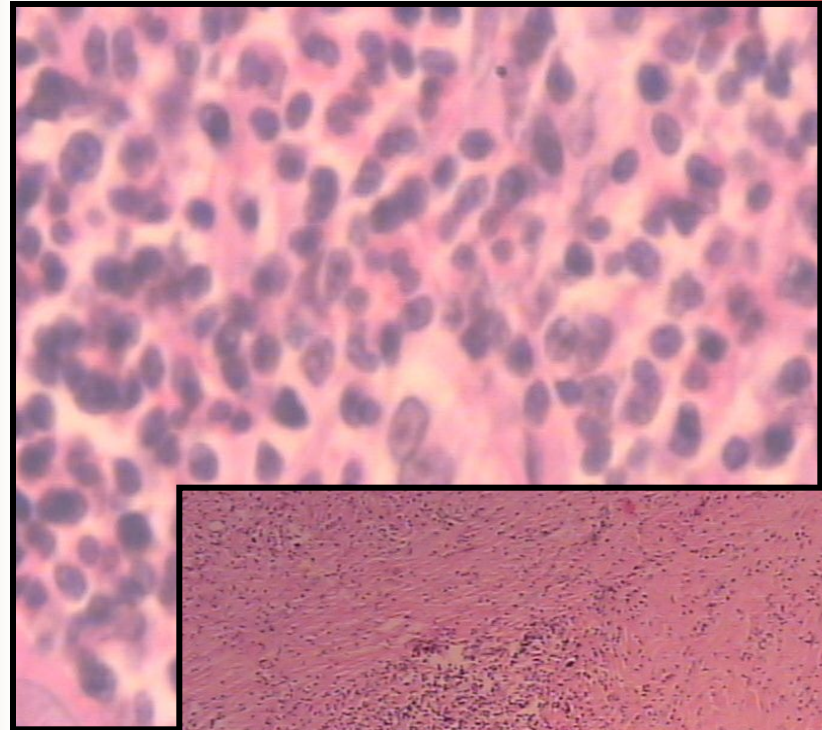
- **Метастатические;**
- **Болезнь Ходжкина (лимфогранулематоз);**
- **Неходжскинские лимфомы;**
- **Лейкозы**

Болезнь Ходжкина

- **Вовлечена в процесс одна группа лимфатических узлов**
- **Поражены несколько групп лимфатических узлов по одну сторону диафрагмы**
- **Поражены многочисленные группы лимфатических узлов**
- **Генерализованная стадия**

Болезнь Ходжкина

- Лимфоцитарные клетки
- Одноядерные клетки Ходжкина
- Многоядерные клетки Березовского – Рид – Штернберга
- Очаги некроза
- Склероз



Болезнь Ходжкина

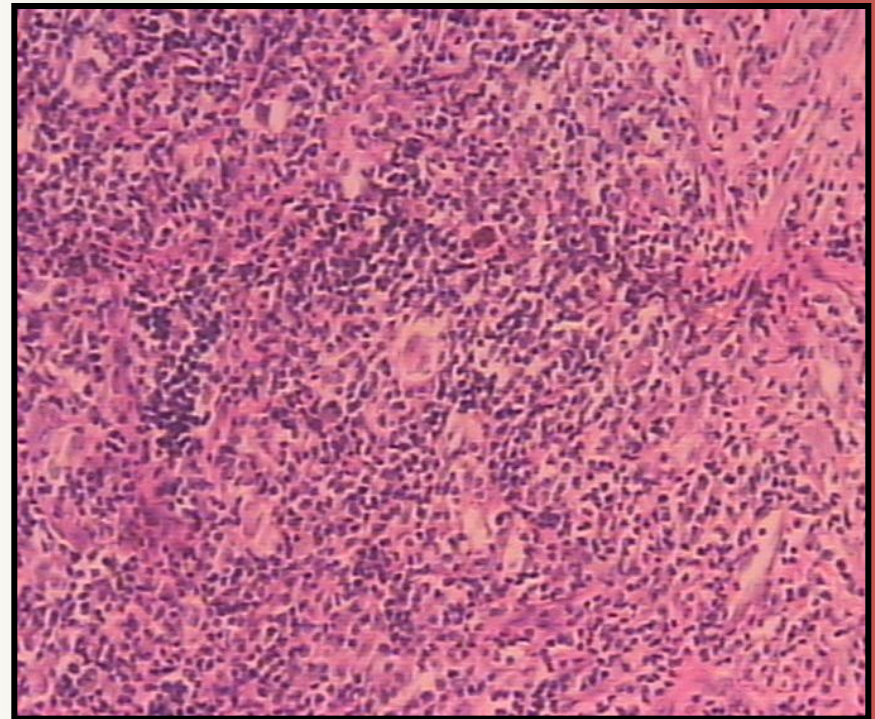
Гистологические типы:

**С преобладанием
лимфоцитарных
клеток**

Нодулярный склероз

**Смешанно-клеточный
вариант**

**С истощением
лимфоцитарных
клеток**



Неходжкинские лимфомы

- **Высокой степени злокачественности и низкой степени злокачественности**
- **В-клеточные и Т-клеточные**

**Дифференцируются при
использовании
иммуногистохимических и
цитогенетического методов**

Заболевания лимфатических узлов

- **Реактивная гиперплазия**
- **Воспалительной природы: острый лимфаденит, гранулематозный лимфаденит**
- **Опухолевые поражения: метастатические, болезнь Ходжкина (лимфогранулематоз), неходжскинские лимфомы и лейкозы**

Клиническое наблюдение

М. 45 лет.

Жалобы :

**Увеличение подмышечного
лимфатического узла
справа**

**Объективно: кожа без
гиперемии и местной
температуры,
лимфоузел плотный, не
спаян с окружающими
тканями**



- **Проведена
пункция
лимфати-
ческого узла**

Клиническое наблюдение

- Цитологическое исследование пунктата показало наличие атипичных клеток, похожих на клетки Березовского – Рид - Штернберга

Ваш диагноз?

