

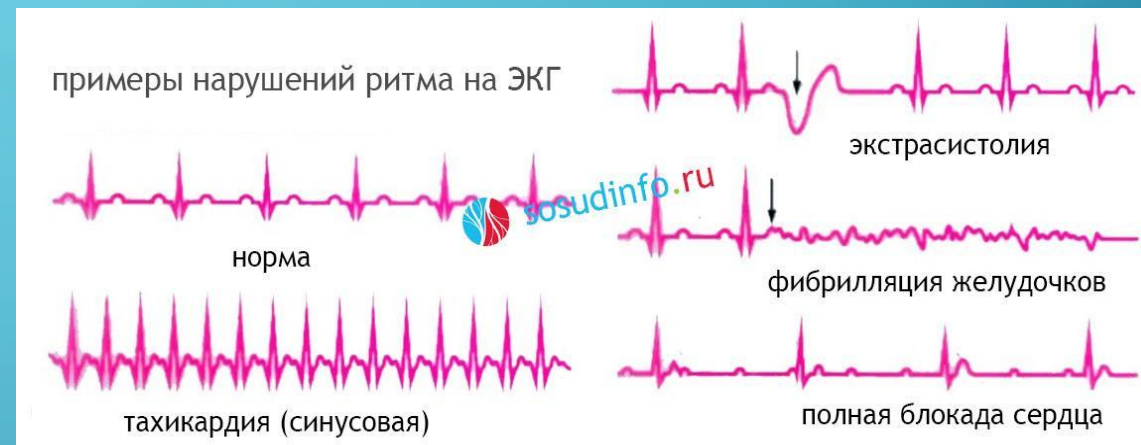

НАРУШЕНИЯ СЕРДЕЧНОГО РИТМА

ПРЕЗЕНТАЦИЯ ВЫПОЛНЕНА СТУДЕНТКОЙ ФСПО ЛЕЧЕБНОЕ ДЕЛО
1-ГО КУРСА 3-ЕЙ ГРУППЫ
СЕРУШКИНОЙ МАРИЕЙ

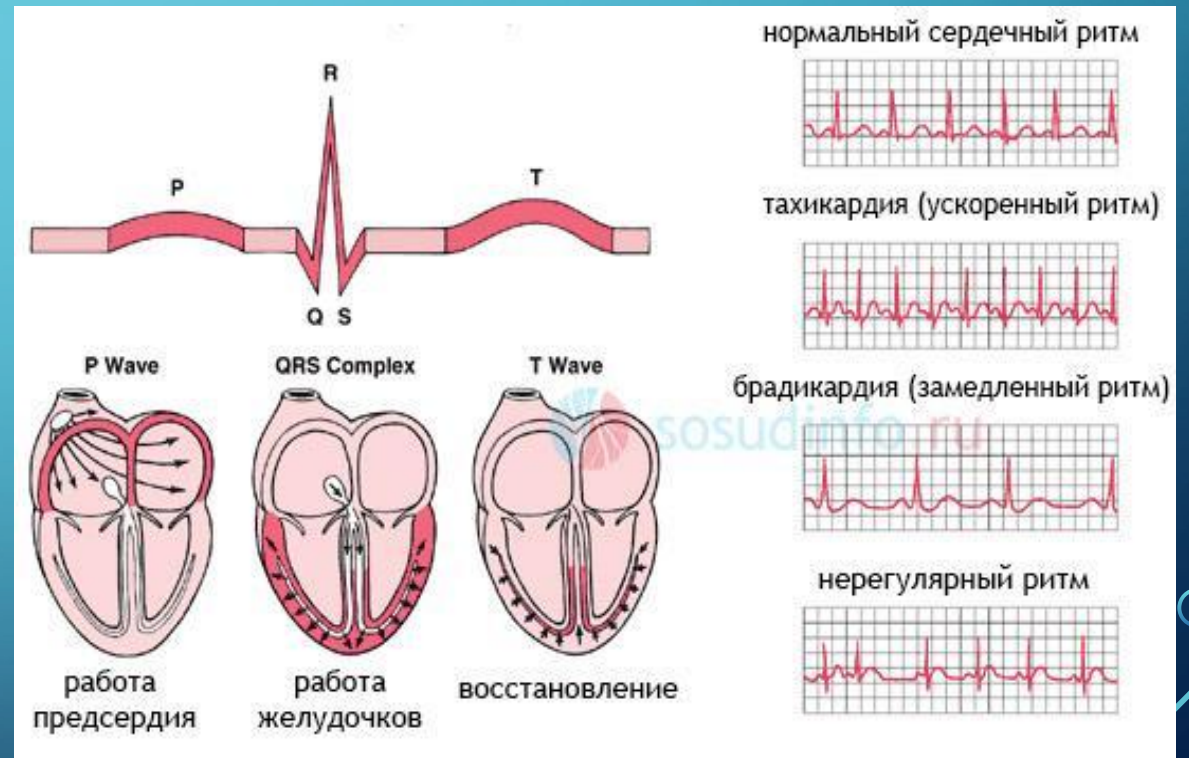
НАРУШЕНИЯ РИТМА СЕРДЦА...

- Нарушения ритма сердца и его проводимости носят название аритмий и представляют собой состояния, когда сердечный ритм становится меньше нормы (менее 60 в минуту) или больше нормы (более 80 в минуту). Также аритмией является состояние, когда ритм является нерегулярным (неправильным, или несинусовым), то есть исходит из любого участка проводящей системы, но только не из синусового узла.



КЛАССИФИКАЦИЯ

- синусовая тахикардия
- синусовая брадикардия
- пароксизмальная тахикардия
- экстрасистолия
- мерцательная аритмия
- идиовентрикулярный сердечный ритм
- узловая форма ритма

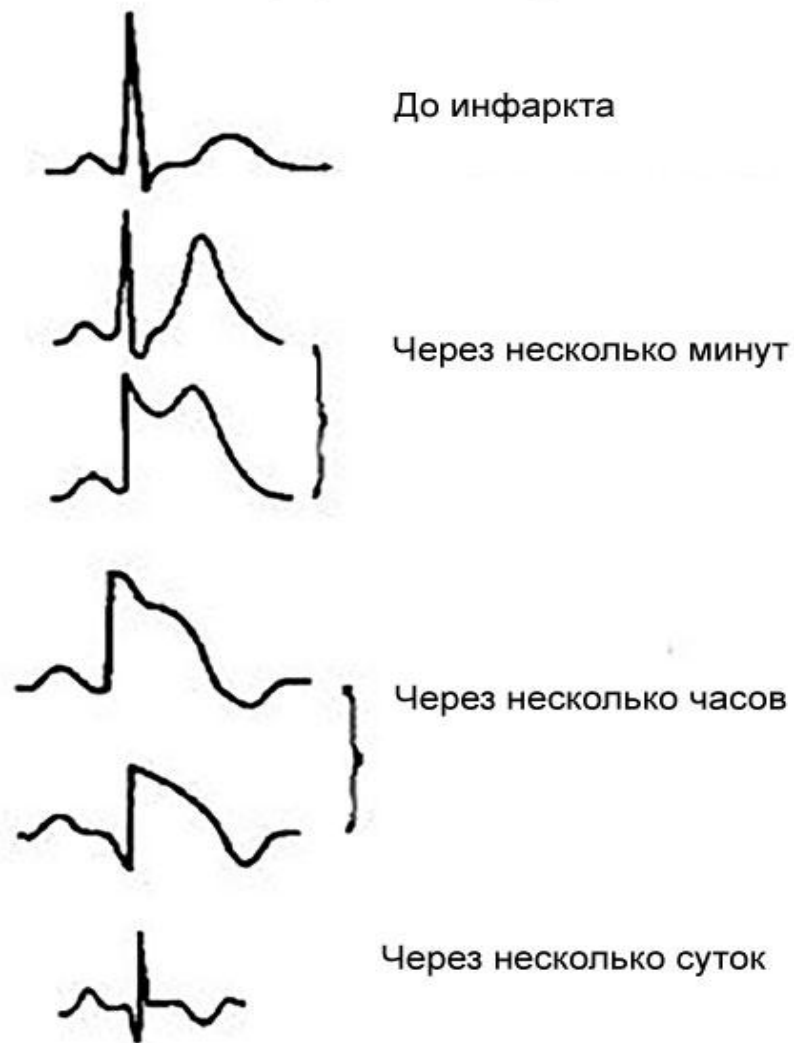



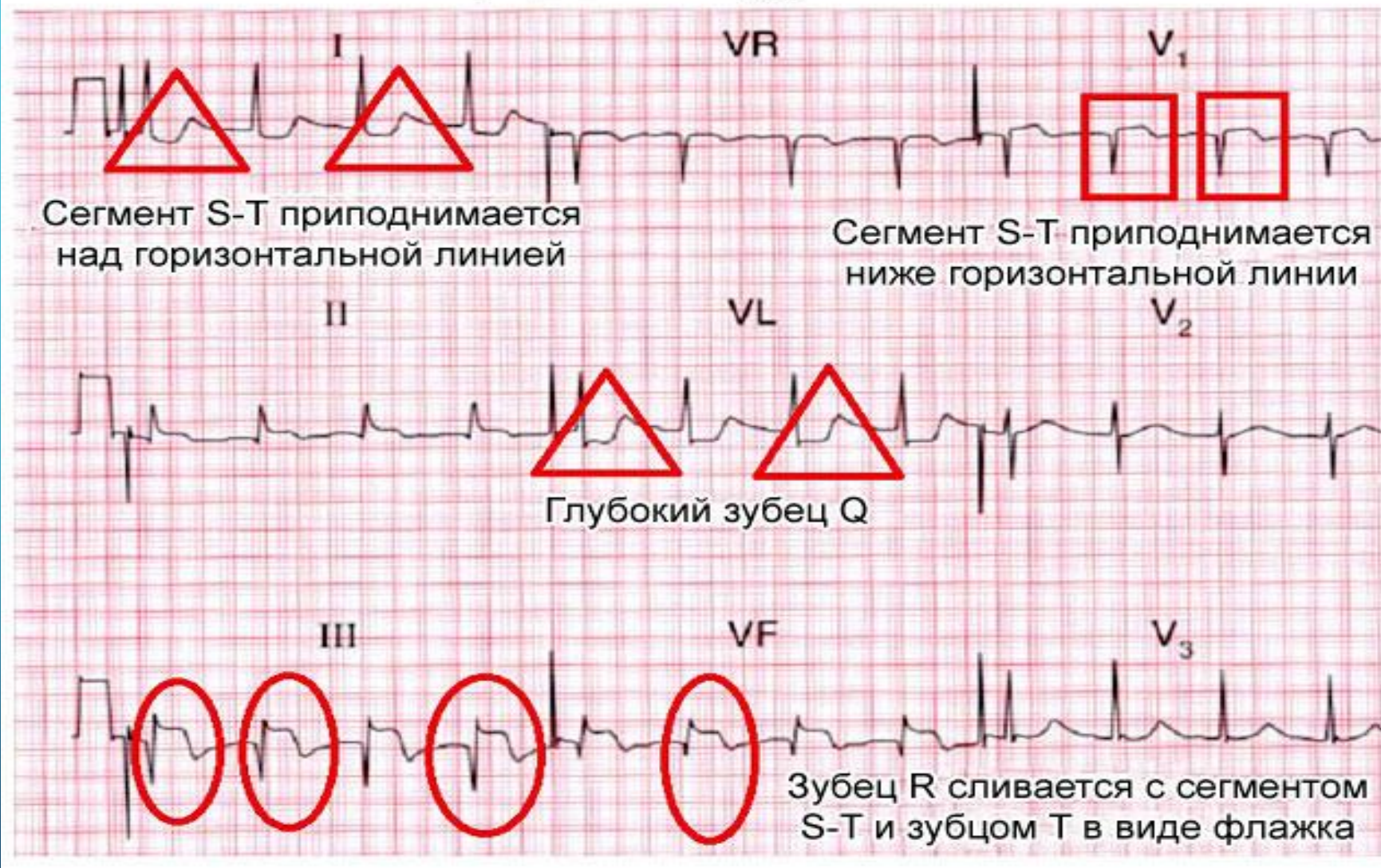
ОСНОВНЫЕ ПРИЗНАКИ ИНФАРКТА НА ЭКГ

- Электрокардиография при остром нарушении кровотока в миокарде – «золотой стандарт» диагностики. Информативность исследования возрастает в течение первых часов после развития инфаркта, когда при записи электрической активности сердца возникают характерные признаки прекращения поступления крови к тканям сердца.

Изменение зубцов ЭКГ во время инфаркта миокарда



Инфаркт миокарда на ЭКГ



Электрокардиографические стадии инфаркта миокарда



Нормальная ЭКГ



Подострая стадия



Острейшая стадия



Рубцовая стадия



Острая стадия