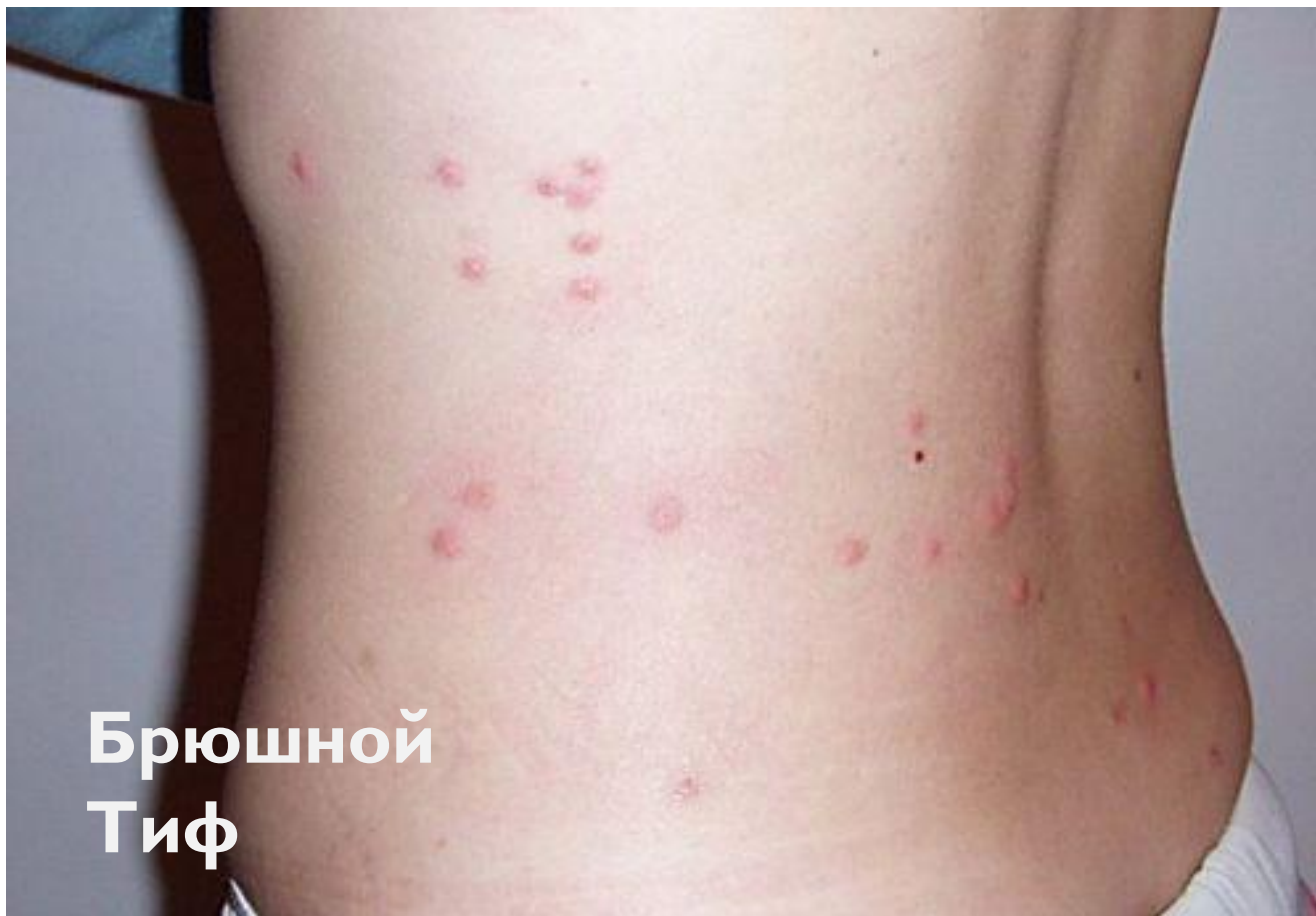

# Первичные бесполовые морфологические признаки кожи

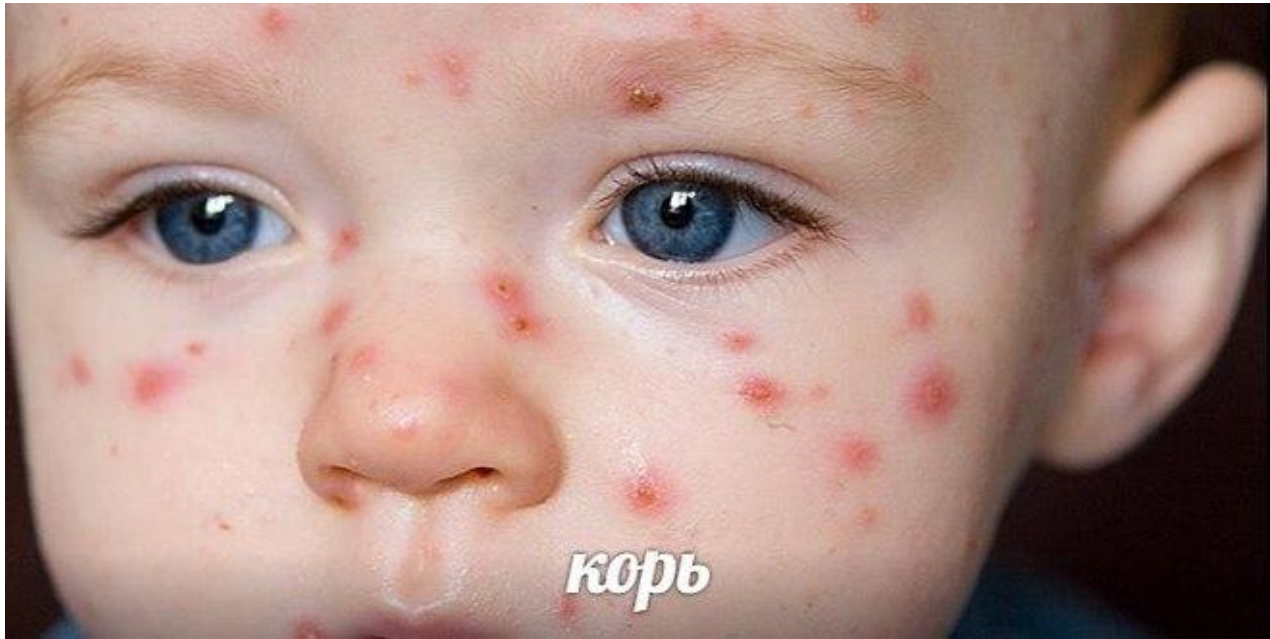Миронова  
Анастасия  
02-2пэ

# Пятно (macula)

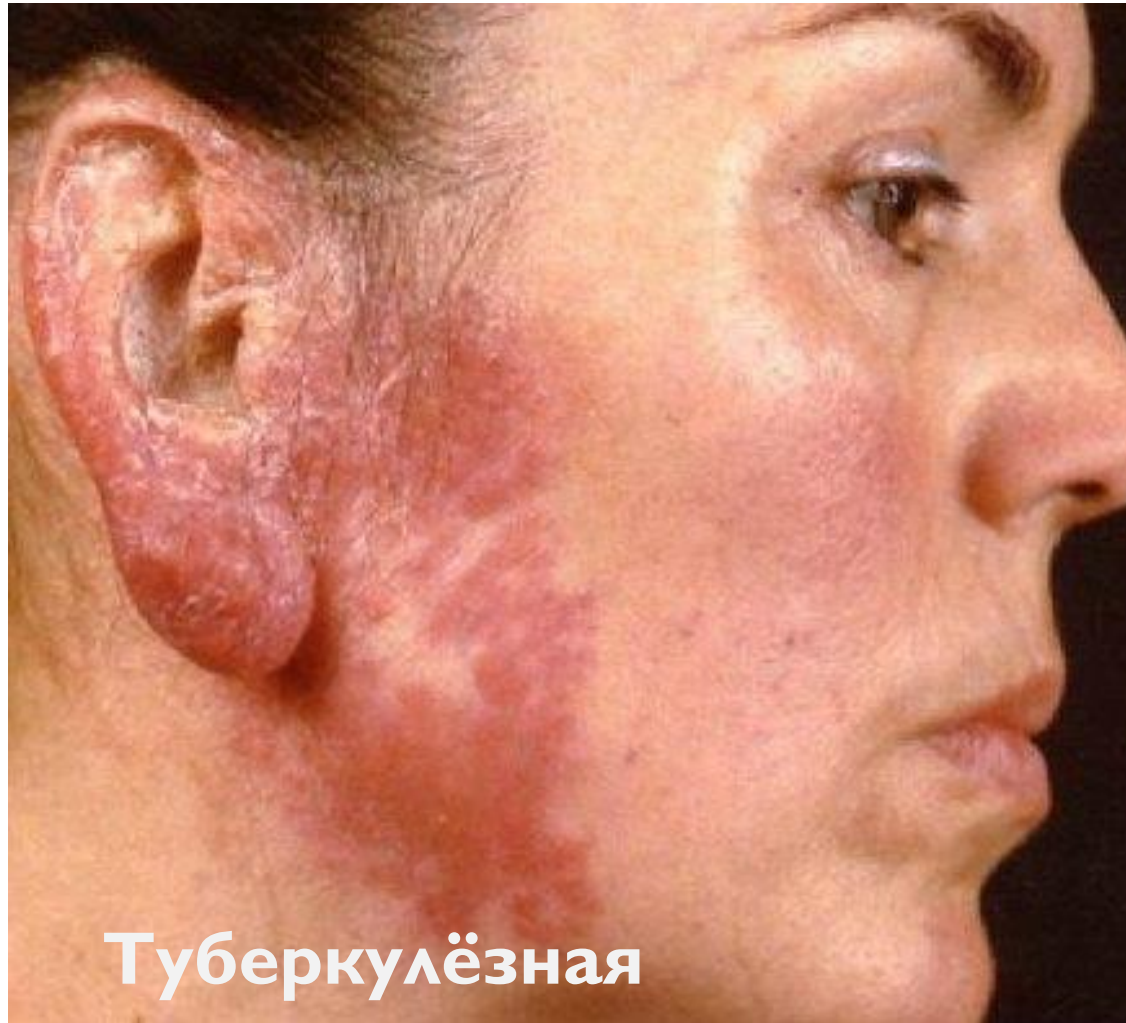

Брюшной  
Тиф

# Узелок(papula)



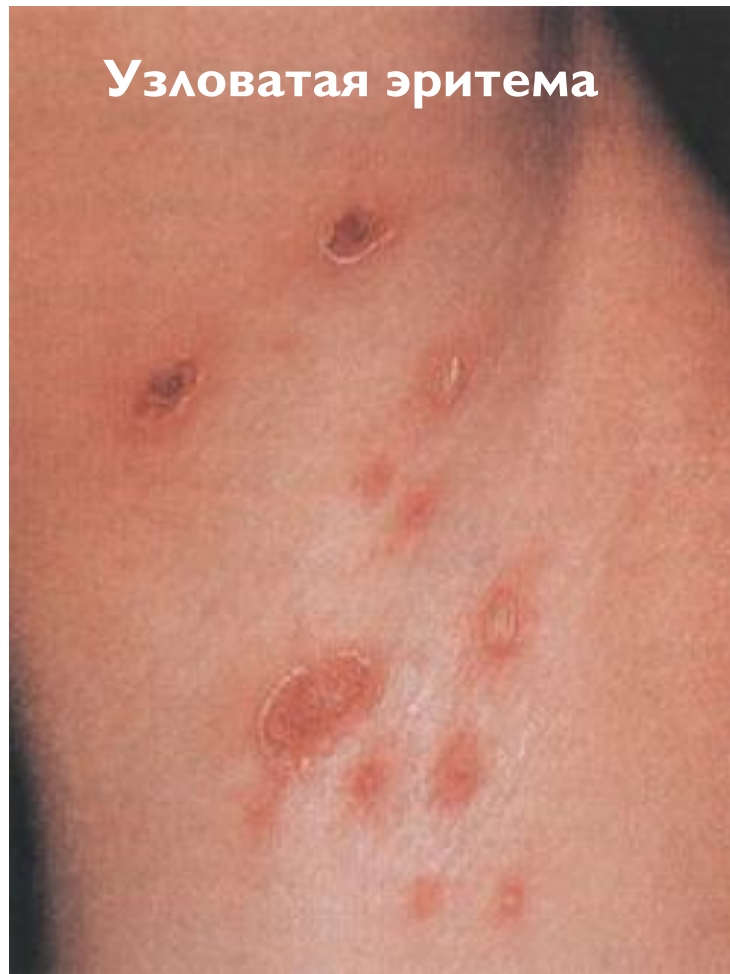# Бугорок (tuberculum)



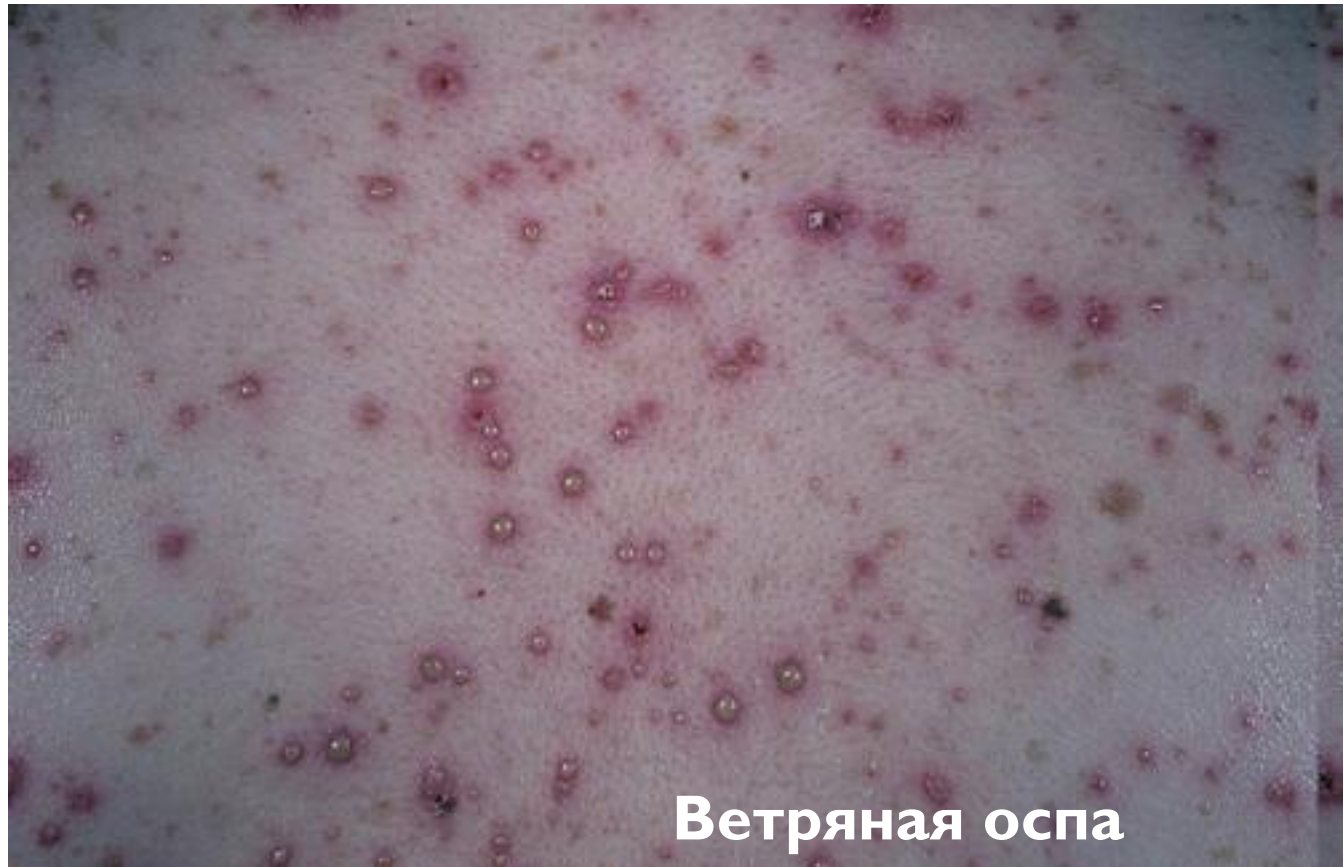Туберкулёзная  
волчанка

# Узел (nodosum)

Узловатая эритема

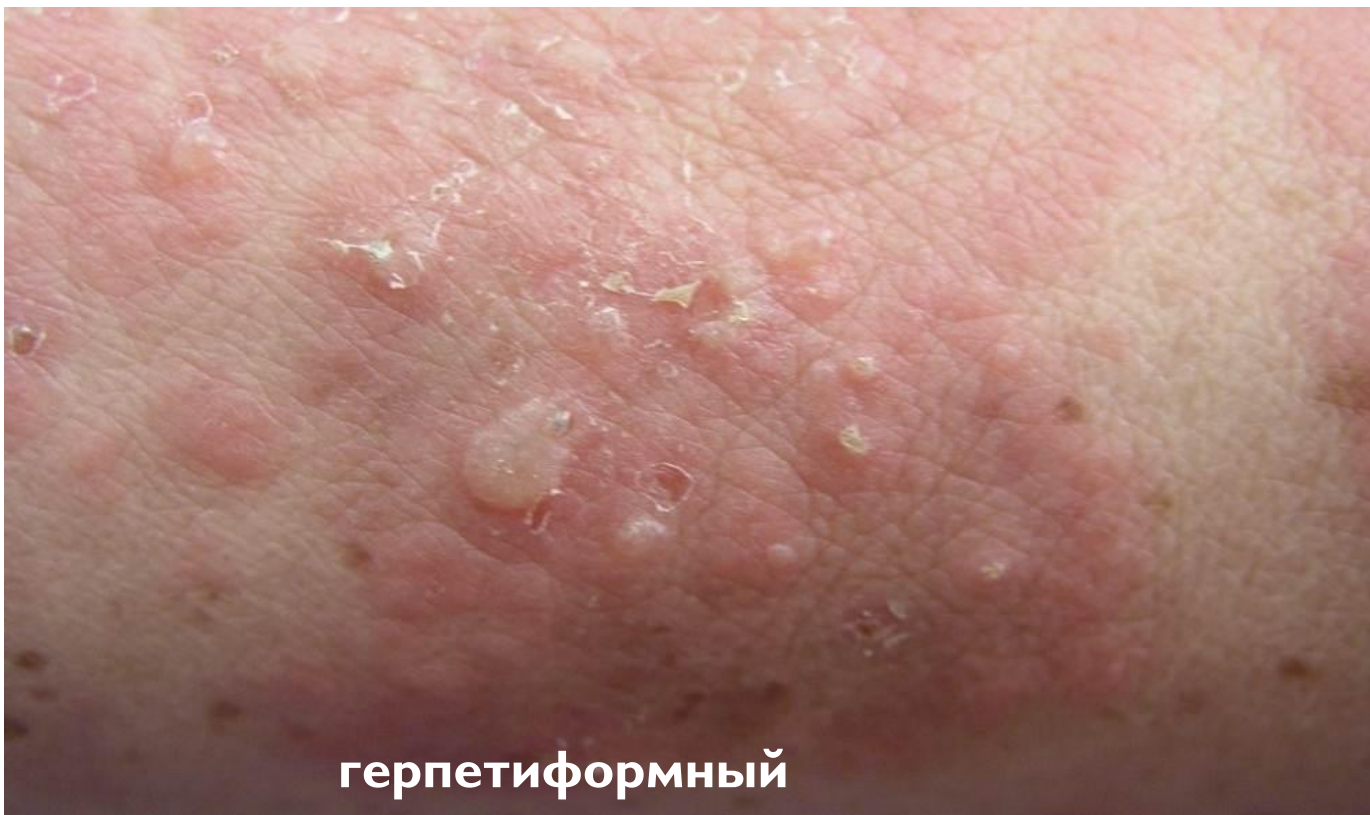

# Пузырек (vesicula)



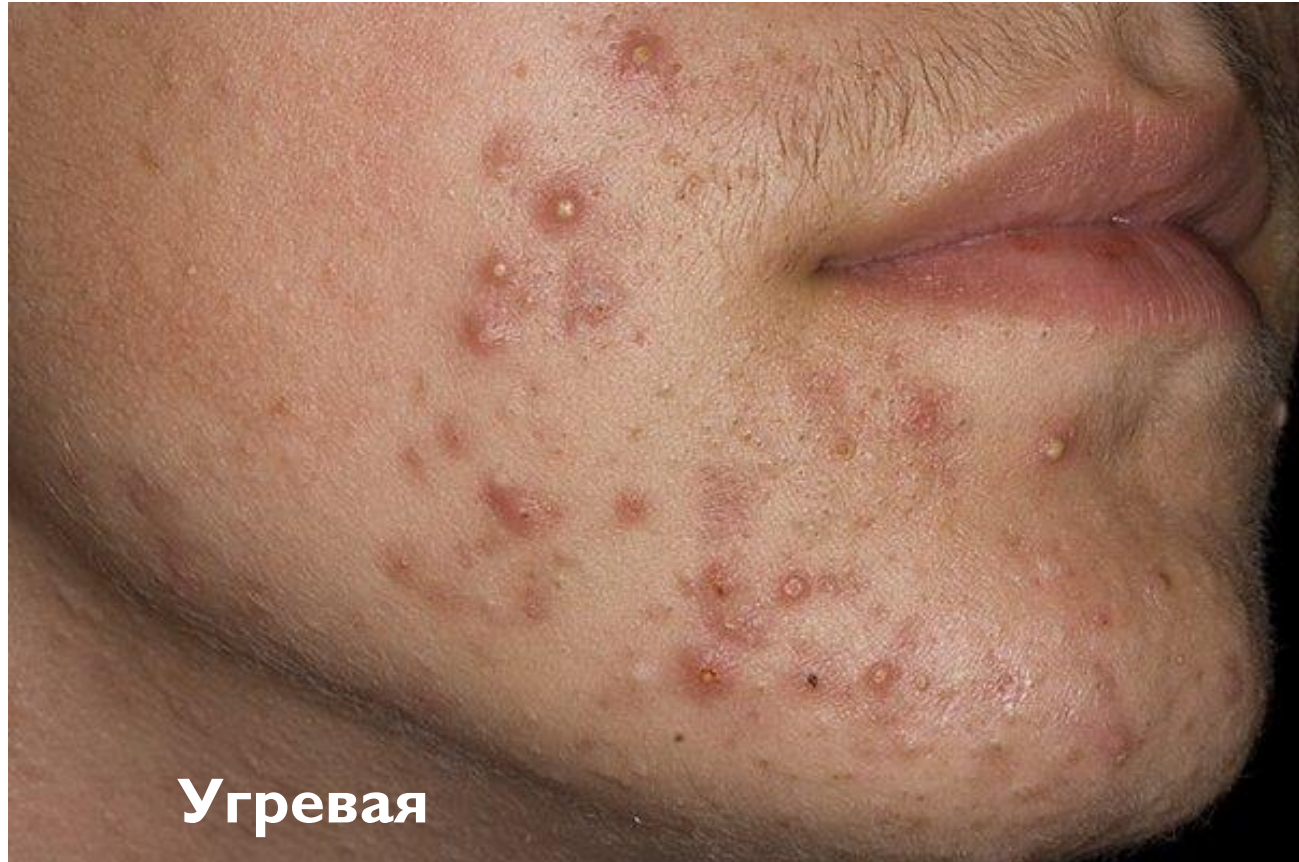Ветряная оспа

# Пузырь (bulla)



герпетиформный

# Гнойничок (pustula)

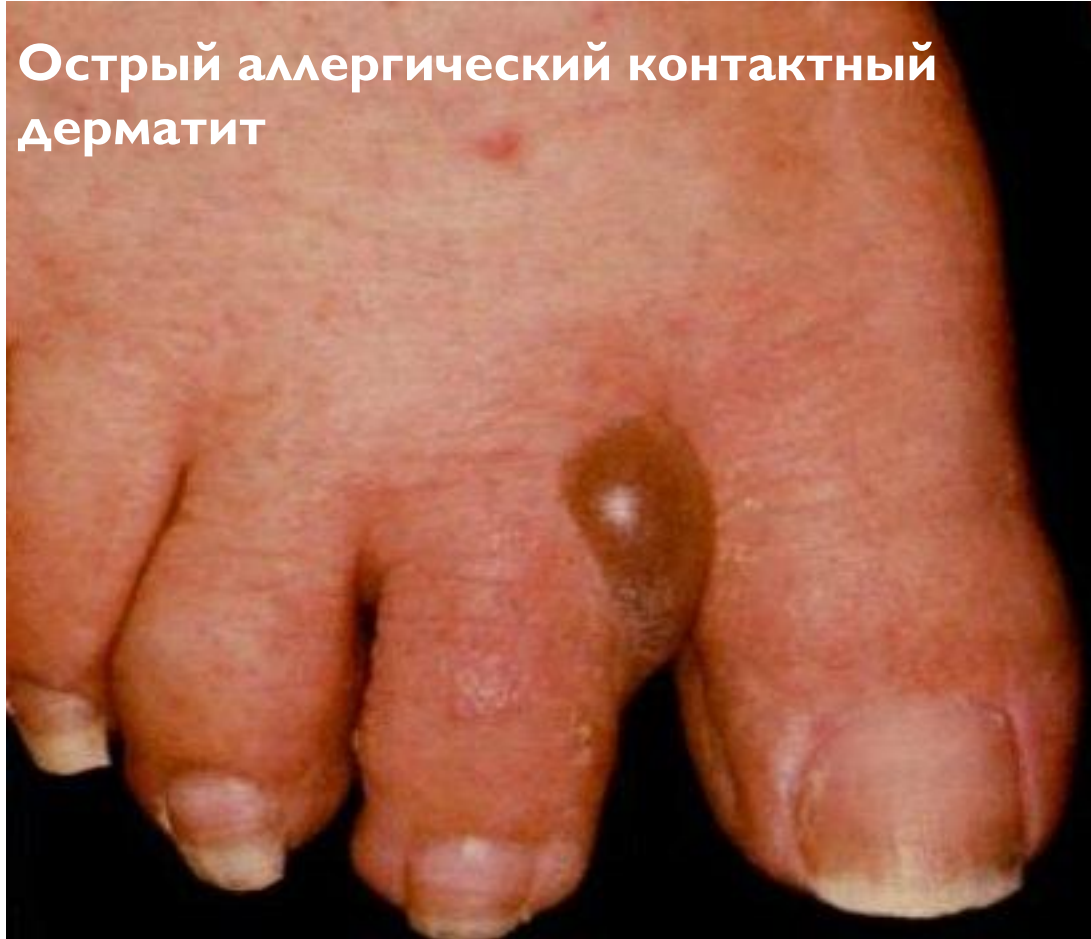


Угревая



# Волдырь (urtica)

Острый аллергический контактный дерматит





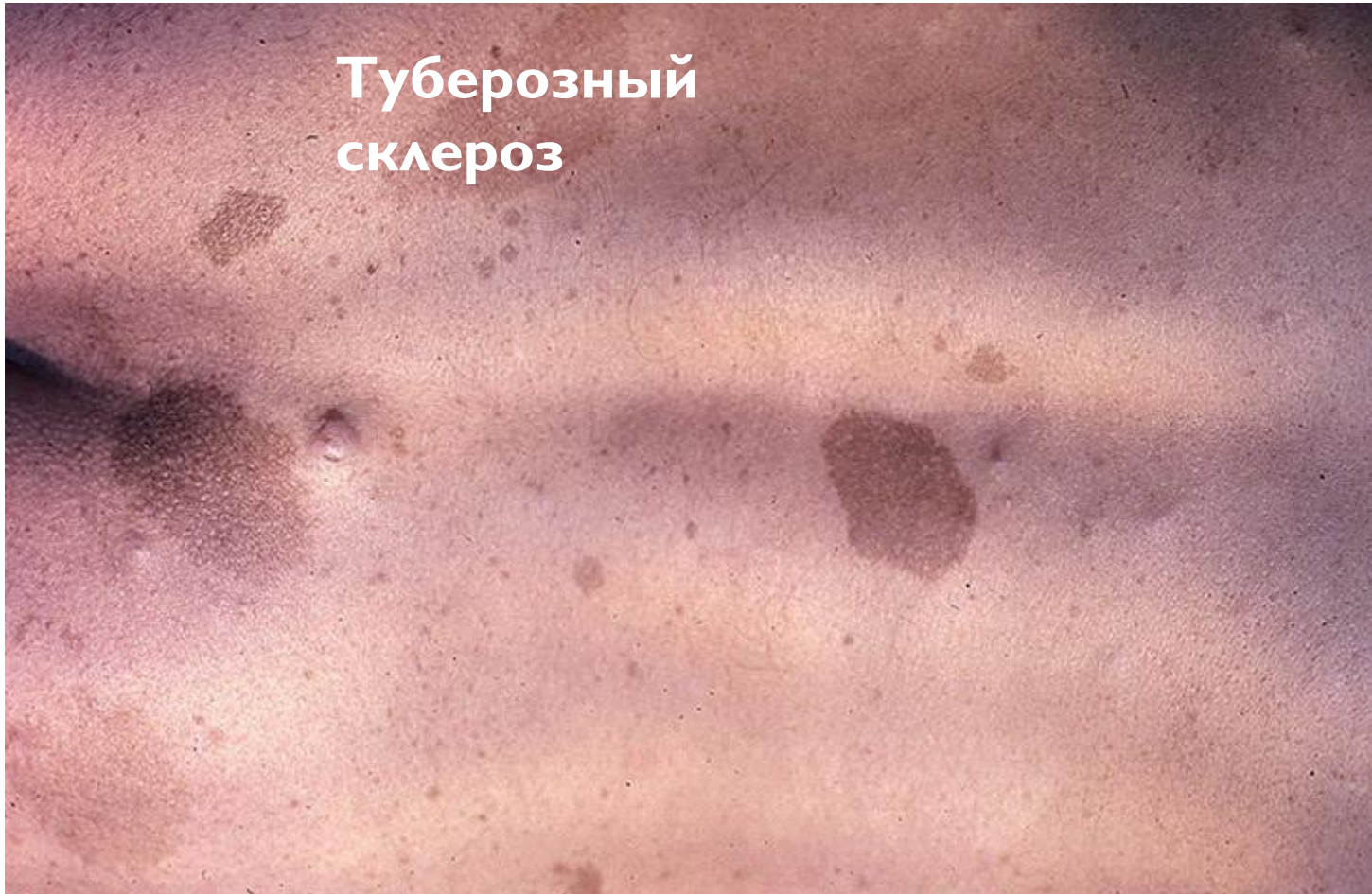# **Вторичные морфологические признаки кожи :**

# Депигментация (pigmentation)



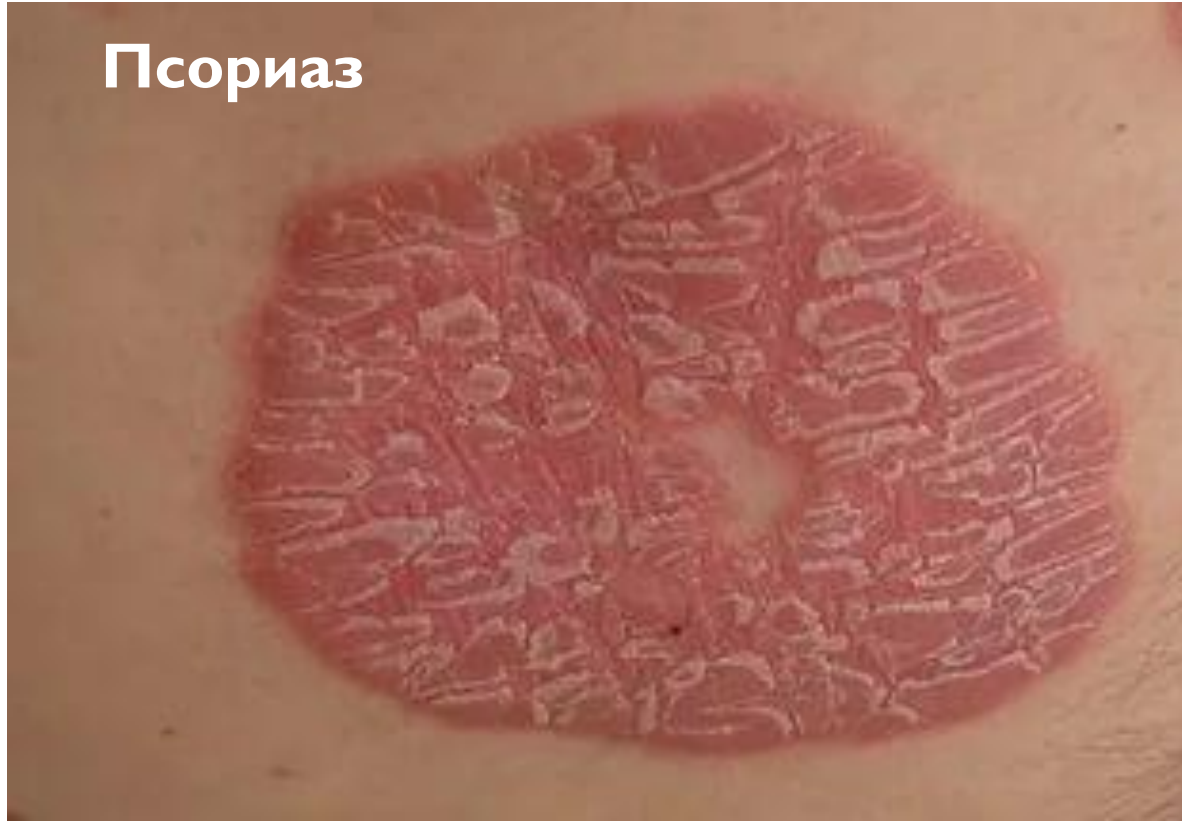**Витилиго**

# Гиперпигментация



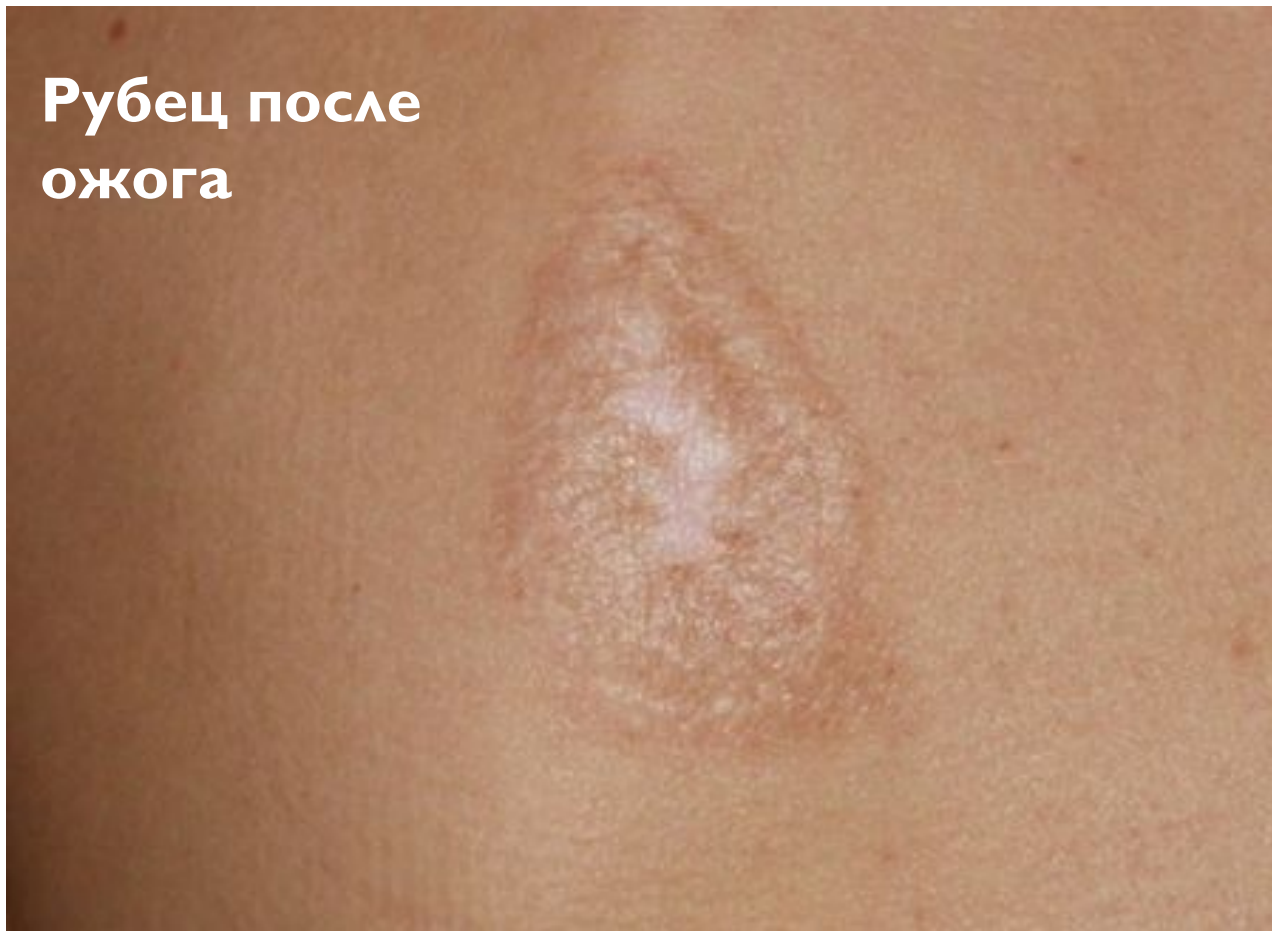# Чешуйка (*squama*)

Псориаз

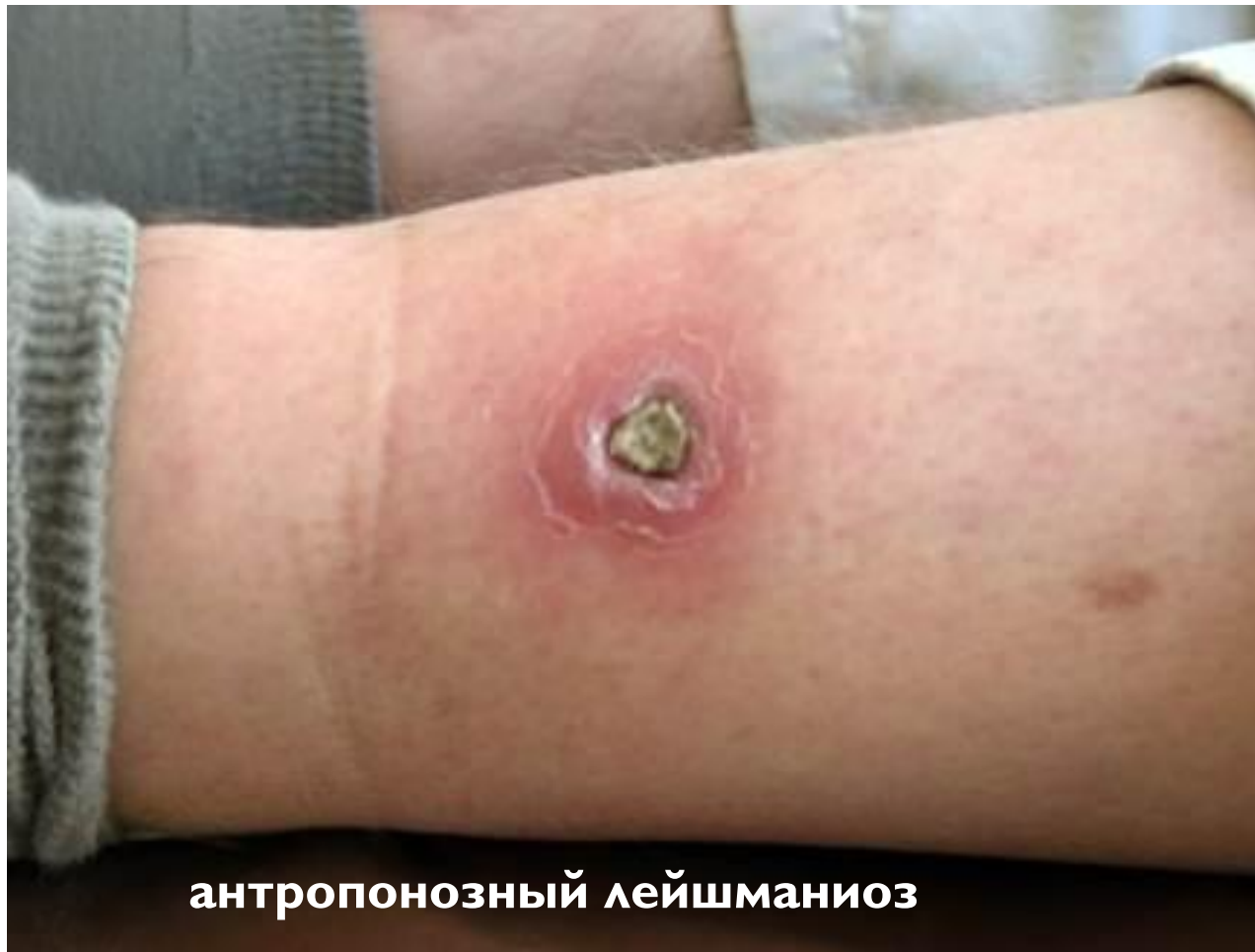

# ***Рубец (cicatrix)***

**Рубец после  
ожога**

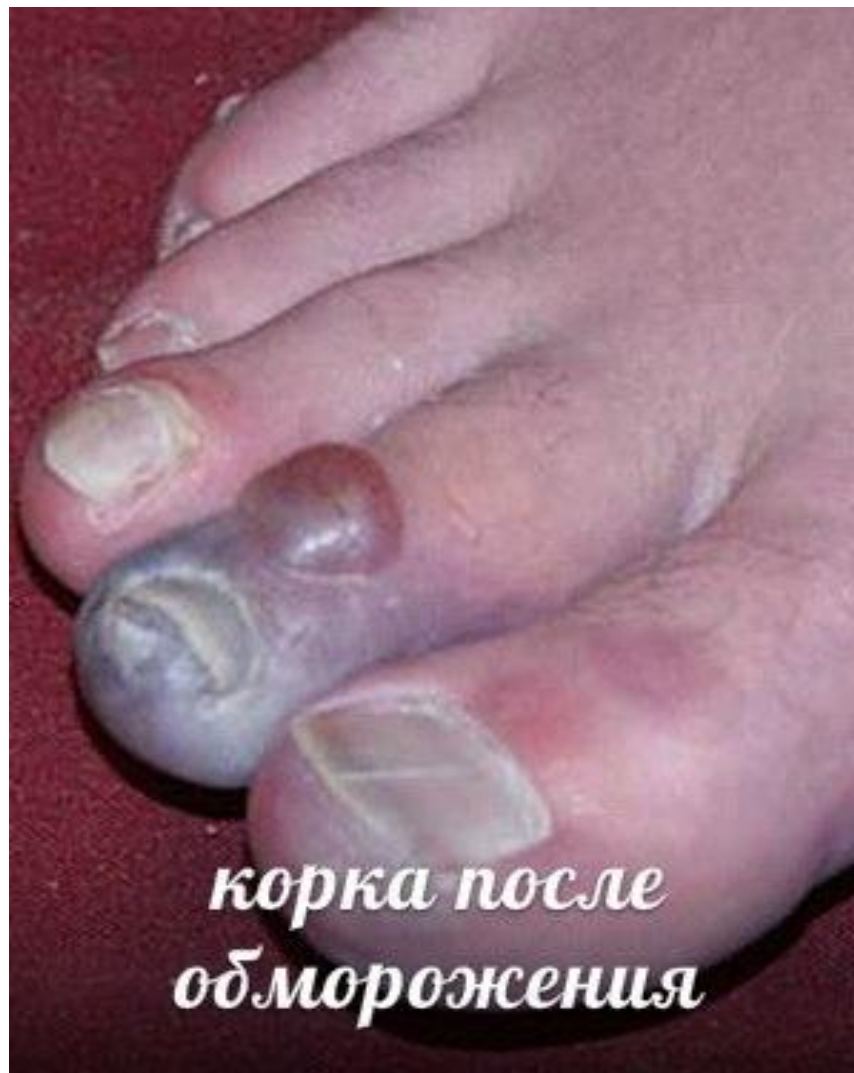

# *Язва (ulcus)*



**антропонозный лейшманиоз**

# ***Корка (crusta)***



*корка после  
обморожения*



# ***Трещина (fissura)***

**Сахарный диабет второго  
типа**

