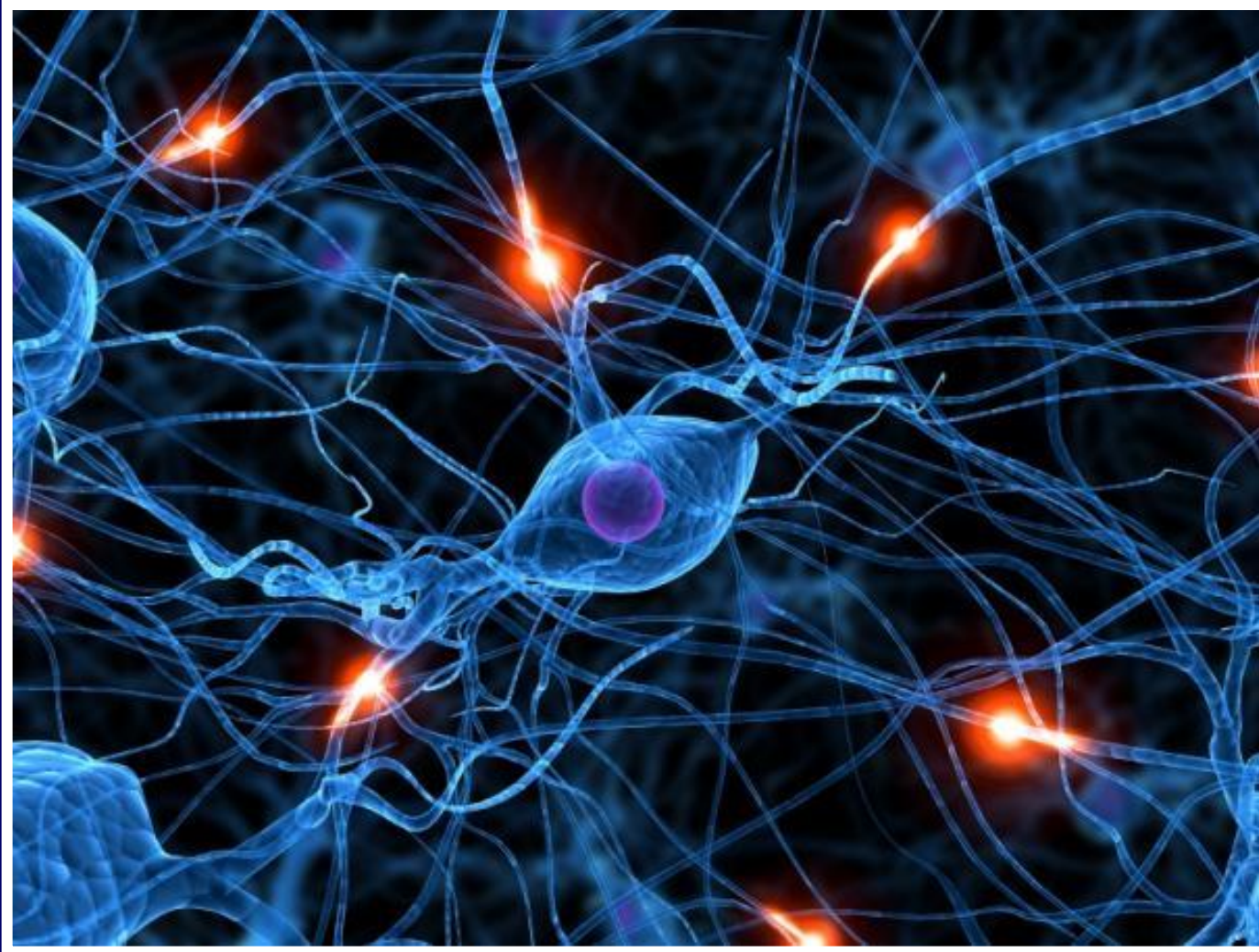
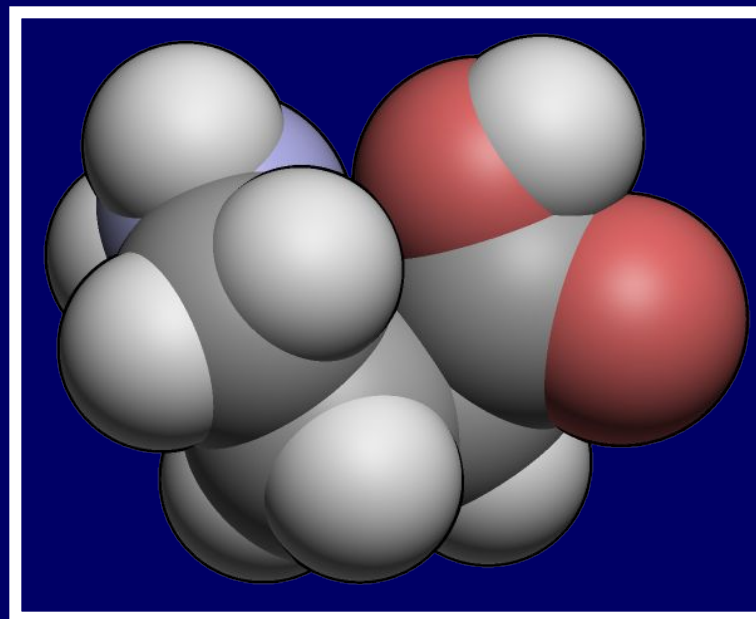
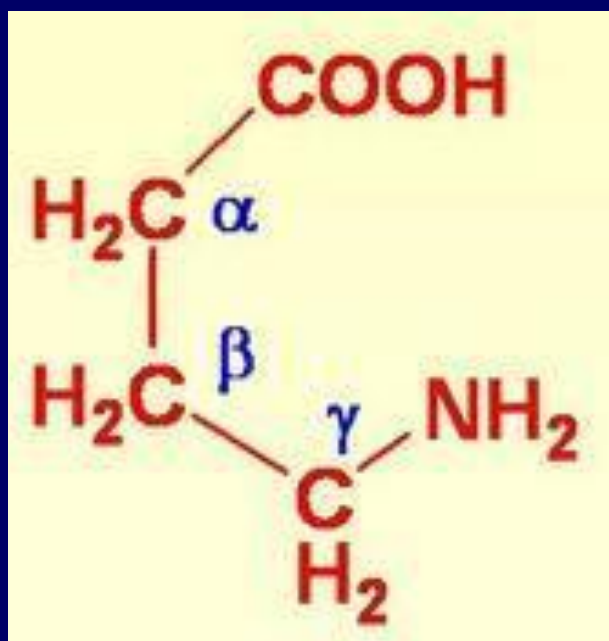
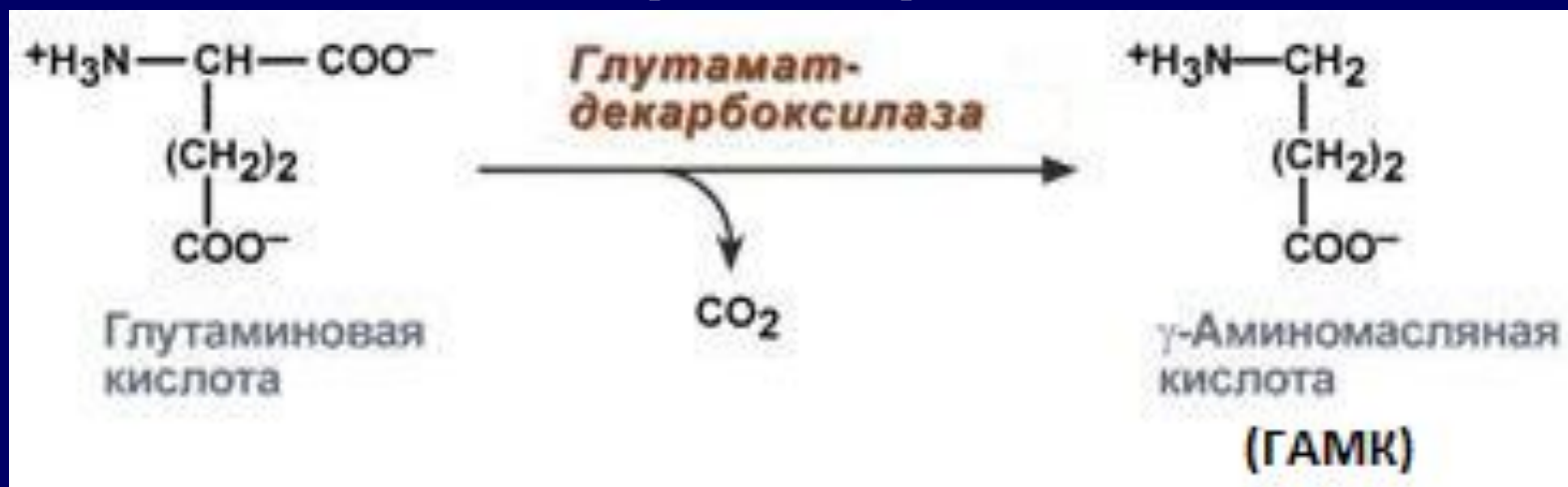

БИОХИМИЯ
НЕРВНОЙ
И
МЫШЕЧНОЙ
ТКАНИ

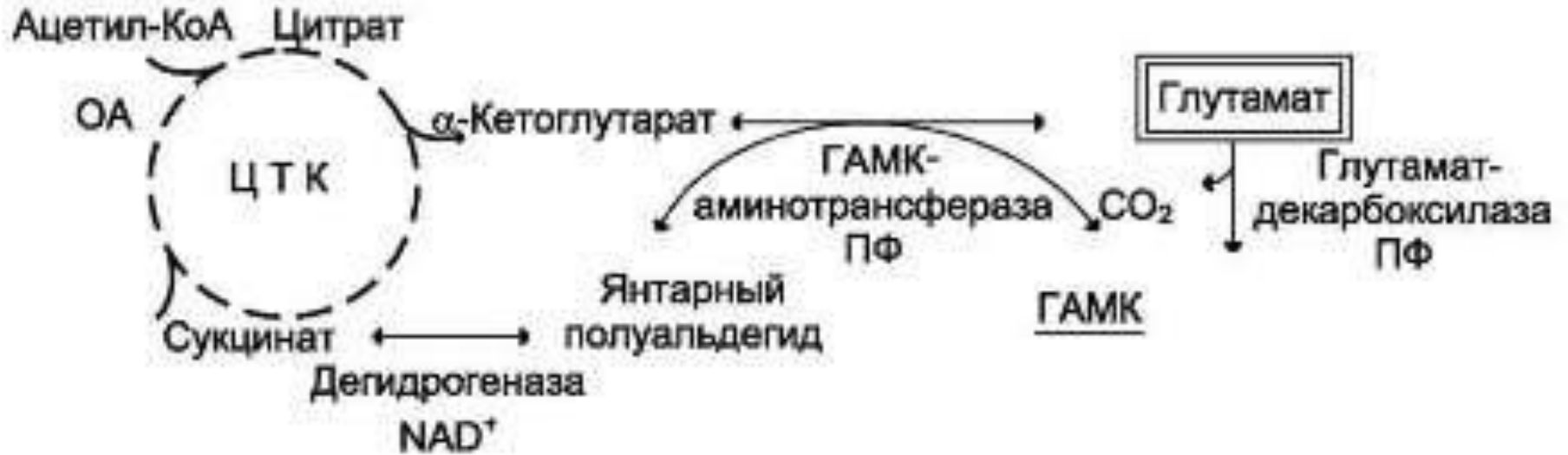БИОХИМИЯ НЕРВНОЙ ТКАНИ



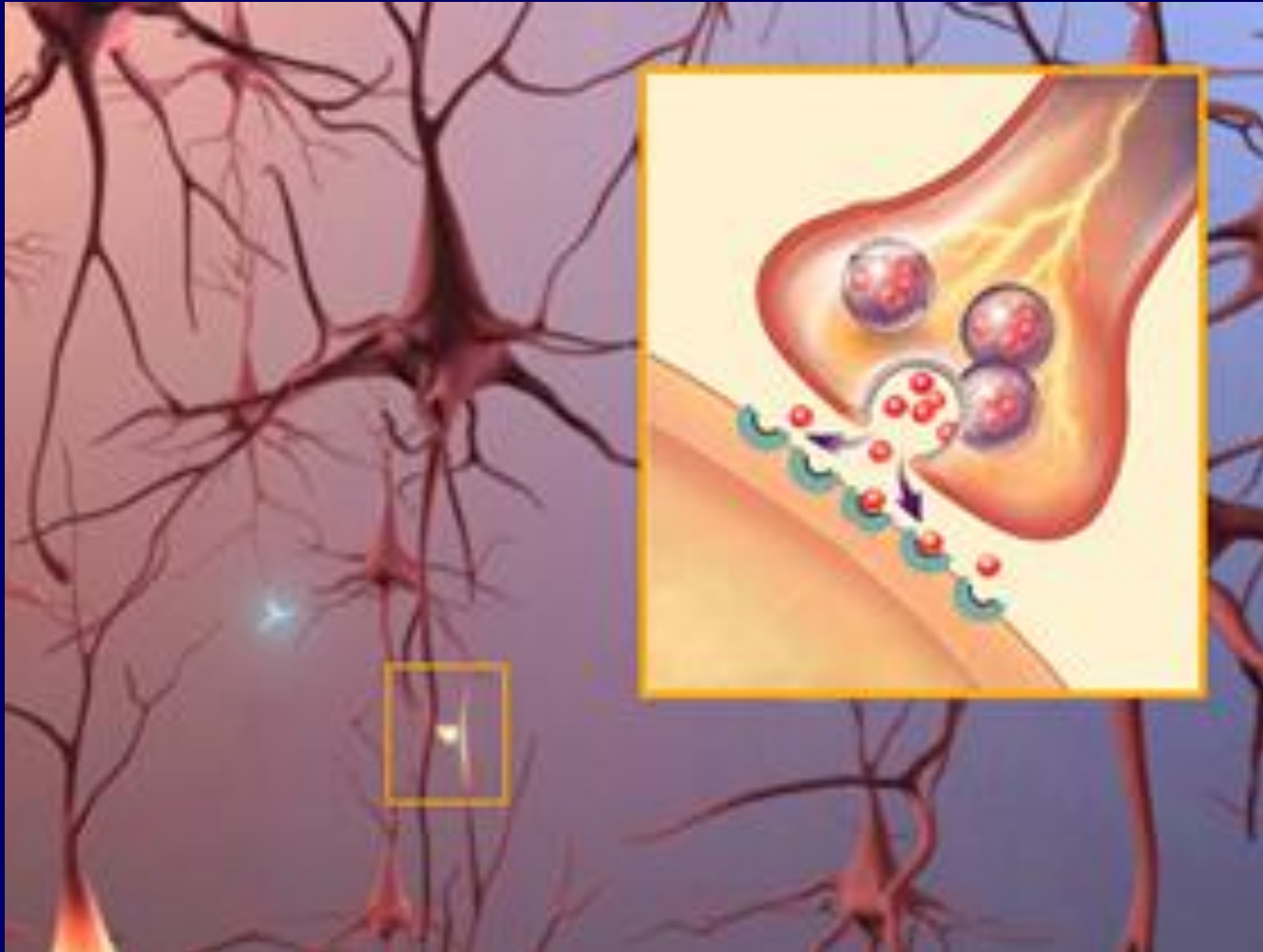
ГАММА-АМИНОМАСЛЯНАЯ КИСЛОТА (ГАМК)

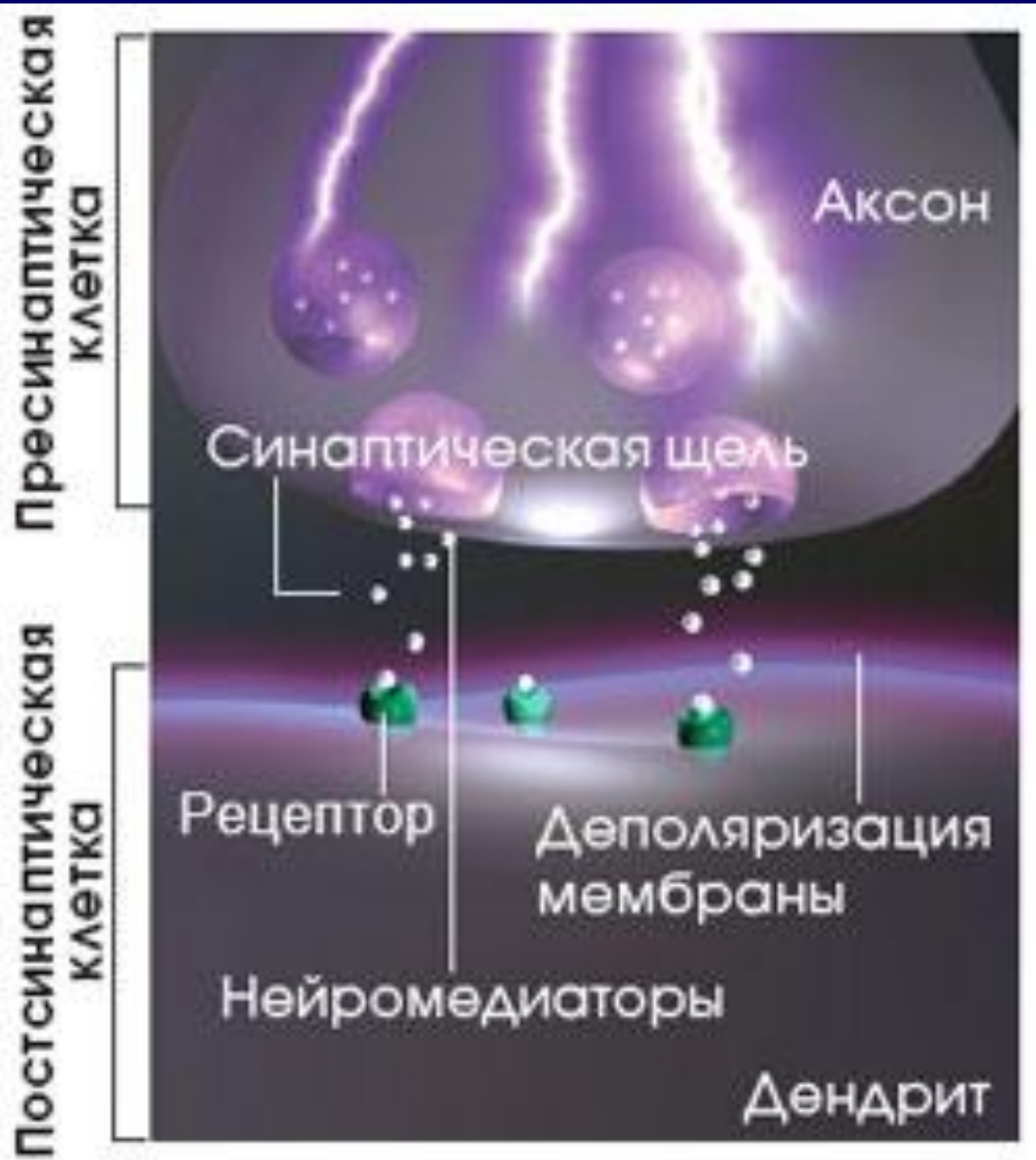

ГАМК - ШУНТ

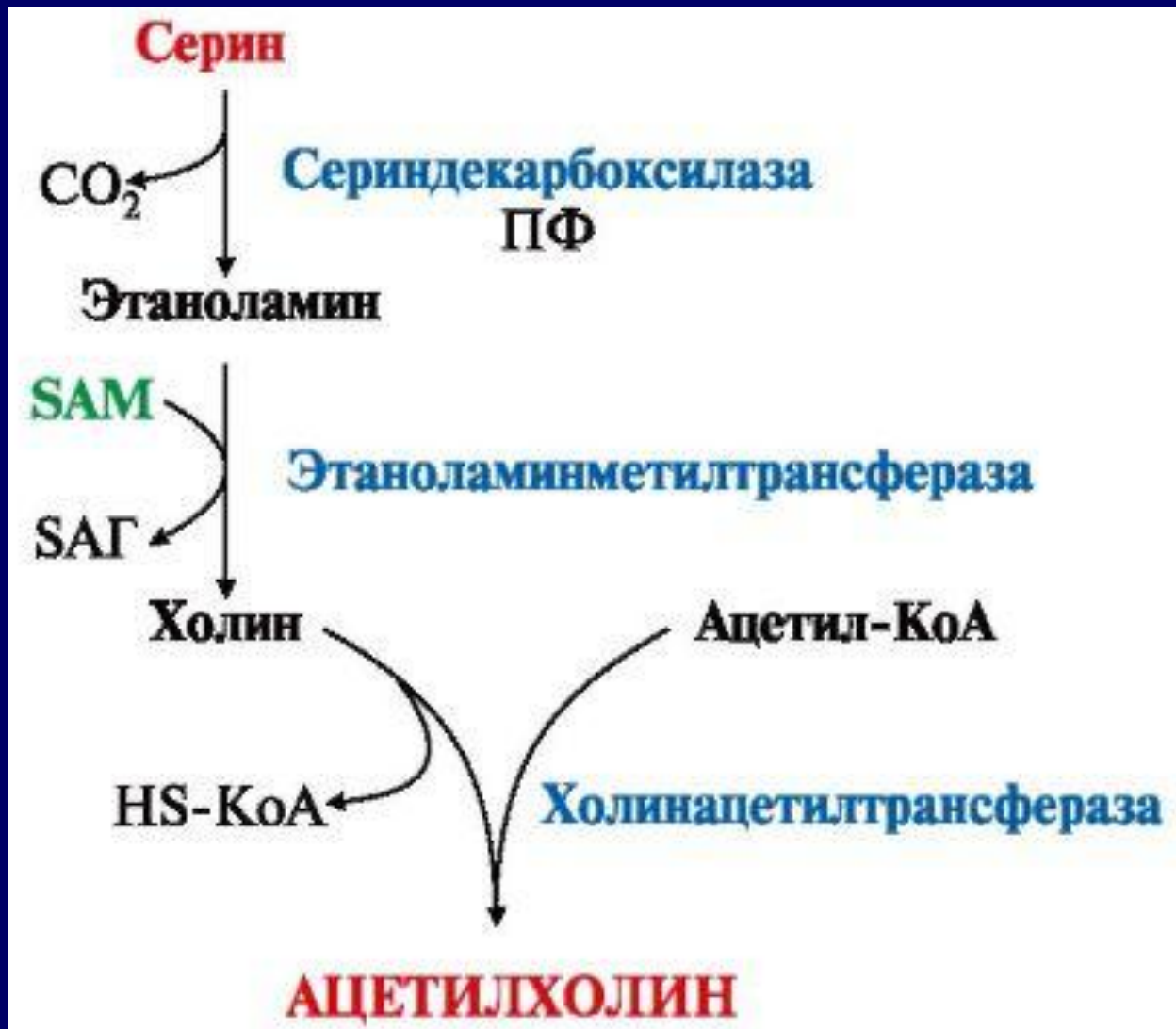


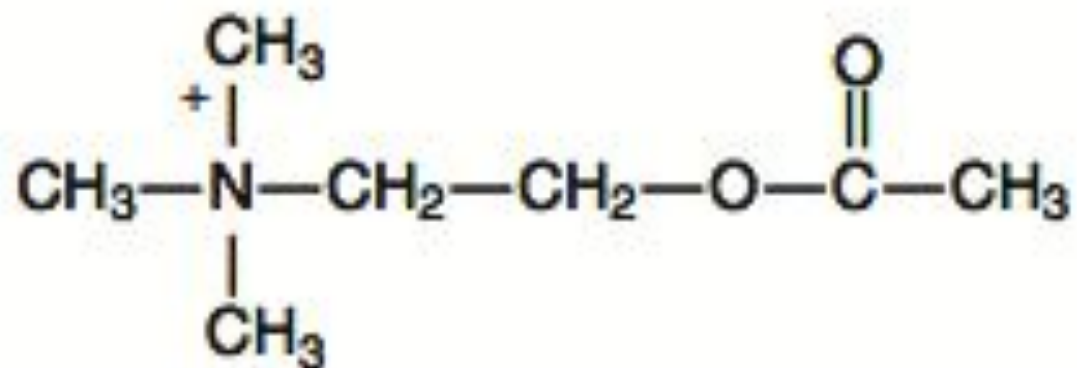
МЕХАНИЗМ ПРОВЕДЕНИЯ НЕРВНОГО ИМПУЛЬСА



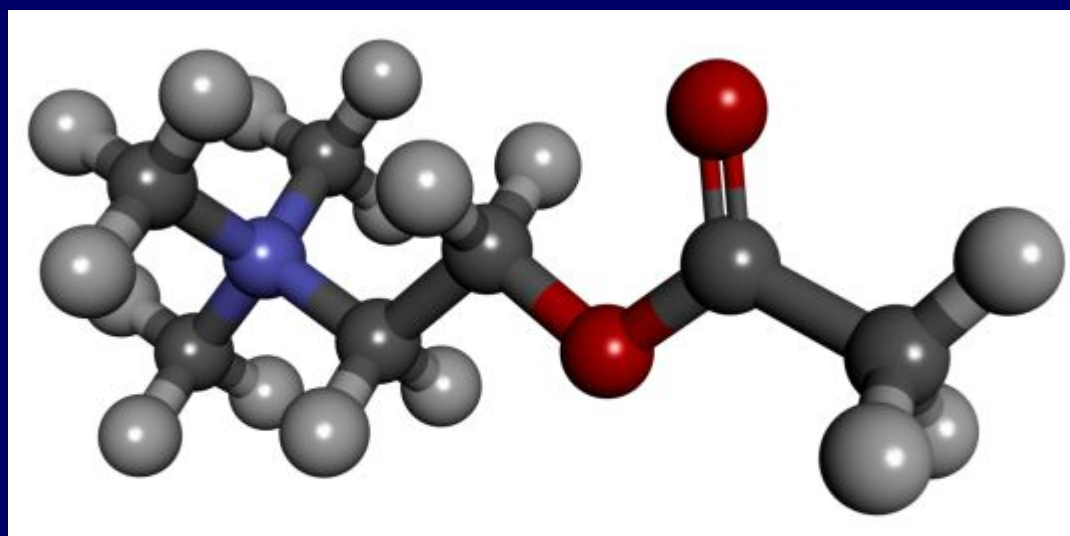


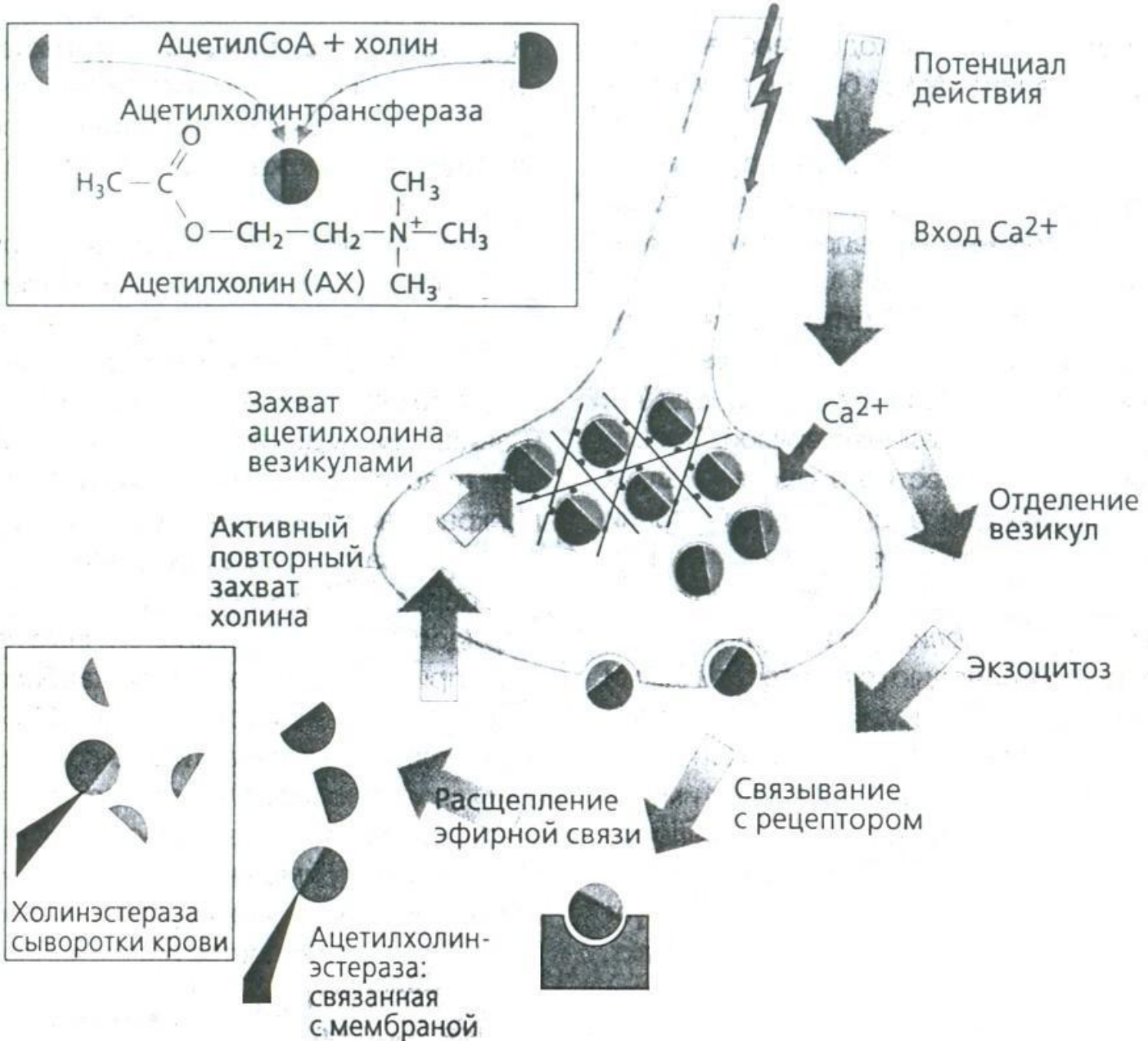
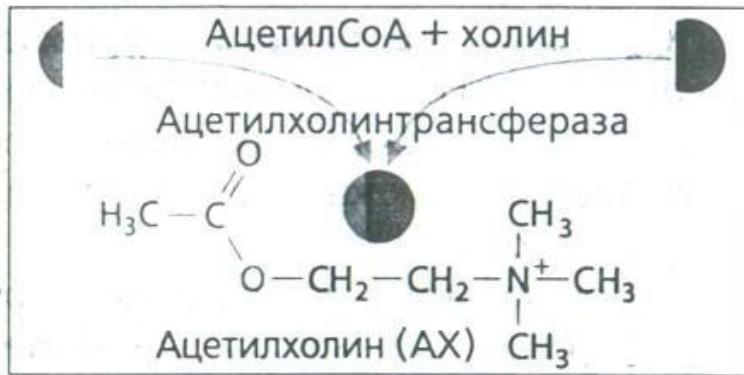
ХОЛИНЕРГИЧЕСКИЕ СИНАПСЫ



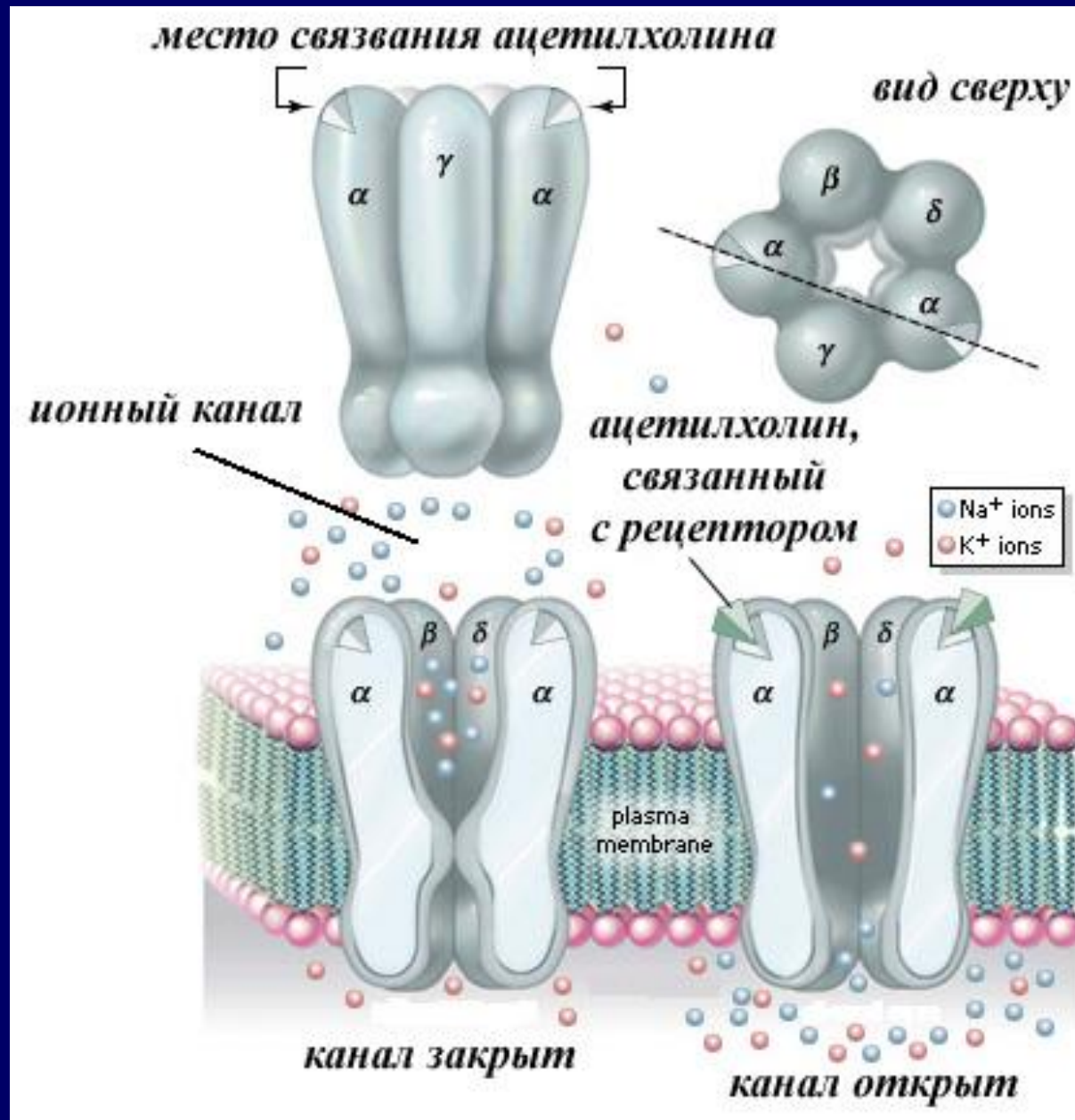


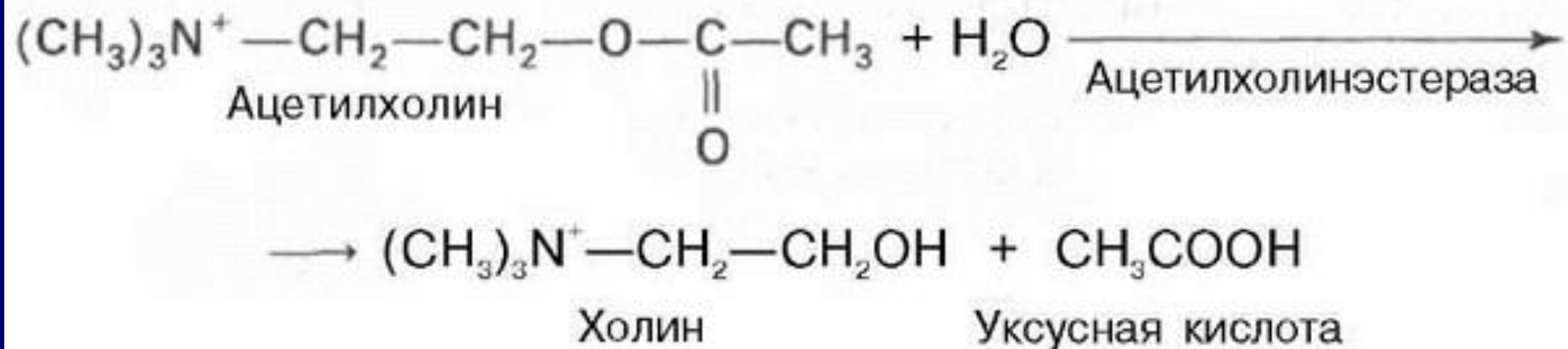
Ацетилхолин



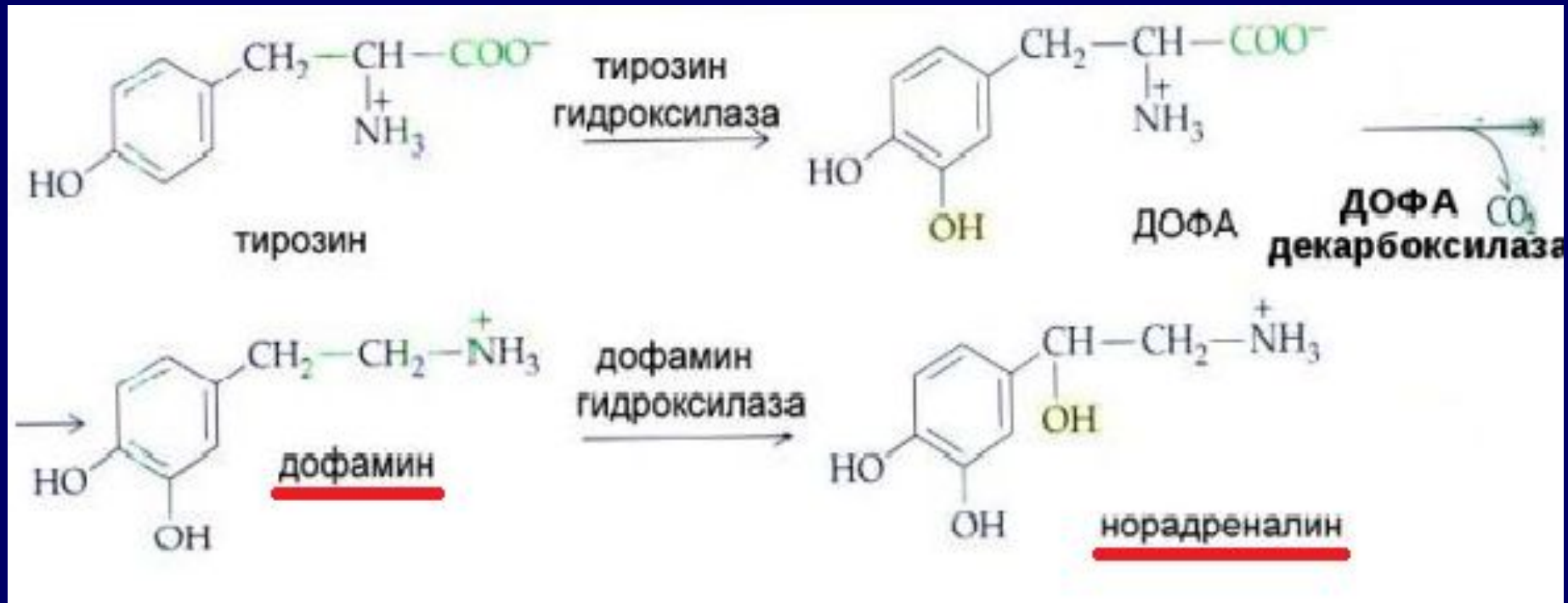


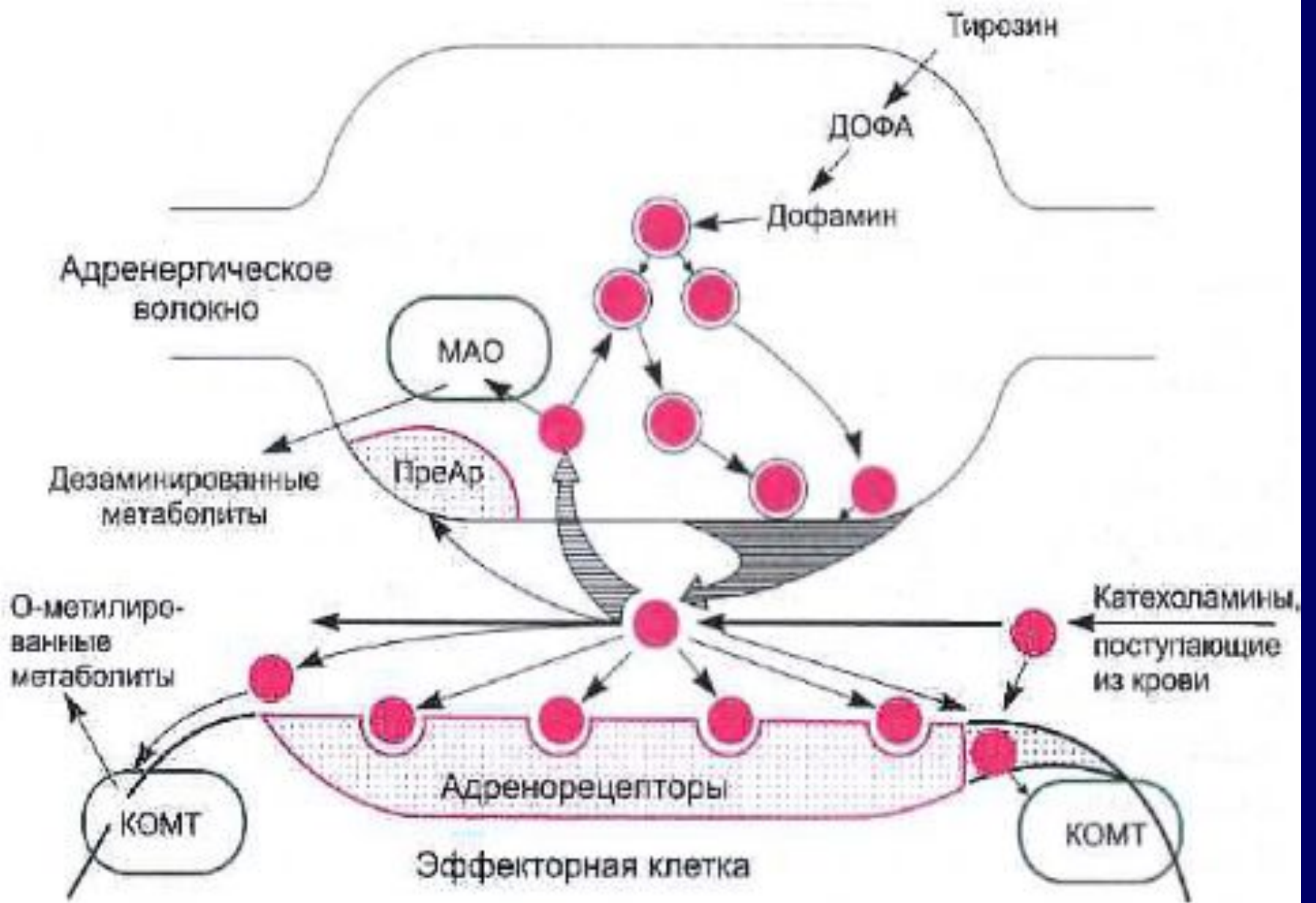
АЦЕТИЛХОЛИНОВЫЙ РЕЦЕПТОР

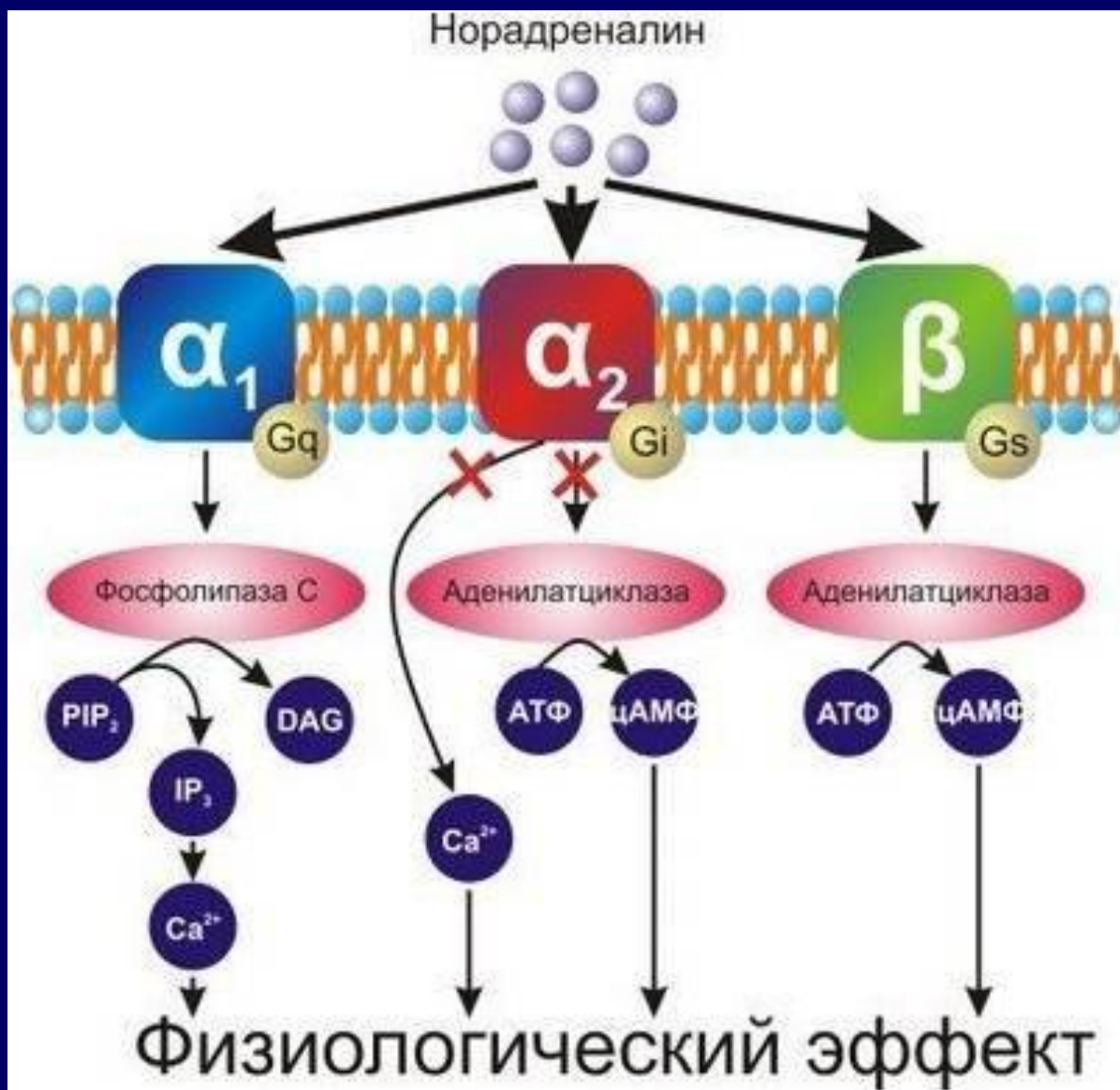




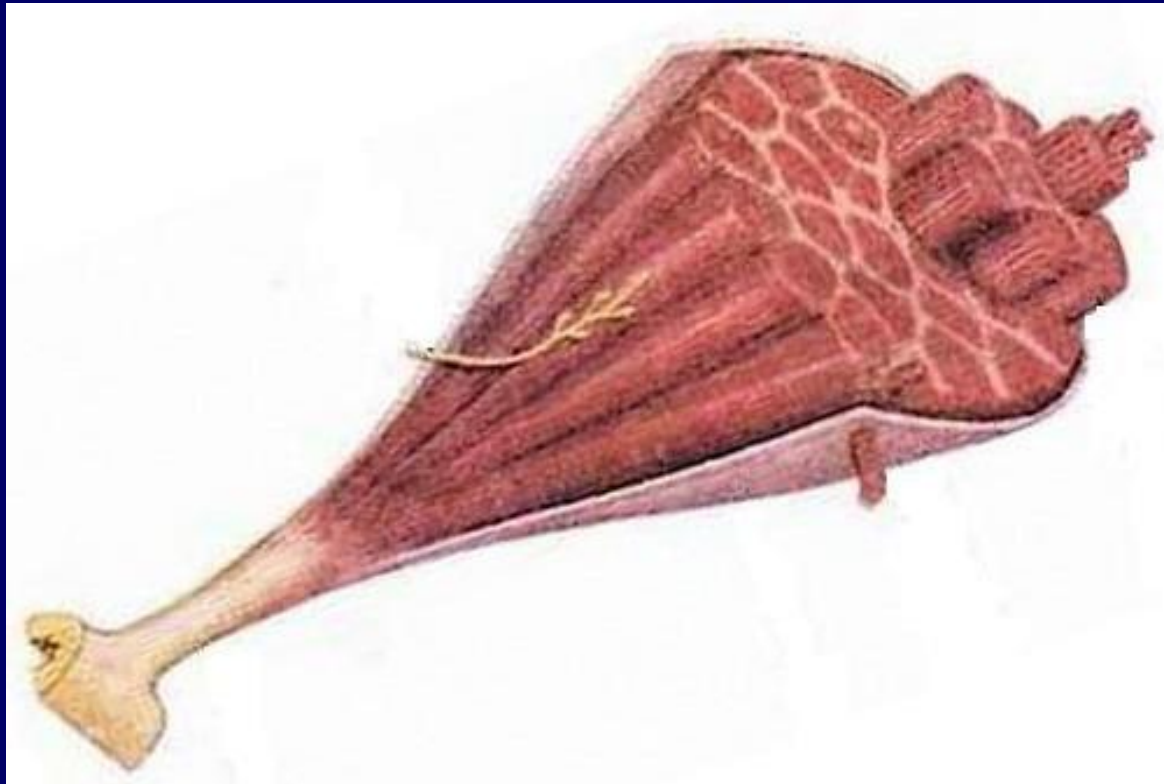
АДРЕНЕРГИЧЕСКИЕ СИНАПСЫ



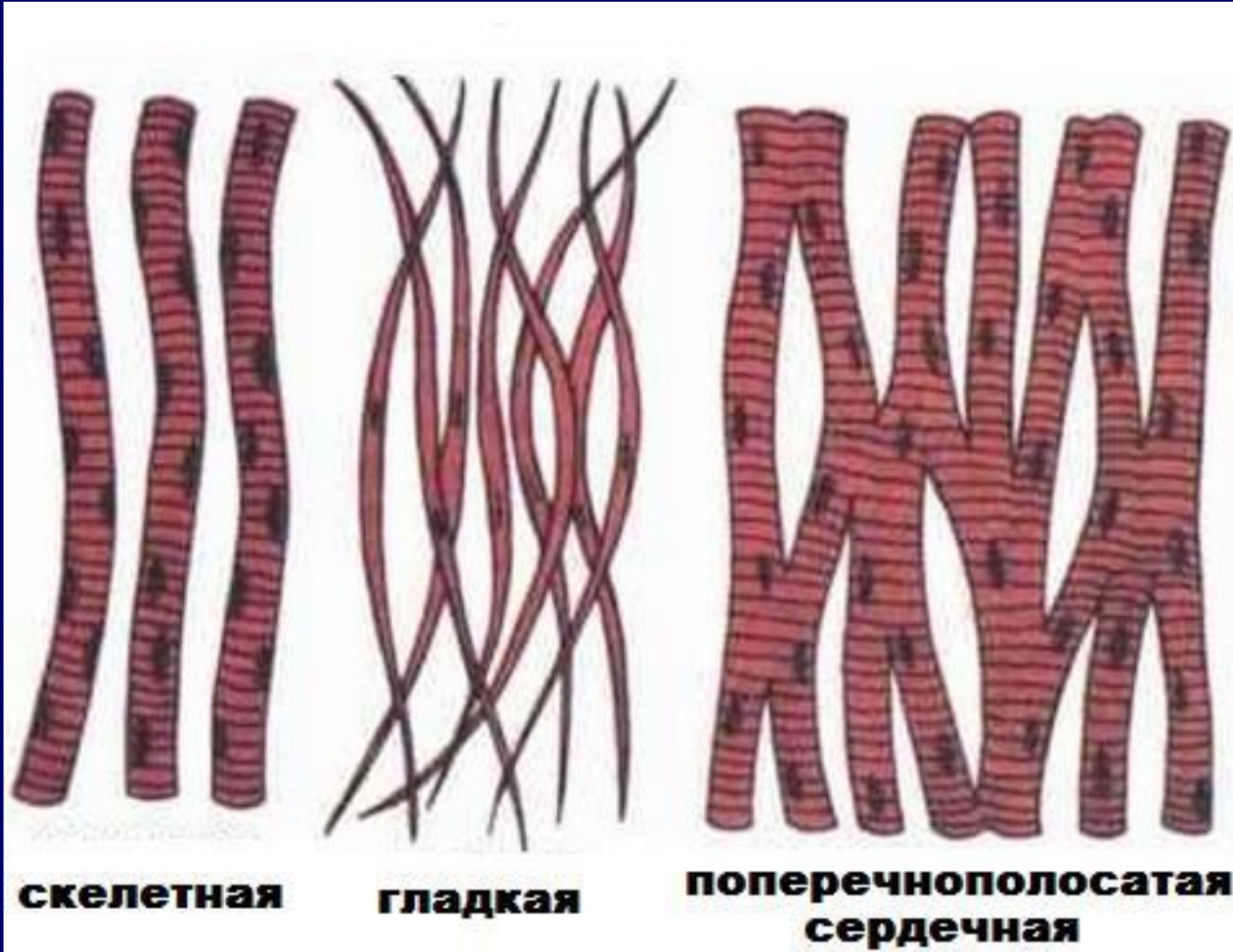




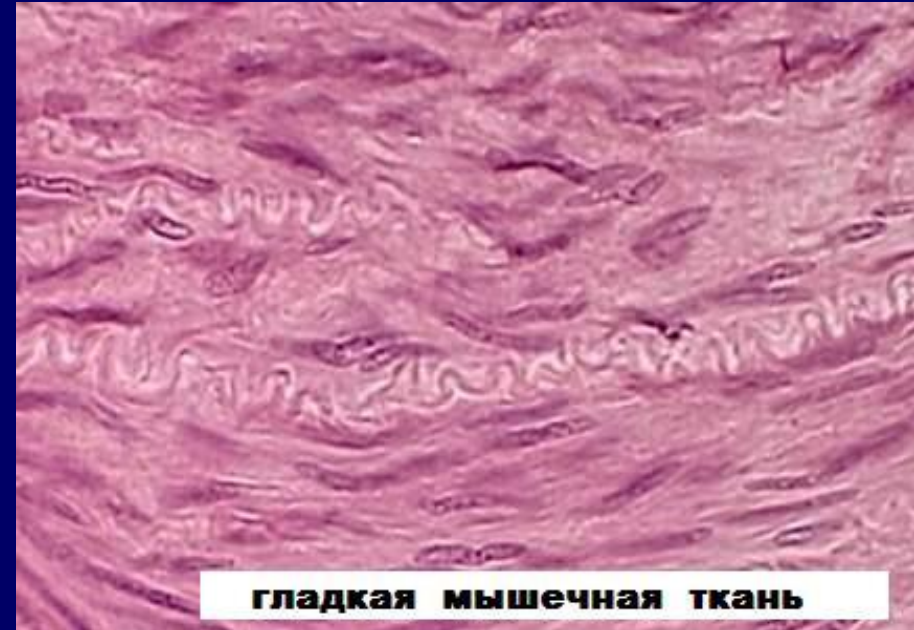БИОХИМИЯ МЫШЕЧНОЙ ТКАНИ

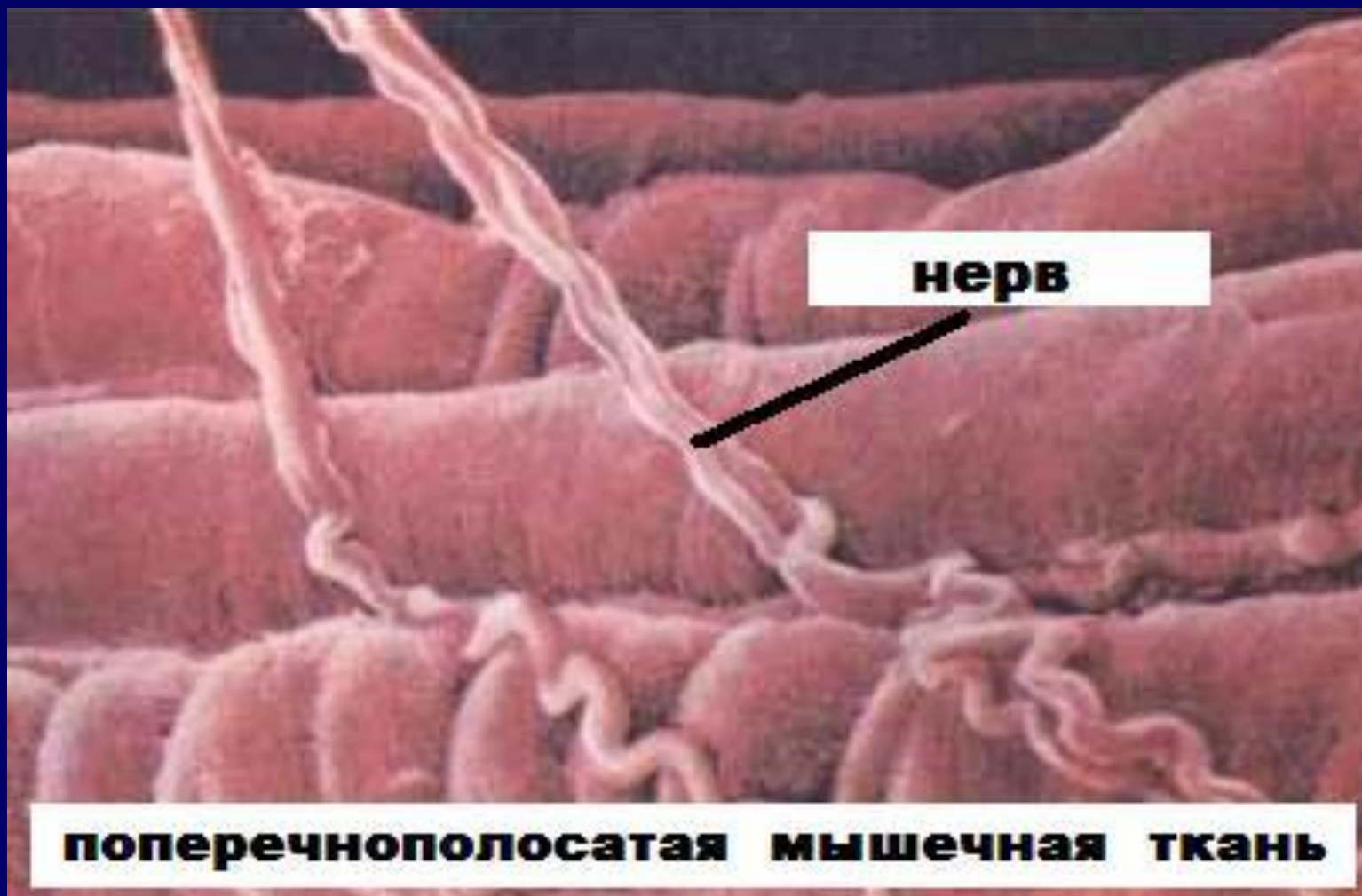

ВИДЫ МЫШЕЧНОЙ ТКАНИ



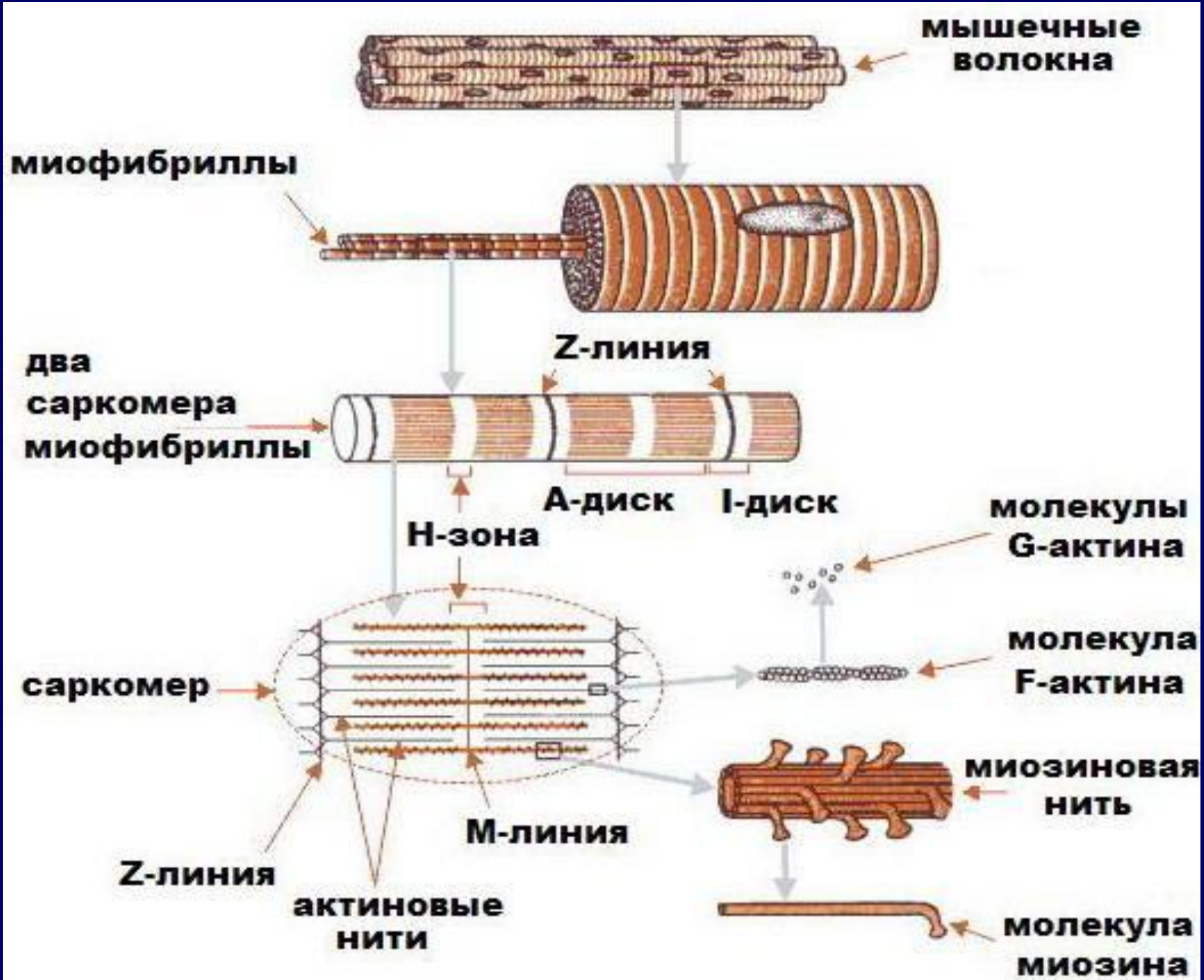
ВИДЫ МЫШЕЧНОЙ ТКАНИ



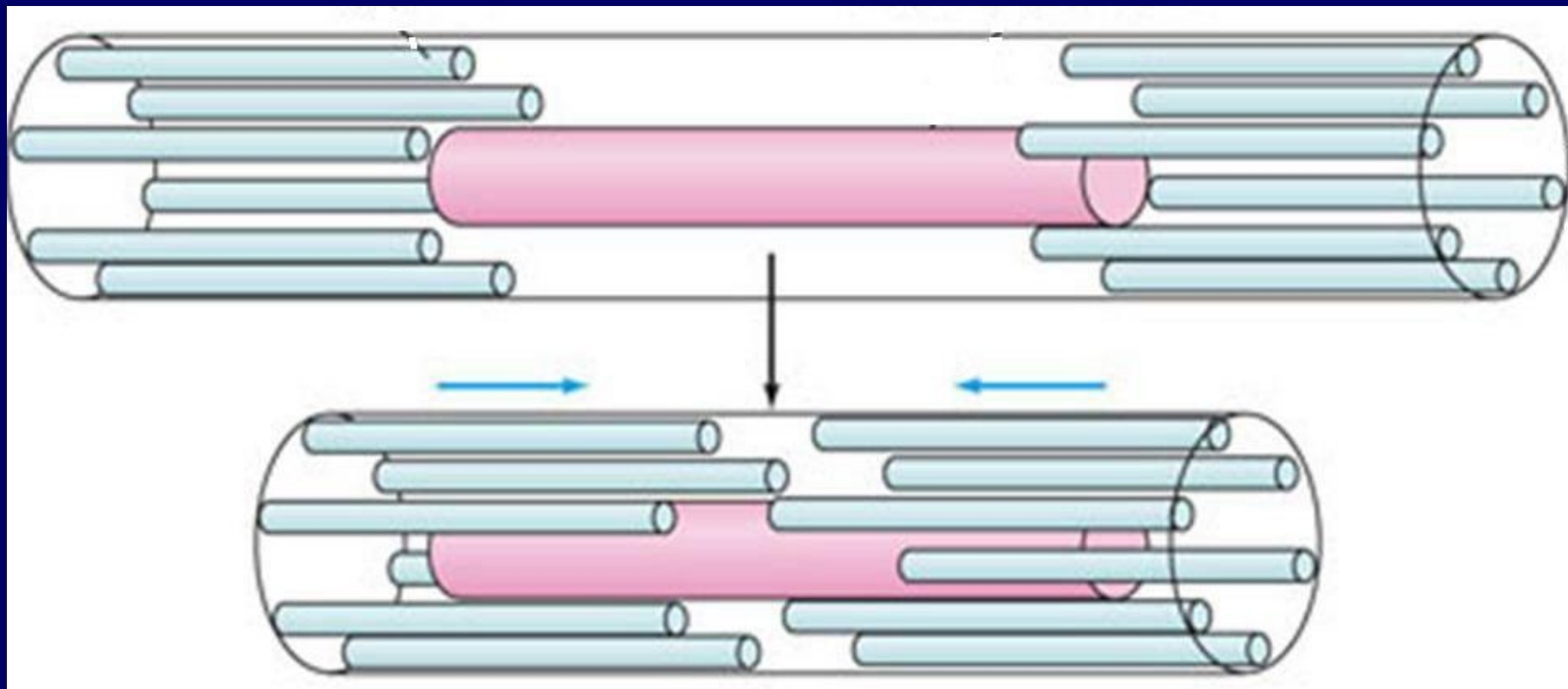


нерв

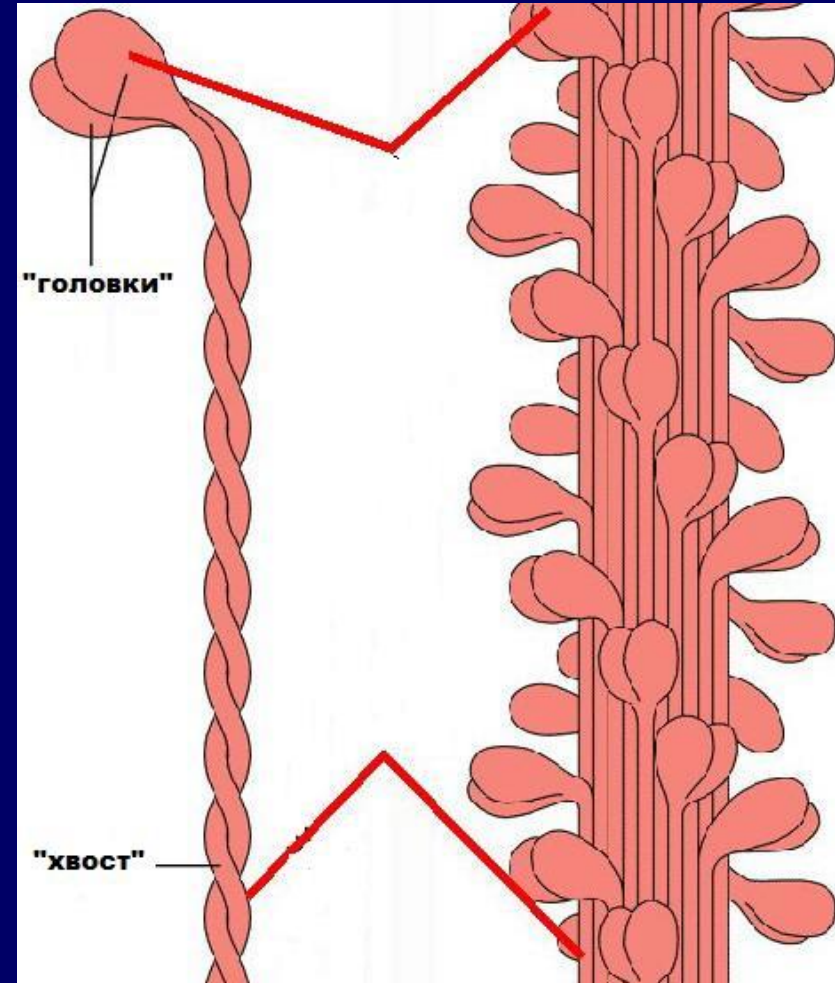
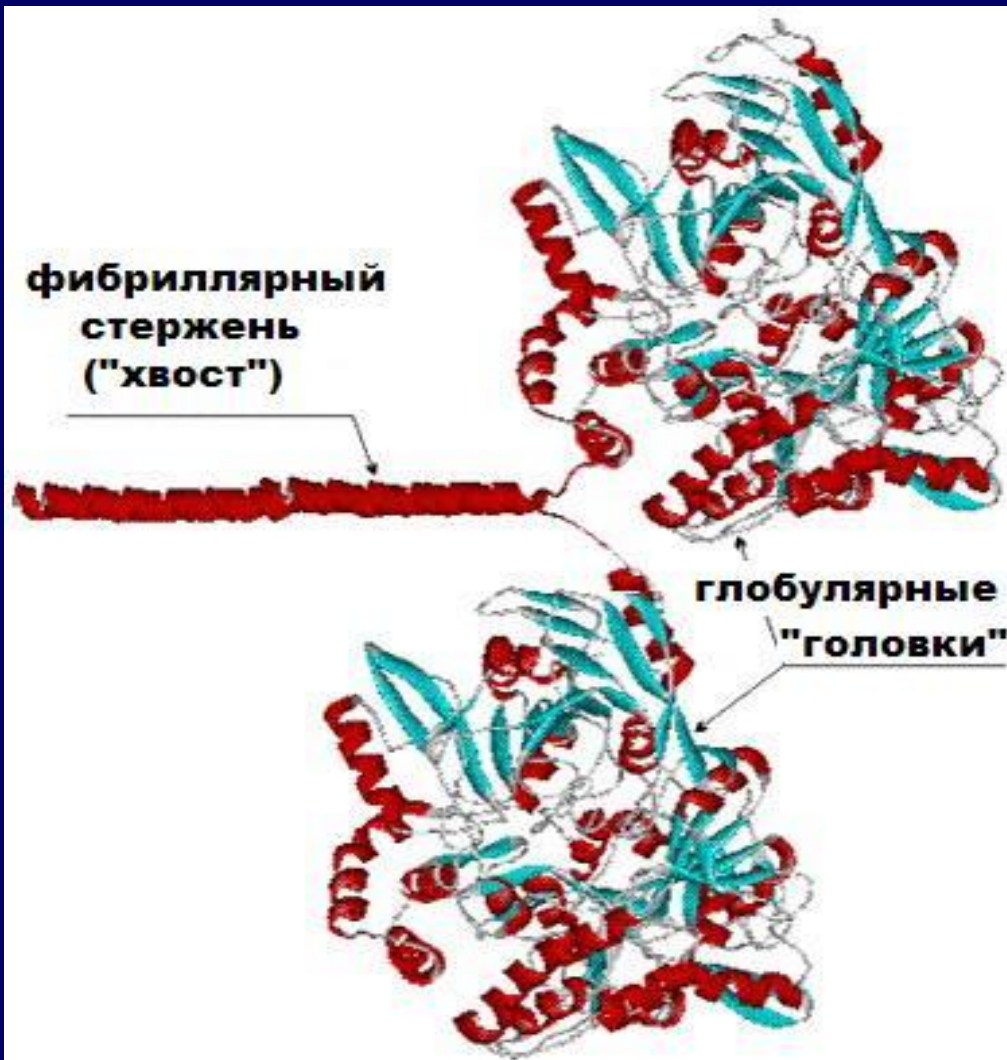
поперечнополосатая мышечная ткань



ПЕРЕКРЫВАНИЕ ТОЛСТЫХ И ТОНКИХ НИТЕЙ ПРИ СОКРАЩЕНИИ МЫШЦЫ



СТРОЕНИЕ МОЛЕКУЛЫ МИОЗИНА

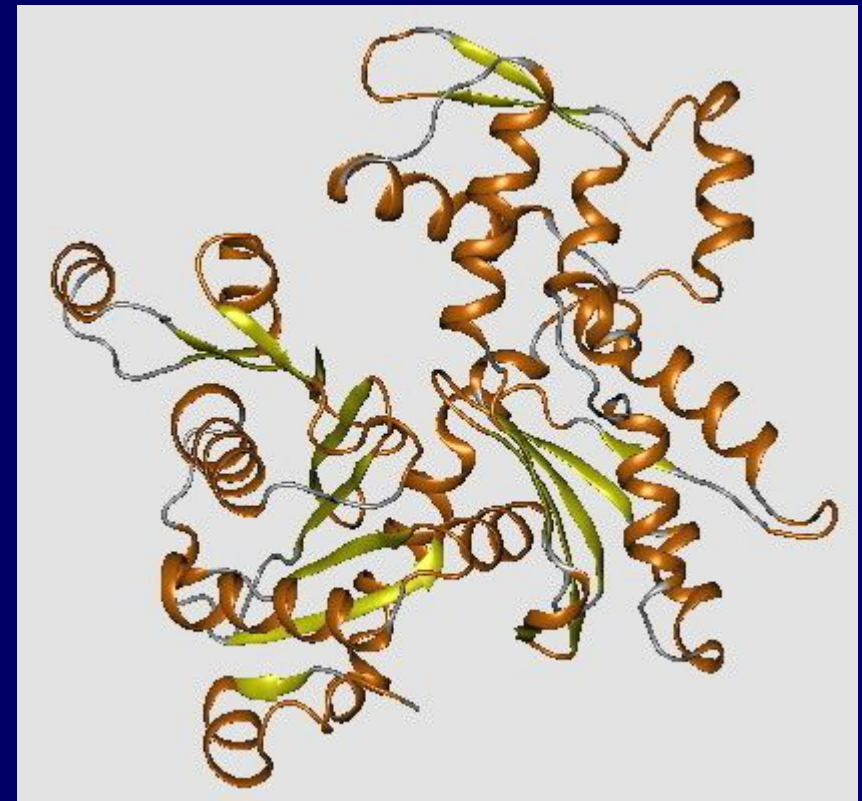
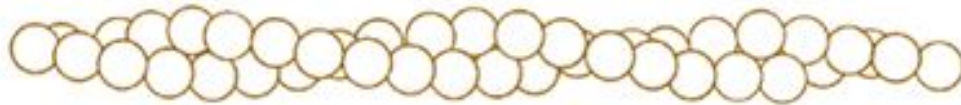
СТРОЕНИЕ АКТИНА

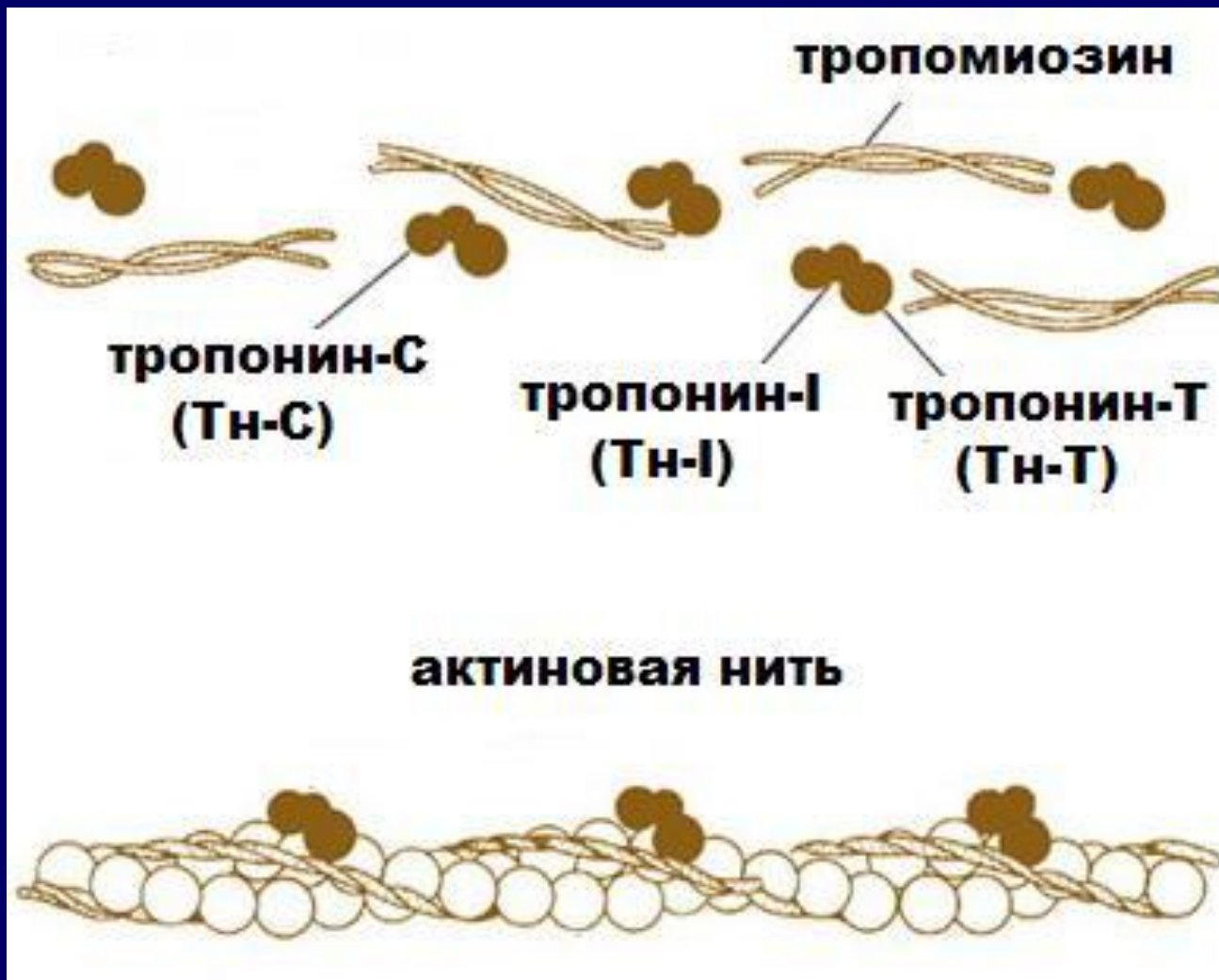
молекулы G-актина

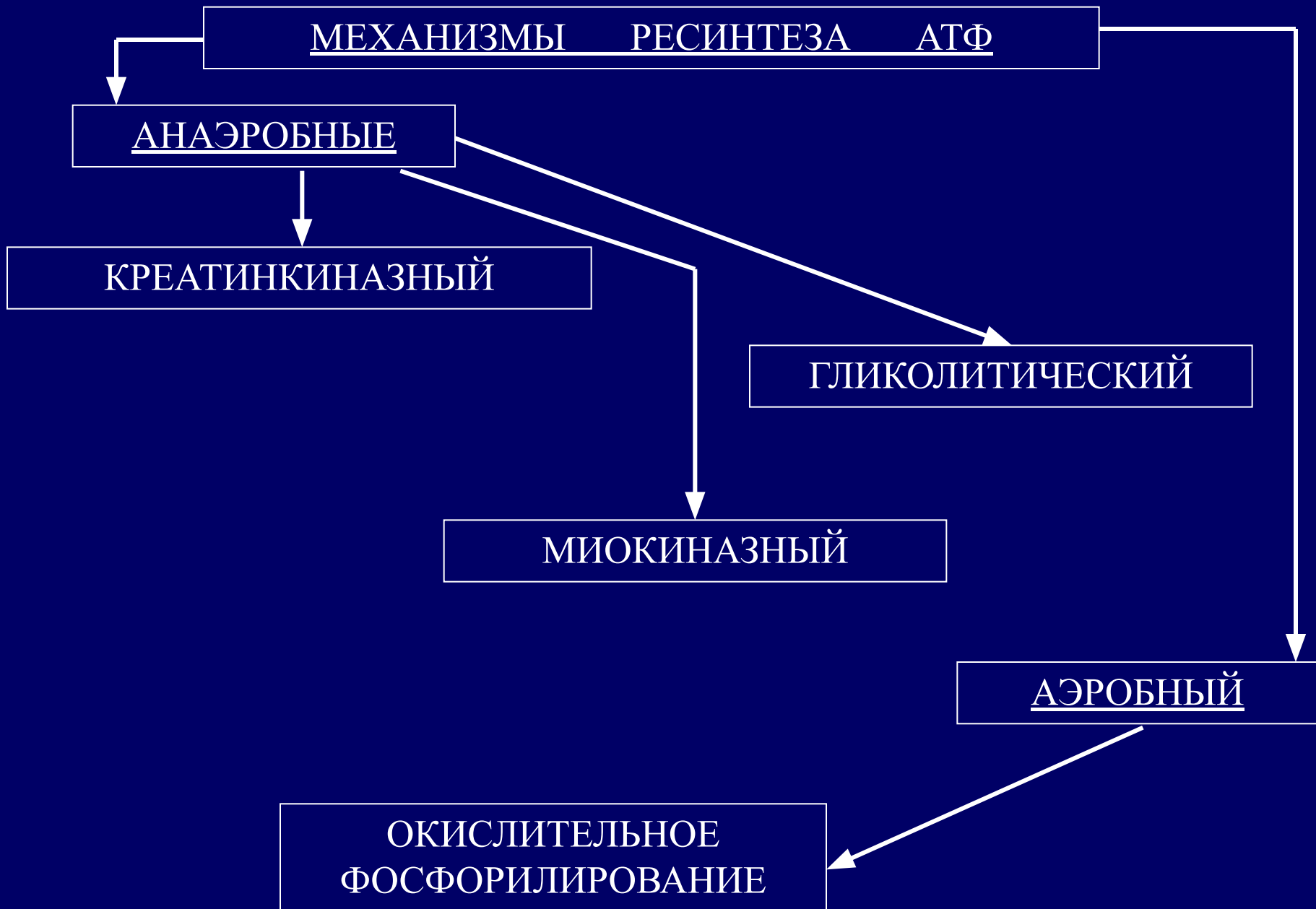


молекула F-актина

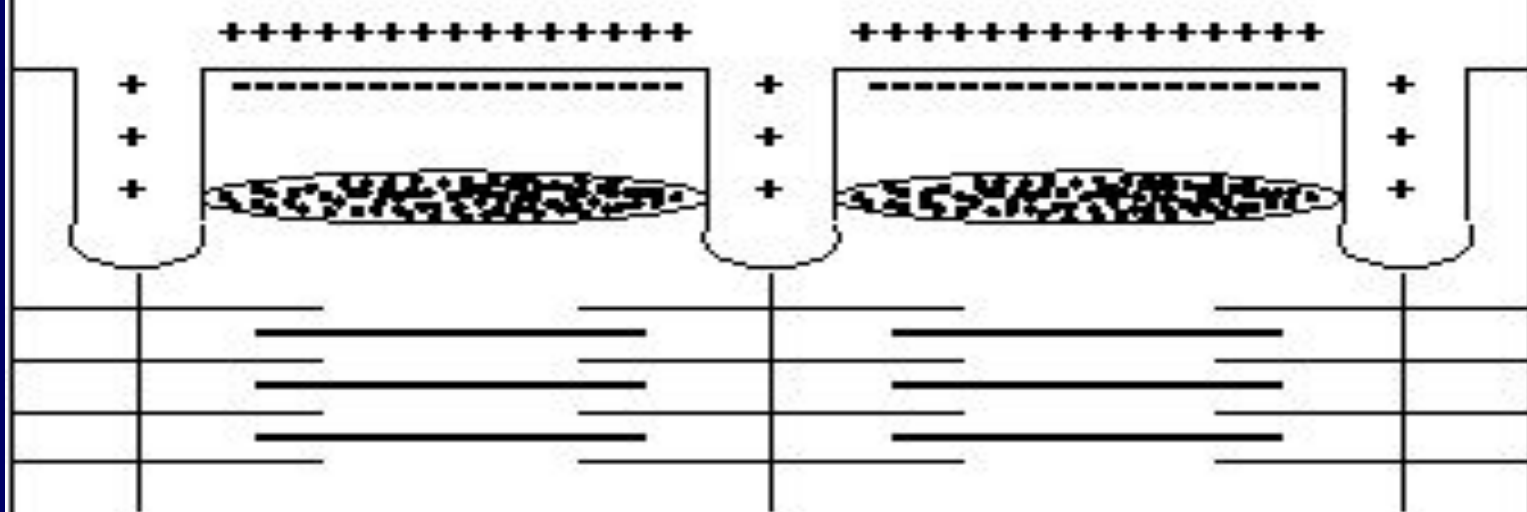


СТРУКТУРА ТОНКОГО ФИЛАМЕНТА

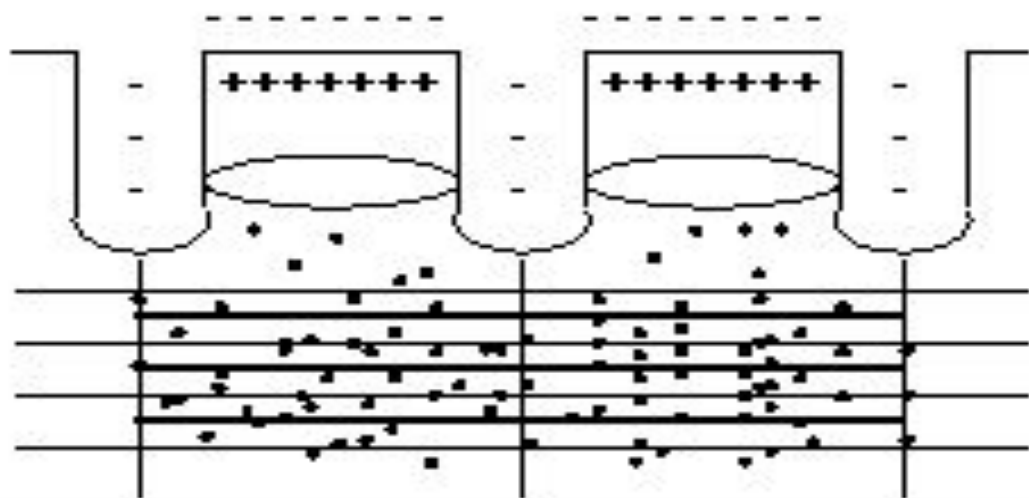




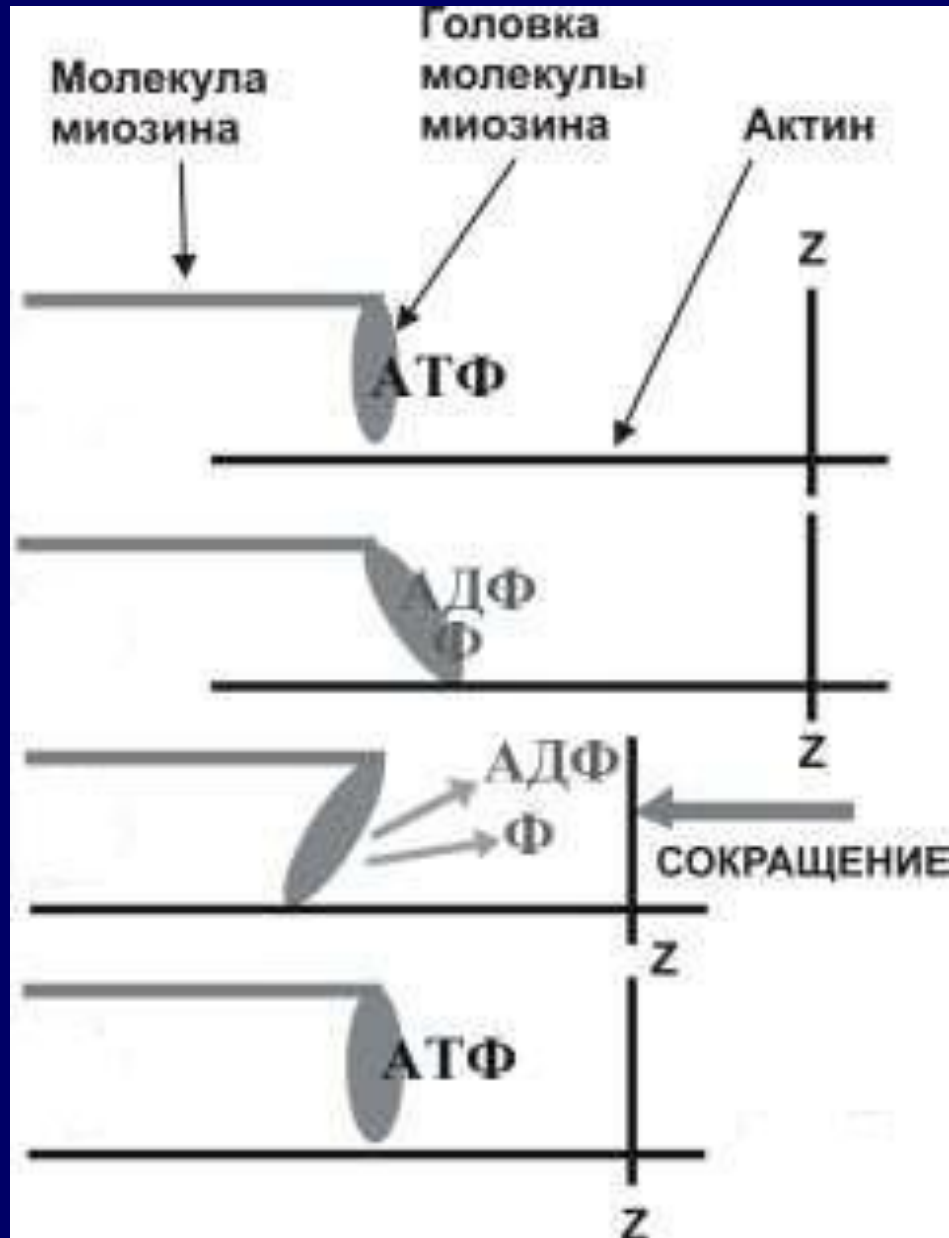
Миофибрилла в расслабленном состоянии



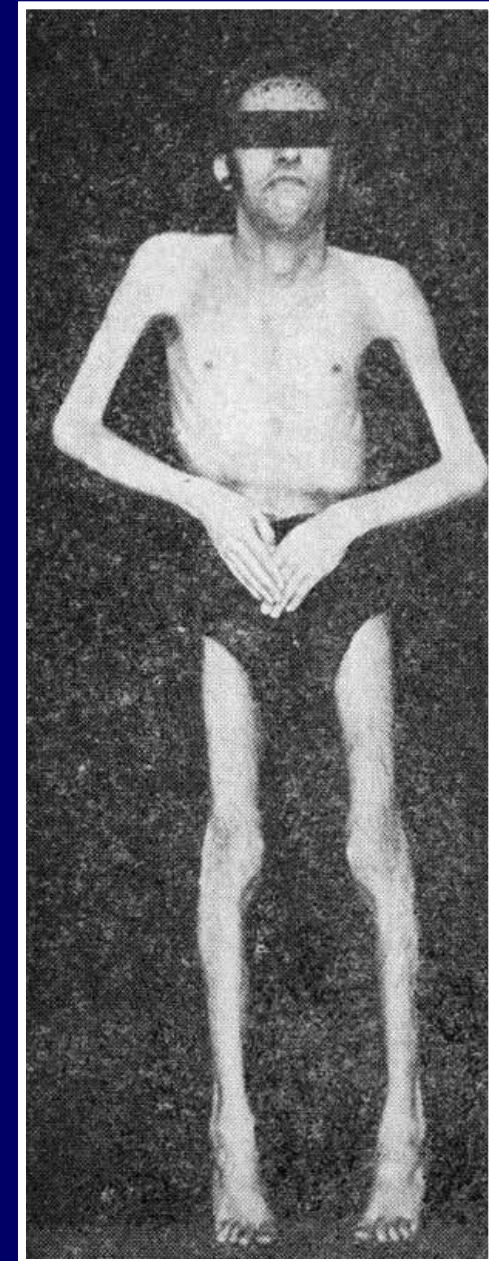
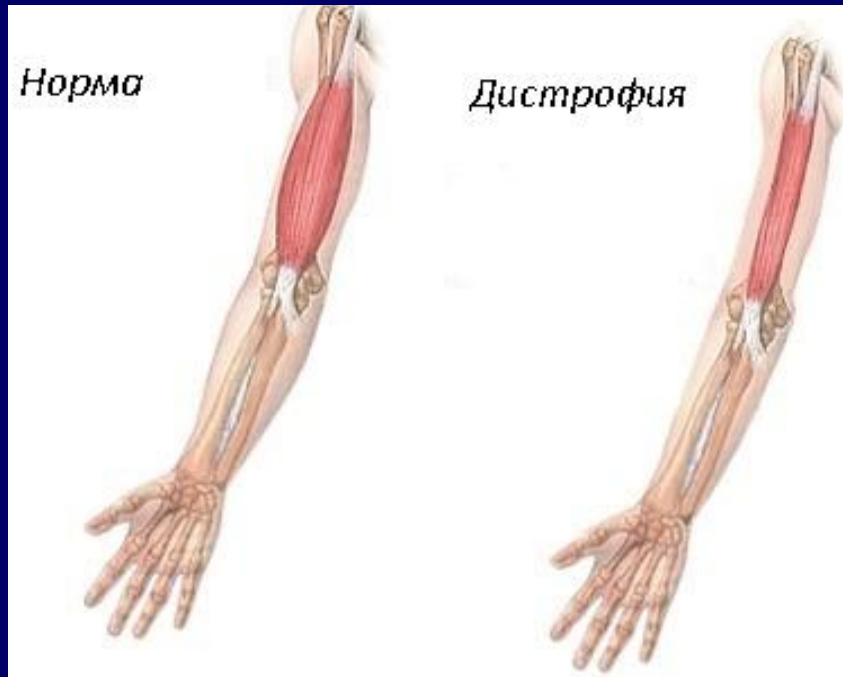
Поступление сигнала к сокращению



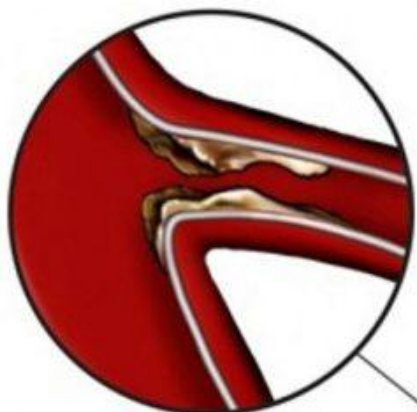
ЦИКЛ МЫШЕЧНОГО СОКРАЩЕНИЯ



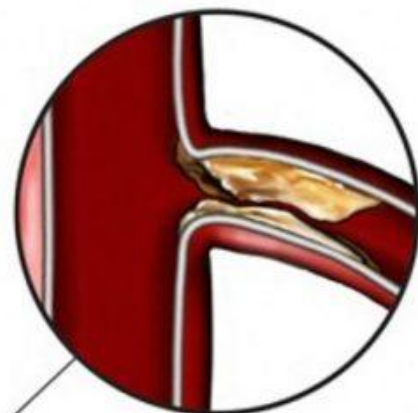МЫШЕЧНАЯ ДИСТРОФИЯ



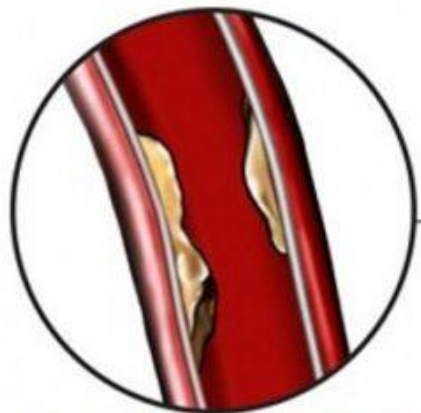
Ишемическая болезнь сердца - поражение коронарных артерий



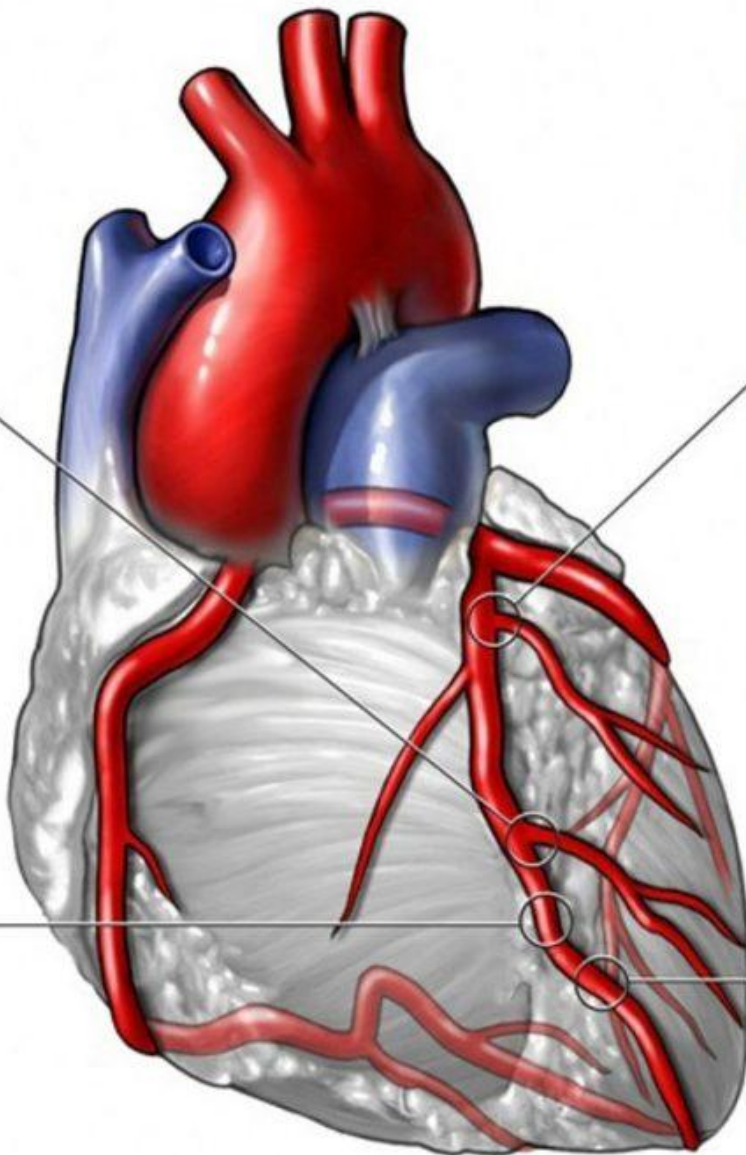
Сужение 50%



Сужение 99%

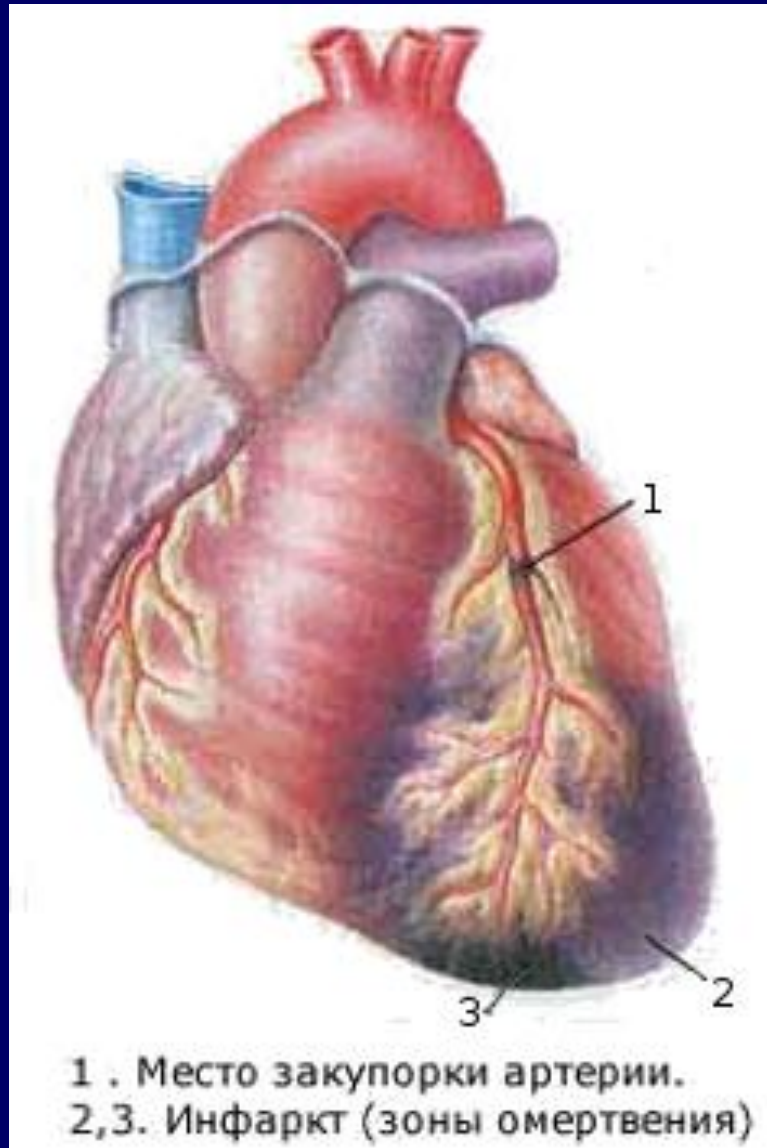


Сужение 30%




Сужение 90%

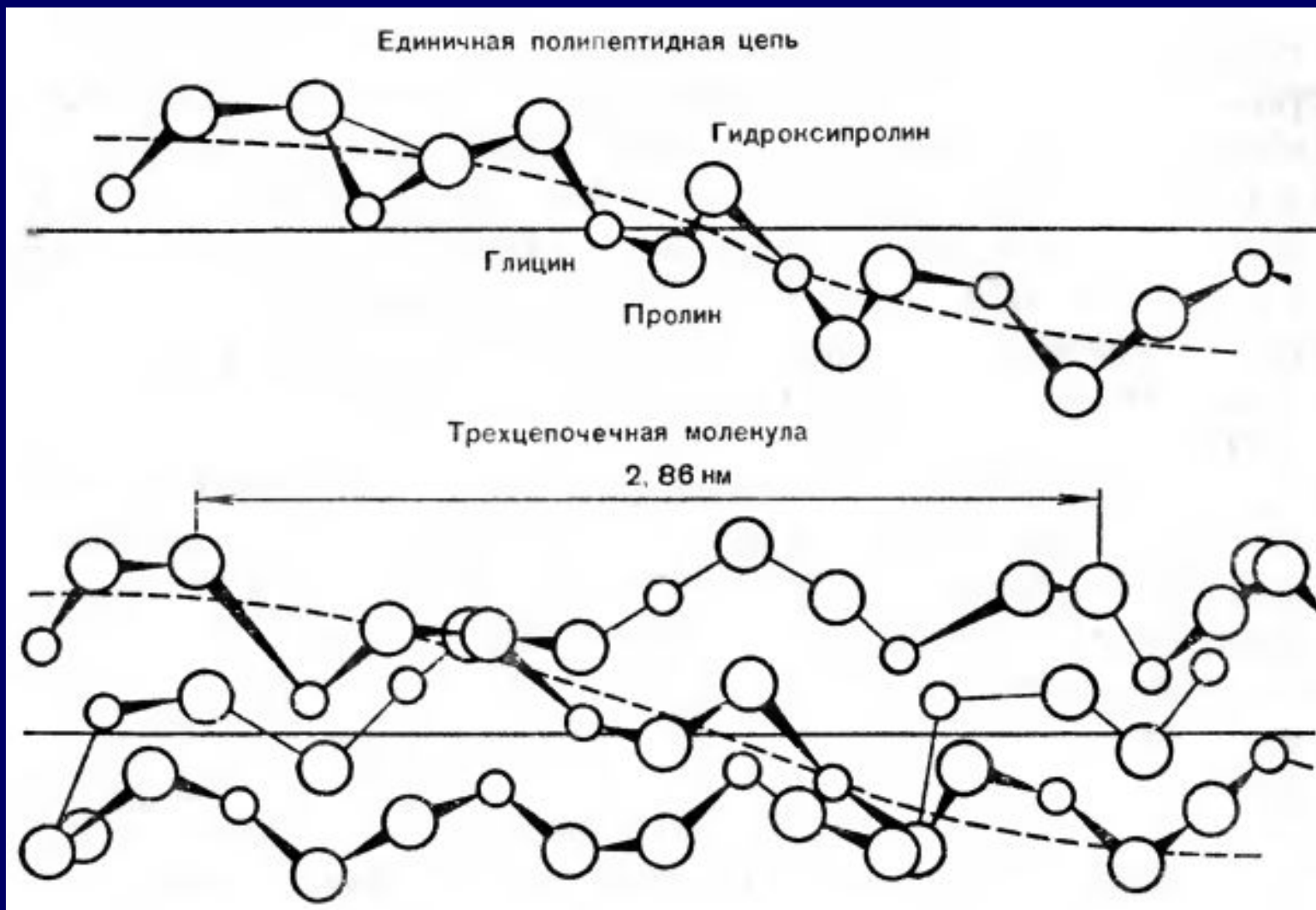
ИНФАРКТ МИОКАРДА



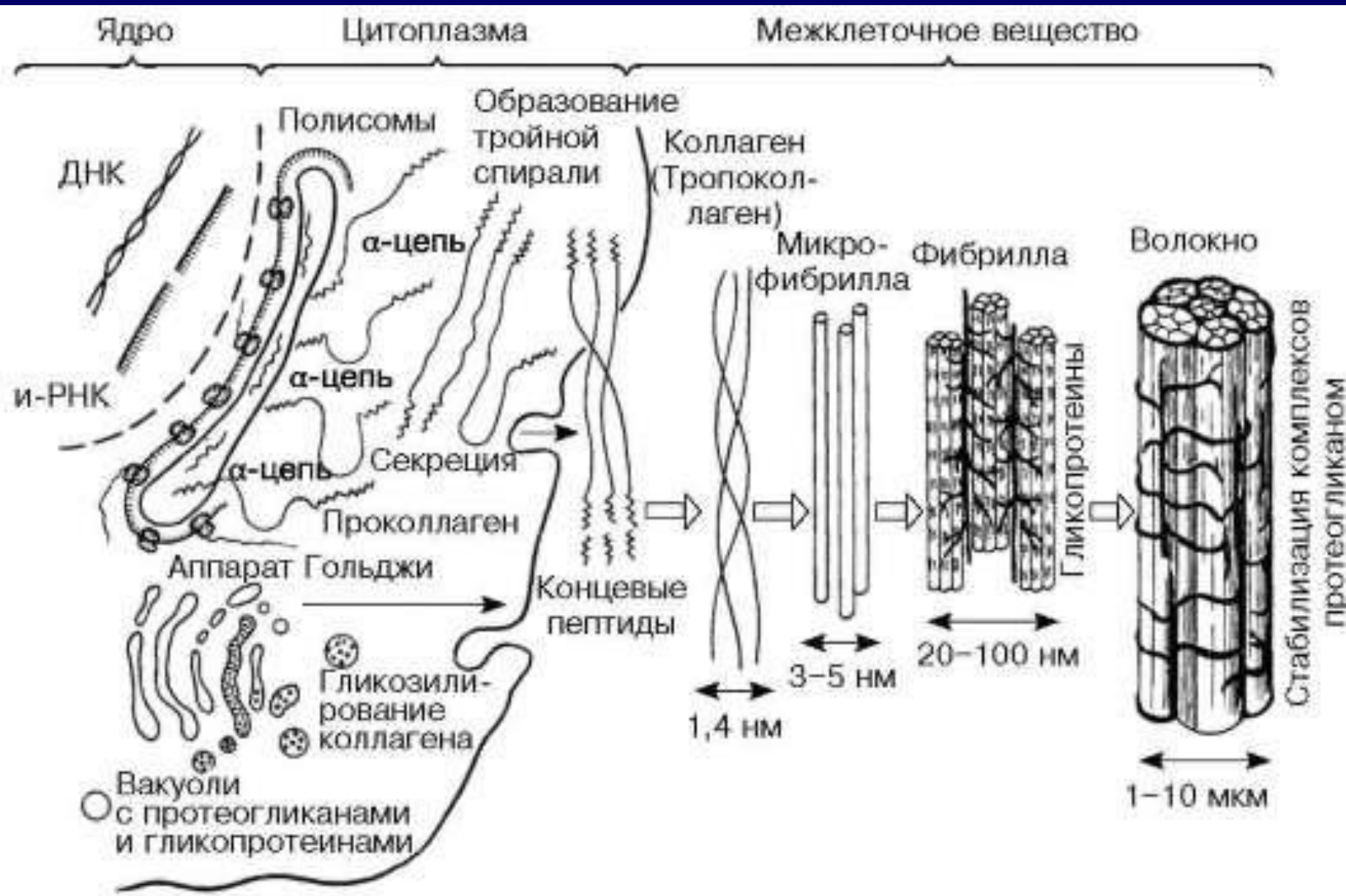
БИОХИМИЯ СОЕДИНИТЕЛЬНОЙ ТКАНИ



СТРУКТУРНЫЙ ОСТАТОК ГЛИЦИН-ПРОЛИН-ГИДРОКСИПРОЛИН КОЛЛАГЕНА



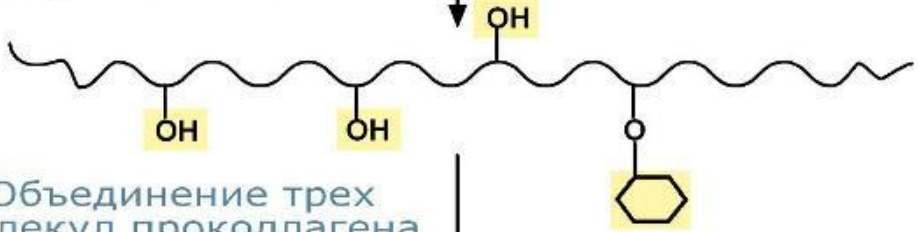
СИНТЕЗ КОЛЛАГЕНА





Пептидная цепь проколлагена

Гидроксилирование
пролина и лизина.
Гликозилирование
гидроксилизина



Объединение трех
молекул проколлагена



Проколлаген

Отщепление концевых
пептидов



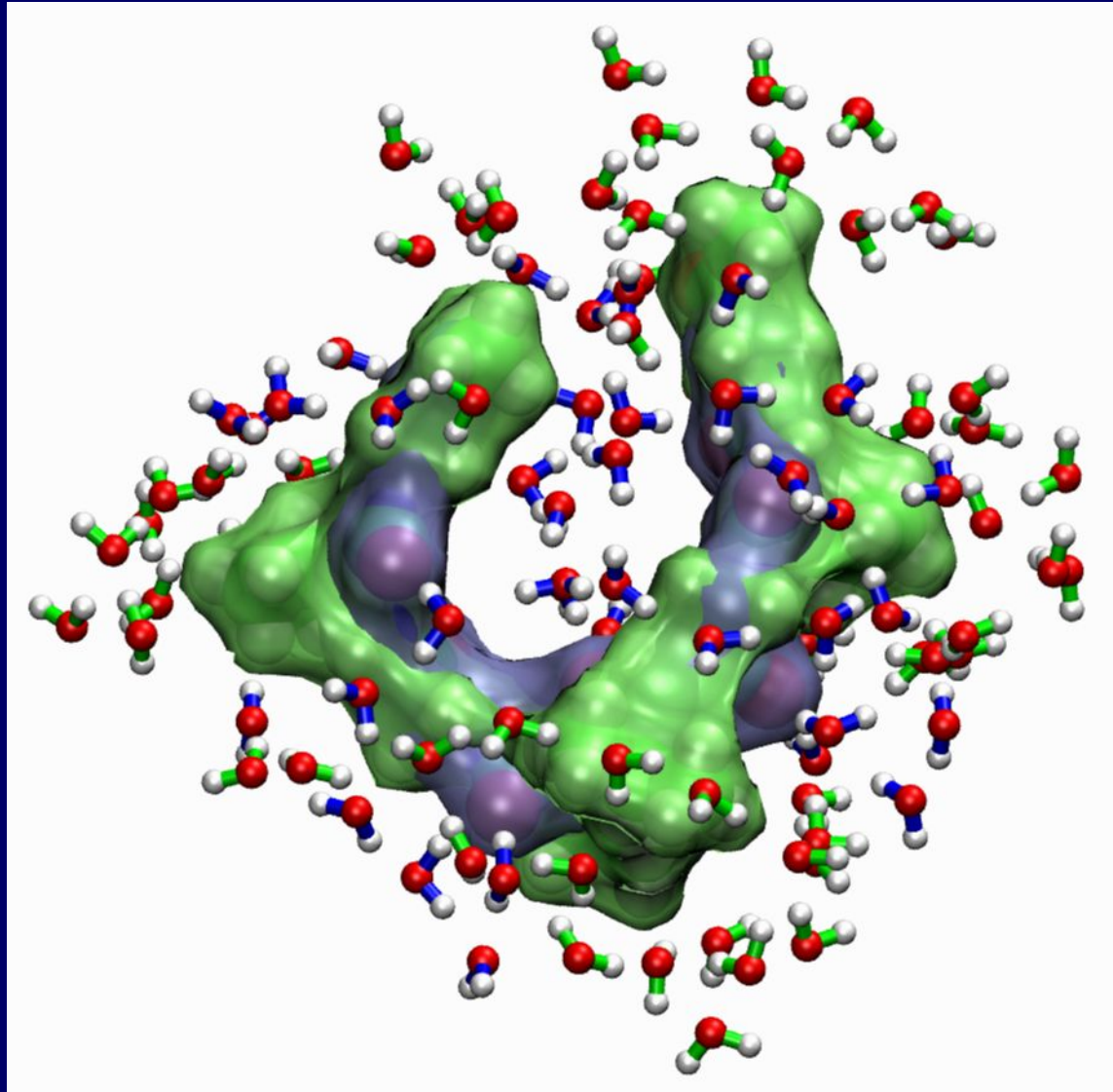
Тропоколлаген

Сборка фибриллы

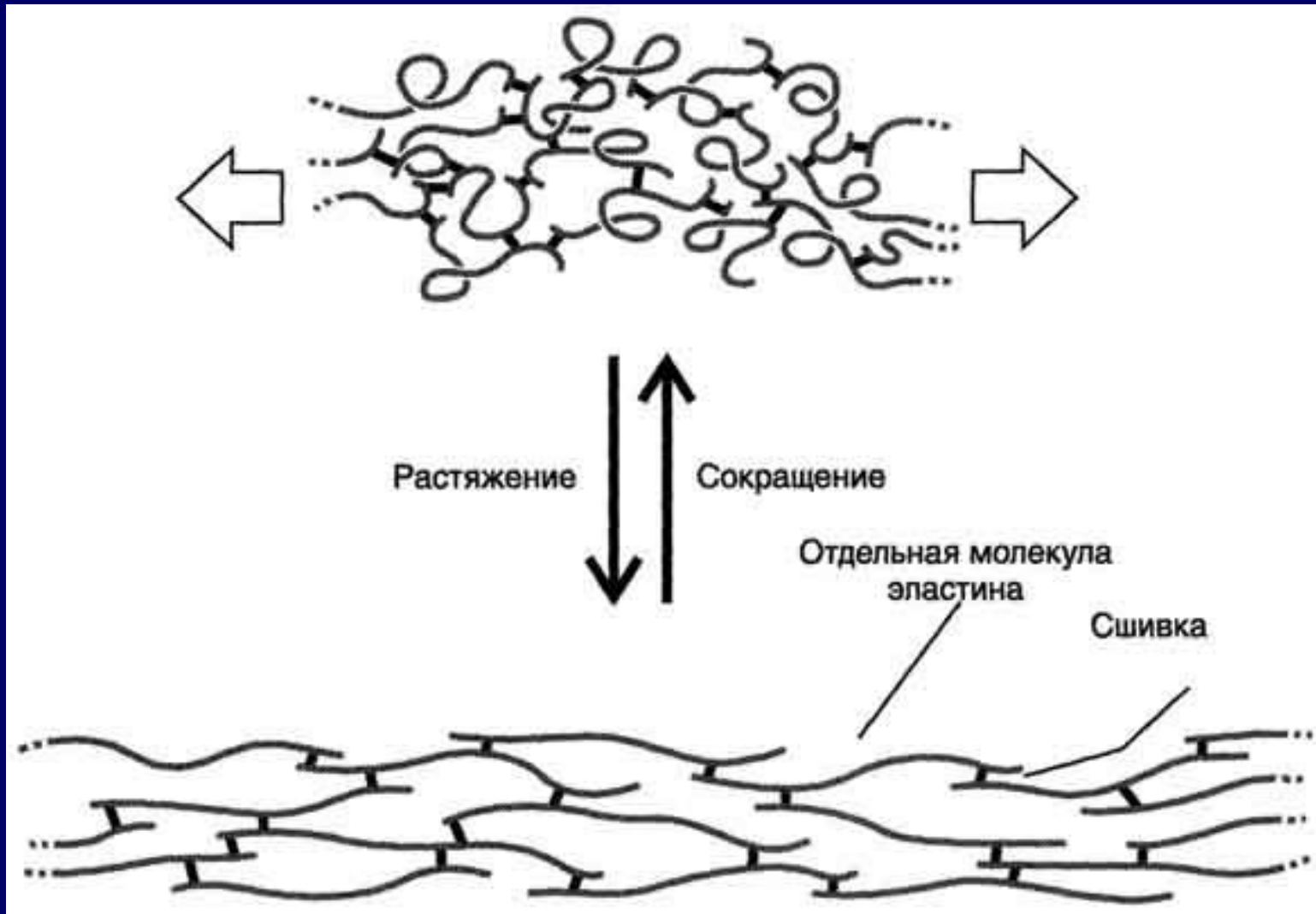


Фибрилла коллагена

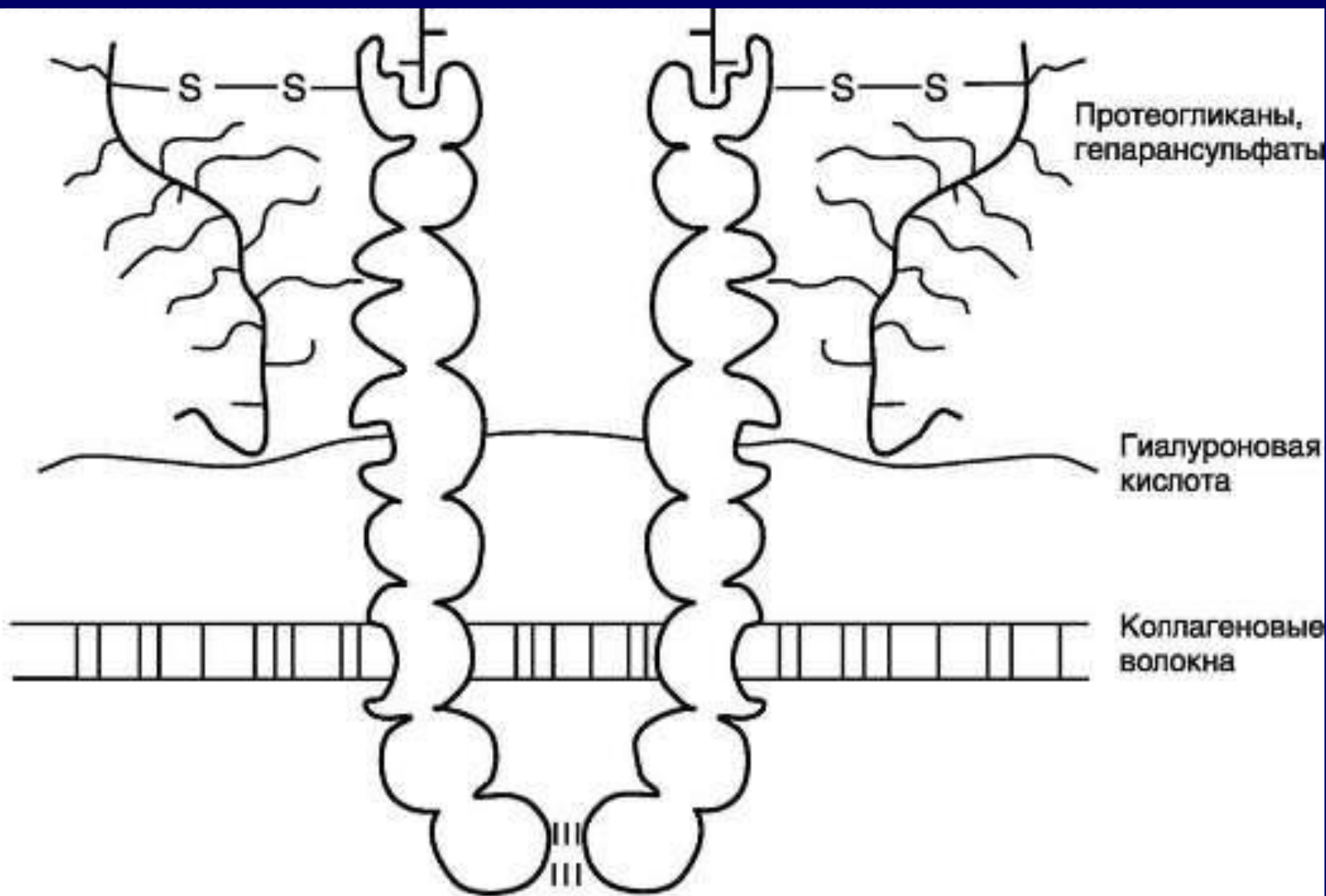
МОЛЕКУЛА ЭЛАСТИНА



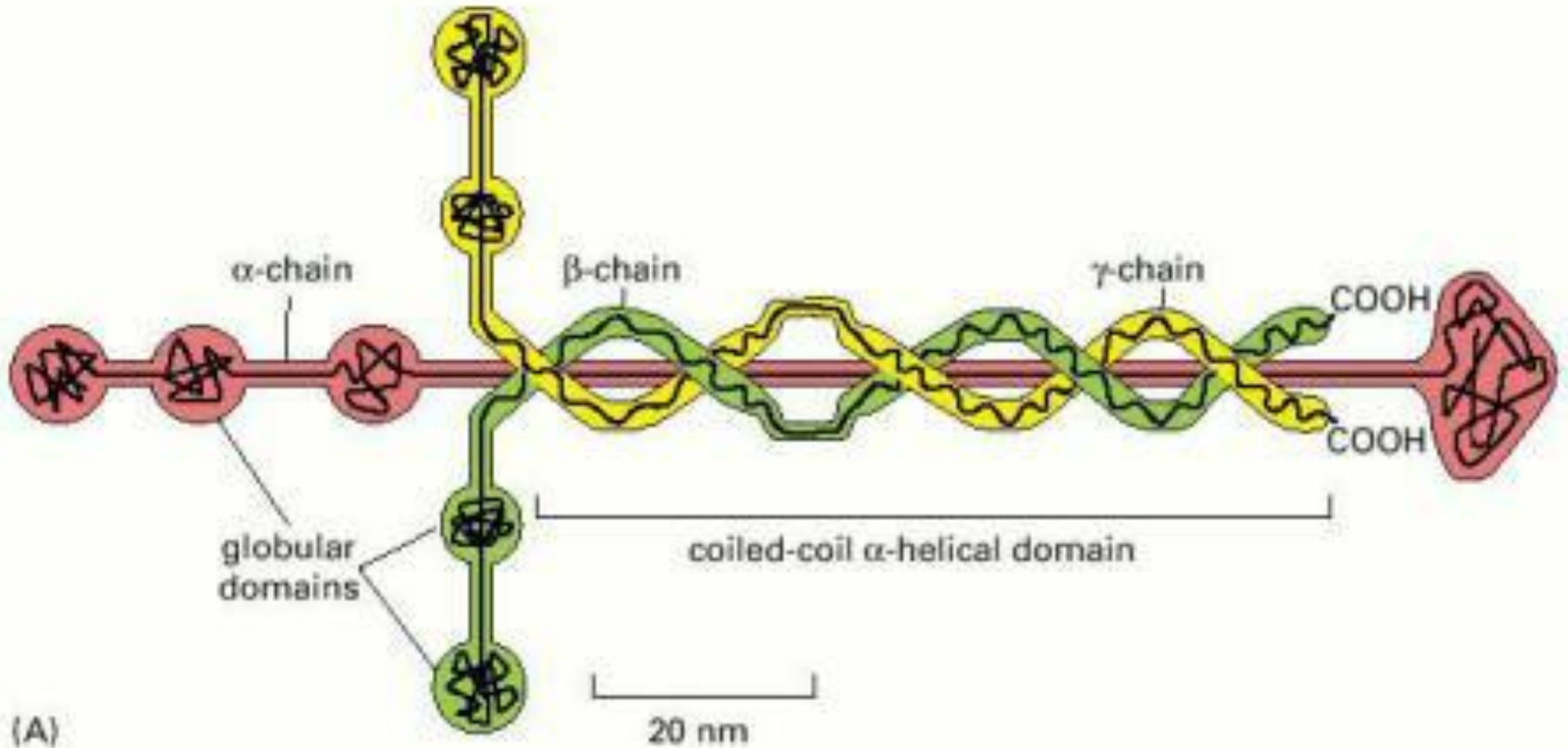
РАСТЯЖЕНИЕ И СОКРАЩЕНИЕ ЭЛАСТИНА



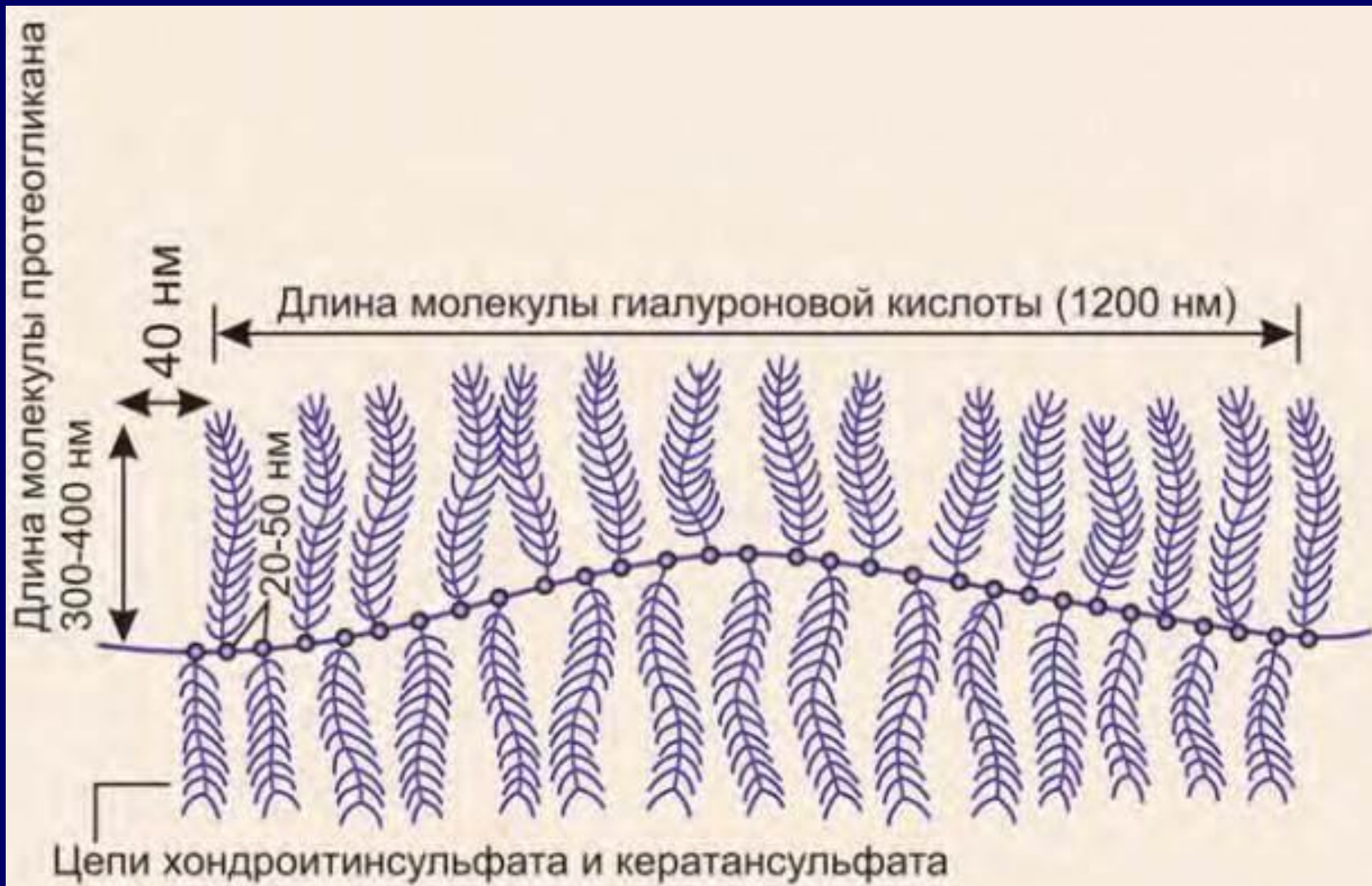ФИБРОНЕКТИН



ЛАМИНИН

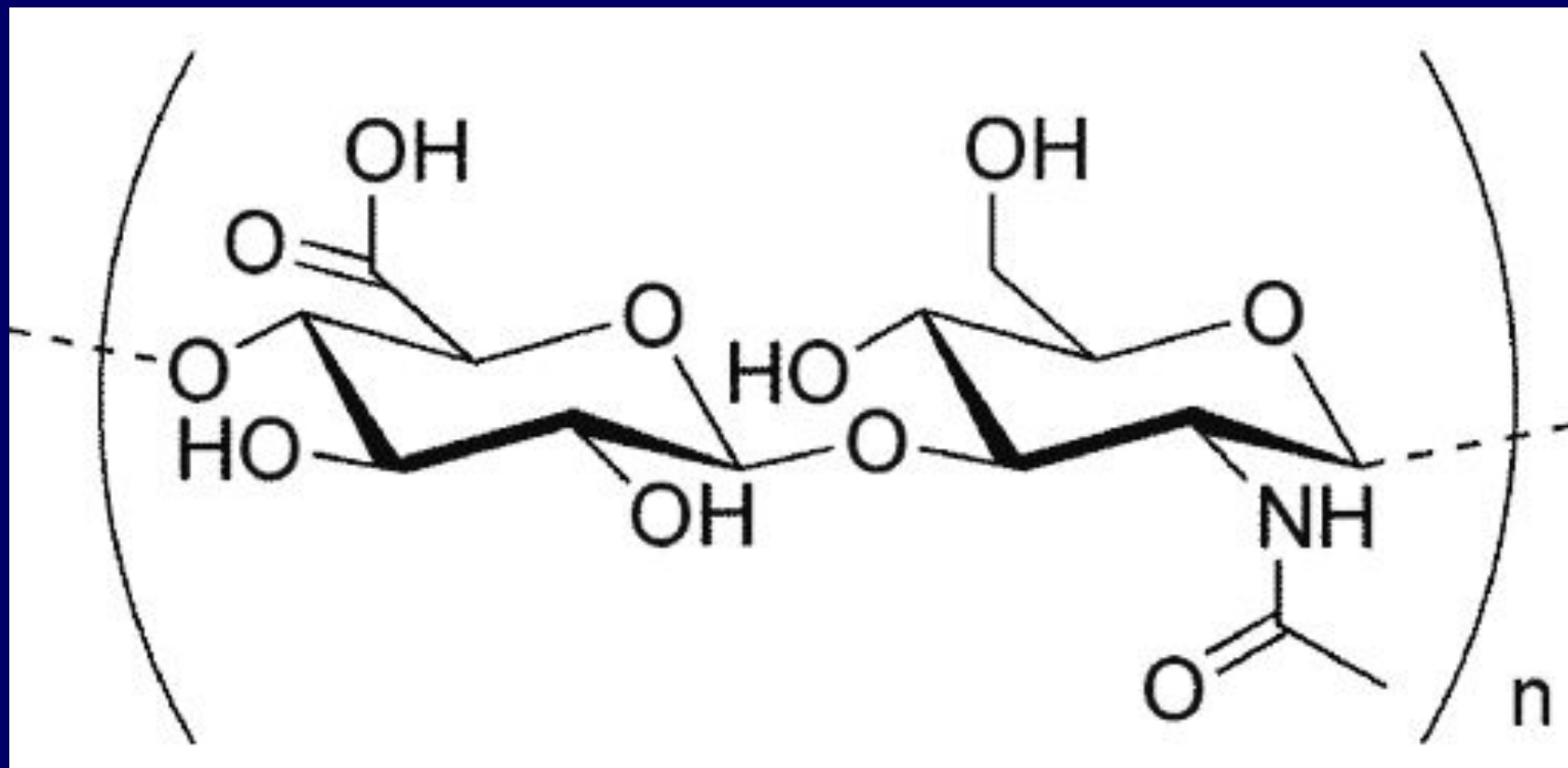


ПРОТЕОГЛИКАНЫ

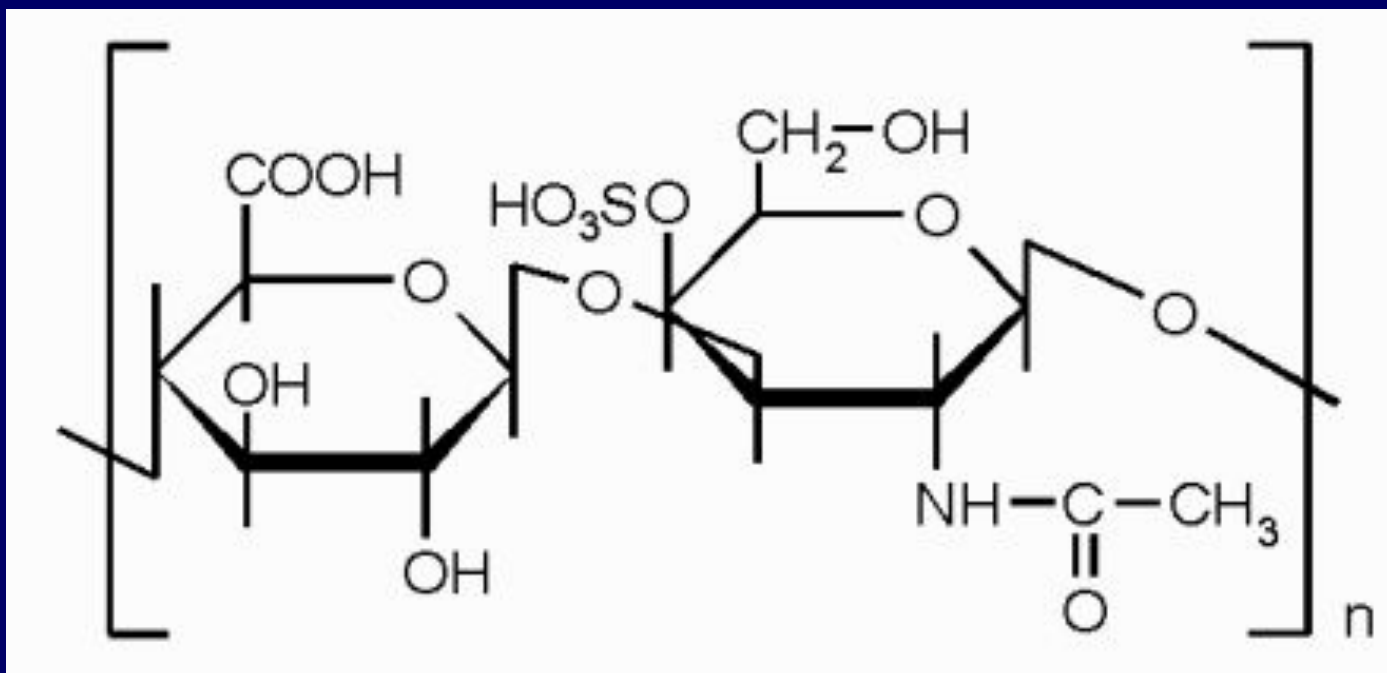


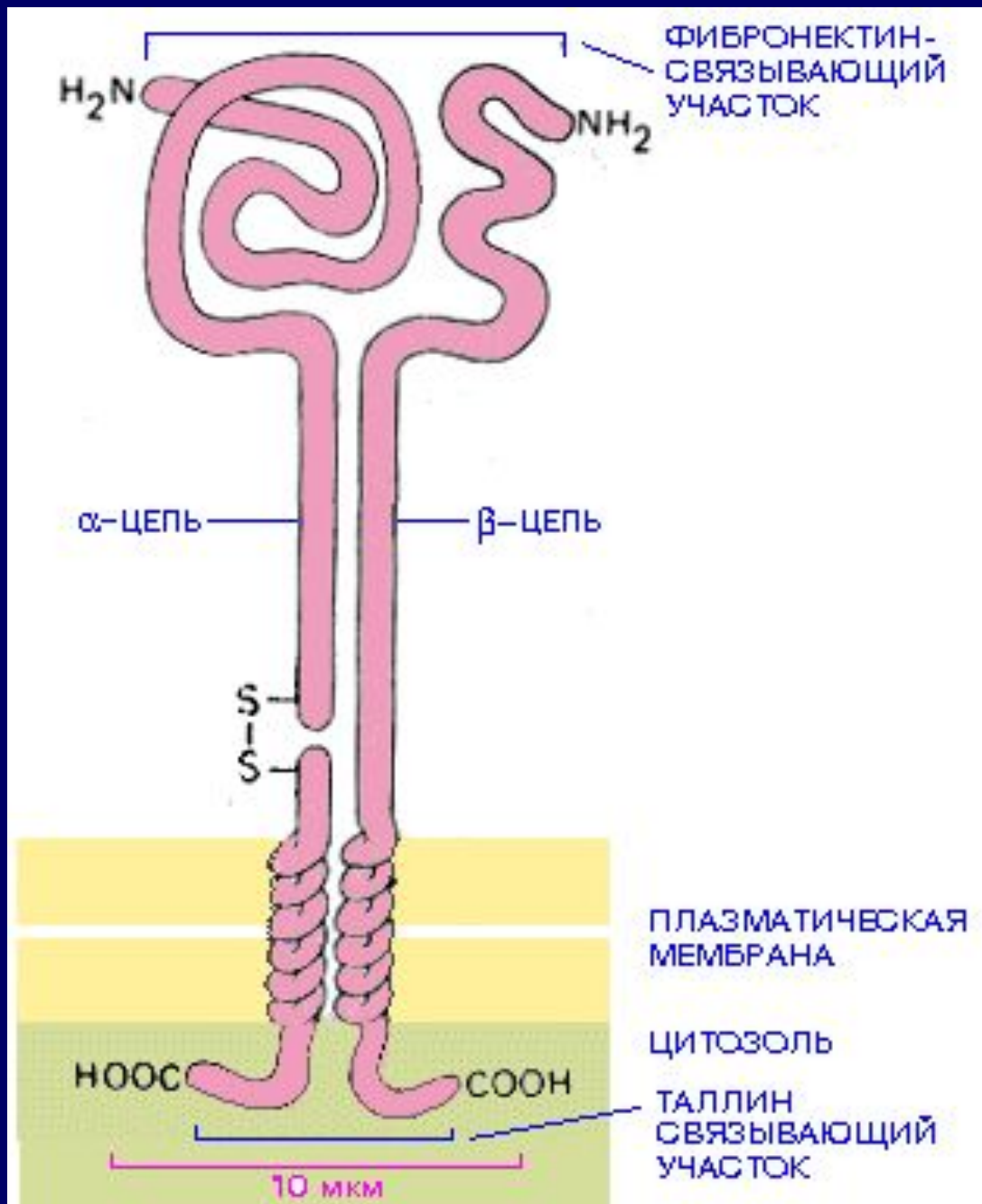
ГЛИКОЗАМИНОГЛИКАНЫ

- ГИАЛУРОНОВАЯ КИСЛОТА:



- ХОНДРОИТИНСУЛЬФАТ:

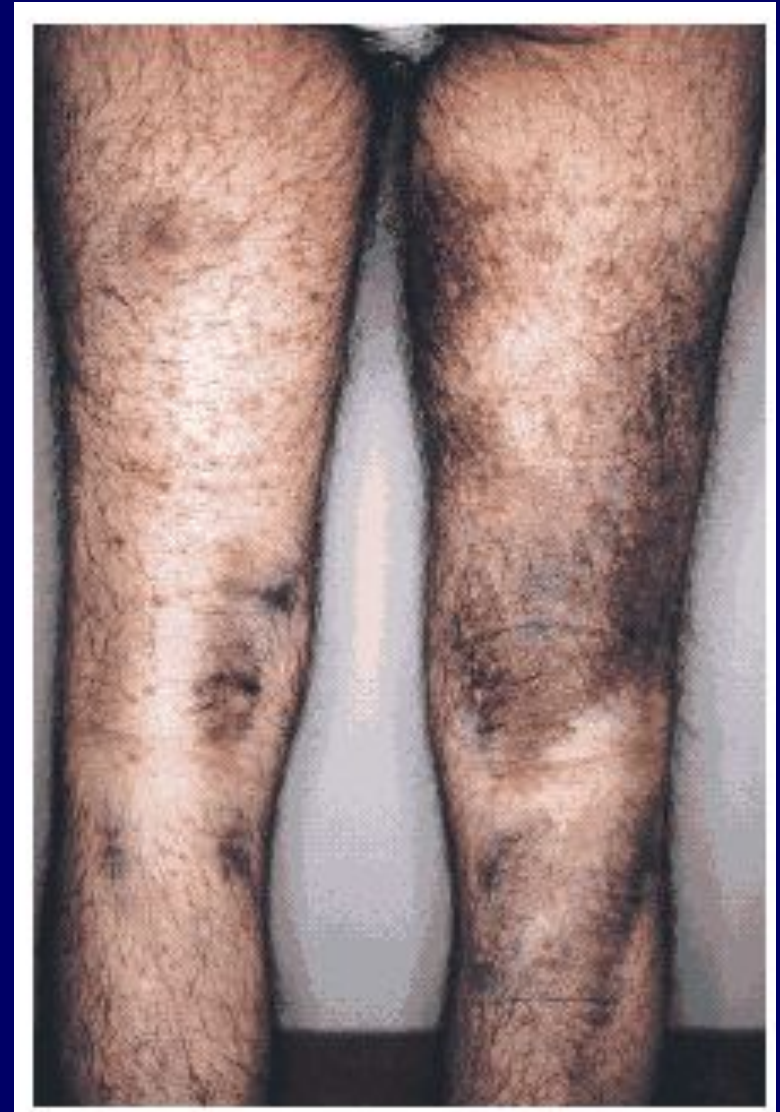
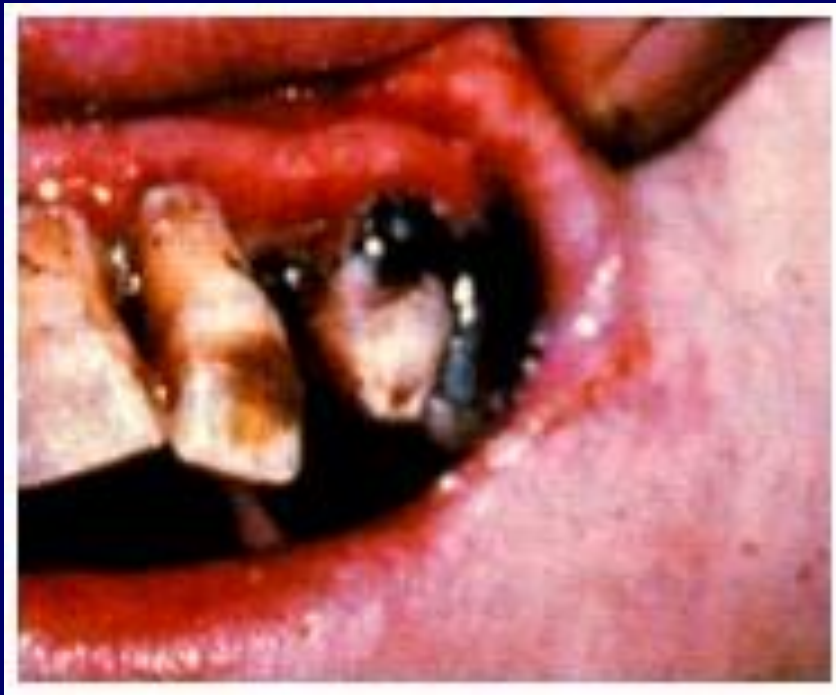


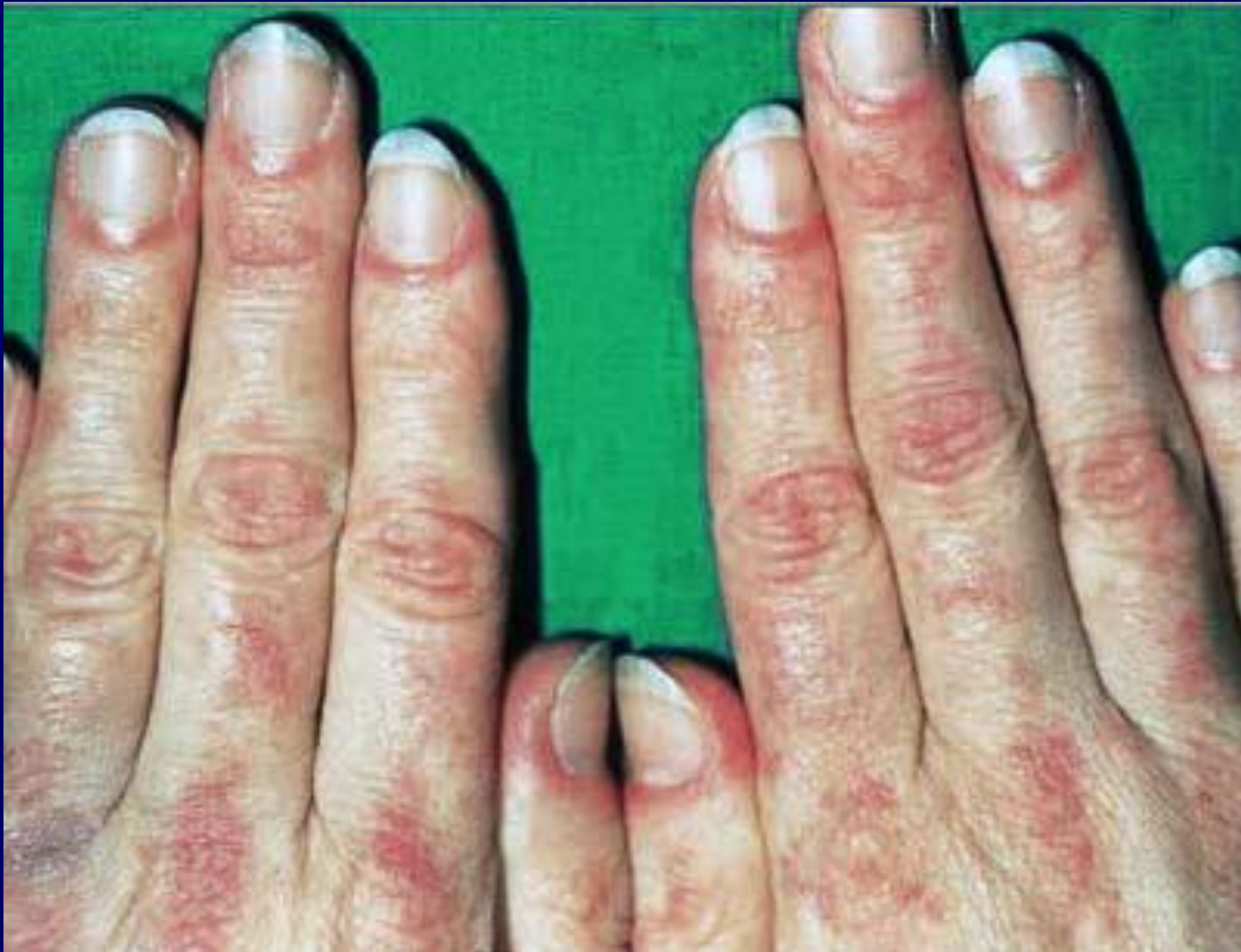СТРОЕНИЕ ИНТЕГРИНА

ПОРАЖЕНИЯ СОЕДИНИТЕЛЬНОЙ ТКАНИ

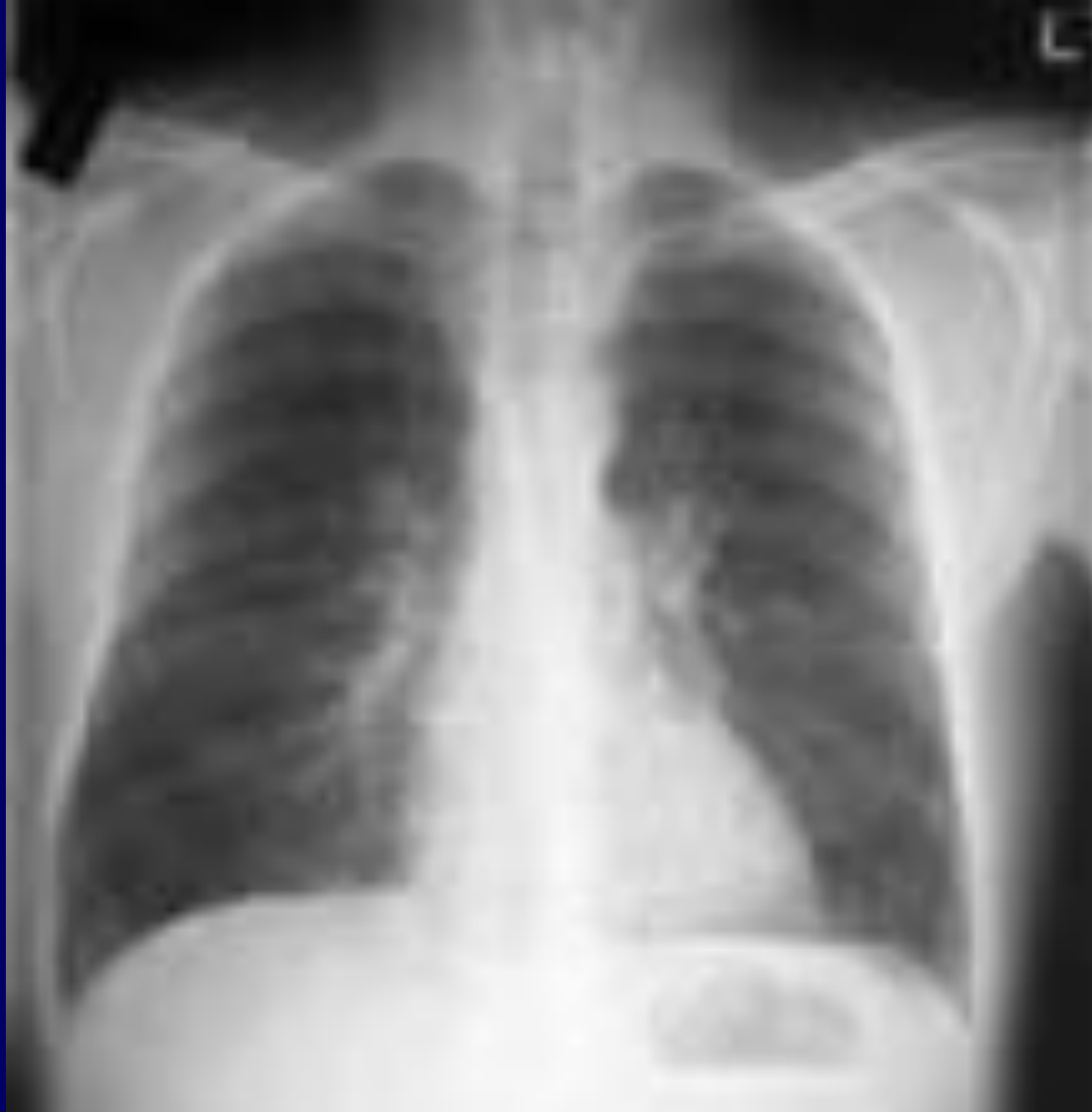- ЦИНГА:



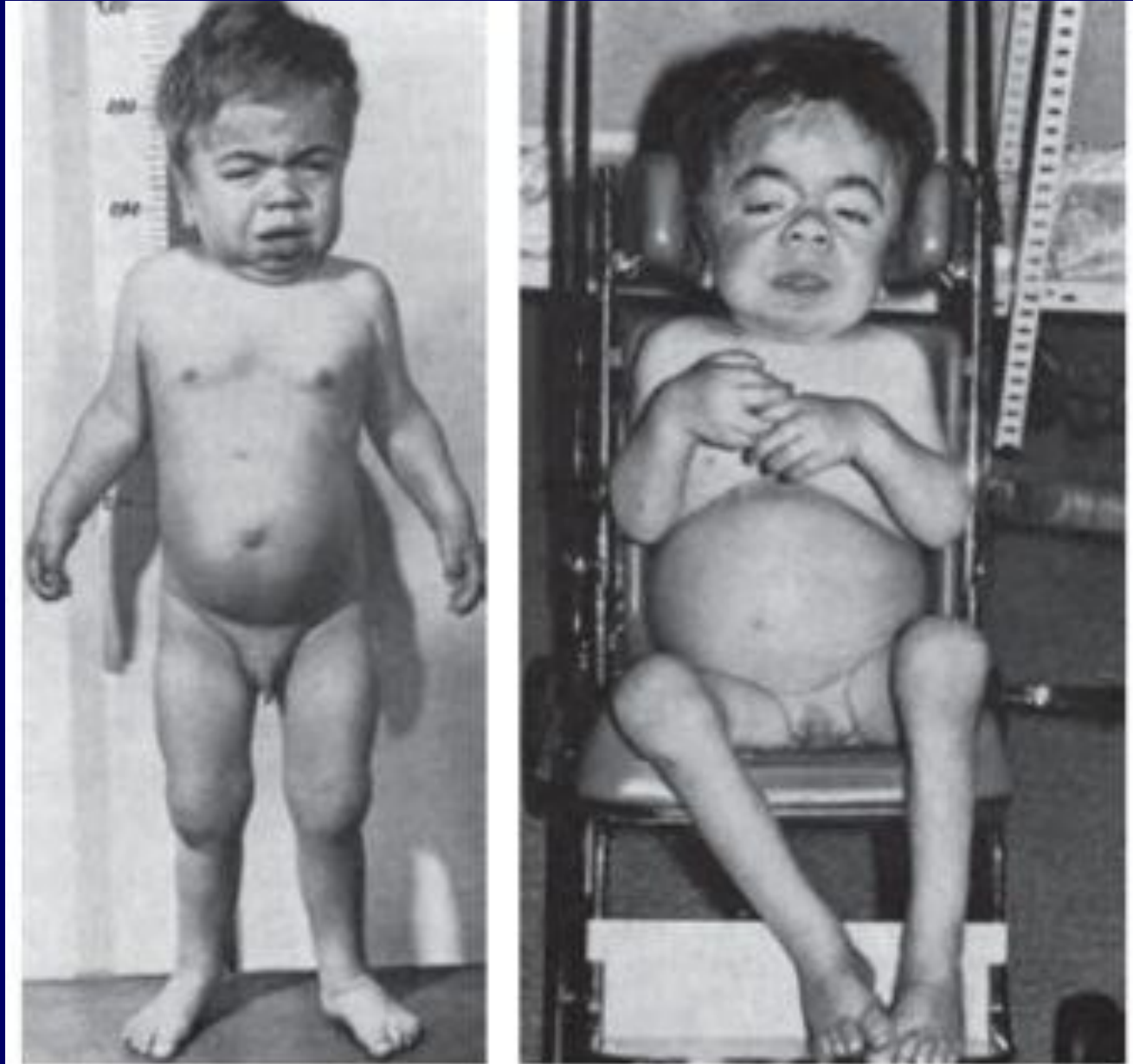- ДЕРМАТОМИОЗИТ:



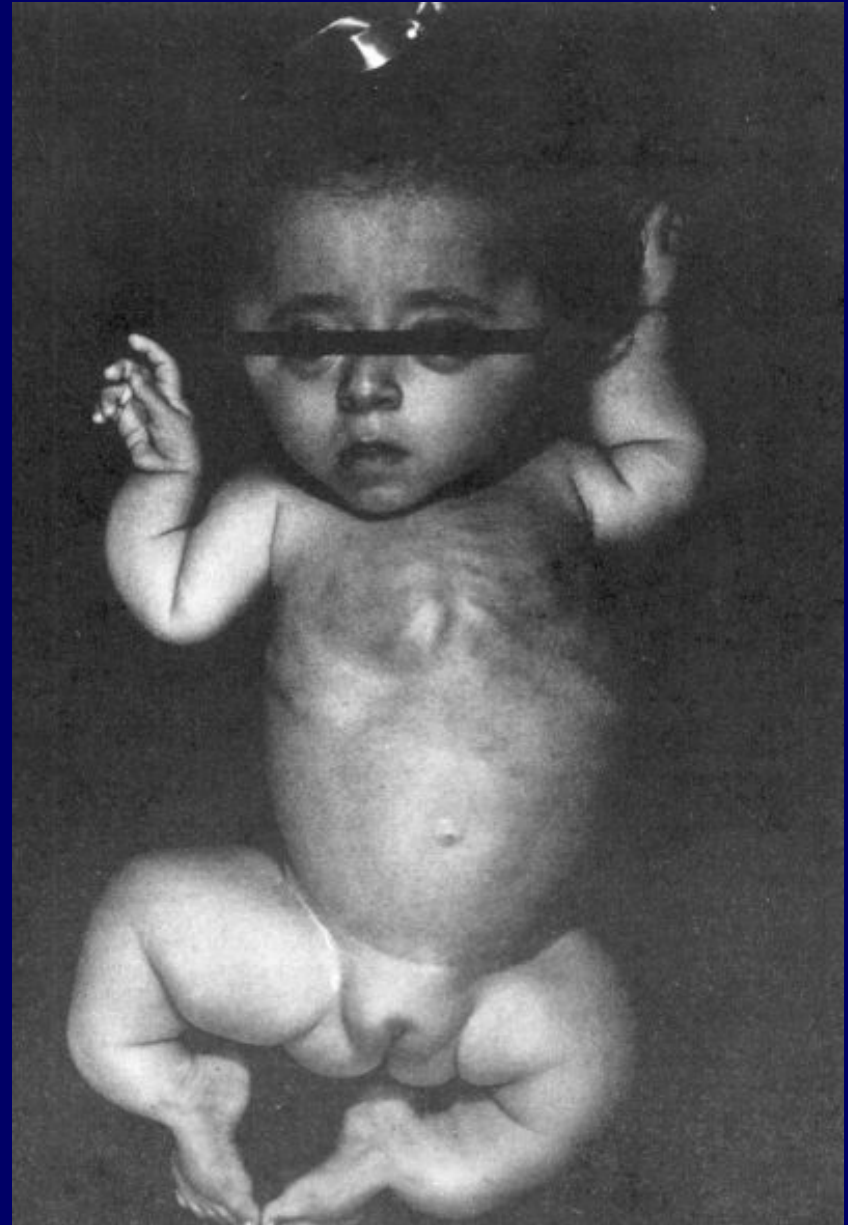
- ФИБРОЗ ЛЕГКИХ:



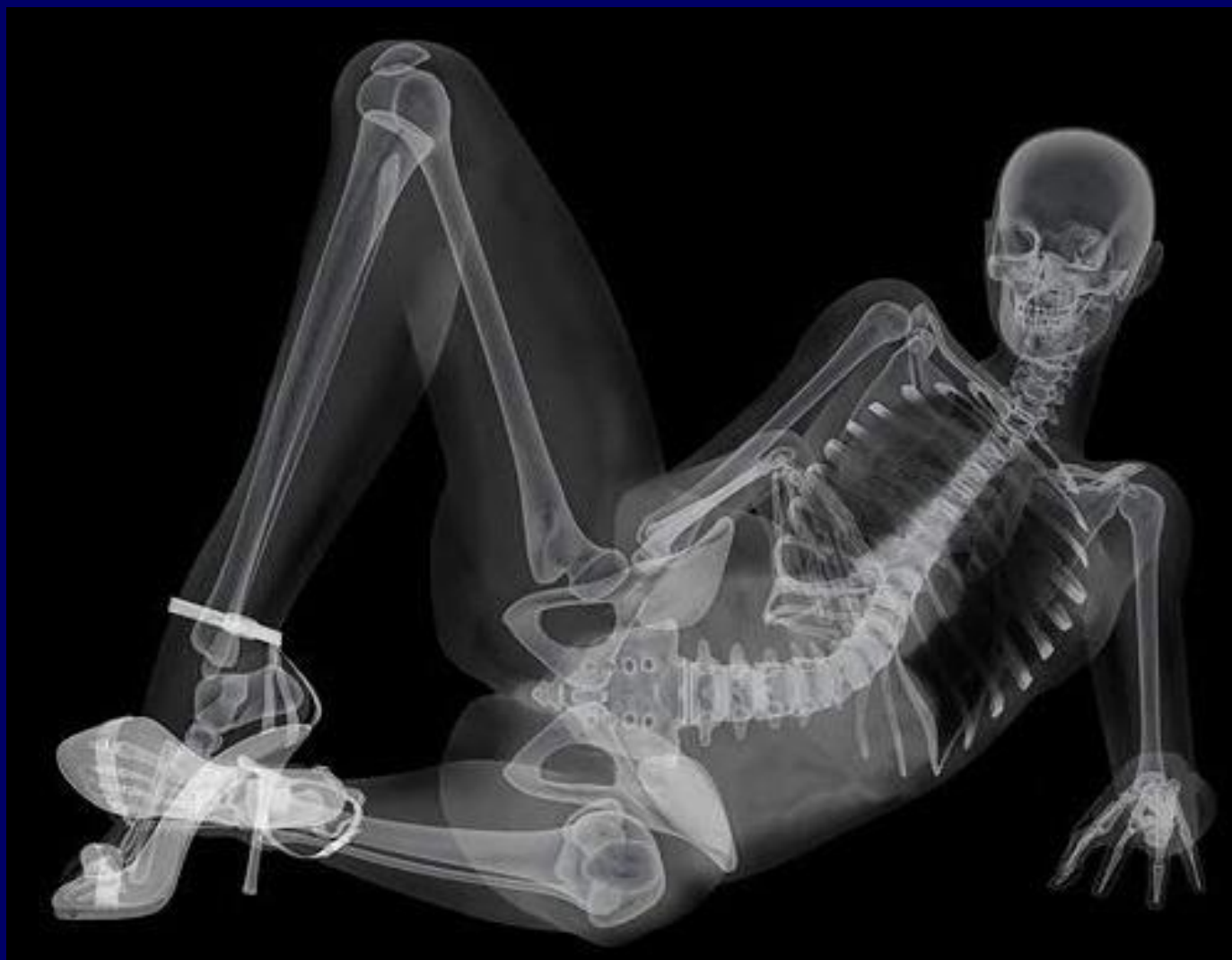- МУКОПОЛИСАХАРИДОЗ:



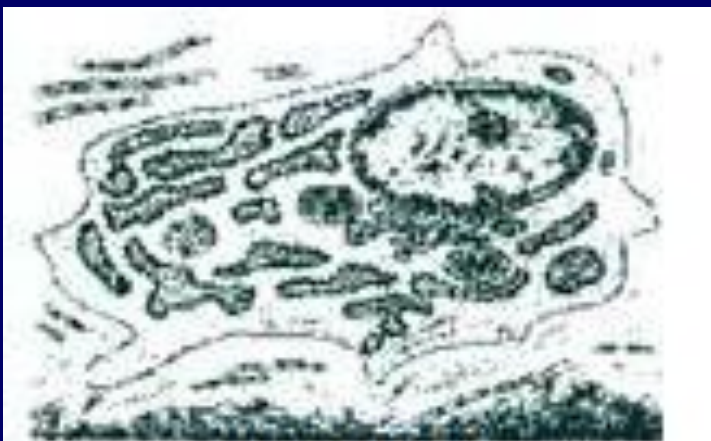- НЕСОВЕРШЕННЫЙ ОСТЕОГЕНЕЗ:



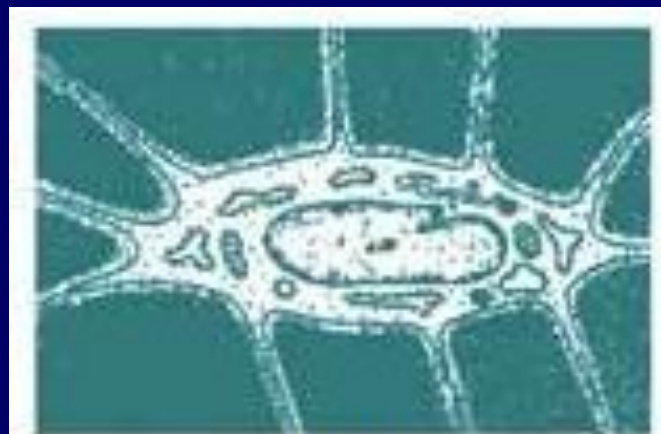БИОХИМИЯ КОСТНОЙ ТКАНИ



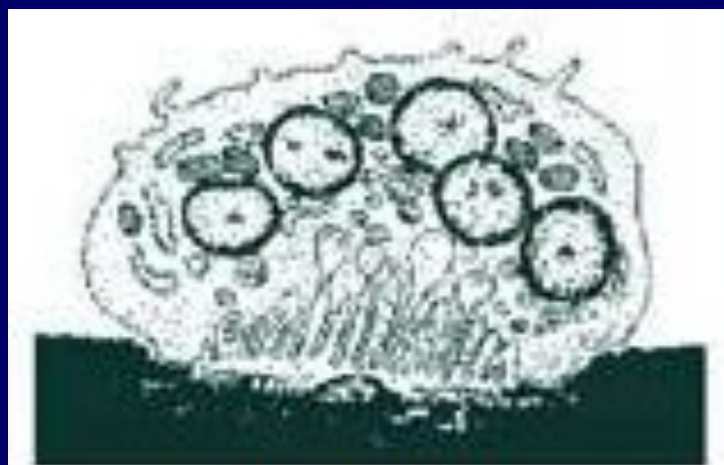КЛЕТКИ КОСТНОЙ ТКАНИ



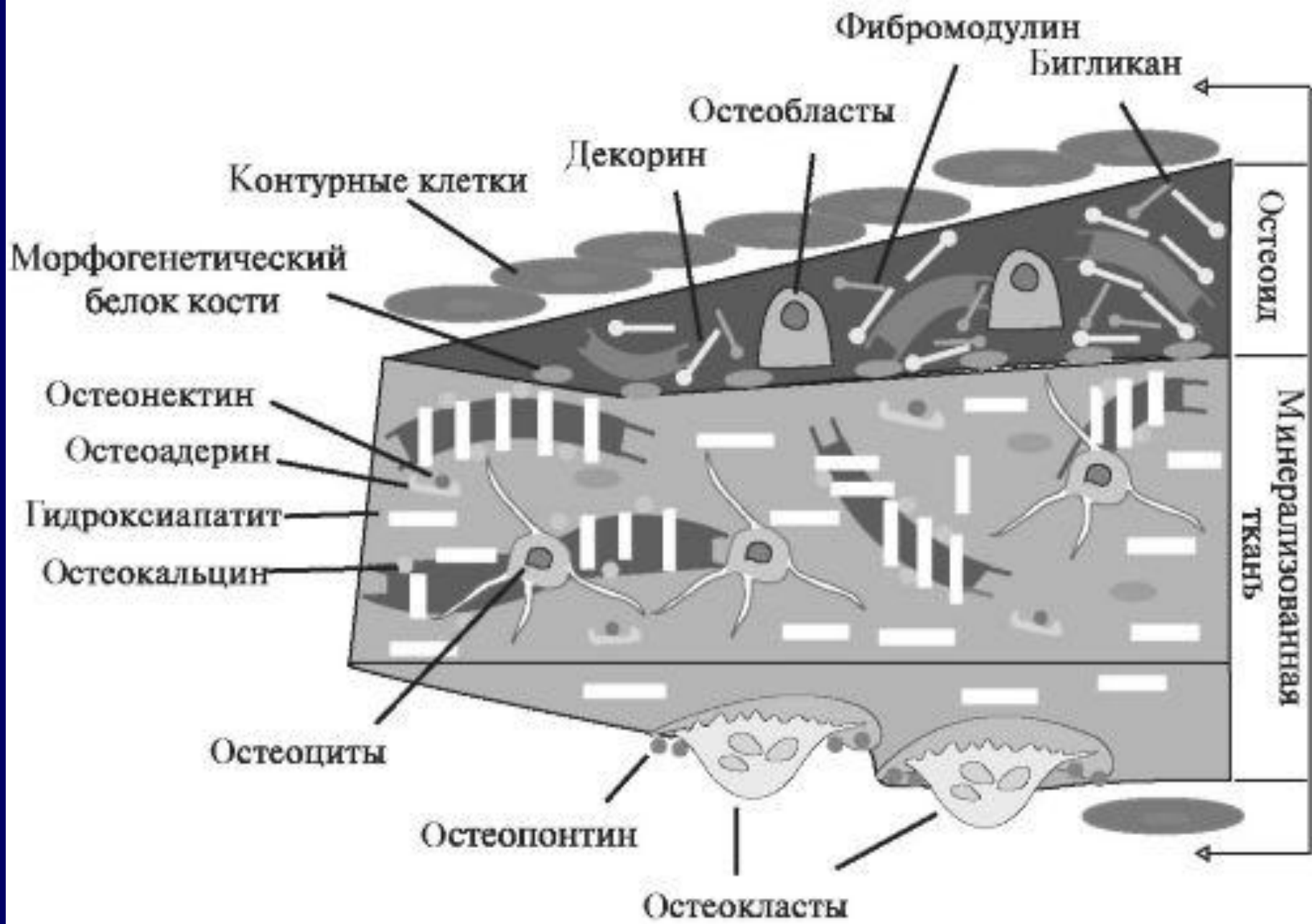ОСТЕОБЛАСТ

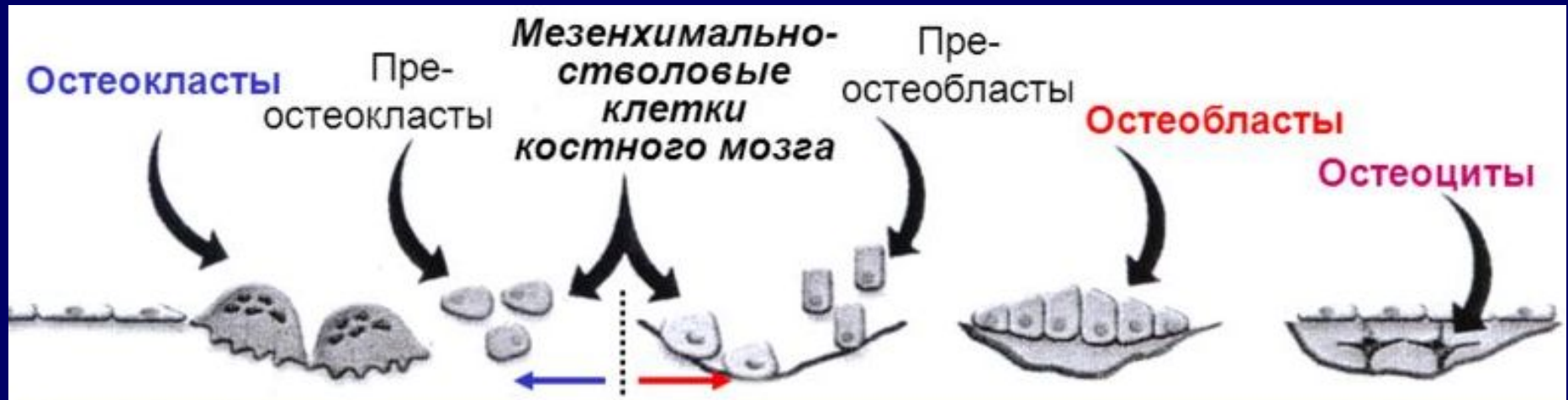


ОСТЕОЦИТ



ОСТЕОКЛАСТ

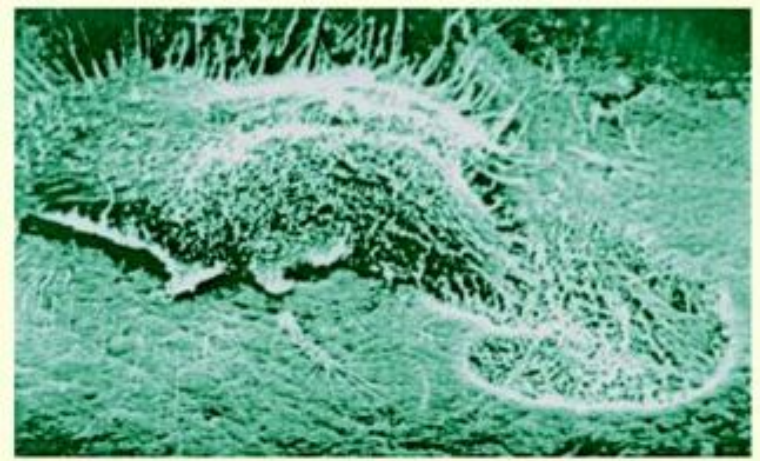




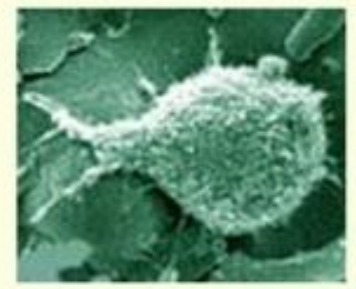
Основная функция остеокластов - резорбция костной ткани с помощью лизосомальных ферментов (основной фермент - **кислая фосфатаза**) и органических кислот.

Основная функция остеобластов - синтез белков органического матрикса, в котором откладываются минеральные вещества. Основной фермент - **щелочная фосфатаза**.

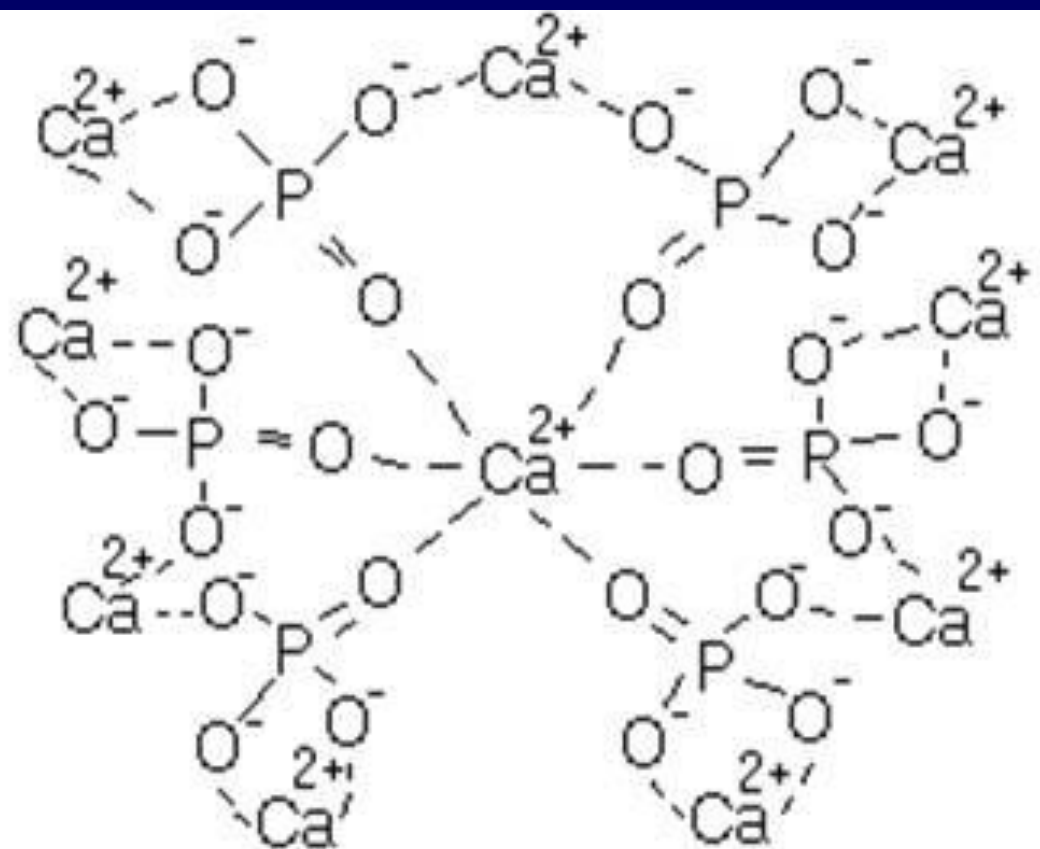
Основная функция остеоцитов - транспорт питательных веществ и минералов. Кроме того, остеоциты секретируют коллагеназу, которая разрушает костный матрикс, образуя микропространства.



Остеокласт



Остеобласт



Строение кристалла $\text{Ca}_{10}(\text{PO}_4)_6(\text{OH})_2$

ГИДРОКСИАПАТИТ

Кристаллы гидроксиапатита

