

С.Д.АСФЕНДИЯРОВ АТЫНДАҒЫ  
ҚАЗАҚ ҰЛТТЫҚ МЕДИЦИНА УНИВЕРСИТЕТІ

# СӨЖ

**Тақырыбы:** Апатты медицинадағы бас миының ұзақ уақыт  
қысылуы

Орындаған: Алдамжаров Г.Б

Факультет: Жалпы медицина

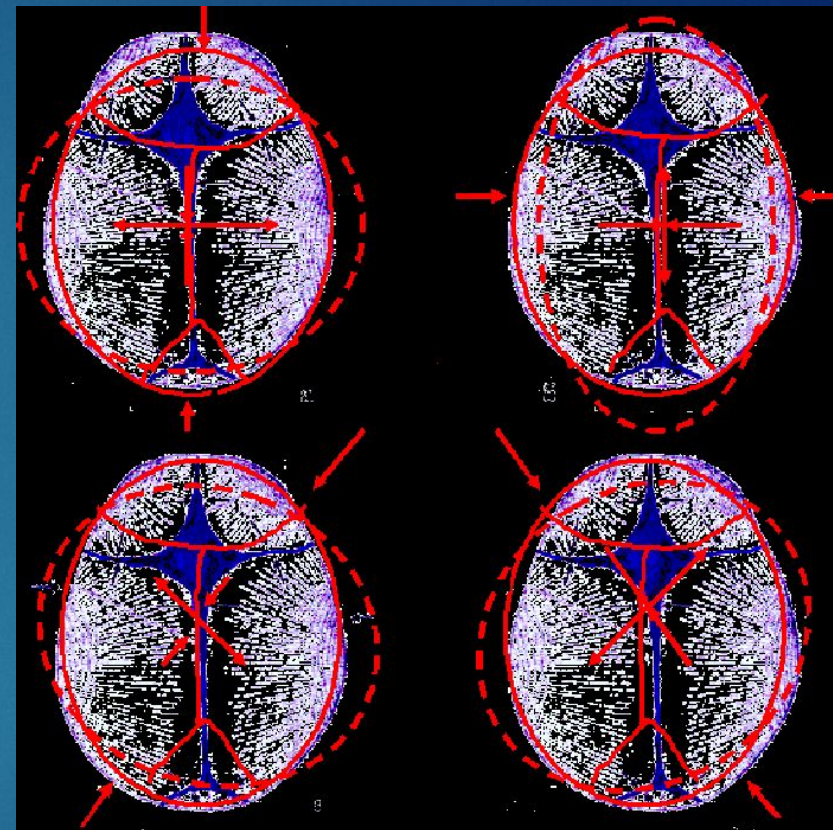
Курсы: 5

Тобы: 08-19-1

Қабылдаған:

## Бас миының қысылуы


- ▶ Бұл бас ми жарақатының ерекше түрі. Бас миының механикалық салмақтың, статикалық ұзақ уақыт және динамикалық қысқа уақыт әсер ету нәтижесінде болатын ми жарақаты. Морфологиялық – бастың жұмсақ тіндерінің, ми сауытының және мидың зақымдануы, клиникалық- жалпы милық, церебралды және церебралдыдан тыс ошақтық симптоматикамен көрінеді.





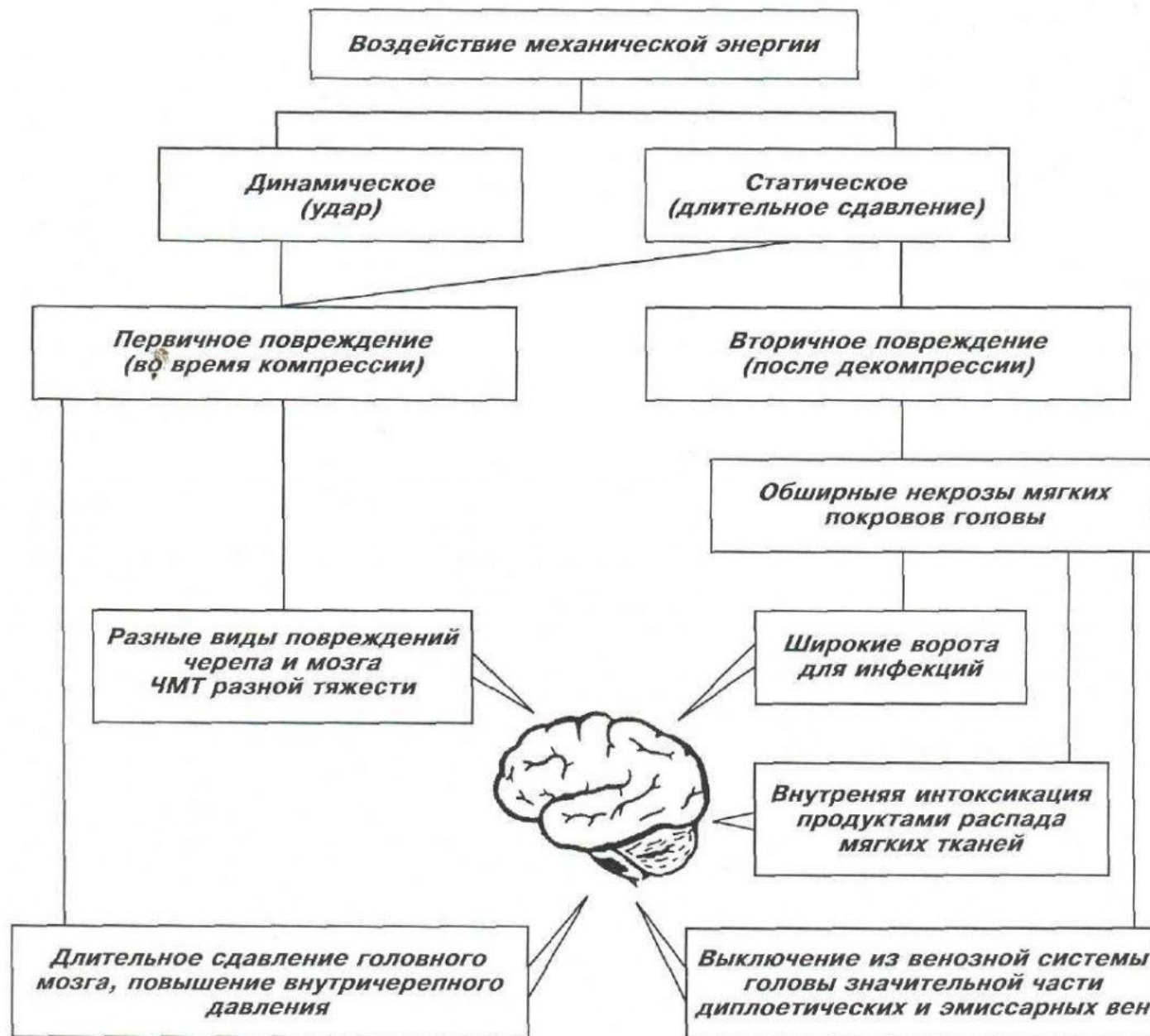
- ▶ Бас миының ұзақ уақыт қысылуы- жиі жер сілкінісінен зардап шеккендерде, авария, опырылу, өндірістік апат (жиі көмір және тау өнеркәсібі) нәтижесінде болады.



- 
- ▶ Бас миының ұзақ уақыт қысылуының биомеханикасы соғылу нәтижесінде- қысылу. Ауыр зат немесе заттар зардап шегушіге құлап, алдымен соғады кейін барып бас миын еденге немесе басқа бетке қысады. Егер затта едәуір салмақ болса ол әсерін жалғастырып, бас ми тіндеріне статикалық жүктеме қалыптастырады. Бұндай травматикалық жүктеменің балаларға әсіресе зияны көп себебі олардың бас миы жұмсақ болады.



## Механизмы патогенеза длительного сдавления головы



- ▶ Бас миының ұзақ уақыт қысылуы бас ми ішілік қысымның жоғарылауына алып келеді, оның әсерінен мидағы патологиялық өзгерістер ушығады. Жарақаттан біраз уақыттан соң, бас ми тінінің дистрофиялық өзгерістері дамыған кезде, бас миына қосымша патологиялық әрекеттер дамиды- тін бұзылу өнімдерімен интоксикация, иныекцияның дамуының үлкен қақпасы. Бас ми қысылуының жедел кезеңінде жабық БМЖ болса, ұзақ уақыттан соң бас миының жұмсақ тіндерінің некрозы нәтижесінде ашық БМЖ айналады. Сыртқы мойындырық вена арқылы веноздық қан ағуы азайып, мидың патологиялық жылжуына алып келеді.
- ▶ Бас миының бір немесе екі жақты қысылуынан зардап шеккендерде, кумбез сүйегінің батыңқы сынығы бар травмадан соң, ісік қайтқан соң бас миының деформациясы болады.

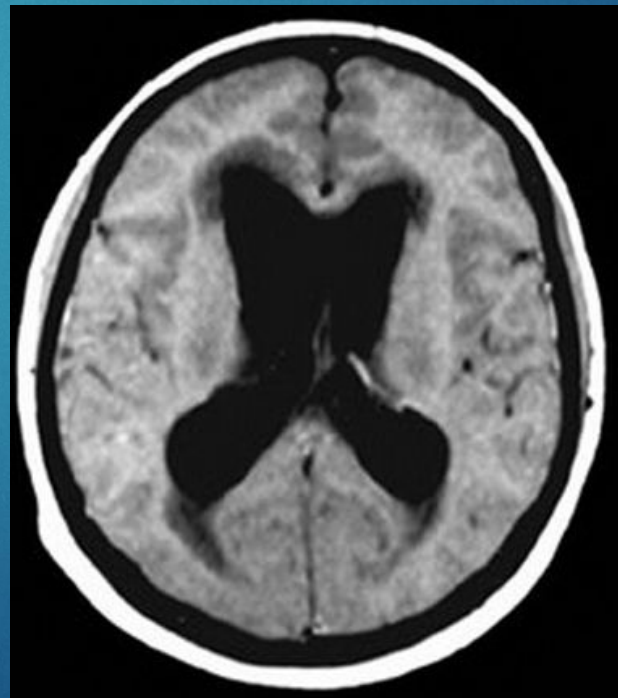
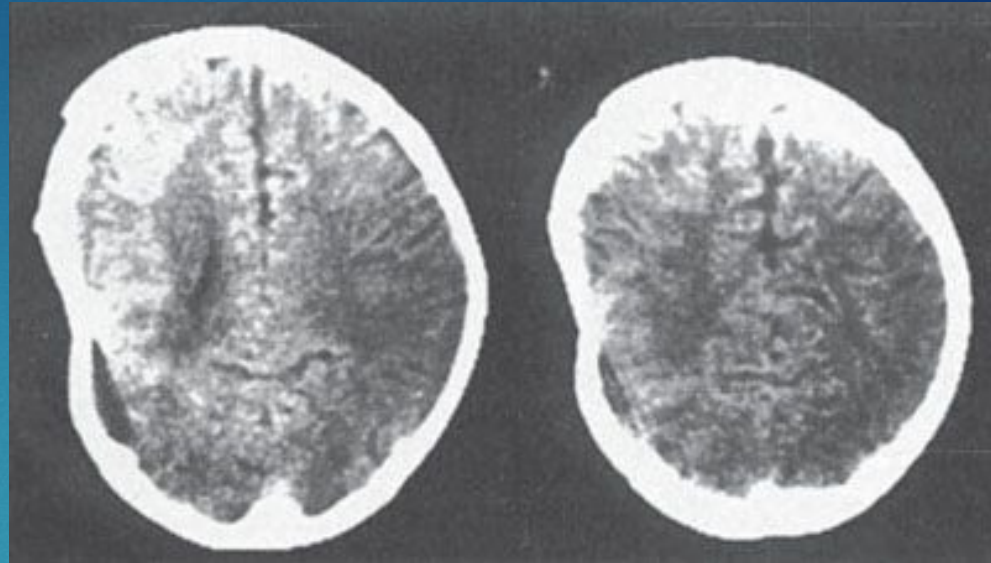


- ▶ Бас миының ұзақ уақыт қысылу синдромы- бас ми қысылуының негізгі синдромы болып есептеледі. Бас ми жұмсақ тіндерінің ісінуі тән. Қысылудан шыққан соң бастың жұмсақ тіндерінің ісінуі күшейіп, 2-3 күнде максимумға жетеді.
- ▶ Бас ми қысылуының үш дәрежесі болады
- ▶ 1. **Жеңіл**-(ұзақтығы 30 мин- 5 сағ дейін) жеңіл контралатералды жұмсақ тіннің ісігімен, аздаған интоксикациямен, кейінгі трофиканың толық қалпына келуімен сипатталады.
- ▶ 2. **Орташа ауырлықты** - (қысылу ұзақтығы— 48 сағ дейін) айқын жұмсақ тіндердің ісігімен басқа тіндерге жайылуымен, айқын трофикалық бұзылыстар мен интоксикация синдромымен сипатталады.
- ▶ 3. **Ауыр**- (қысылу ұзақтығы— 2 тәул жоғары) бастың жұмсақ тінінің айқын және тез тоталды ісігімен, барлық жұмсақ тіндердің некрозымен және айқын интоксикациямен сипатталады. Бас ми қысылуының ауырлығы мен қысылу уақыты қысқан заттың әртүрлі массасымен сипатталады.

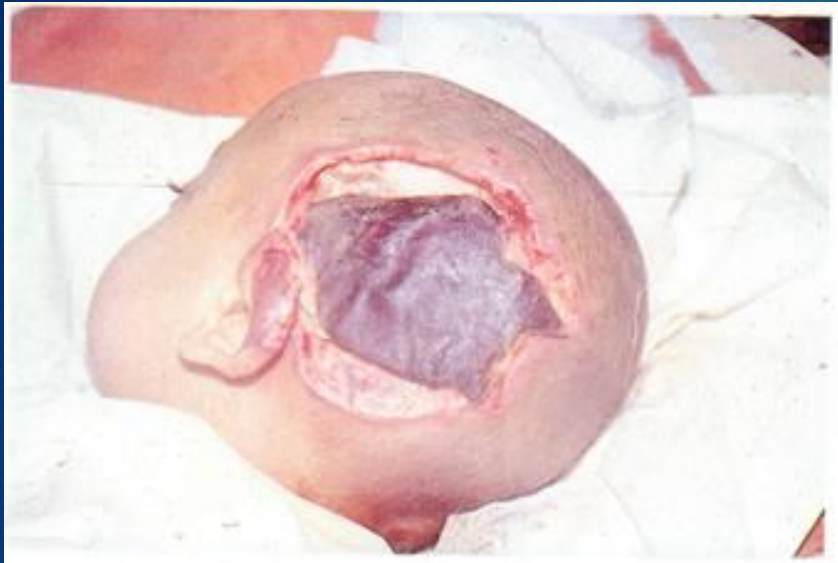

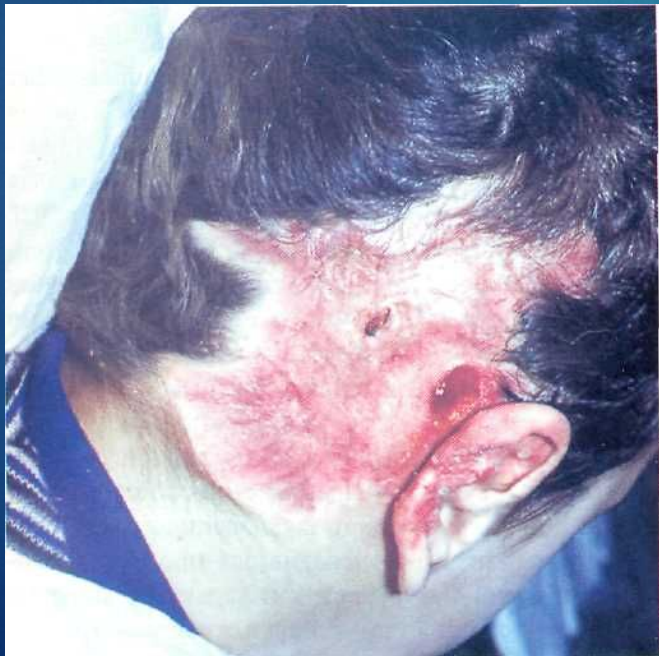Рис. 12

Сдавление головы. Зона некроза в левой  
теменно-височной области





- ▶ Бас миының ұзақ уақыт қысылуының клиникалық көрінісі БМЖ мен ұзақ уақыт қысылу синдромдарының ауырлығына, басты қысу бағытына-фронталды және латералды, байланысты болады.
- ▶ Диагностиканың басты құралы бастың КТ болып табылады. КТ көмегімен бас ми жарақатының ауырлығын, сүйек сынығының түрін, жұмсақ тіндер ісігінің жағдайын айқындауға мүмкіндік береді. Бас ми сүйектерінің сынығы кезінде краниографияның да ролі бар.
- ▶ Емі: ұзақ қысылу синдромының ауырлығы мен бас ми сүйектерінің батыңқы сынығы хирургиялық араласуға мүмкіндік бермейді, сондықтан консервативті емдеуге тура келеді. Шұғыл оперативті емге көрсеткіш, ми бағанының компрессиясының дәрежесі клиникалық және КТ көрінісі. Бас миының жұмсақ тіндерінің ашық жарақаты болғанда біріншілік хирургиялық өңдеуді арнайы стационарда жасау керек. Ұзақ қысылу синдромының ауыр түрімен ауырған айқын тін дефектілері бар науқастарға скальптің пластикалық ауыстырылуын қажет етеді.