

**Қ.А.Ясауи атындағы халықаралық қазақ-түрік
университеті**

Абдоминальды хирургиядағы рентгенологиялық зерттеу әдістері

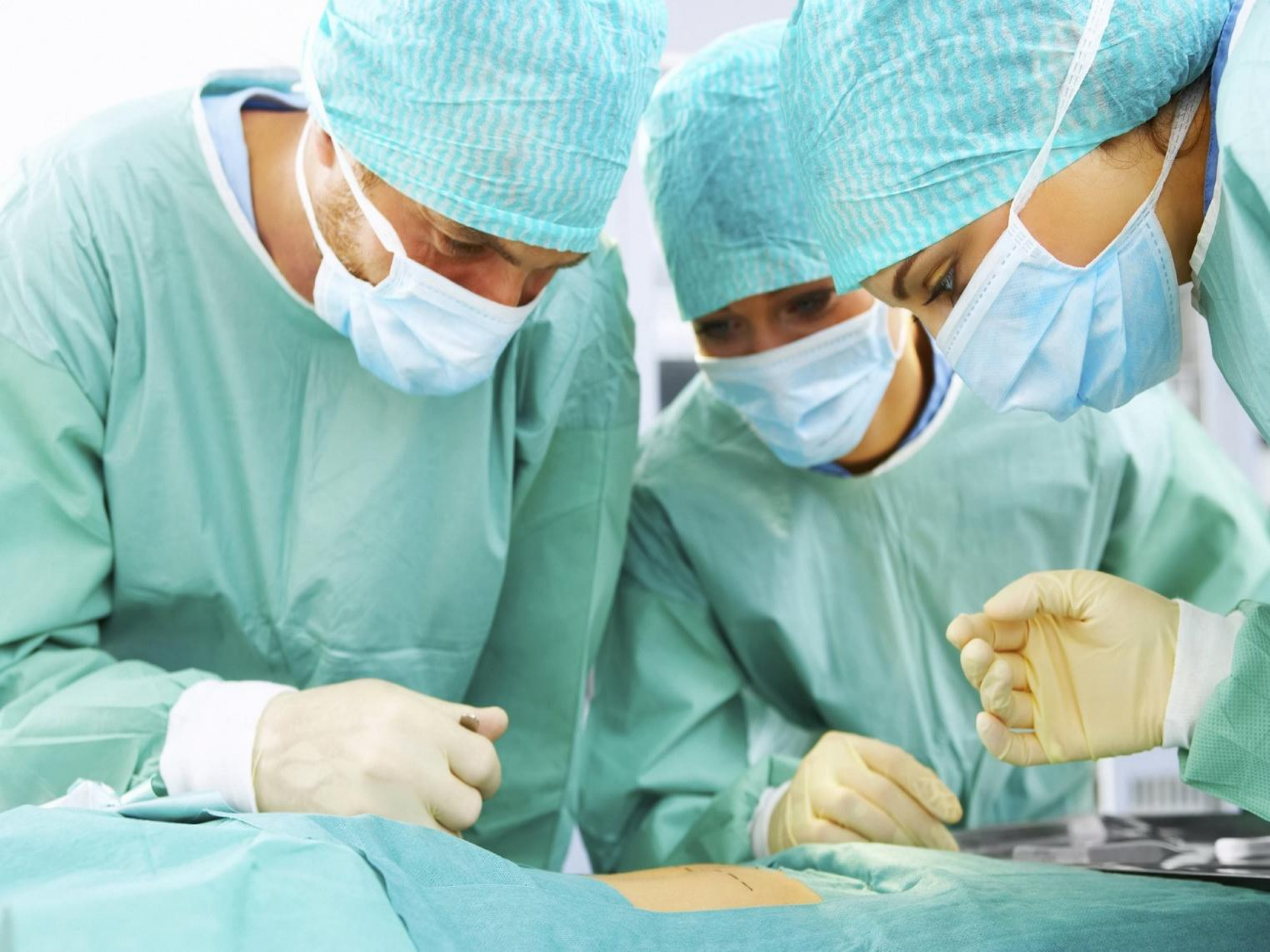Қабылдаған: Сейдинов Ш.М.

Орындаған: Бекіш Н.М.

Тобы: ЖМ-428-х

Абдоминальды хирургия

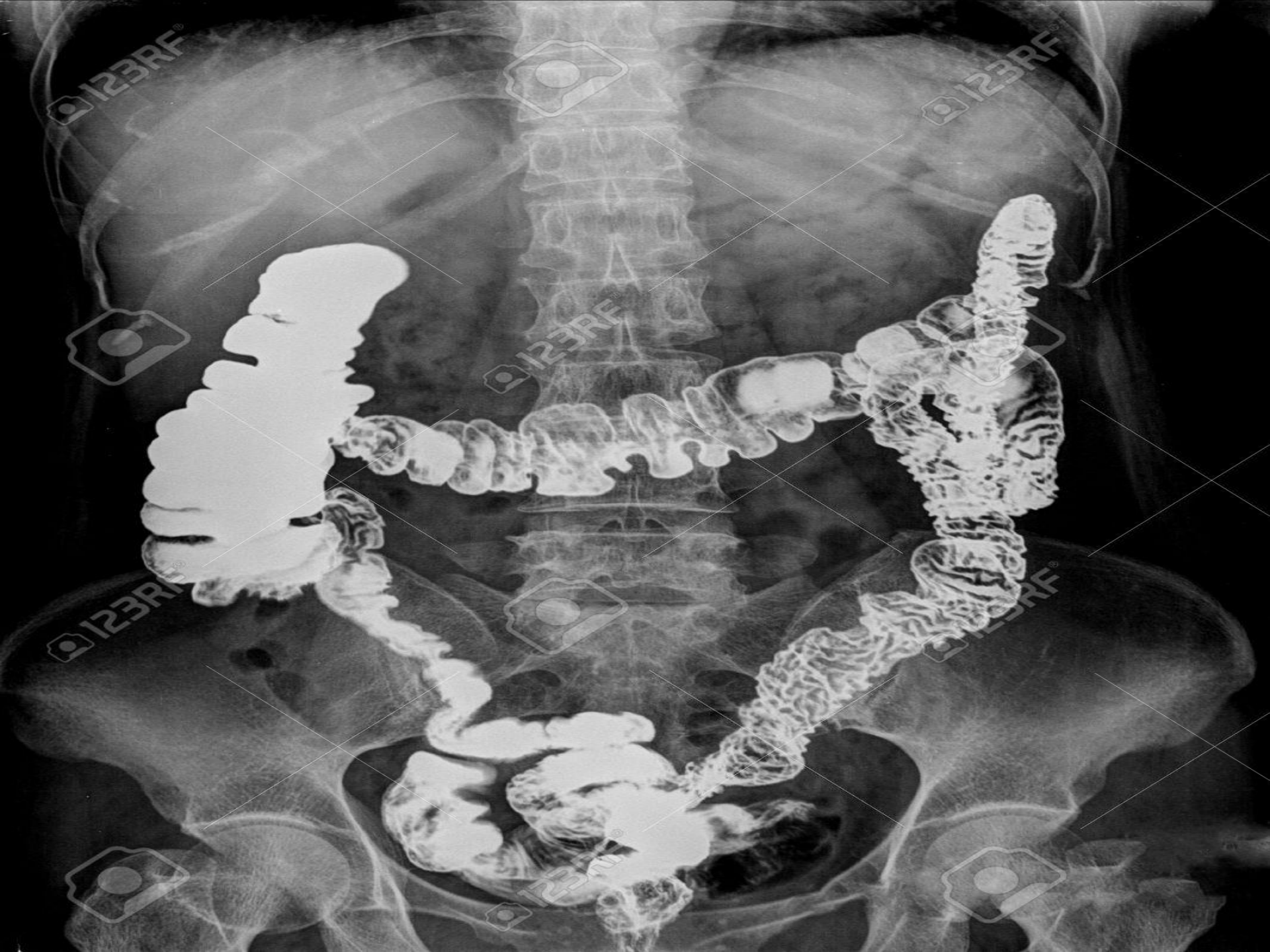Абдоминальды хирургия – бұл іш қуысының қабырғасының және ішкі ағзаларының зақымдалуында жасалатын хирургиялық ем болып табылады.



Абдоминальды хирургиядағы рентгенологиялық зерттеу әдістері

Абдоминальды хирургиядағы рентгенологиялық зерттеу әдісі – ең негізгі қарапайым зерттеу әдістерінің бірі болып табылады. Бұл зерттеу әдісіне іш қуысының ашық және жабық зақымдаулары кіреді.

Зерттеу әдісі вертикальды және горизонтальды бағыттарда жүргізіледі. Егер вертикальды зерттеу әдісін жүргізу мүмкін болмаған жағдайда, оны бүйірлік проекция жағдайына ауыстырып қарауға болады.



АХ рентгенологиялық зерттеу әдісі мүмкіндік береді:

- Іш пен жамбас аймғындағы оқ жараның жағдайын көруге;
- Іш қуысындағы, іш артындағы, жамбас аймағындағы ағзалардың зақымдануын айқындауға;
- Іш қуысындағы бөтен заттардың бар немесе жоқтығына көз жеткізуге;
- Уақытында асқынудың алдын алуға;
- Ота үстінде және отадан кейін рентгнологиялық зерттеу жүргізуге мүмкіндік береді.

Белгіленген жағдайларды шешу мақсатында, мына рентгенологиялық зерттеулер жүргізіледі:

- Іштің және жамбас аймағының 2 проекциядағы жалпы рентгенографиясы;
- Кеуде сарйының жалпы рентгенографиясы;
- Инфузионды урография;
- Цистография;
- Асқазан мен ішекті суға еритін ерітінді

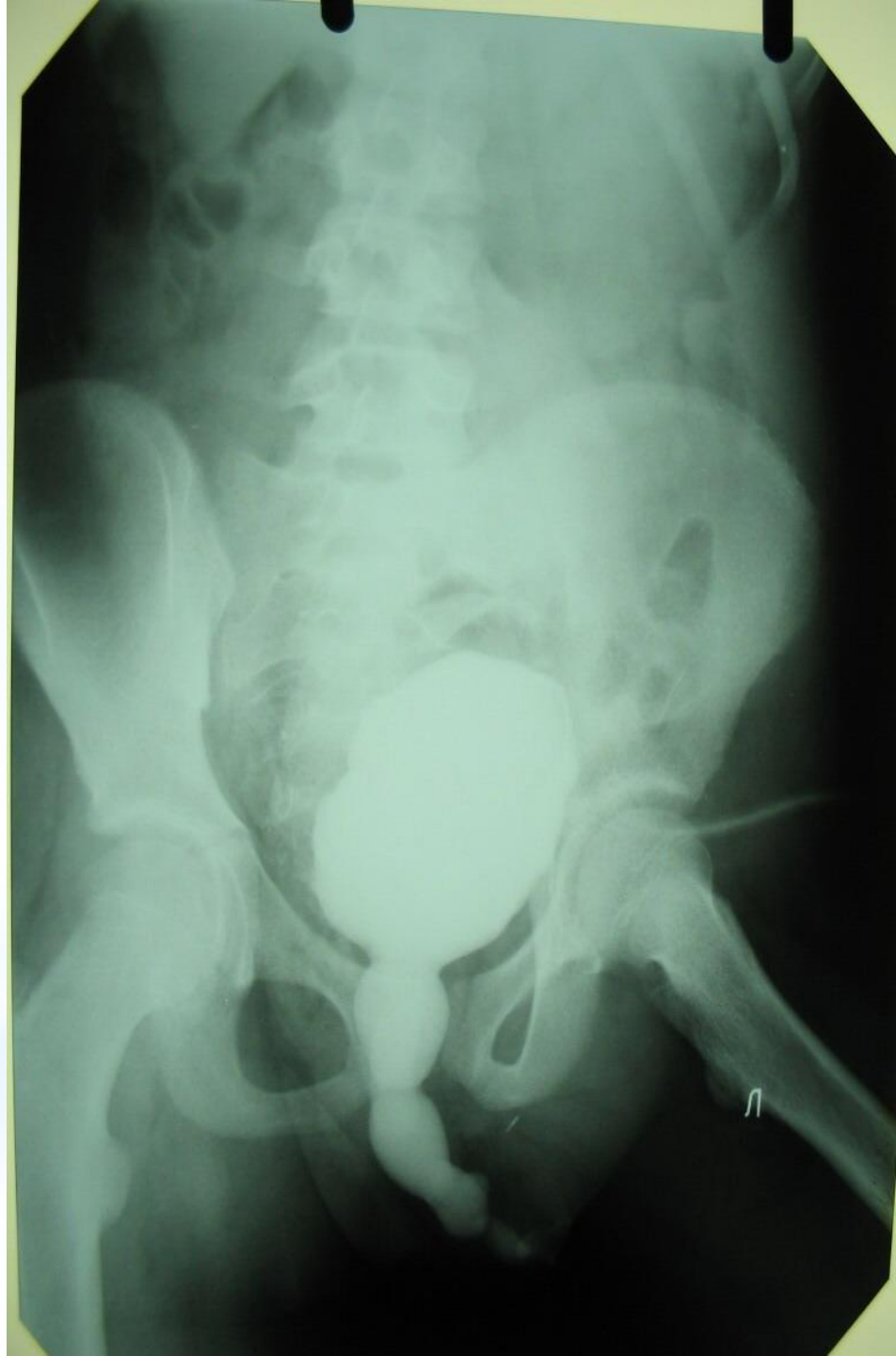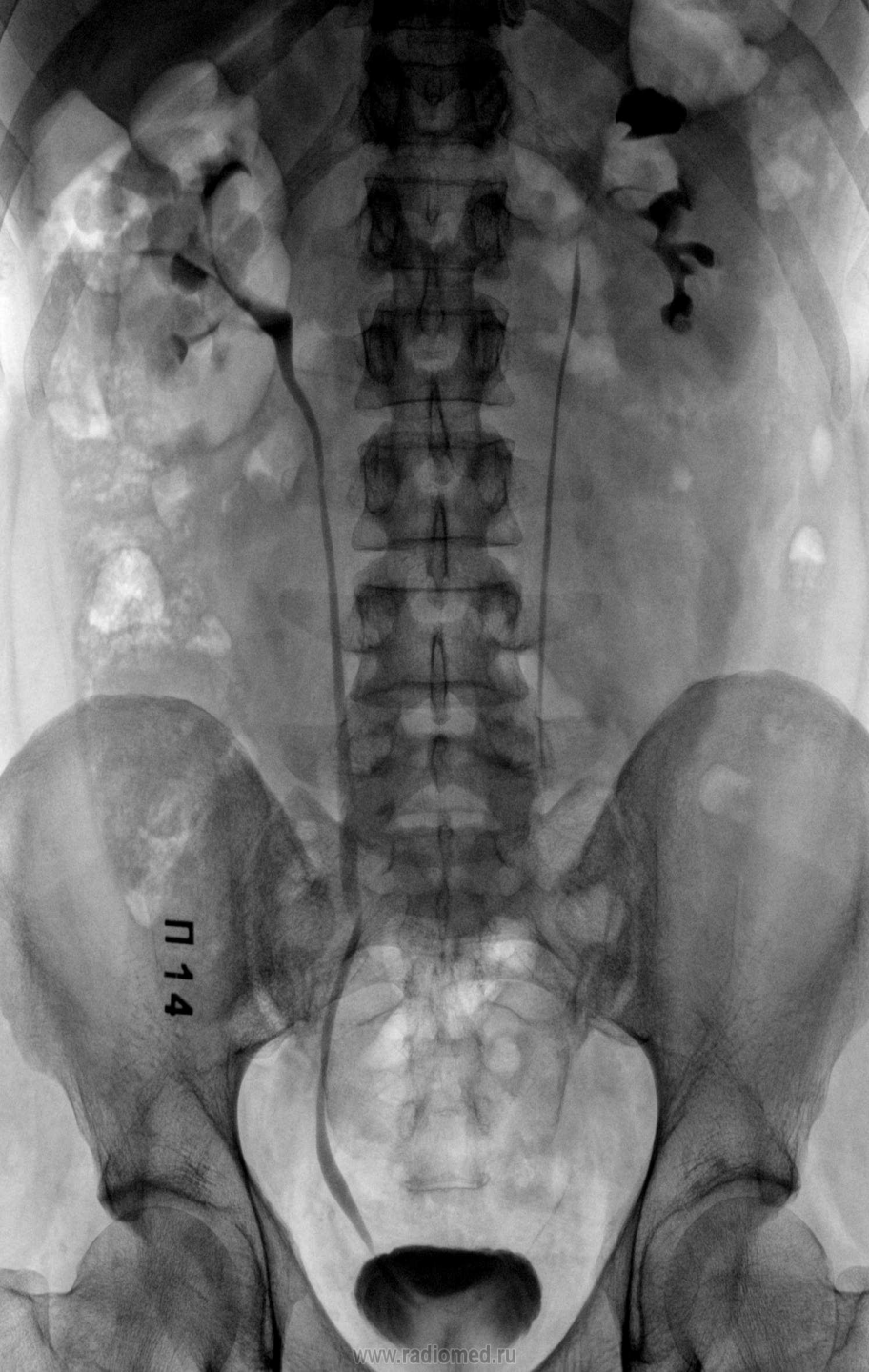
Іш қуысының және іш артының жабық жарақаты – қосымша зерттеу әдістерін талап ететін, ең қиын жарақаттардың бірі болып табылады. Бұл жарақатта науқастардың барлығы дерлік рентгенологиялық зерттеу әдісін талап етеді. Осы зерттеу әдісінің басты мақсаты – дер кезінде іш қуысындағы және іш артындағы ағзалардың зақымдануын, асқынуын, және науқастың өміріне қауіп төндіретінін, операциялық араласудың қажеттілігін анықтау.



Іш қуысының ауыр жарақаты кезінде рентгенологиялық зерттеу әдісін шұғыл түрде жүргізеді. Егер науқастың жағдайы рентген түсіру бөлмесіне бара алмайтындай қалыпта болса, оны реанимациялық бөлмедегі жылжымалы рентген аппаратымен түсіреді.

Науқастың жарақаты бүйректе немесе несеппағарда болса, онда оған көк тамыр ішілік урография жасалады, ал егер жарақаты қуықта болса, оған ретрограды уретроцистография жасалады.

Зақымдалған аймақтың тереңдігін анықтау мақсатында, контрасты зерттеу әдісі, яғни барии ертіндісімен жүргізіледі.

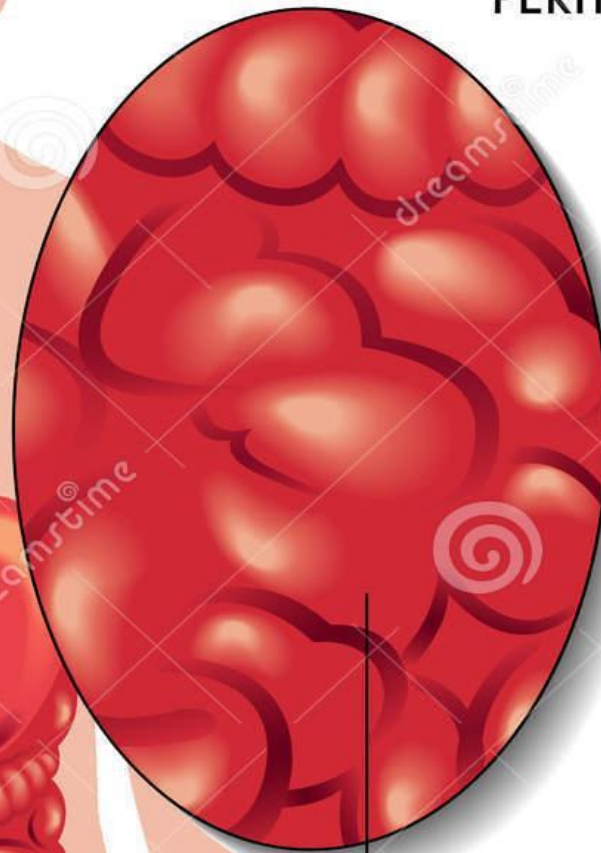


Іш қуысының және іш артының жарақаттарында жүргізілетін рентгенологиялық зерттеу әдісінің мақсаты, ол іштегі бос газдың (пневмоперитонеум, пневморетроперитонеум) немесе сұйықтықтың (гемоперитонеум) жүруіне, яғни олардың паренхиматозды ағзалардың (бауыр, көкбауыр, бүйрек) формасының өзгеруіне, және контурының анық болмауына алып келеді.

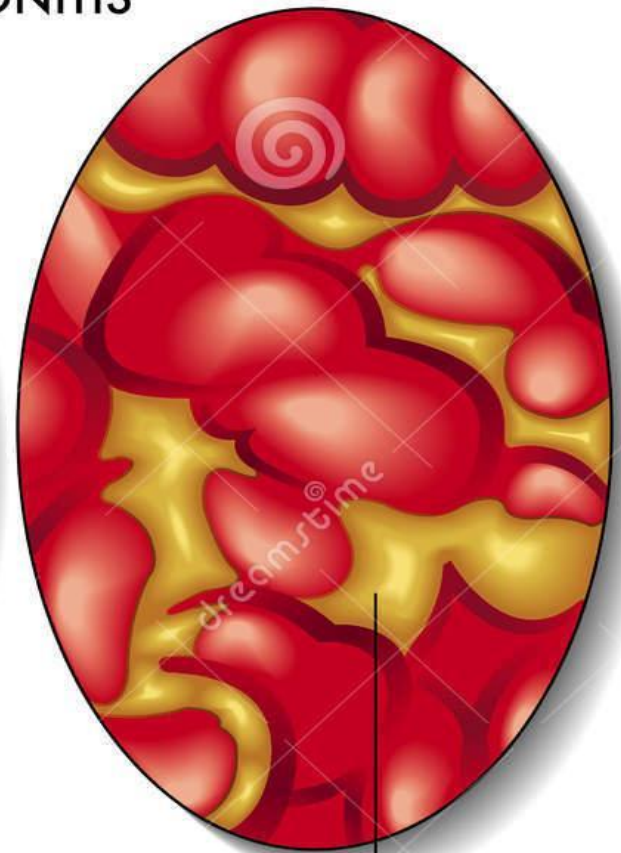Іш қуысының жарақатына азқазан-ішек тракттарының функциональды өзгерістері, деформациясы, дифрагманың жылжымалығы шектелуі де жатады. Асқазан-ішек тракттарының жарақатымен стационарға уақытында келмеген науқаста перитонит пен іш артының флегмонасының белгілері анықталуы мүмкін.

PERITONITIS

Inflammation
of serosal surfaces



Healthy



Fecal matter and purulent
material present throughout
abdomen



Download from
Dreamstime.com

This watermarked comp image is for previewing purposes only.

ID 50521642

© Rob3000 | Dreamstime.com

Абдоминальды жарақаты бар науқастың рентгенографиядағы зерттелу мүмкіндігі шектеулі. Кейінге қалдырылмаған рентгенологиялық зерттеу – яғни іш қуысының және жамбас аймағының жалпы рентгенографиясы, омыртқа жотасы мен жамбас аймағының сүйекерінің зақымдалуын көрсетеді, гемо мен пневмоперитонеумнен басқа. Іш қуысының және іш арты аймағындағы ағзалардың тікелей ауырсыну симптомдары рентгенологиялық зерттеу кезіндегі жалпы көрінісінде анықталмайды. Ал контрасты затпен зерттеу мүмкіндікті жоғарылатады, бірақ бұның да шектеуі бар, егер науқастың жағдайы ауыр болса, бұл зерттеу жүргізілмейді.

Қорытынды

Қорытындылай келе, рентгенологиялық зерттеу әдісі қазіргі таңда кең спектрлі әдістердің біріне жатады, бұл тек абдоминальды хирургияда ғана емес, басқа да жағдайларда да қолданылады. Кей жағдайларда диагнозды нақтылауға көбіне септігін тигізеді. Сондықтан да бұл зерттеу әдісі ең негізгі әдістердің біріне жатады.