

АХМЕТ ЯСАУИ АТЫНДАҒЫ ХАЛЫҚАРАЛЫҚ ҚАЗАҚ-
ТҮРІК УНИВЕРСИТЕТІ

МЕДИЦИНА ФАКУЛЬТЕТІ

Қабылдаған: Атажанова В

Орындаған: Бектұрсынова А.

Тобы: ЖМ-318

*Асқазан мен он екі
елі ішектің жара
ауруы*

Жоспар

I.Кіріспе

Асқазан мен он екі елі ішектің жара ауруы

II.Негізгі бөлім

- Этиологиясы
- Патогенезі
- Патологиялық анатомиясы
- Микроскопиялық жара түбінде өршу фазасы
- Асқынуы

III.Қорытынды

IV.Пайдаланылған әдебиет

АСҚАЗАН МЕН ОН ЕКІ ЕЛІ ІШЕКТИҢ ЖАРА АУРУЫ

Жара ауруы – созылмалы рецидивті ауру, негізгі белгісі асқазан мен 12 елі ішек қабатында жараның түзілуі болып табылады.

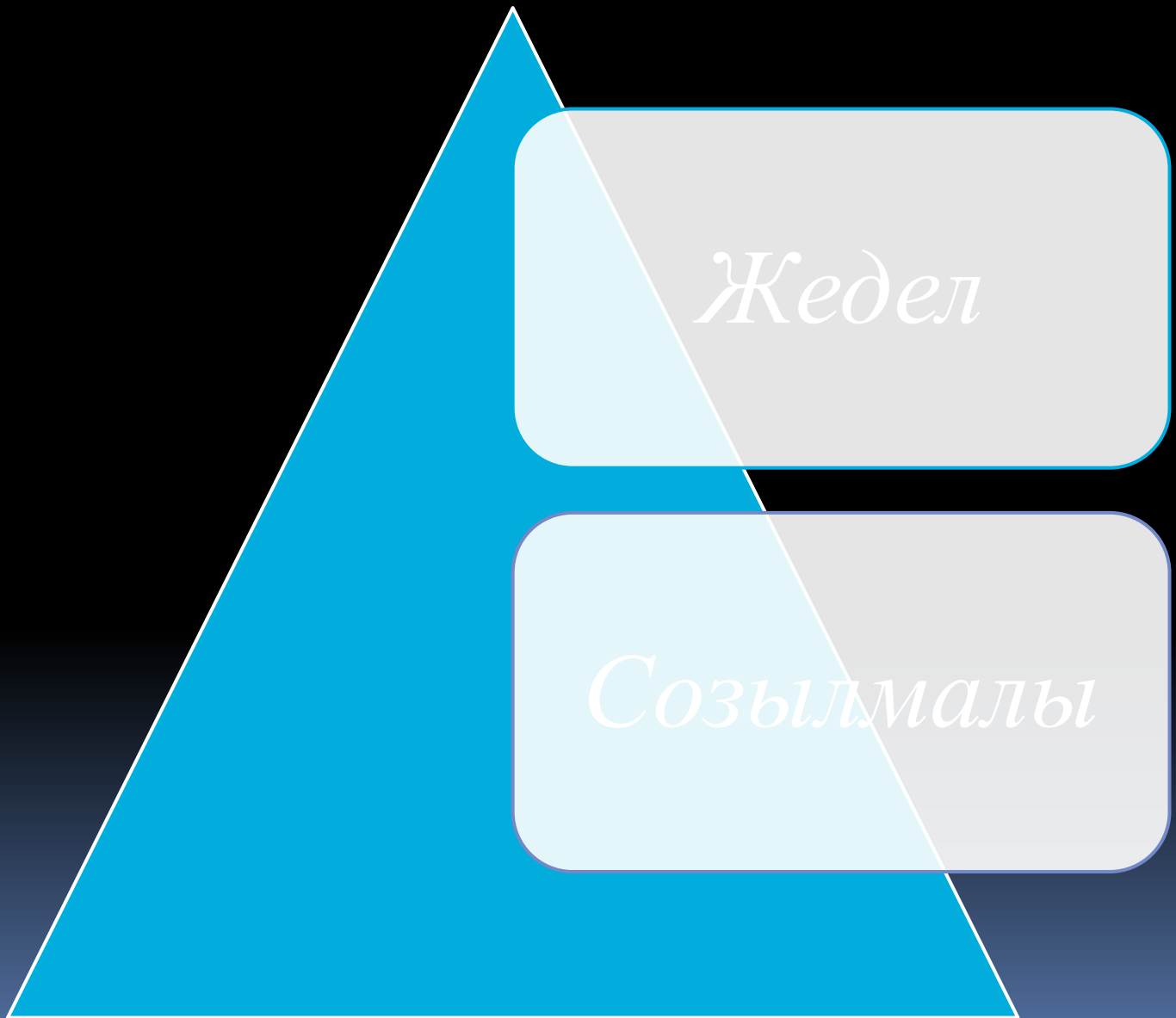Эндоскоп арқылы алынған асқазан жарасы 12 елі ішек жарасы, асқазан жарасына қарағанда 4 есе жиі кездеседі. Жаралардың дуоденалды орналасуының басым болуы жас адамдарда, әсіресе ер адамдарға тән.

Асқазан жарасы бар науқастар арасында әйелдер мен еркектер қатынасы 1:2, 12 елі ішек жарасы кезінде ол 1:4-1:7 болады.

Этиологиясы және патогенезі

- ❑ Аурудың пайда болуына әкелетін факторлар:
- ❑ Тамақтану сипатымен тәртібінің бұзылуы: жүйелі түрде қатты және өткір тағамды қолдану, асты асығысып ішу немесе құрғақтай жеу, тамақ ішу арасында үлкен үзіліс болуы.
- ❑ Темекі шегу, ішімдікке құмар болу
- ❑ Психоэмоциональды күштеме: жеткіліксіз дем алыс және ұйқы, қалыптандырылған жұмыс күні, стресстік жағдайлар.
- ❑ Физикалық күштеме
- ❑ Тұқым қуалаушылық және конституциональды фактор.
- ❑ Асқазан мен 12 елі ішектің шырышты қабатына жағымсыз әсер ететін дәрілік препараттарды ұзақ қабылдау: глюкокортикоидтар, резерпин, кофеин
- ❑ Асқазанның шырышты қабатында паразитерлейтін кампилобактериялар.
- ❑ Генетикалық фактор
- ❑ 12 елі ішек пен асқазанның жара ауруы негізінде асқазан құрамының агрессивті қасиеттерінің және асқазан мен 12 елі ішектің шырышты қабатының қорғаныс қасиетнің тепе – теңдігінің бұзылуы жатыр.

Жаралар 2 топқа бөлінеді:



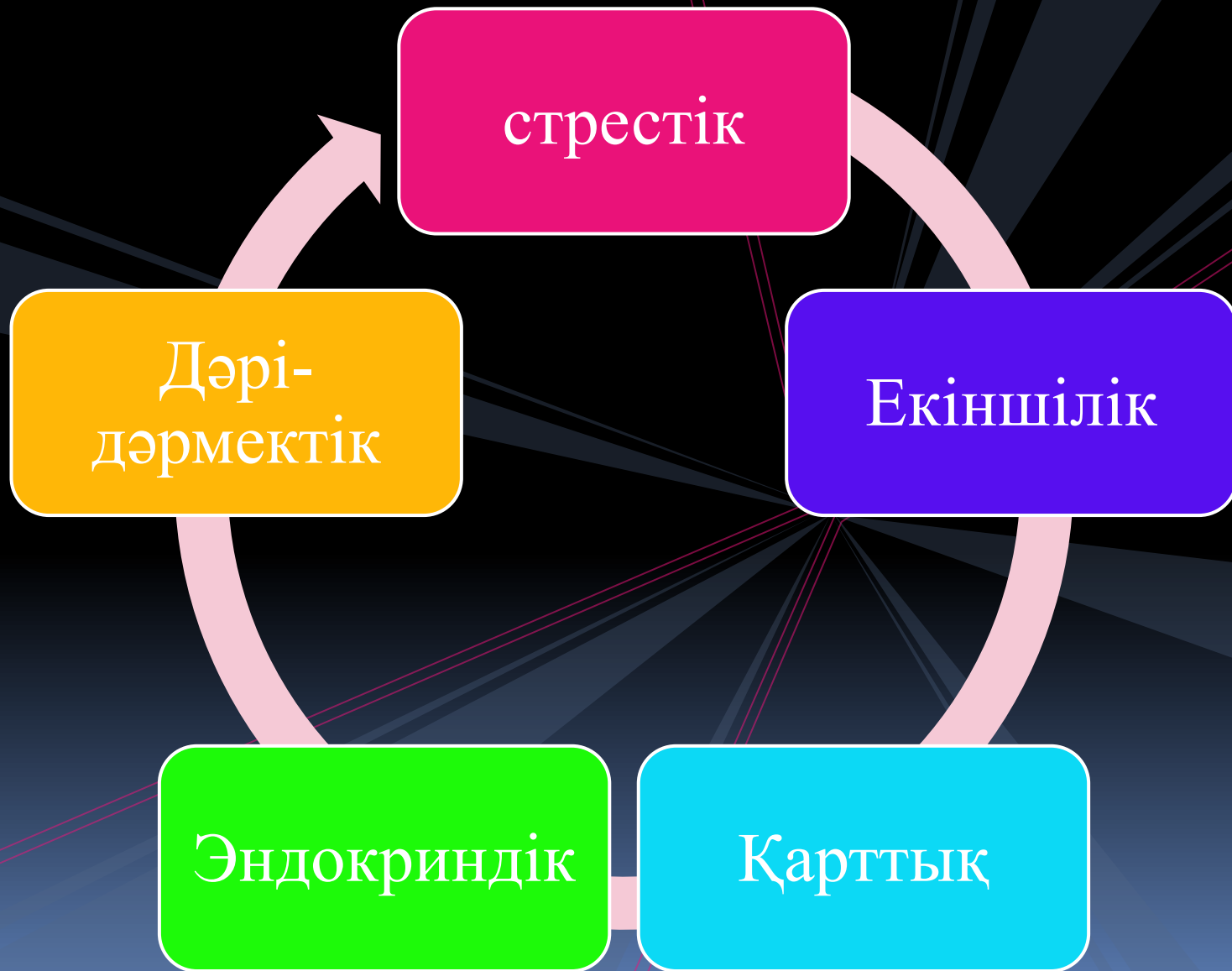Жедел жара

Жедел жаралардың дамуы әдетте эрозиялармен байланысты. Яғни тек жара тек кана шырышты қабатын қамтиы.

Жедел жаралар эрозиядан өзінің үлкендігі және тереңдігімен ерекшеленеді. Ол домалақ пішінді, жиектері жұмсақ, мөр басқандай тегіс болады.

Жараның түбі ет қабатын бойлайды, кейбір жағдайларда ол сірлі қабатқа дейін жетіп одан әрі асқазан қабырғасы тесіледі.

ЭТИОЛОГИЯСЫ



СТРЕСТІК ЖАРАЛАР

- Дененің ауқымды күйгенінде ,
- Жарақаттанғанда,
- Миға қан құйылғанда,
- Миокард инфарктында,
- Операциядан кейін

Дәрі – дәрмек әсерінен пайда болған жаралардың дамуы:

- ✓ Стероидты гормондар
- ✓ Резерпин
- ✓ Гистамин

Бұлар асқазан сөлінің қышқылдығының асып кетуіне
әсер етеді

Екіншілік жсаралар:

- Жүректің
- Бауырдың
- Өкпенің
- Бүйректің созылмалы ауруларында
- Ревматоиды артритте

ЭНДОКРИНДІК ЖАРАЛАР

Қалқанша бездің және оның маңындағы бездердің қызметі күшейгенде ұйқы безінің жара туындатушы аденомасында кездеседі. Бұл кезде асқазандағы тұз қышқылымен пепсиннің мөлшері көбейіп кетеді, нәтижесінде шырышты қабатта эрозиялар және жаралар пайда болады.

Қарттық жаралар қан
тамырларындағы
атеросклероздық, жасқа
байланысты өзгерістер
нәтижесінде дамиды.

АСҚАЗАННЫҢ СОЗЫЛМАЛЫ ЖАРАЛАРЫ

Созылмалы жаралардың жеделден бірнеше айырмашылығы бар


Жиектері
қатты

Ірі,
көлденеңі
2-5 см

Жараның
түбі
кедір-
бұдыр

Пішіні
сопакша
немесе
домалақ

**АСҚАЗАННЫҢ ЖӘНЕ 12 ЕЛІ
ІШЕКТІҢ БАРЛЫҚ
АУРУЛАРЫН 2 ТОПҚА
БӨЛІНЕДІ:**

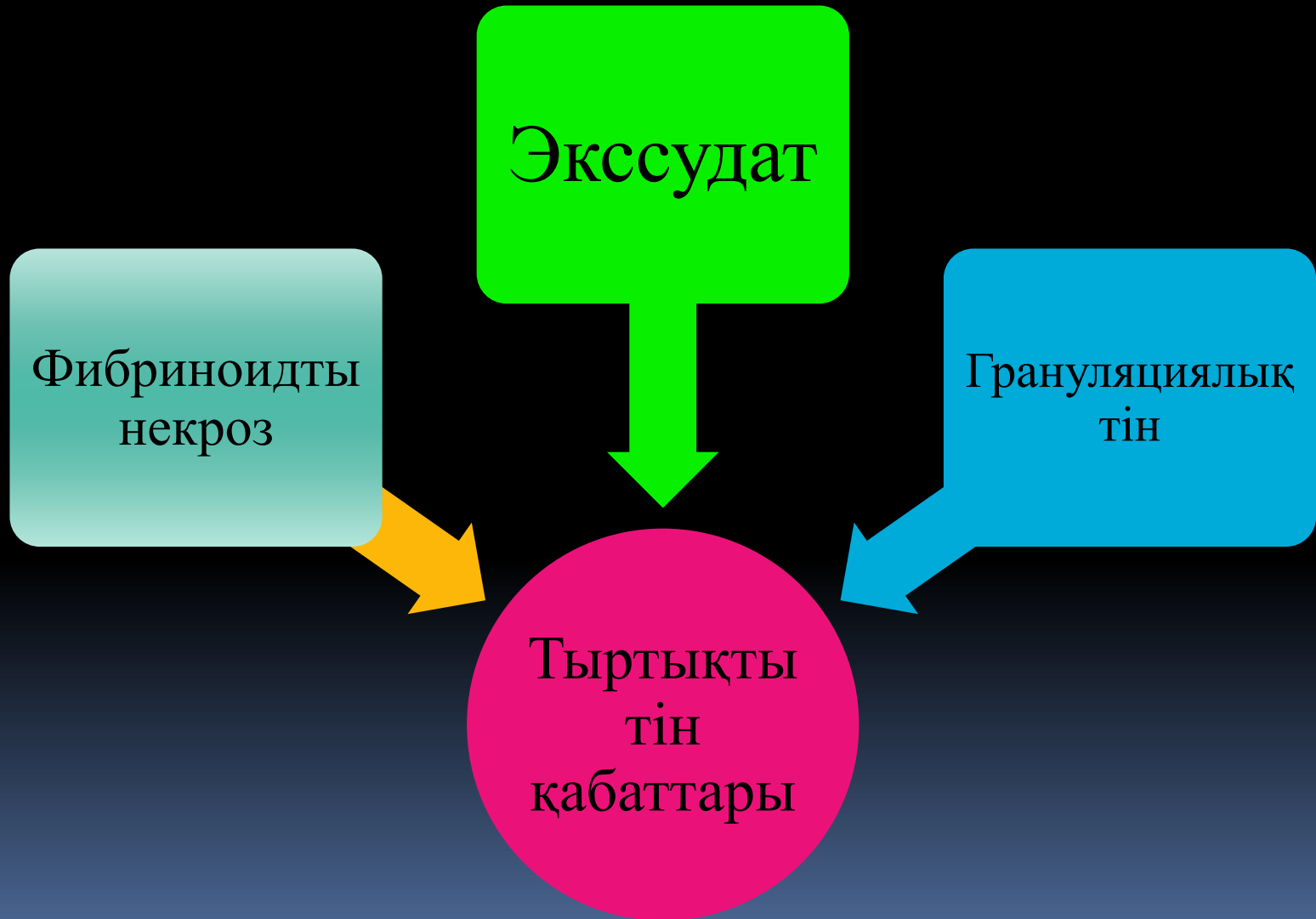

**ПЕНЕТРАЦИЯ - ЖАРА ТҮБІНІҢ
КЕЙБІР АҒЗАЛАРҒА ӨТІП КЕТУІ.
ҰЙҚЫ БЕЗІ, БАУЫР, ҰЛТАБАР.**

**ПАНКРЕАТИТ
ГЕПАТИТ**

**ЖАРА ТҮБІНІҢ ТҮЗІЛІСІ ОНЫҢ
АСҚЫНУ НЕМЕС ӨРШУ КЕЗЕҢІНЕ
БАЙЛАНЫСТЫ. ЖАРАНЫҢ БАСЫЛУ
КЕЗЕҢІНДЕ ЖАРАДА
ТЫРТЫҚТАНҒАН ТІН КӨРІНЕДІ.**

ЖАРАНЫҢ ӨРШУ КЕЗЕҢІ



Патологиялық анатомиясы

Асқазан мен 12 елі ішек жарасының морфологиялық субстраты асқазан мен 12 елі ішектің созылмалы жара ауруы болып табылады.

Асқазан жарасының мөлшері бірнеше мм – ден 5 -6 см дейін және одан да көп тереңдегі 20мм асады.

Олар тек шырыш асты қабатында ғана өтеп, жиі асқазанның барлық қабаттарын бұзады.

Микроскоппен қарағанда грануляциялық тіннің өсіп кеткендігін , қан тамырларының көптігін көреміз

АСҚЫНУЫ

Қансырау. Клиникалық кофе тұнбасына ұқсас құраммен құсу асқазан жарасында және қора нәжіс – малина түсті 12 елі ішек жарасында байқалады. Кейде жара аурунда қансырау асқазан ішектің қансырауының жалпы сиптомдарының көрініс табады: әлсідік, бас айналу, артериалды қан қысымының төмендеуі тері бозғылттығы тура белгілері мысалы милена түсті нежіс бірнеше сағаттан кейін пайда болады.

Пенетрация – асқазан қабаттары тұсынан немесе 12 елі ішек қабаты тұсынан қоршаған ағзаларға жараның өтуі (ұйқы без, кіші сальник, бауыр және өт жолдары және т.б) ауырсынудың кезенділігіе жоғалып, ауырсыну тұрақты, болады, бір аймаққа иррадиацияланады(мысалы : бел аймағында ұйқы безге жара пенетрацияланғанда) және дене температурасы - субфибрилді , лейкоцитоз

Дереккөздер

1. [http://ru.wikipedia.org/wiki/Язва желудка](http://ru.wikipedia.org/wiki/Язва_желудка)
2. [http://ru.wikipedia.org/wiki/Язва двенадцатиперстной кишки](http://ru.wikipedia.org/wiki/Язва_двенадцатиперстной_кишки)
3. Ивашкин В. Т., Шептулин А. А., Баранская Е. К. и др. Рекомендации по диагностике и лечению язвенной болезни (пособие для врачей). М.: 2004.