

Экспериментальная хирургия почек и мочевыводящих путей

- Цистотомия: вскрытие просвета мочевого пузыря. Производится для удаления камней из мочевого пузыря, осуществления воздействий на

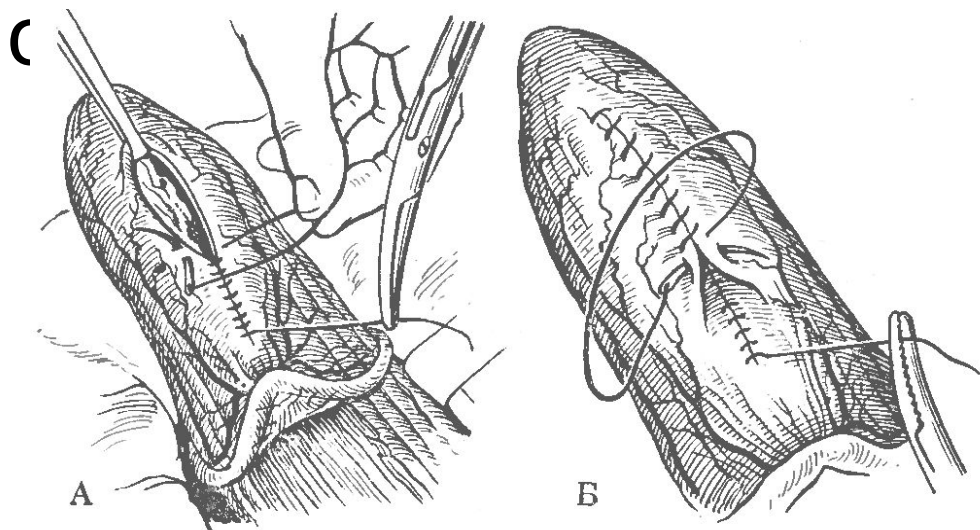
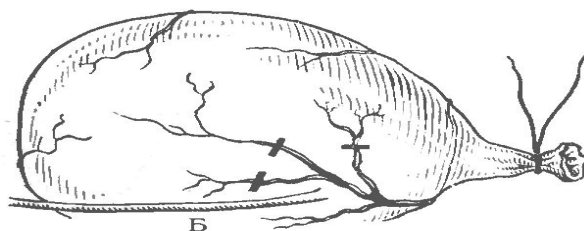
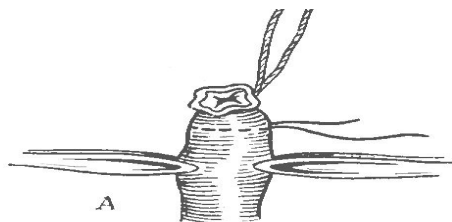


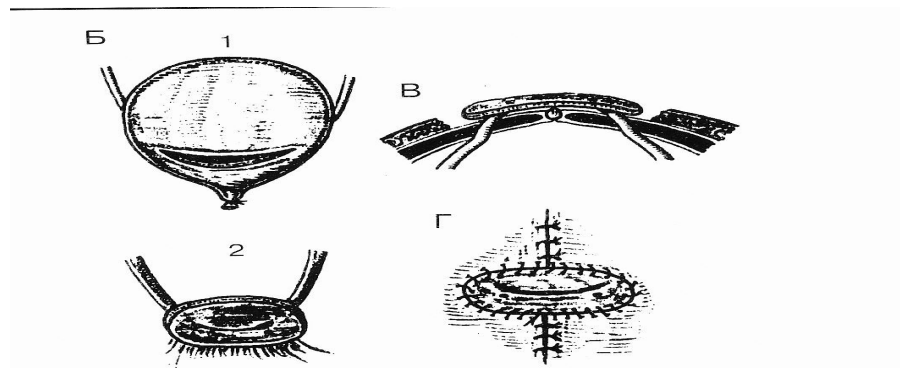
Рис. 164. Цистотомия (вскрытие мочевого пузыря).

А — наложение непрерывного шва Коннеля (шов не захватывает слизистую оболочку); Б — наложение второго непрерывного шва Ламберта.

Фистула мочевого пузыря. Доступ нижнесрединная лапаротомия. На мышечный слой передней стенки или дна мочевого пузыря накладывают кисетный шов толстой лигатурой. После рассечения мышечной оболочки, захватывают слизистую и срезают ее ножницами. Введенная фистула удерживается одним кисетным швом, на фистульную трубку надевают свободный край сальника. Фистула вшивается в разрез передней брюшной стенки

Выведение мочеточников на переднюю брюшную стенку по И.П. Павлову





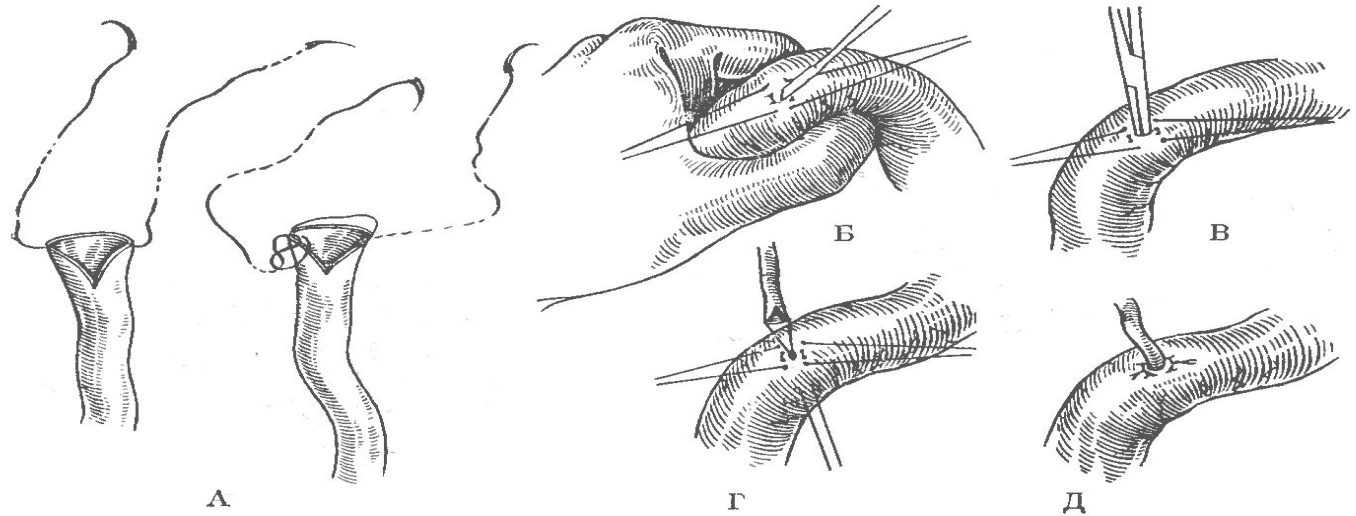
Раздельное выведение мочеточников по Л.А. Орбели.
Операция разработана в 1924 году для сбора мочи из каждой почки отдельно. Доступ нижнесрединная лапаротомия. Перед удалением мочевого пузыря по желобоватому зонду вскрывается пополам. Иссекают участки мочевого пузыря около 2,5 см в диаметре вместе с устьями мочеточников. Мочеточники выводятся на переднюю брюшную стенку по наружному краю прямых мышц.

Шов мочеточника.

Доступ вне- или чрезбрюшинный. Находят мочеточник, клетчатку инфильтрируют раствором новокаина. Не следует выделять мочеточник из клетчатки, поскольку нарушается его кровоснабжение. Сшивание производят циркулярным швом, на катетере, без захвата слизистой, катетер удаляют через боковой разрез ниже места анастомоза, боковой разрез ушивается в поперечном направлении. Предложен инвагинационный шов мочеточника

Шов мочеточника: 1. нельзя удалять клетчатку, что приводит к деваскуляризации; 2. шов на катетере; 3. срез в косом направлении; 4. шов без захвата слизистой – камнеобразование; 5. возможен механический шов сосудосшивающим аппаратом.

Имплантация мочеточника в кишечник



Имплантация мочеточников в искусственный мочевой пузырь (большой желудочек Гейденгайна) Операция также выполняется на катетере, концы которых выводятся через фистулу. Мочеточники фиксируются тремя швами к слизистой и вторым рядом к серозной оболочке желудка.

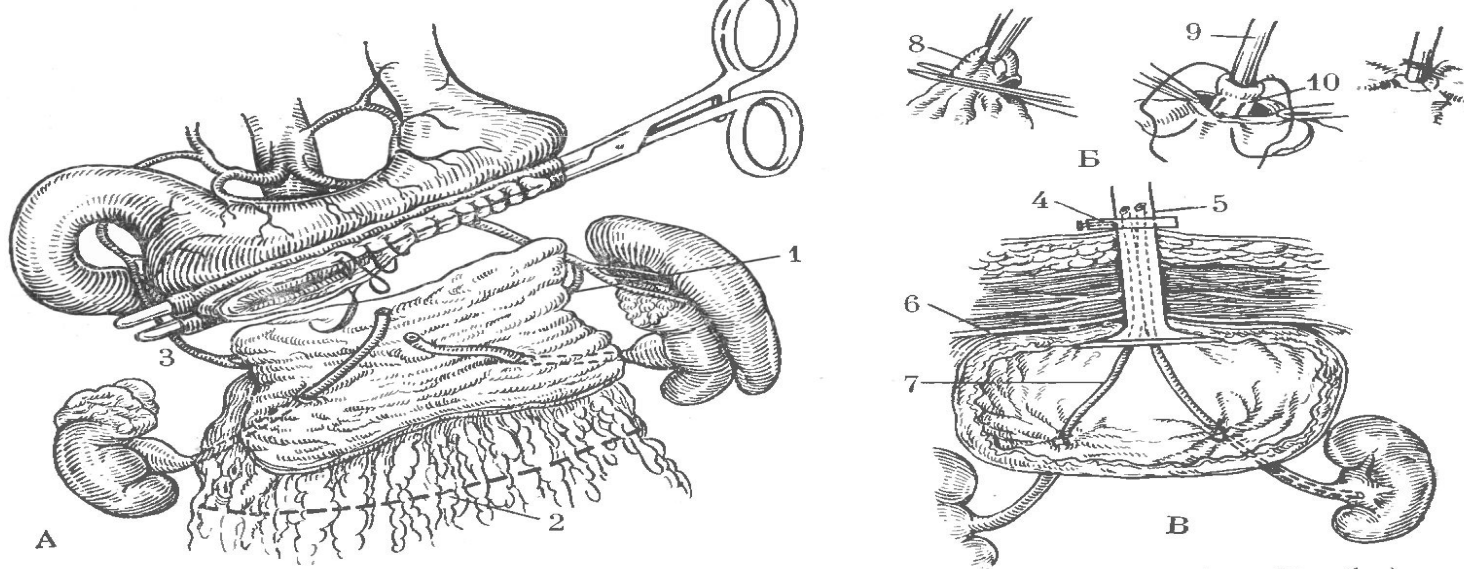
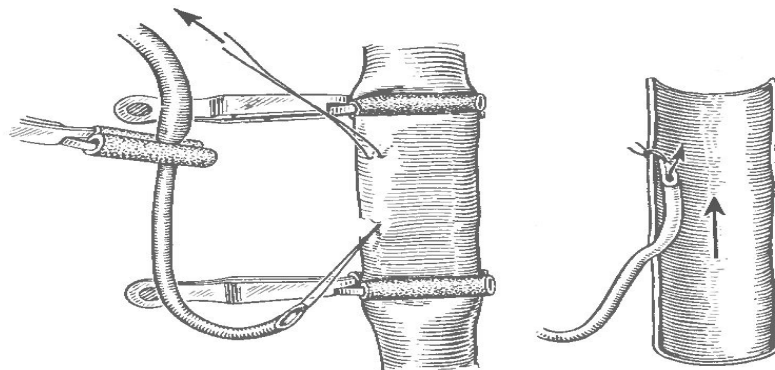


Рис. 169. Имплантация мочеточников в желудочек Гейденгайна (по Sinaiko).
 А — желудочек Гейденгайна выкроен и развернут; через стенку желудка проведены оба мочеточника; просвет желудка ушивают наглухо; Б — этапы фиксации мочеточников к стенке желудка; В — схема законченной операции. 1 — левая желудочно-сальниковая артерия; 2 — линия отсечения сальника; 3 — правая желудочно-сальниковая артерия; 4 — фиксирующая шайба; 5 — фистула Павлова; 6 — брюшина; 7 — мочеточниковый катетер; 8 — слизистая желудка; 9 — катетер; 10 — мочеточник.

Уретеро-венозный анастомоз – вшивание одного или обеих мочеточников в нижнюю полую вену. Выполнялся для изучения токсичности продуктов выделяемых почками, двухсторонняя пересадка аналогична двухсторонней нефрэктомии средняя продолжительность жизни – 6,5 суток.



• При дефектах нижней трети мочеточника – лоскут из стенки мочевого пузыря:

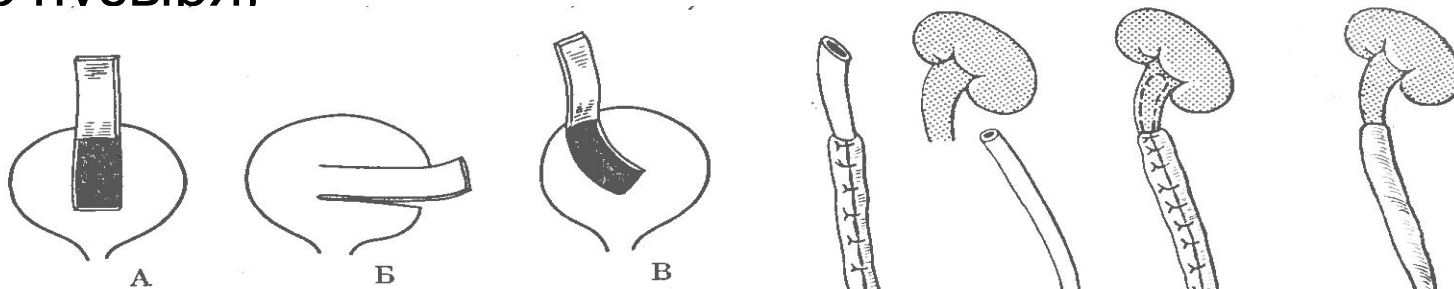
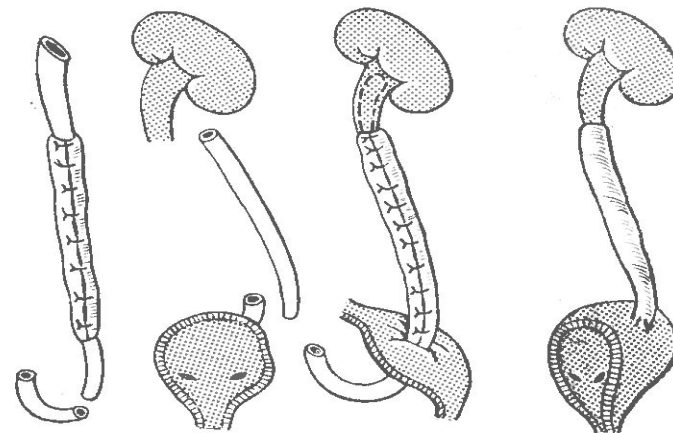
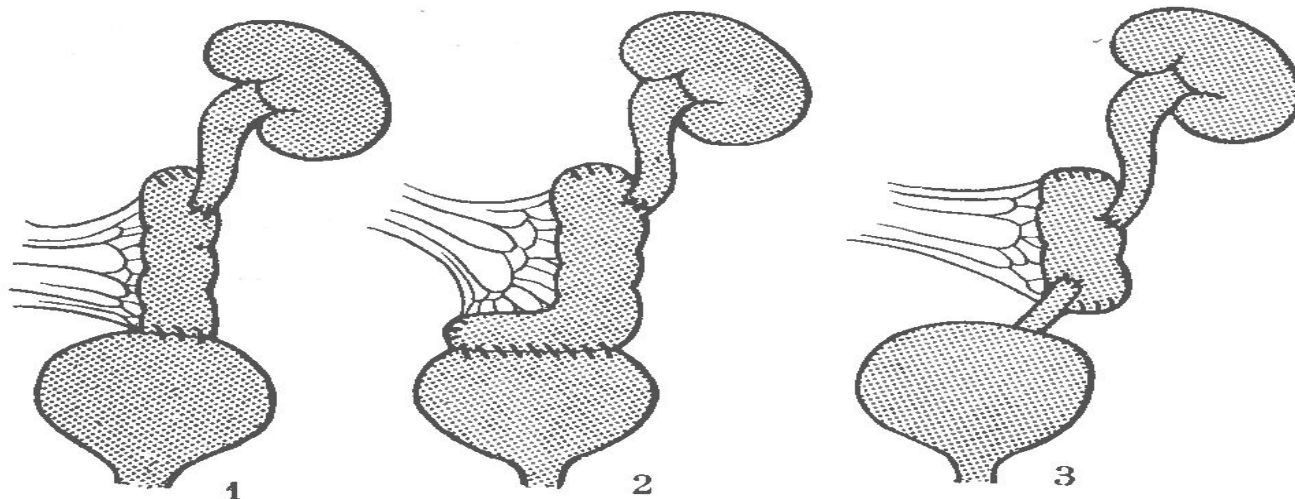


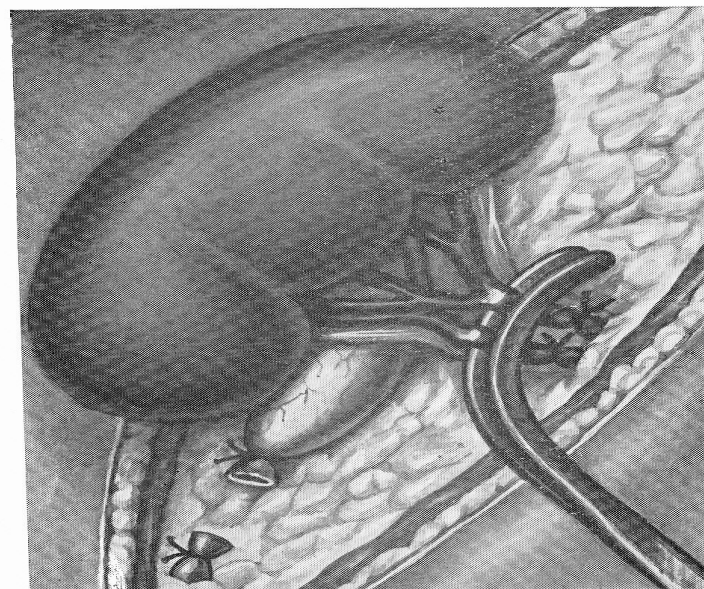
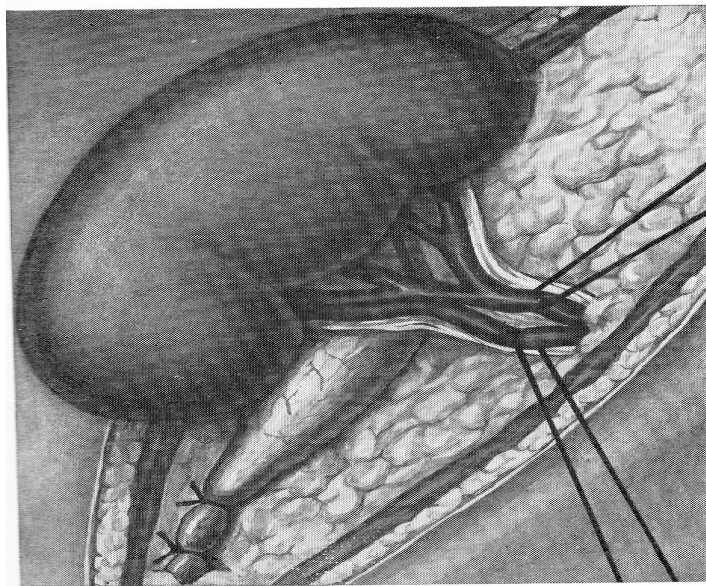
Рис. 171. Способы выкраивания лоскутов из стенки мочевого пузыря для пластики тазового отдела мочеточника:
А — по van Hook; Б — по Barkes; В — по А. П. Фрумкину.



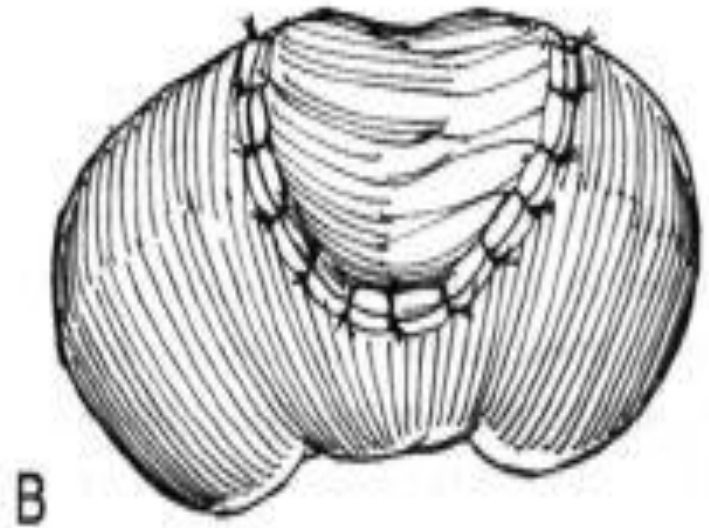
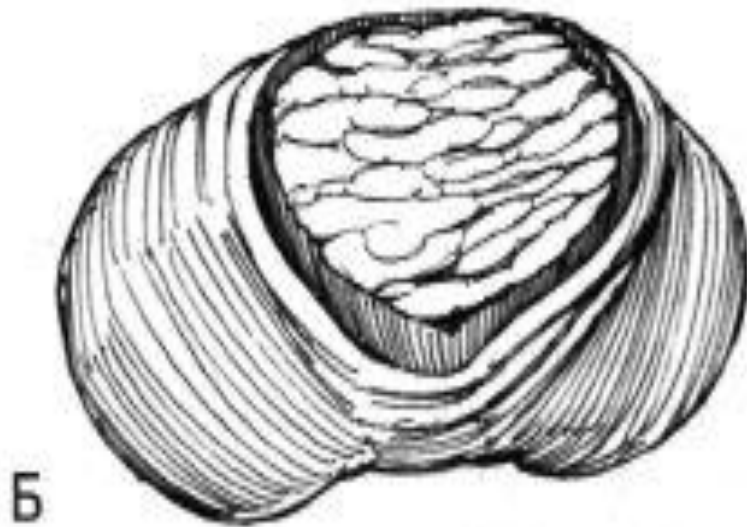
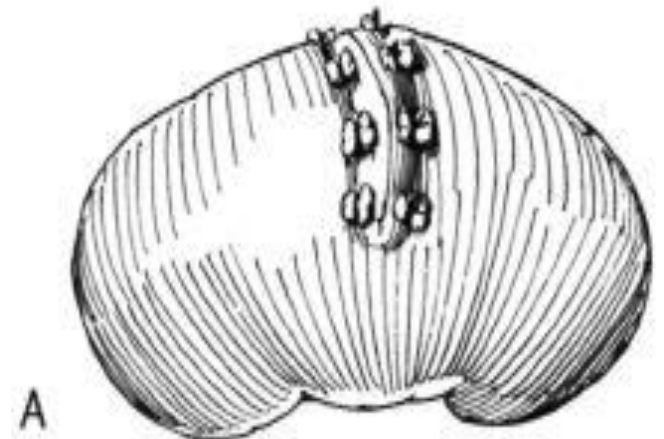
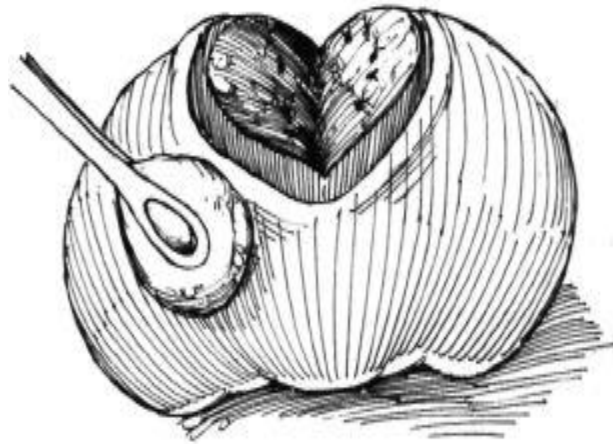
Возможно также замещение мочеточника изолированным сегментом кишки на сосудистой ножке



Нефрэктомия. Доступ – лапаротомия. Выделяют почку. Перевязывают мочеточник. Перевязывают (с прошиванием) сосуды возможно дальше от ворот почки, снимают зажим с почечной ножки, при отсутствие кровотечения срезают лигатуры.



Резекция почки.



Реваскуляризация почки:

- центральная - за счет расширения суженной почечной артерии
- периферическая - подшивание сегмента тонкой кишки лишенной слизистой к декапсулированной почке (может использоваться сальник, мышечные лоскуты)

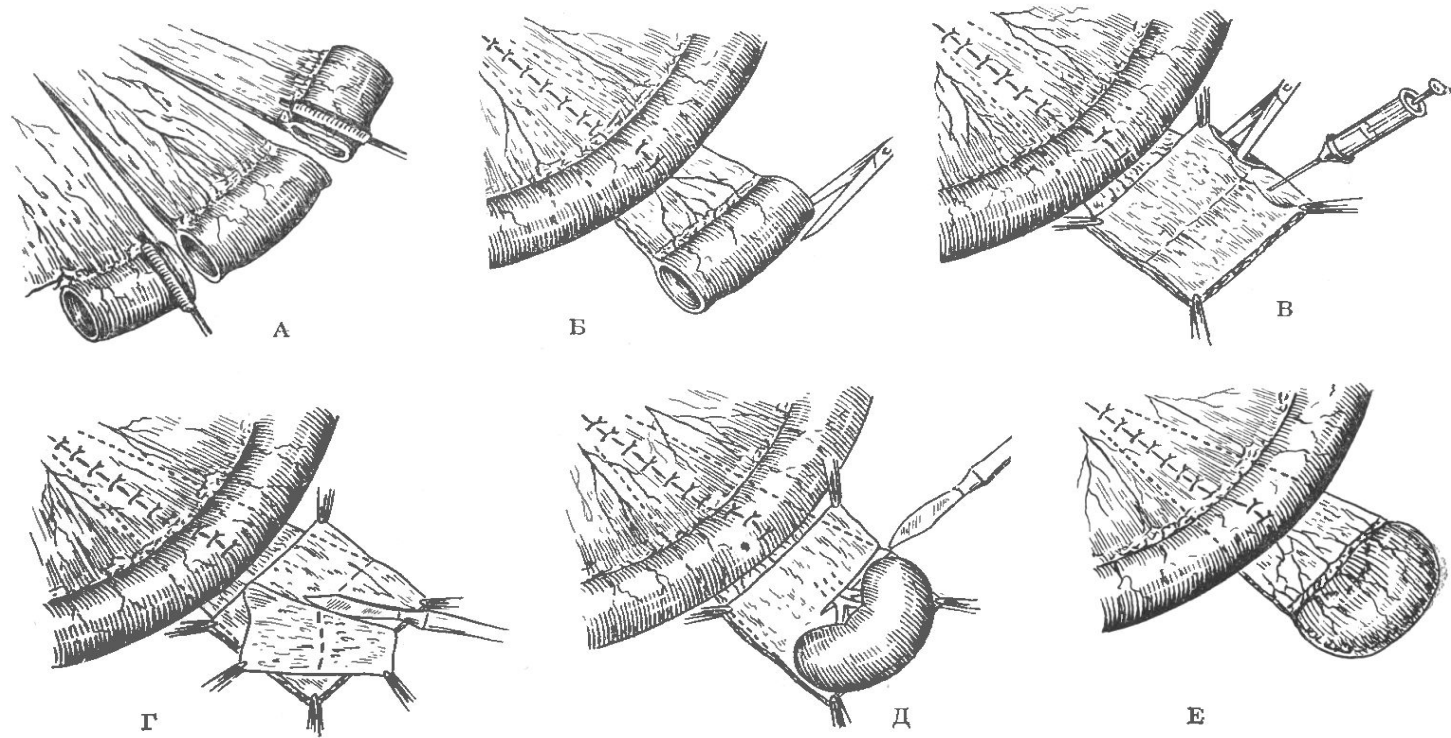


Рис. 178. Энтерореваскуляризация почки (по А. Я. Пытелю).

А — иссечение кишечного сегмента; Б — рассечение кишки про противобрыжеечному краю; В — введение новокаина в подслизистый слой; Г — удаление слизистой оболочки; Д — расщепление лоскута с подведением его на переднюю и заднюю поверхности почки; Е — подшивание кишечных лоскутов к почке.

Экспериментальный нефрит

- Иммуный или нефротоксический нефрит. Получается с помощью сывороток содержащих нефротоксические антитела. Нефротоксическая сыворотка получается при введении водно-солевой вытяжки из почки морской свинки в/в крысам (у них образуются иммунные сывороточные антитела-нефротоксины). При введении крысиной сыворотки кроликам у них развивается картина острого геморрагического нефрита. Картина острого нефрита получается при однократном введении нефротоксина. Нефриты хронического типа получают при введении малых количеств нефротоксина однократно или дробными дозами.
- Радиационный (лучевой) нефрит. Экспериментальный лучевой нефрит может быть получен при местном облучении рентгеновскими лучами почечной области. После облучения наступает повреждение почечного эпителия и разрастание межуточной ткани, которая замещает большинство канальцев. В сосудах – окклюзирующий эндартериит. Вначале в моче появляется белок, затем – полиурия и в финальной стадии – задержка экскреции азотистых шлаков.
- Алиментарный нефрит (хронический) получают у крыс при кормлении пищей, содержащей 70% белка (печень, казеин). Пища содержащая менее 20% белка не приводит к развитию нефрита.

Экспериментальный пиелонефрит

1. Гематогенный пиелонефрит (в/в кишечная палочка + перевязка мочеточника)
2. Восходящий пиелонефрит (введение микроорганизмов в просвет мочеточника с его перевязкой)

Экспериментальный уролитиаз достигается за счет:

- кормления кроликов оксамидом 2-3 недели
- кормления кроликов углекислым кальцием (по 1 г 4 месяца)
- введения кроликам в/в бутил оксалата и хлористого кальция
- введения паратиреоидного гормона
- авитаминоза А

Экспериментальная анурия возникает

- При удалении более $\frac{3}{4}$ почечной ткани.
- Сильной дегидратации организма.
- При шоке (вазомоторный паралич капилляров, снижение АД, уменьшение ОЦК).
- При ишемии происходит дегенерация и гибель эпителия почечных канальцев (тубулярный некроз) - фильтрат всасывается в капилляры. Ишемия не менее 2-х часовое пережатие 2-х почечных артерий или одной артерии при единственной почке. Пережатие более 4 часов – необратимые изменения.
- При имбибиции почки гемоглобином, миоглобином, кристаллами сульфаниламидов
- При временном пережатии мочеточников – обтурационная анурия (максимальный срок пережатия 4 недели – позже почка не может восстановить свою функцию)
- рефлексорная анурия – за счет раздражения почечных нервов (рефлексогенная зона в НПВ каудальнее почечных вен)

Выводиализ (внепочечное очищение организма):

- гемодиализ (кровь контактирует с диализирующим раствором через полупроницаемую мембрану по градиенту концентраций «отдает» низкомолекулярные вещества).
- перитонеальный диализ (перфузия брюшной полости диализирующим раствором). Бывает двух видов проточный и фракционный.
- кишечный диализ (перфузия изолированного участка кишки). Заметно уступает перитонеальному диализу, но возможно использование нестерильного раствора).