

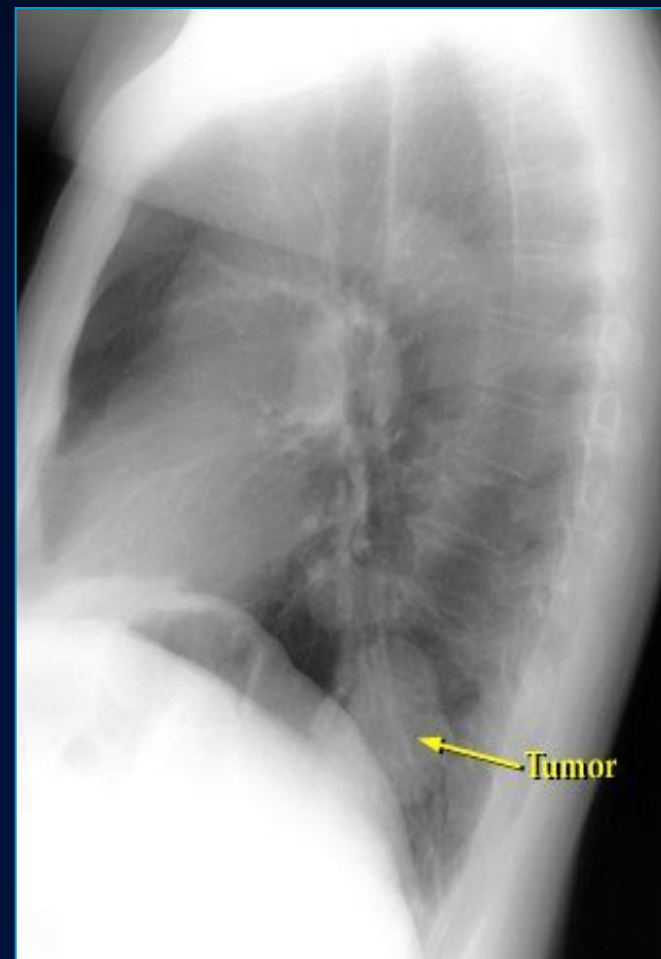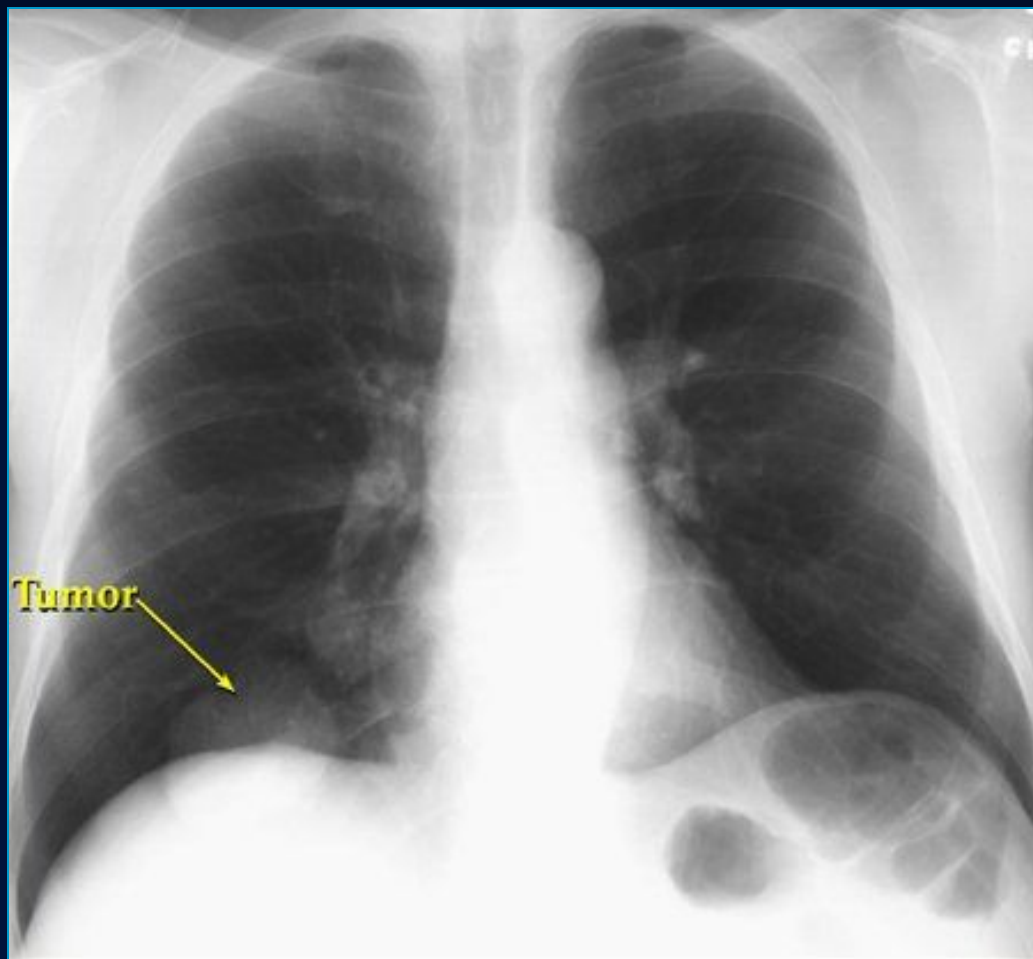
Лучевая диагностика заболеваний органов ДЫХАНИЯ

Основные заболевания

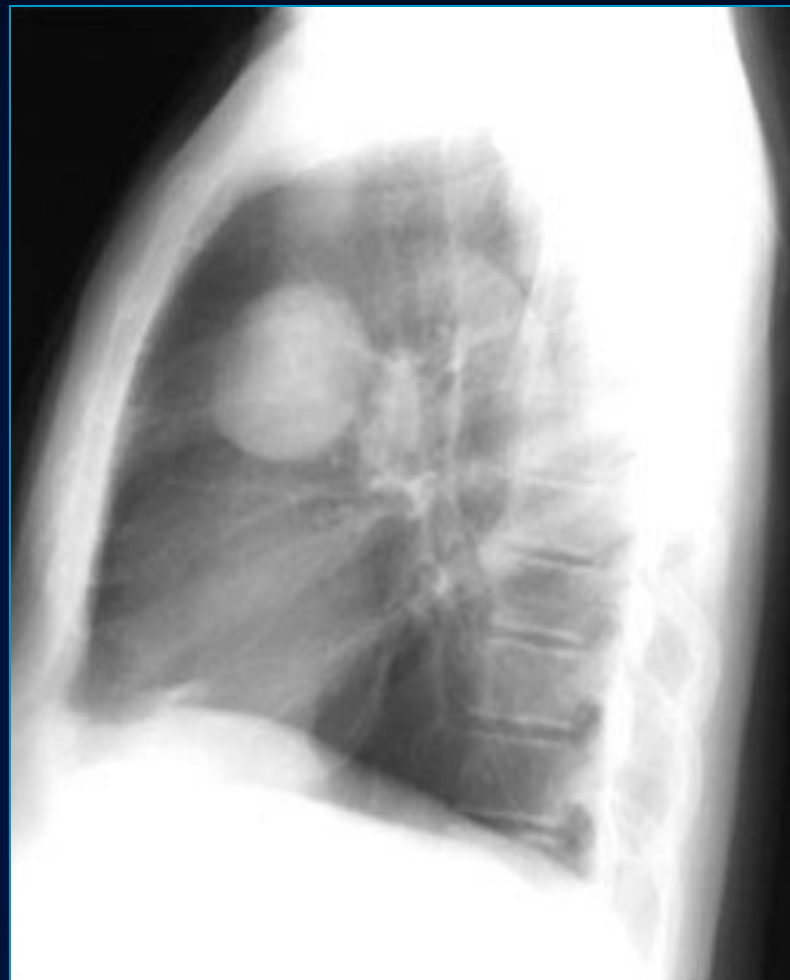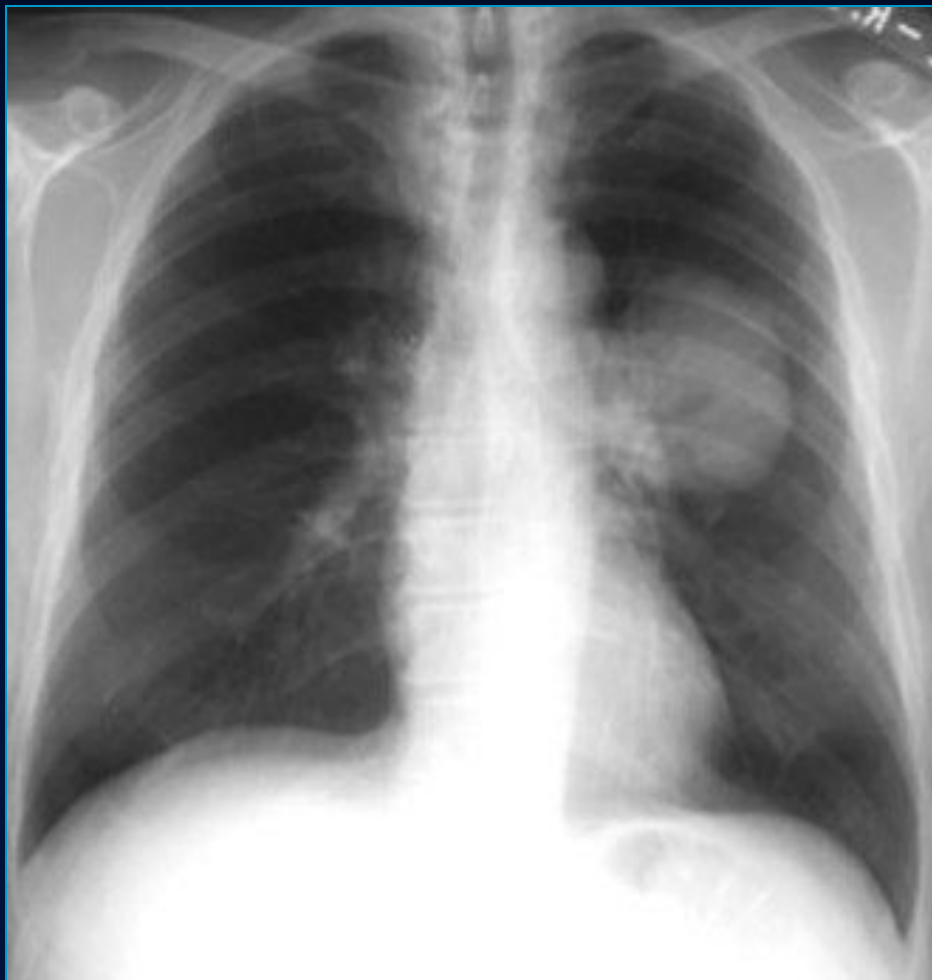Часть 1

Автор к.м.н. А.В.Шумаков

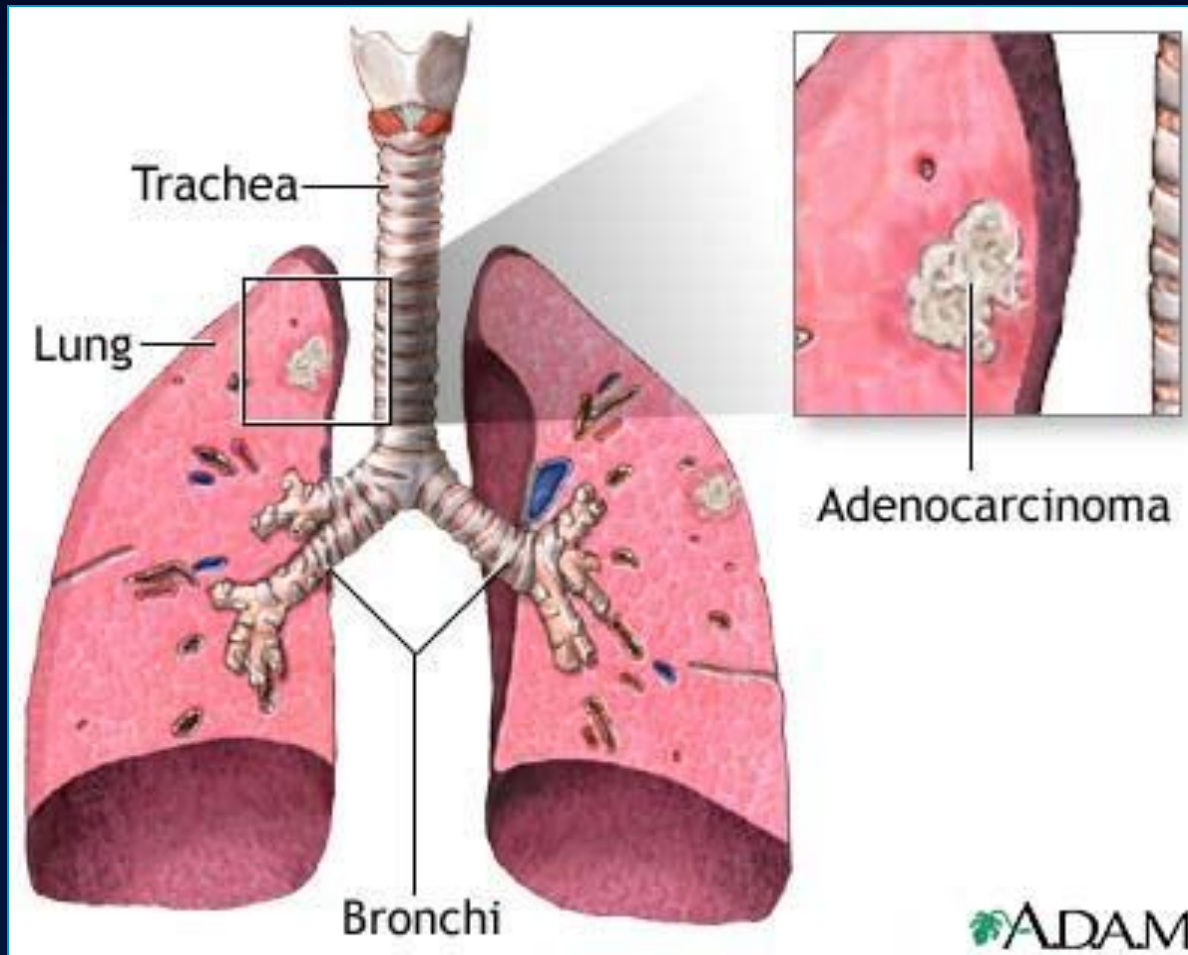
Периферический рак



Периферический рак

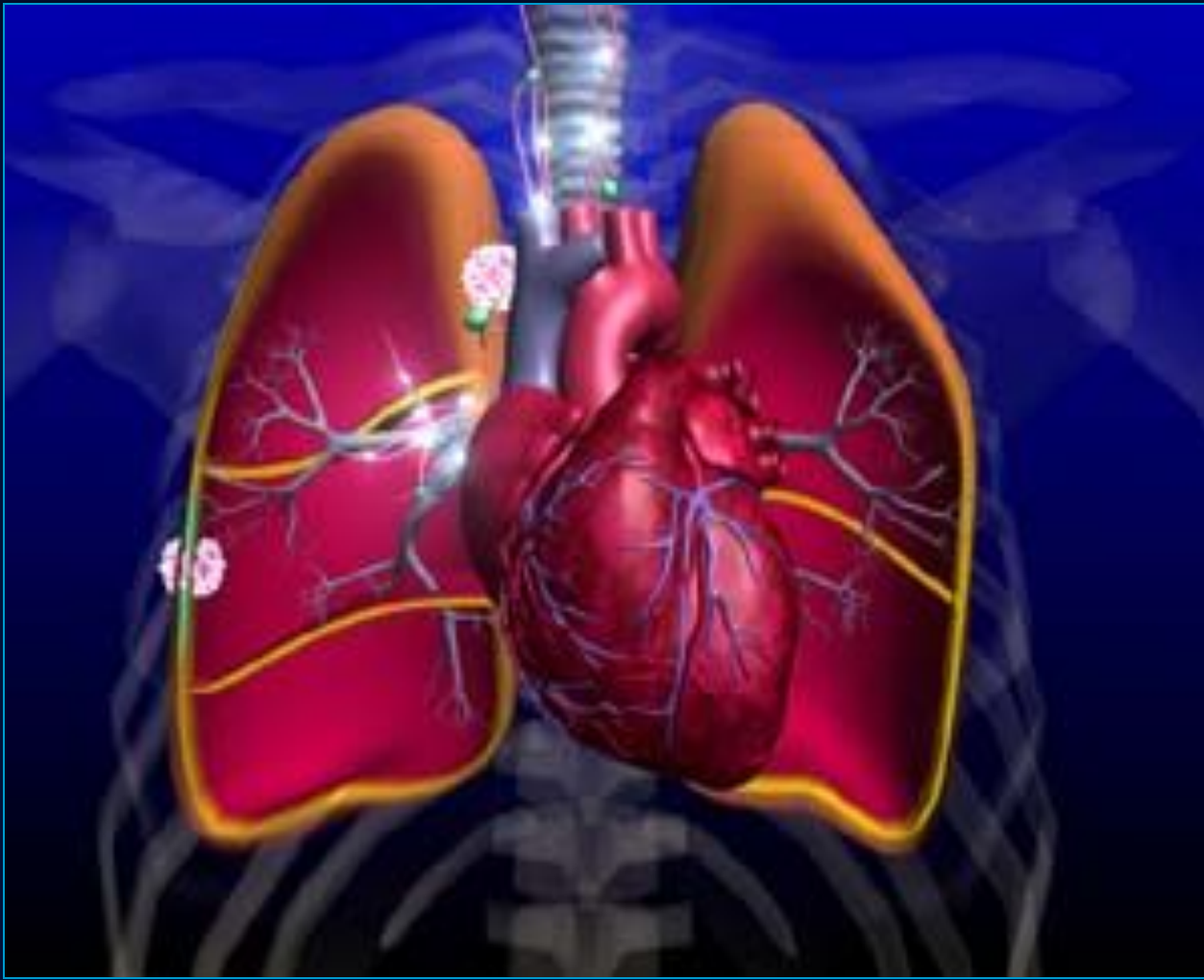

Периферический рак легкого



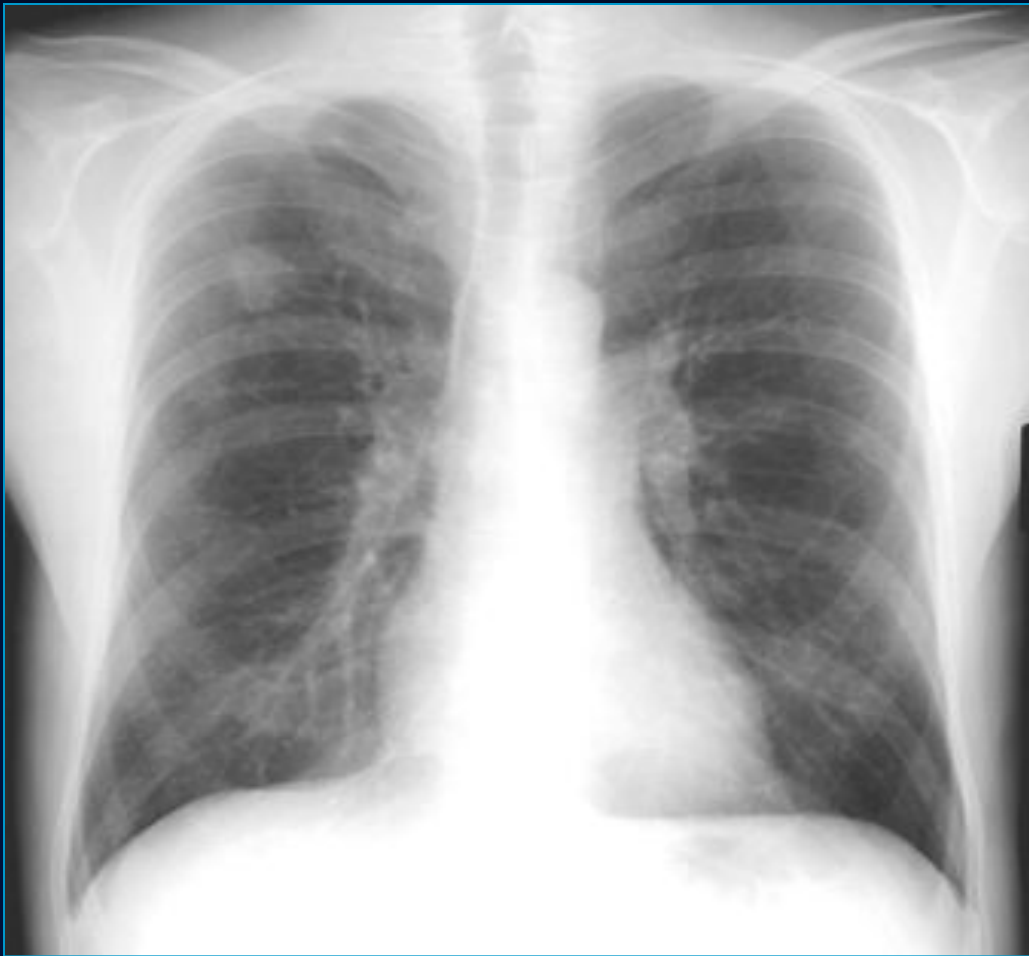- Маленькая периферическая опухоль без видимых метастазов

Периферический рак легкого



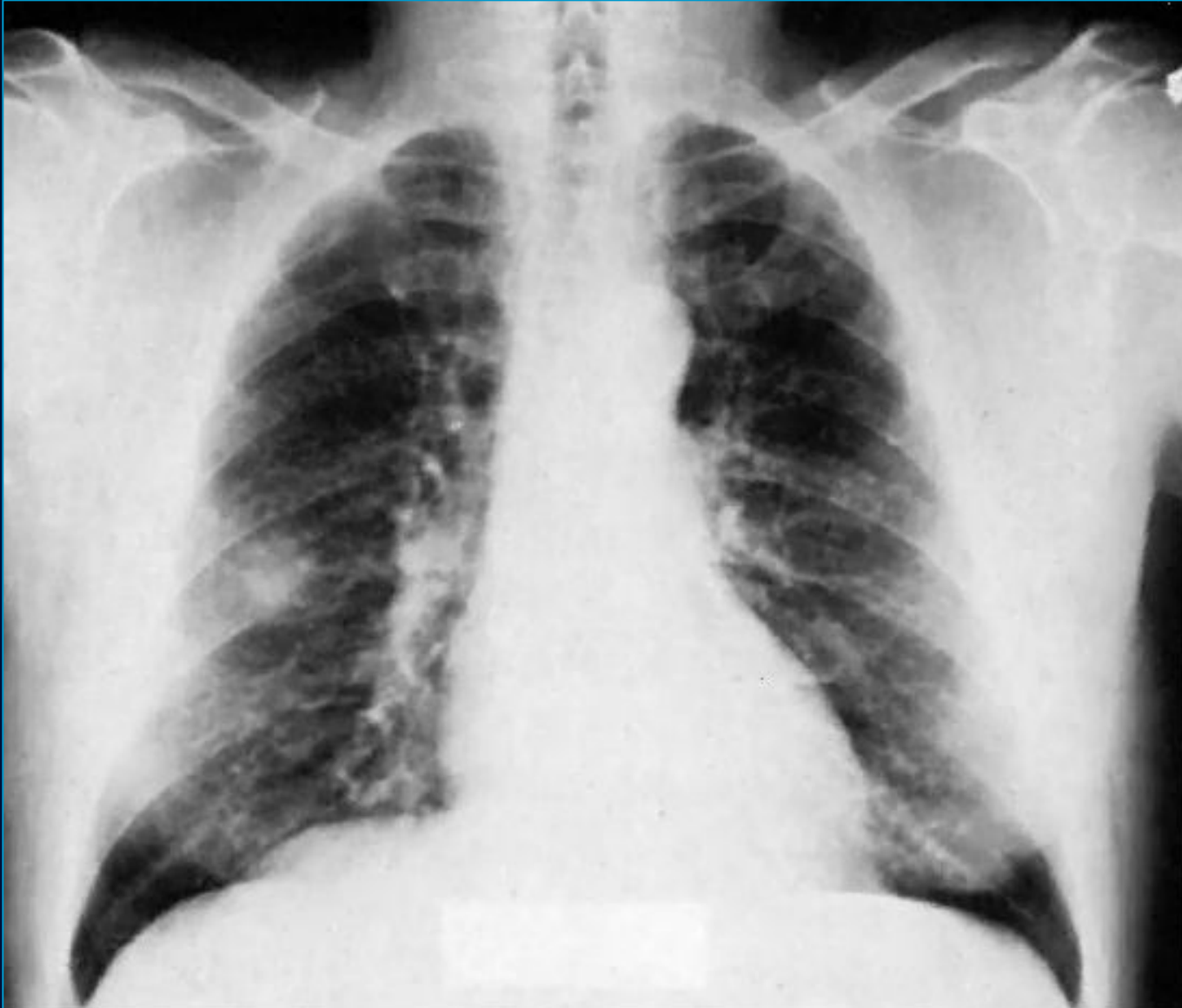
- Может контактно прорасти в соседние органы

Периферический рак

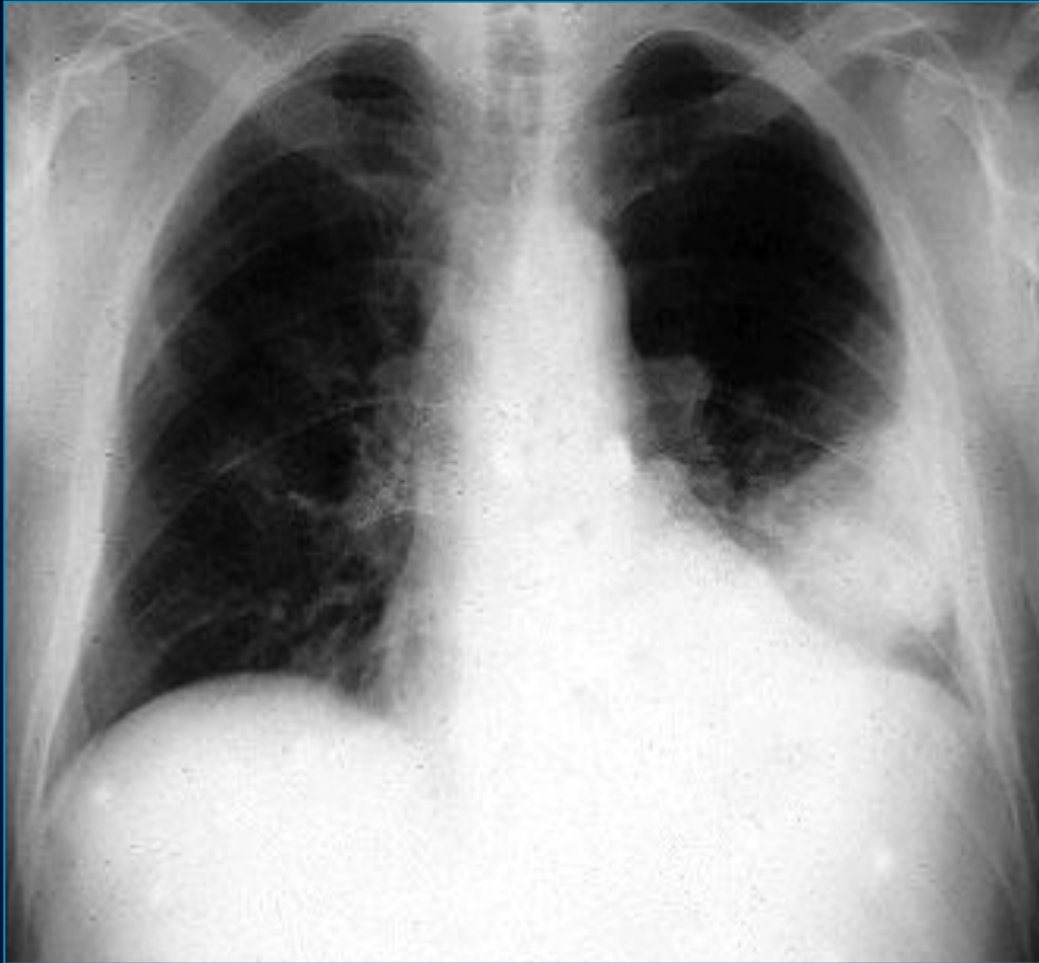


- Пример небольшого периферического рака

Периферический рак

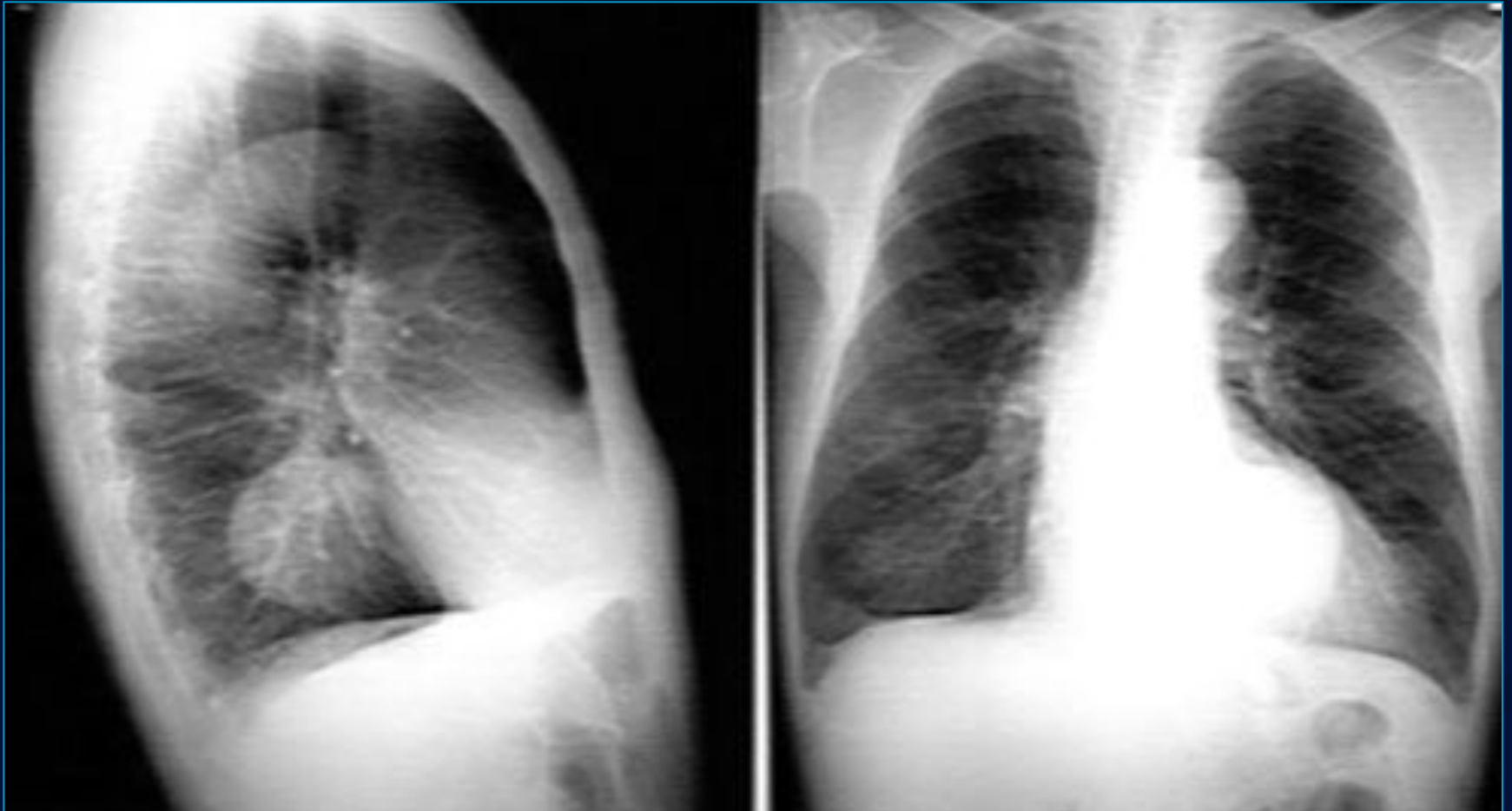


Периферический рак

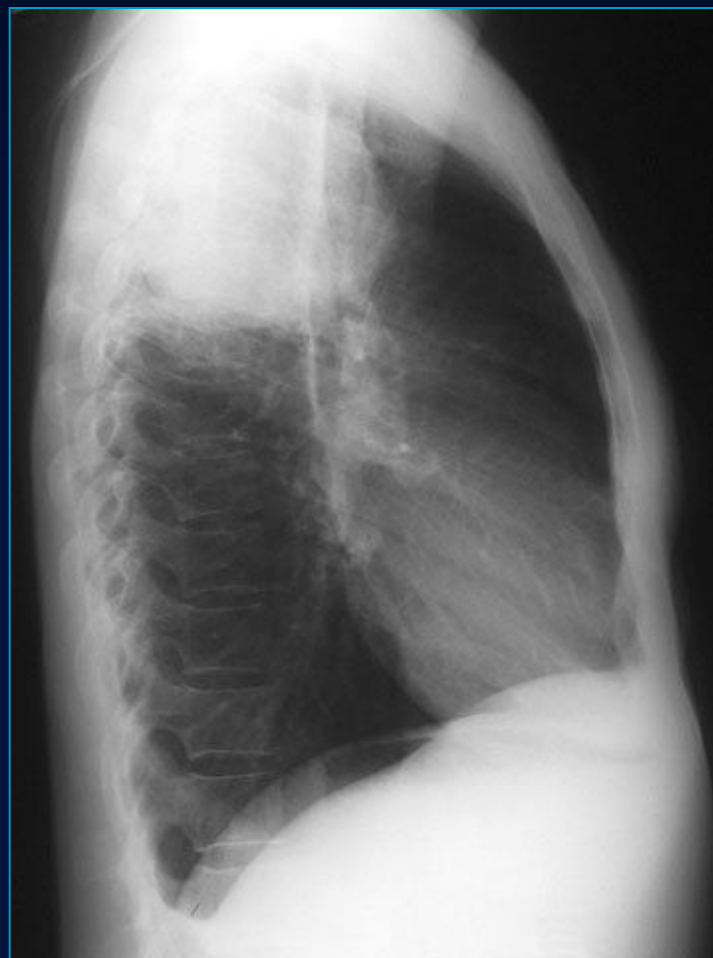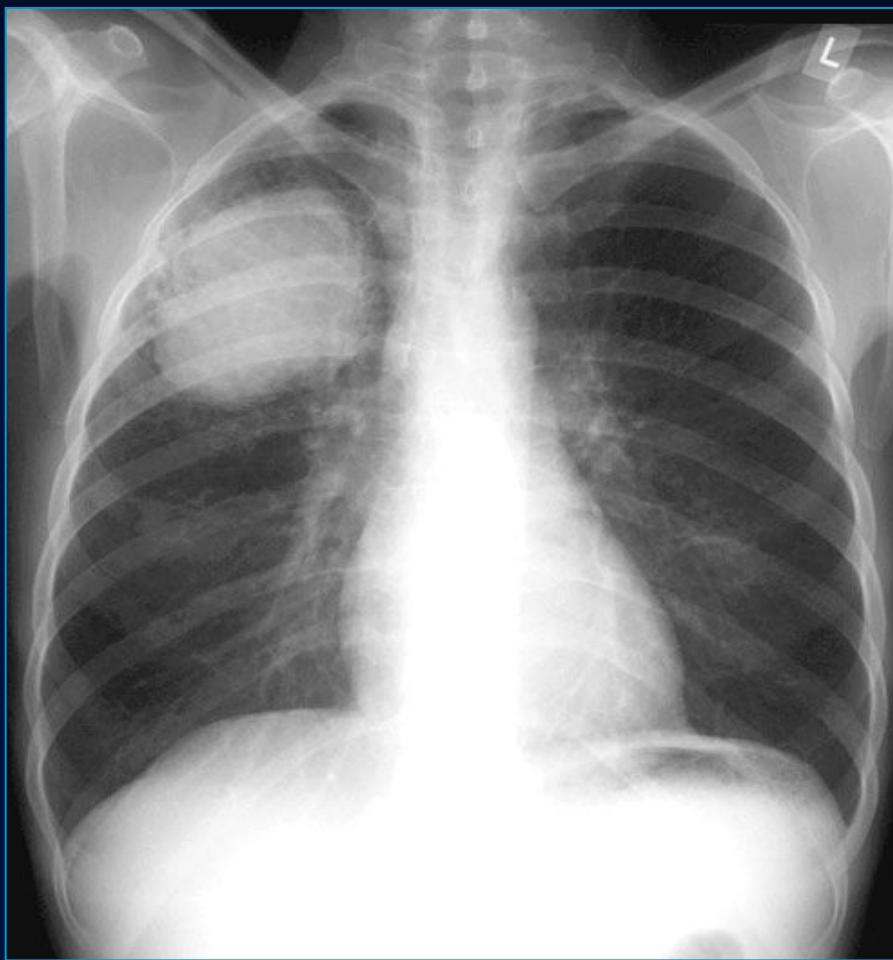


- Большое периферическое новообразование с плевральной реакцией

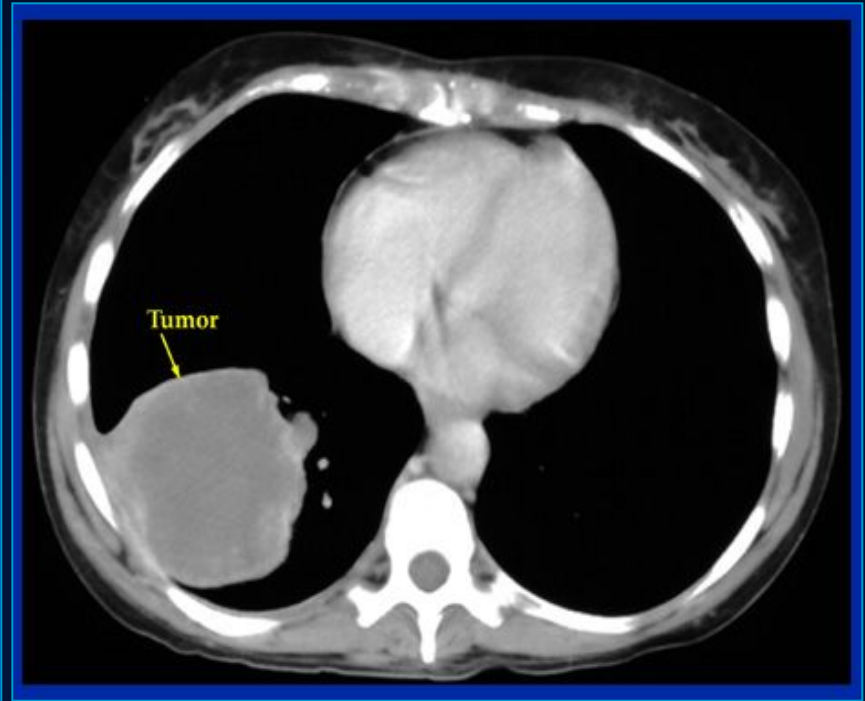
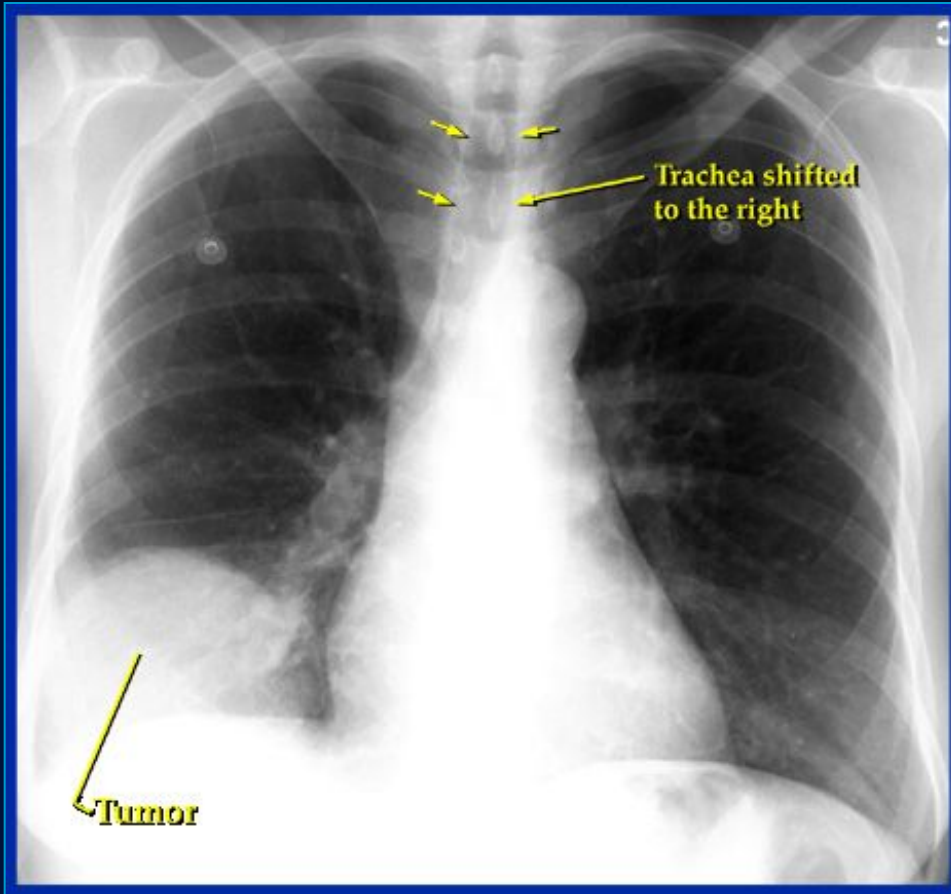
Периферический рак



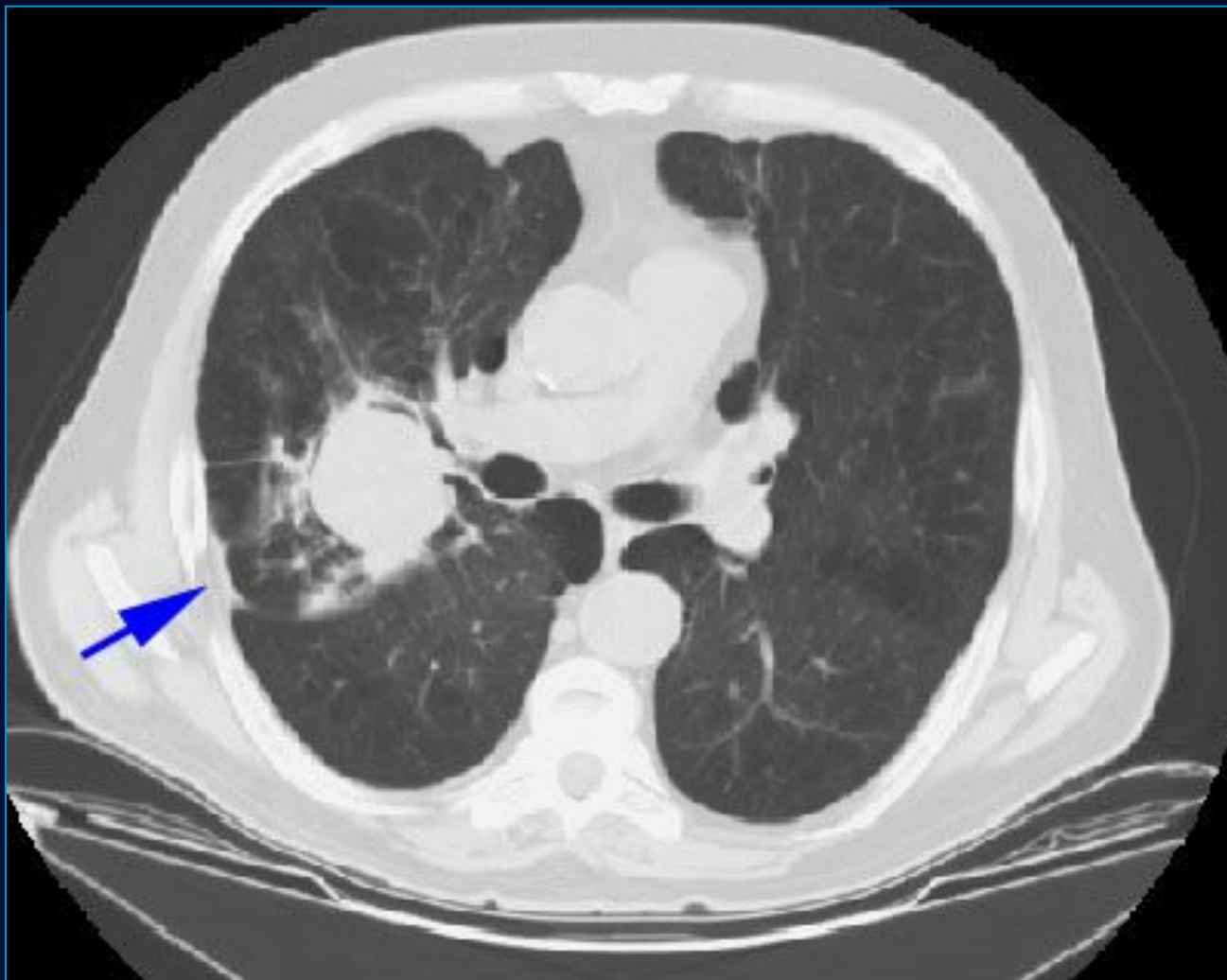
Периферический рак



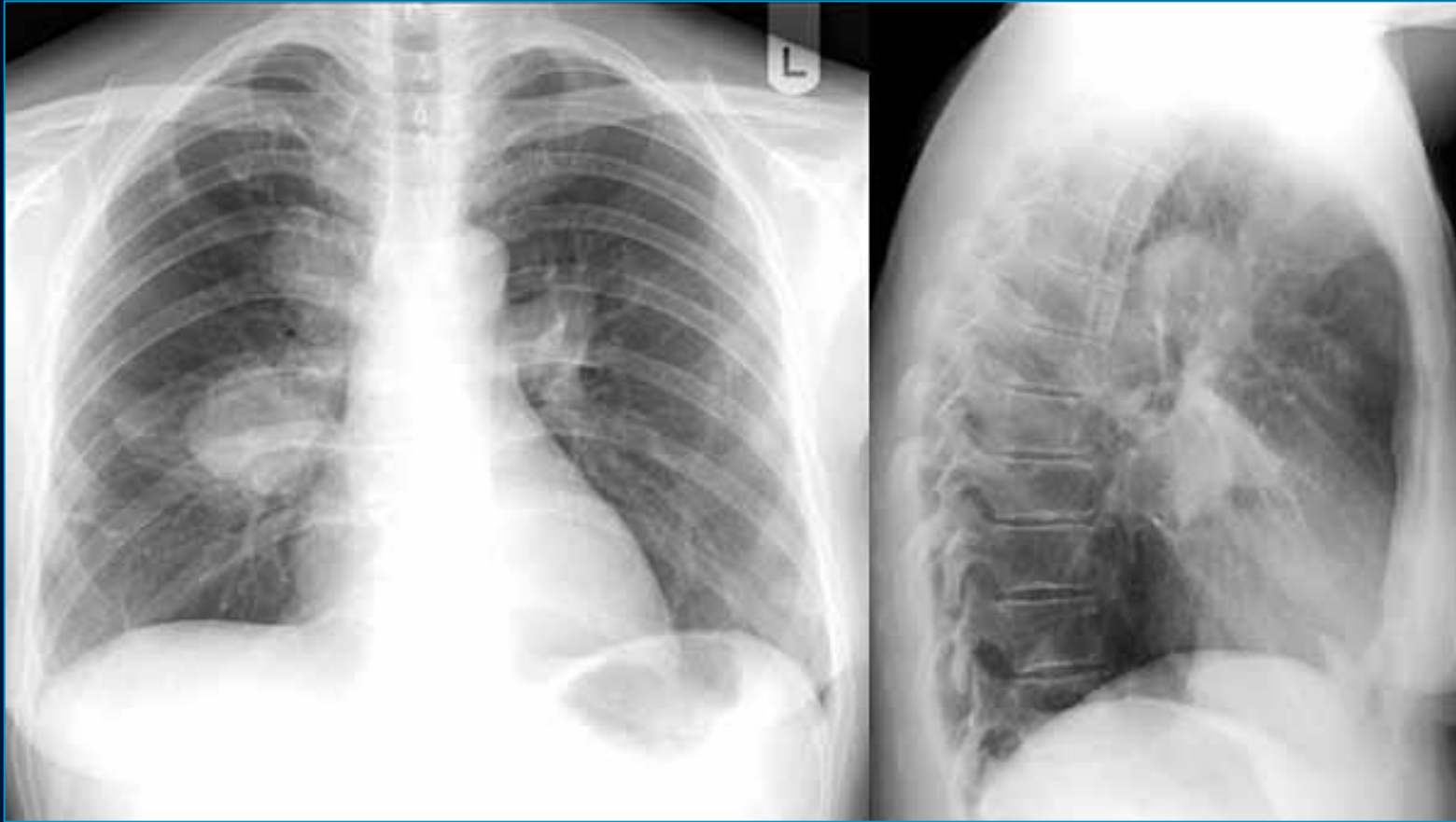
Периферический рак



Периферический рак

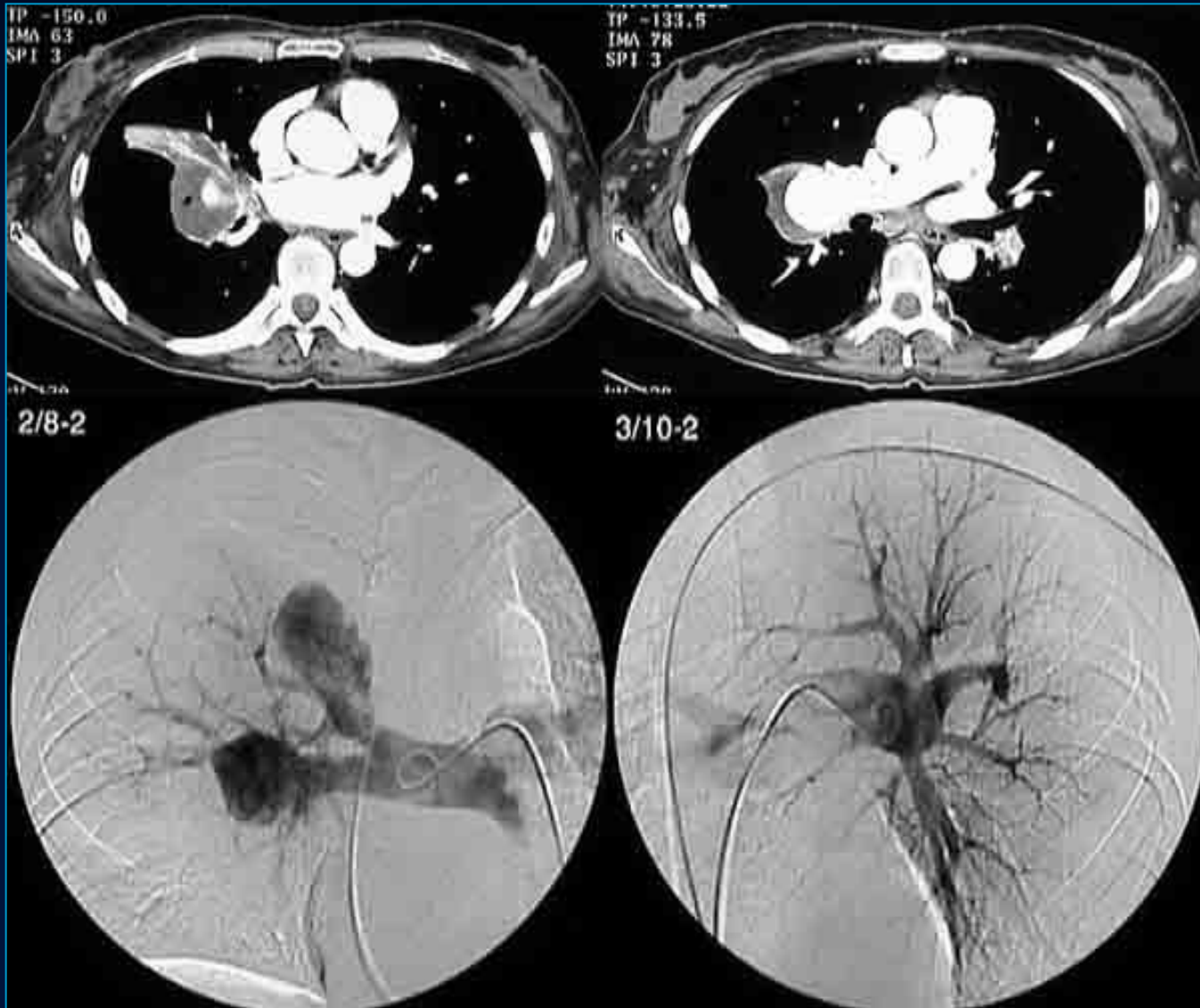


Ошибки диагностики

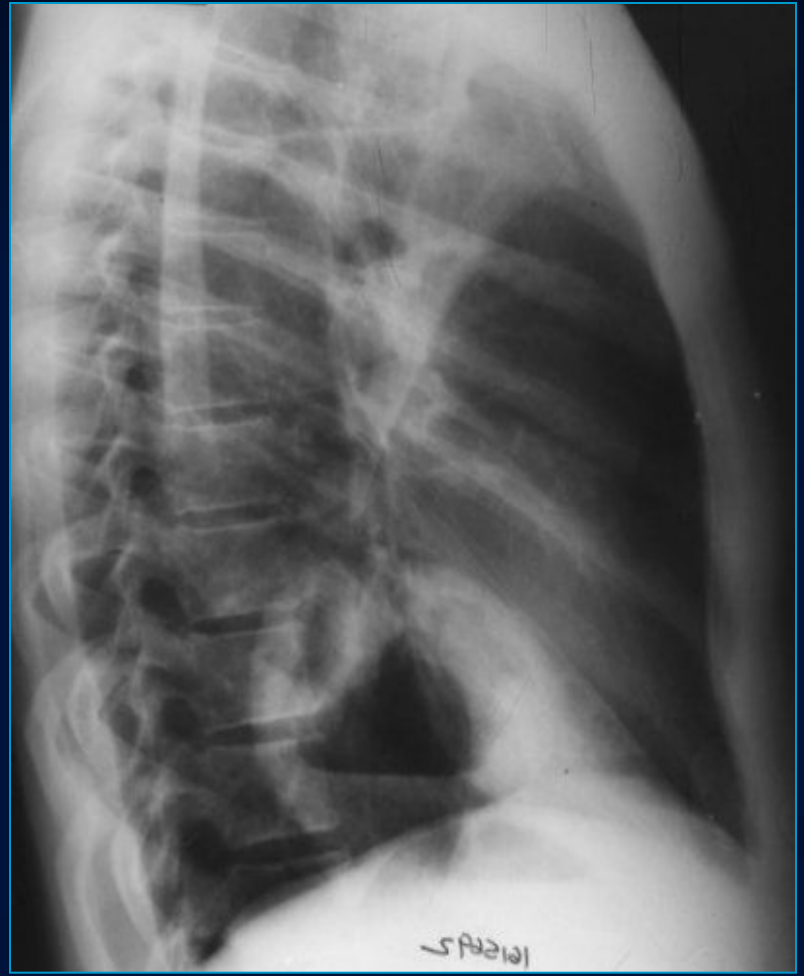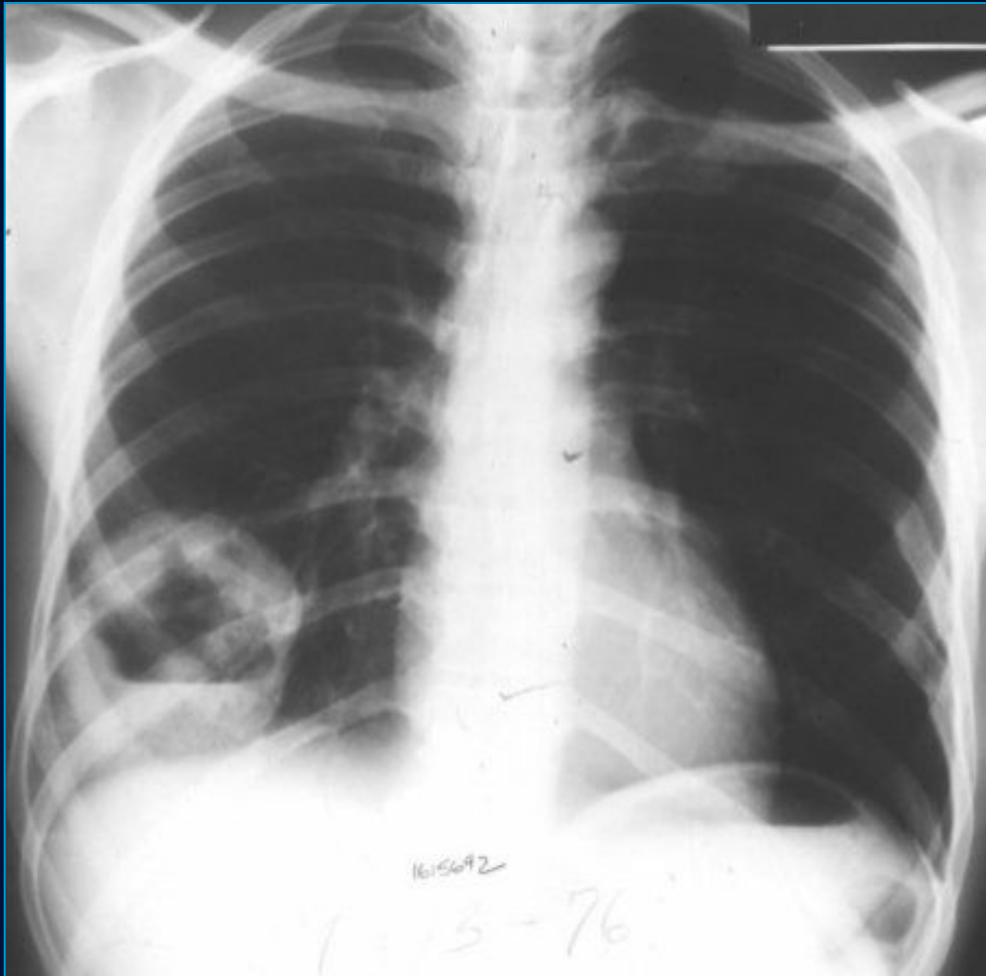


- Симулировать периферический рак может аневризма лёгочной артерии, как в этом наблюдении
-

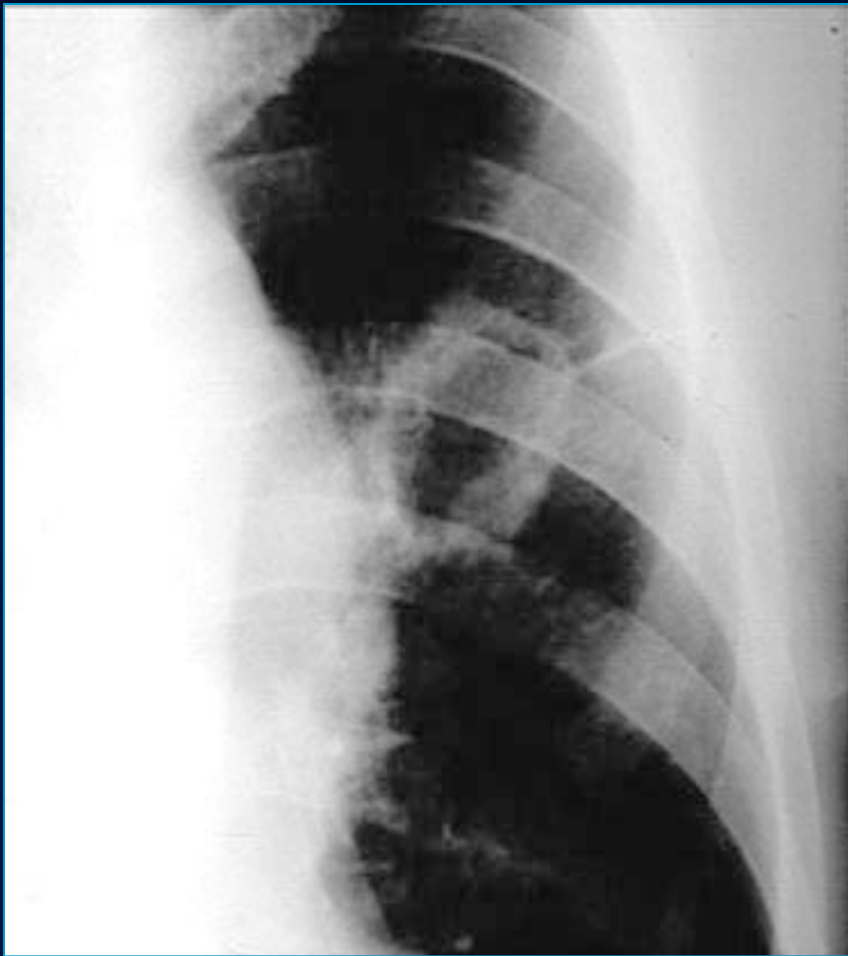Аневризма лёгочной артерии



Распад периферического рака

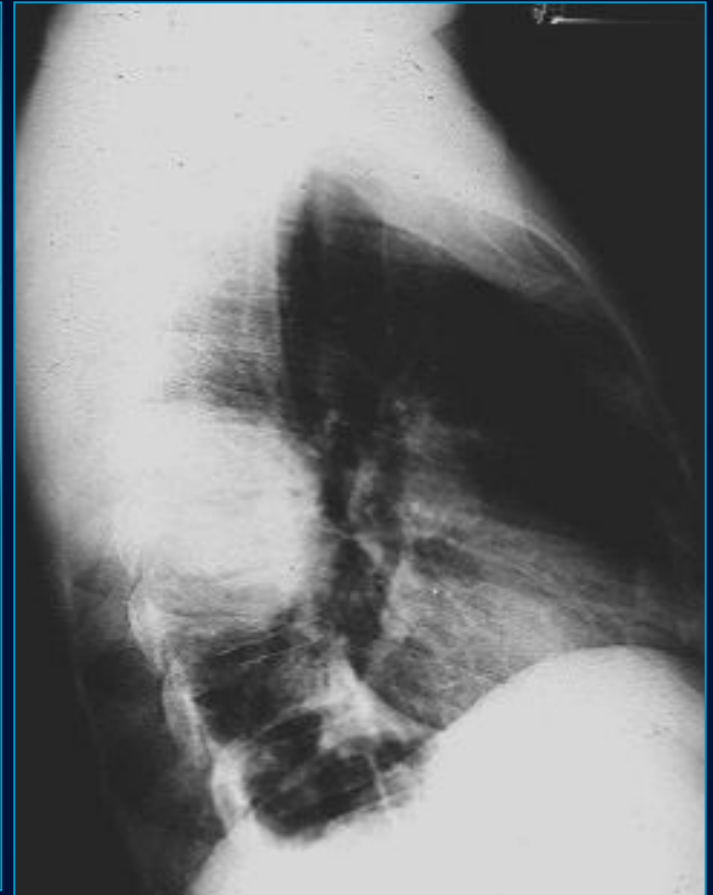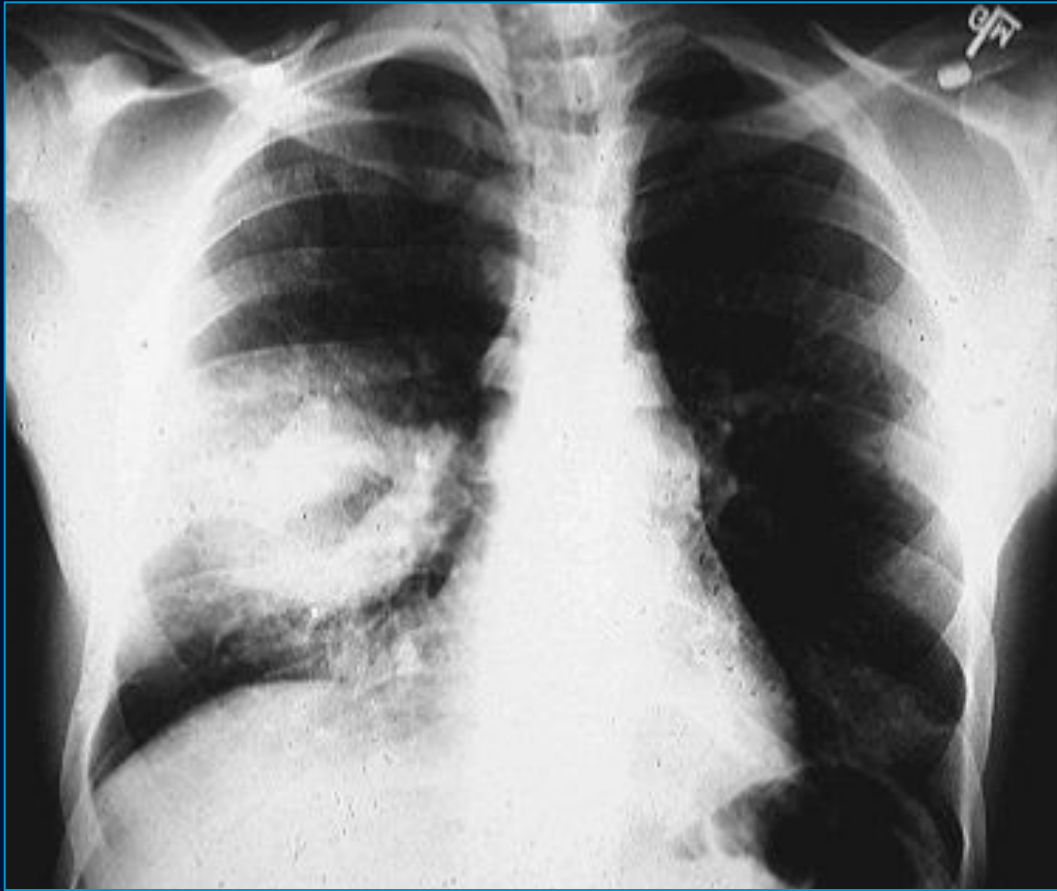


Распад периферического рака

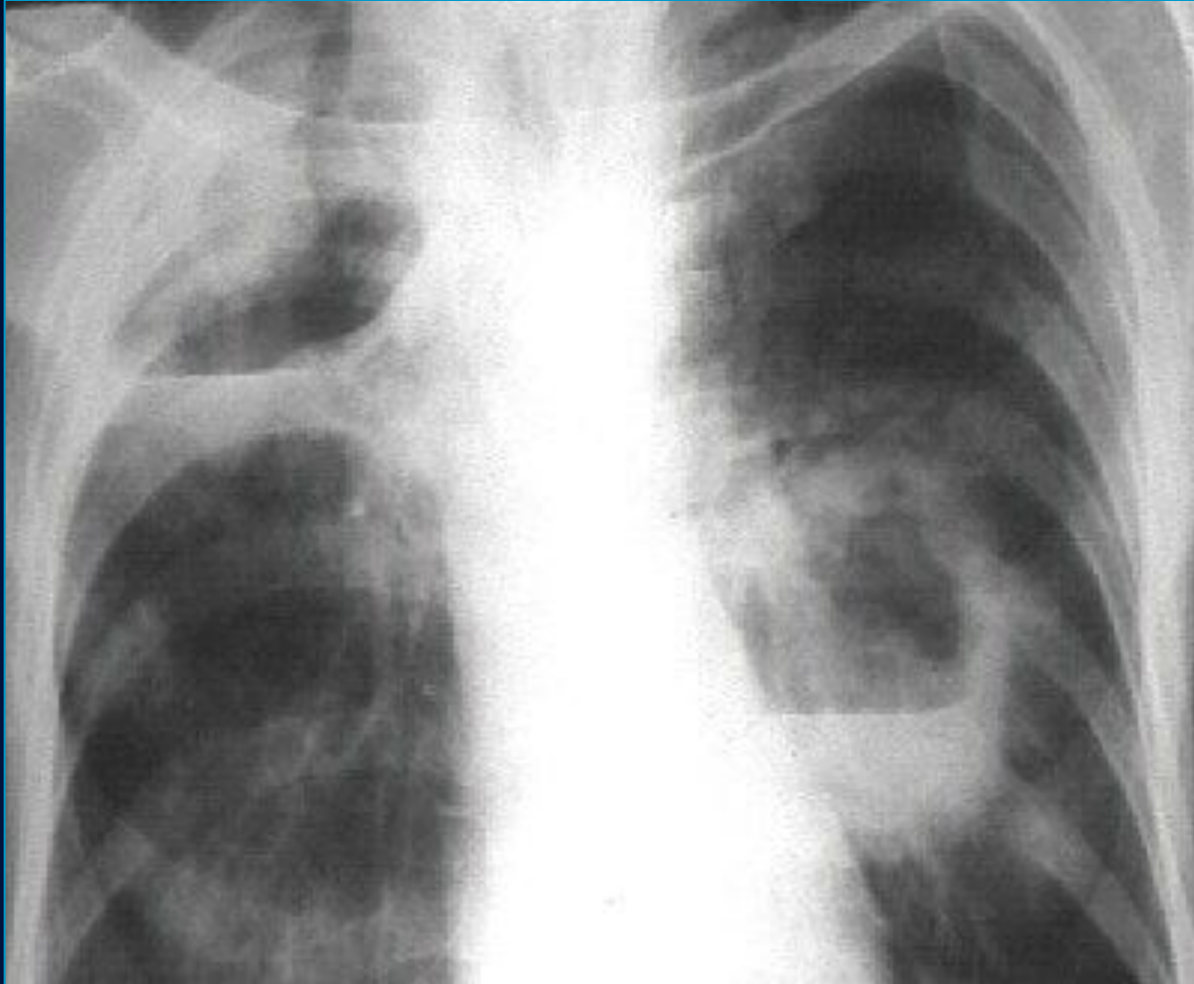


- Кроме полости распада в узле новообразования видно расширение средостения, контур которого полицикличесен из-за увеличения лимфоузлов.

Распад периферического рака

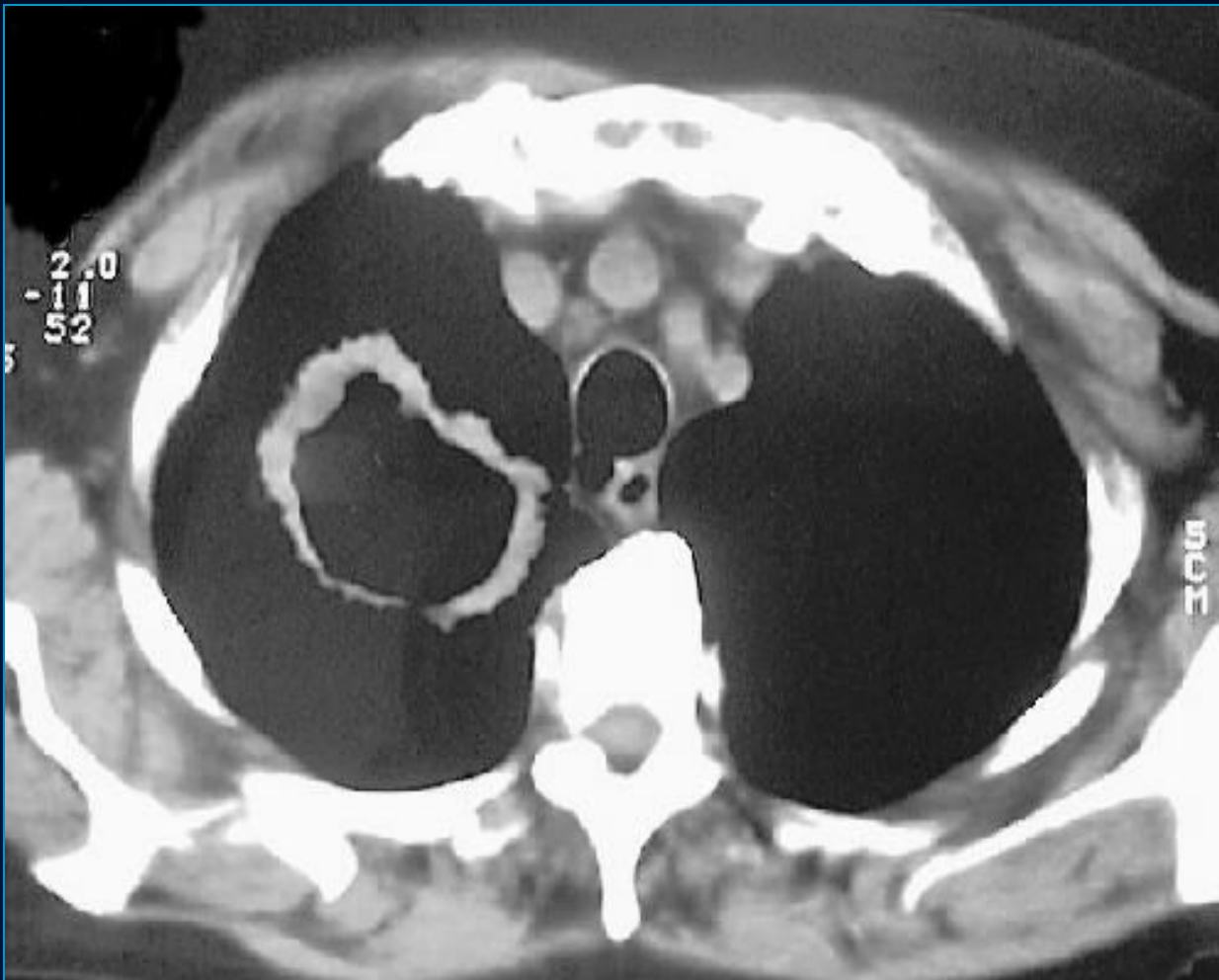


Распад периферического рака



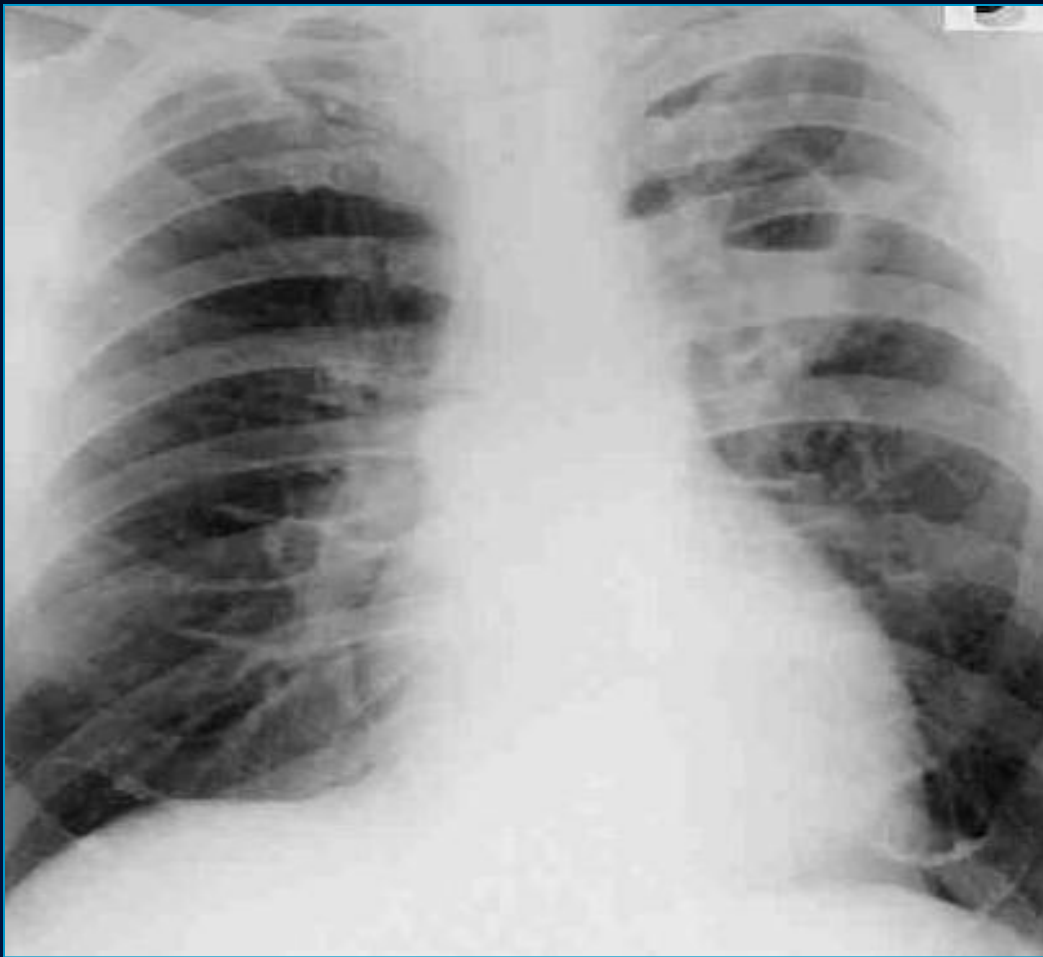
- Множественные раки легкого встречаются нечасто

Распад периферического рака



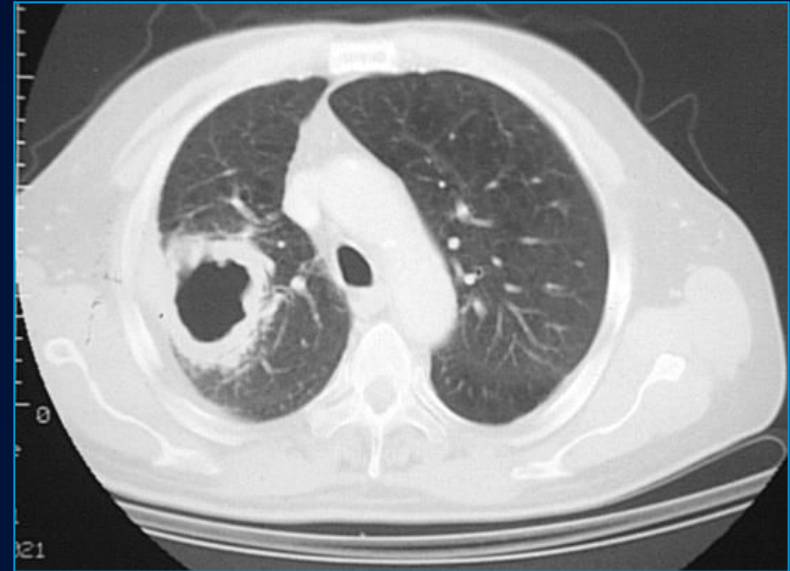
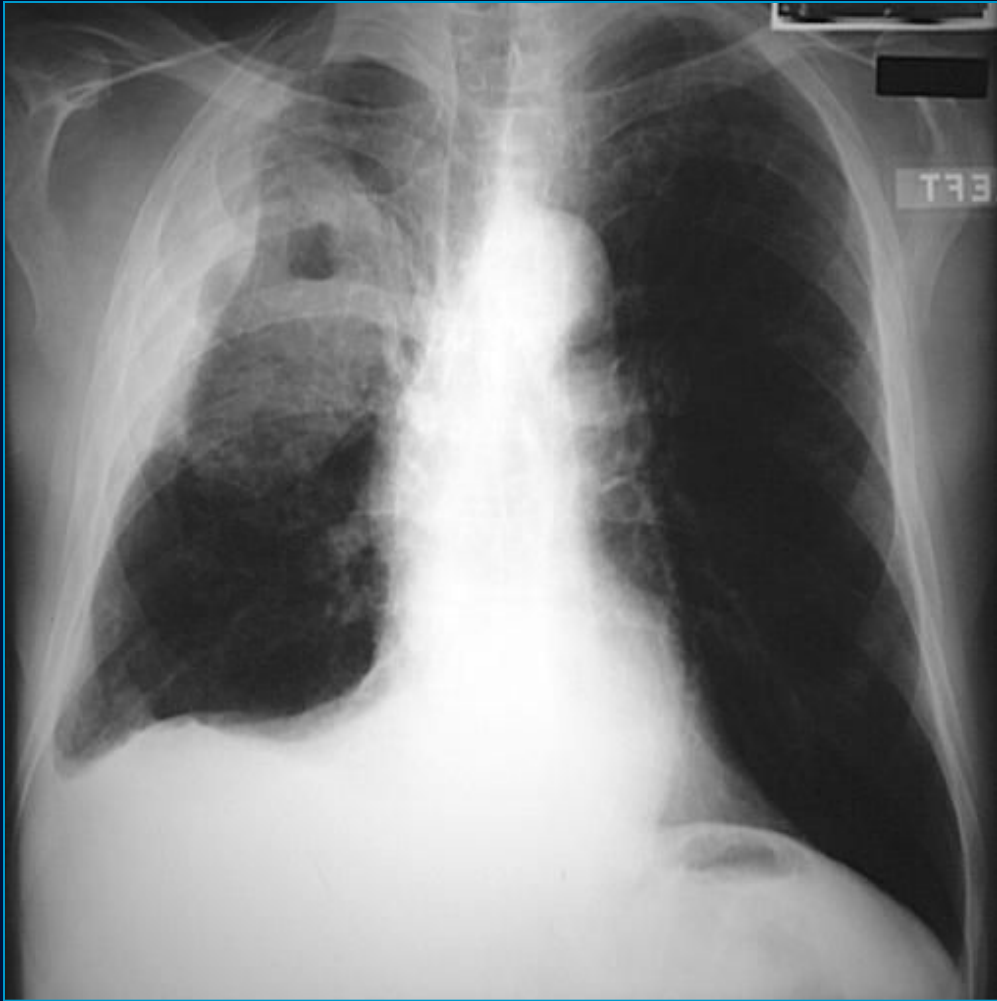
- В отличие от абсцесса легкого, при раке стенки полости обычно более толстые

Распад периферического рака

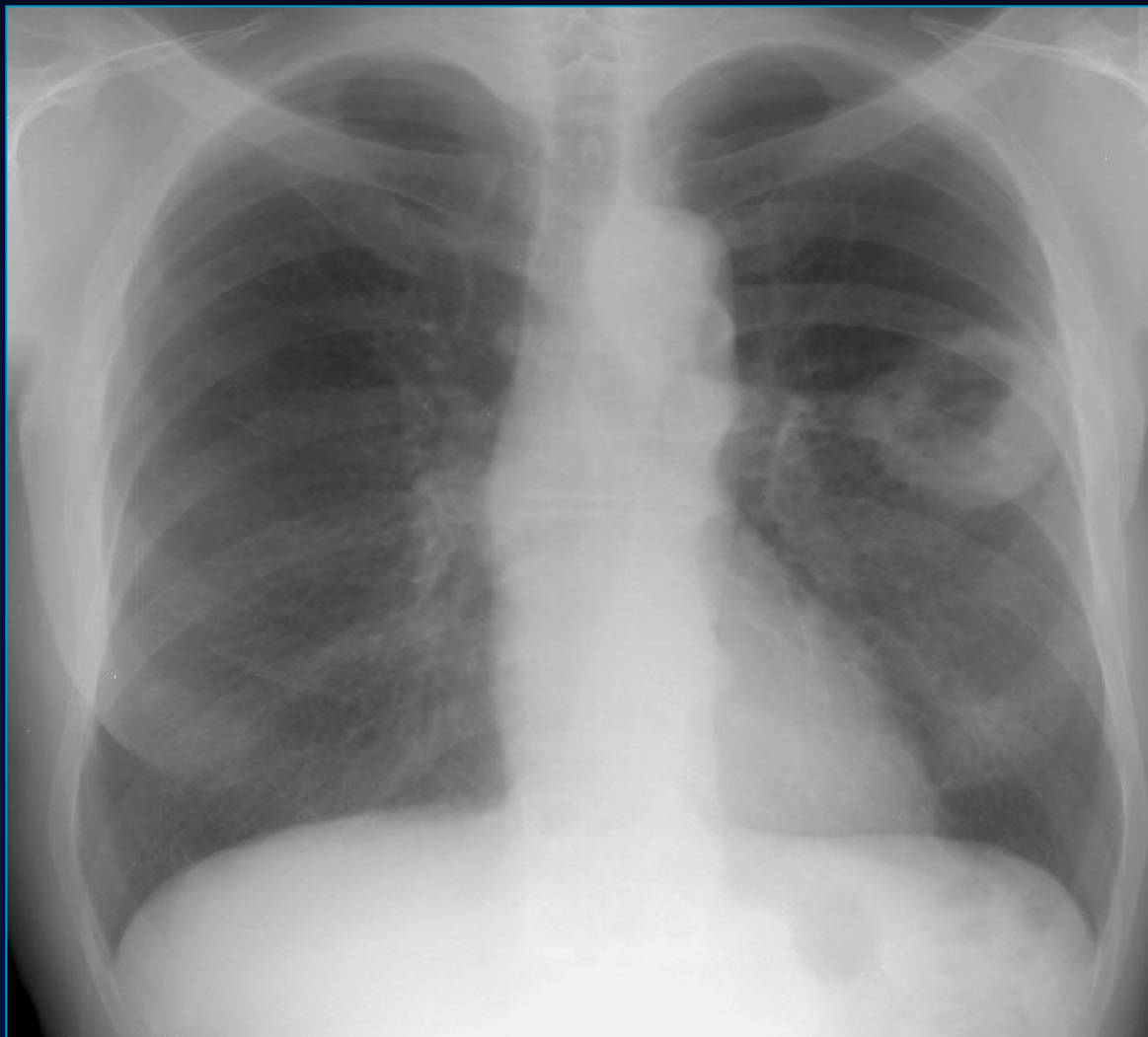


- Окружающая распавшийся периферический рак легочная ткань страдает редко

Распад периферического рака

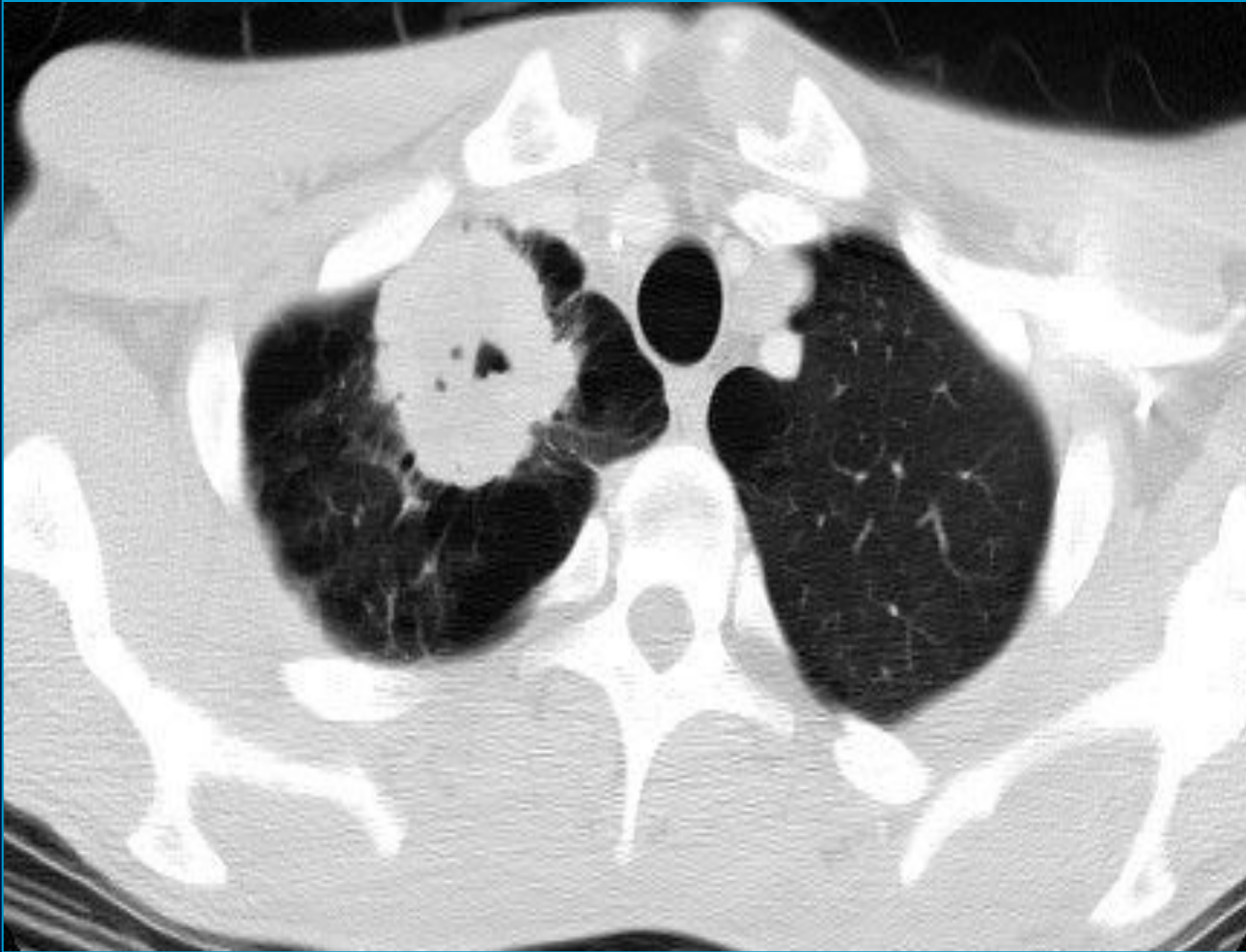


Распад периферического рака



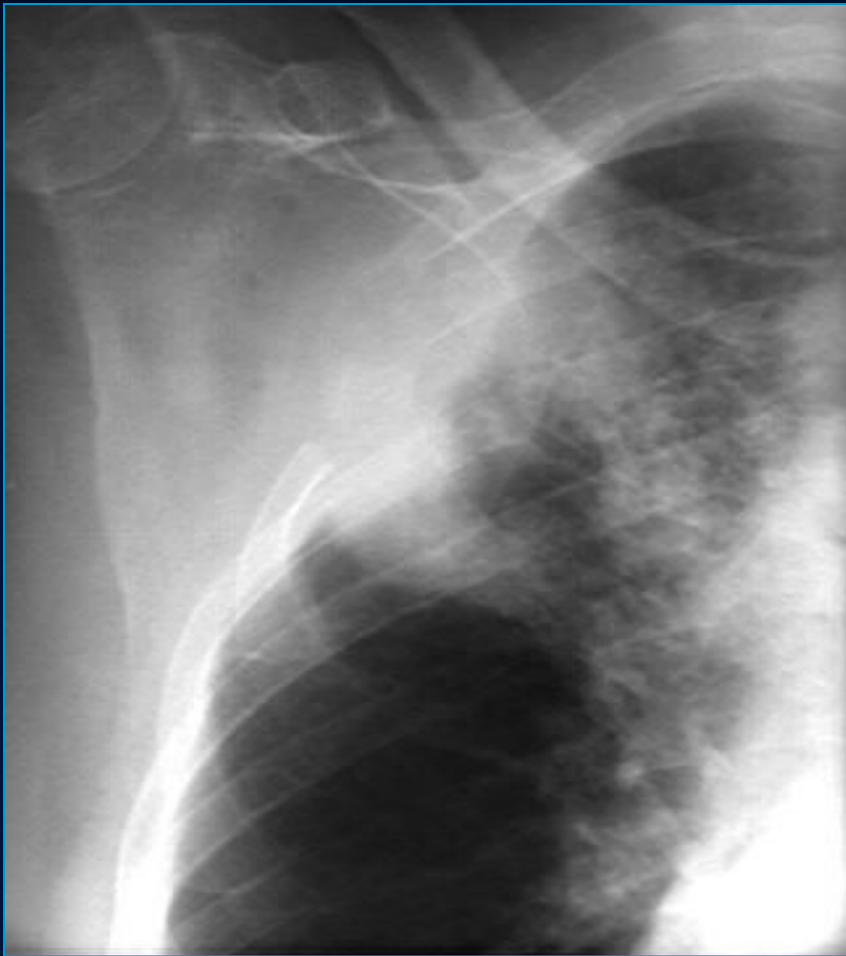
- Плоскоклеточный рак
левого
легкого
 - Периферическая форма
 - Распад
-

Распад периферического рака



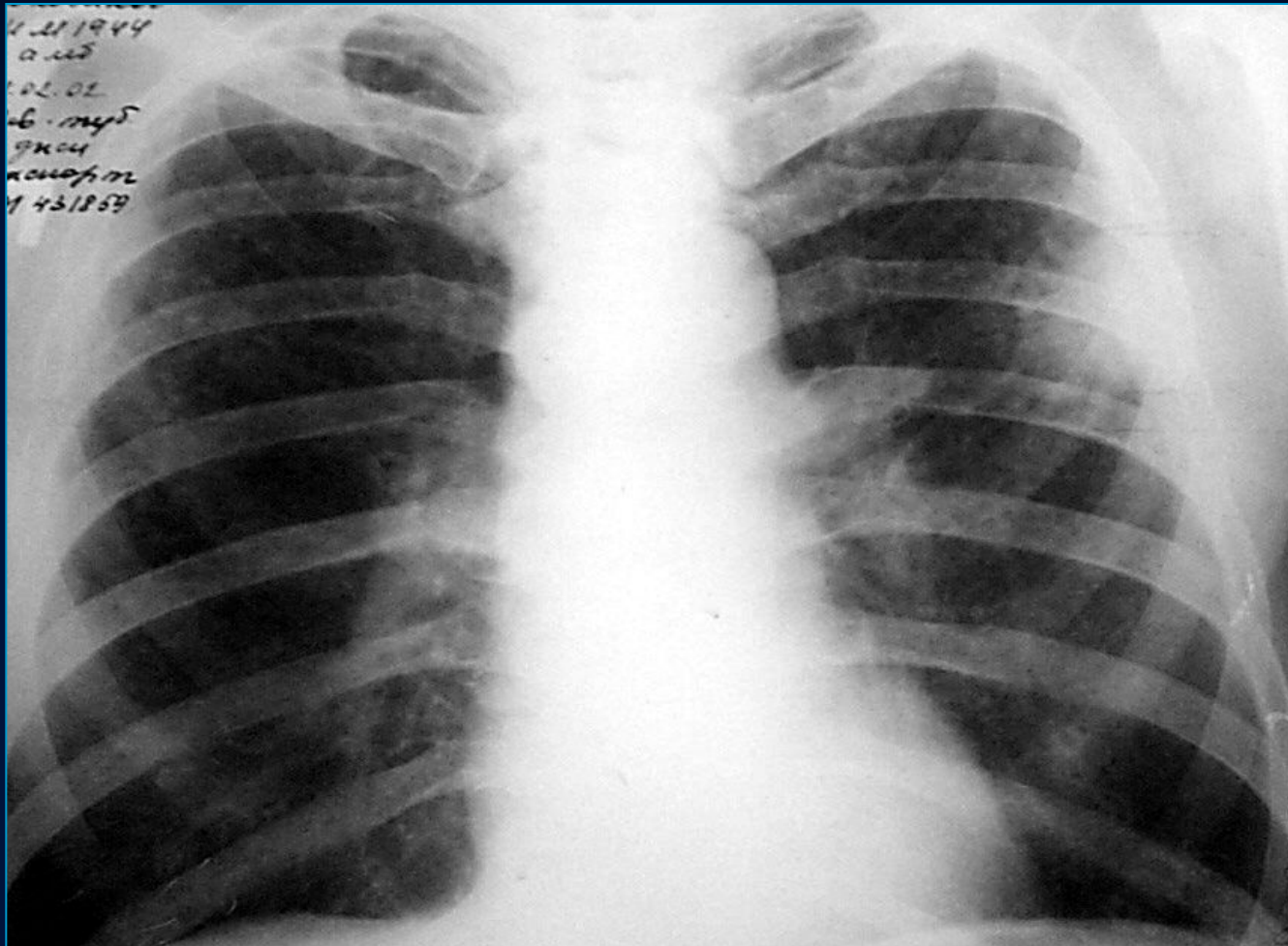
- КТ легких
- Плоскоклеточный рак с распадом

Контактное прорастание ребер

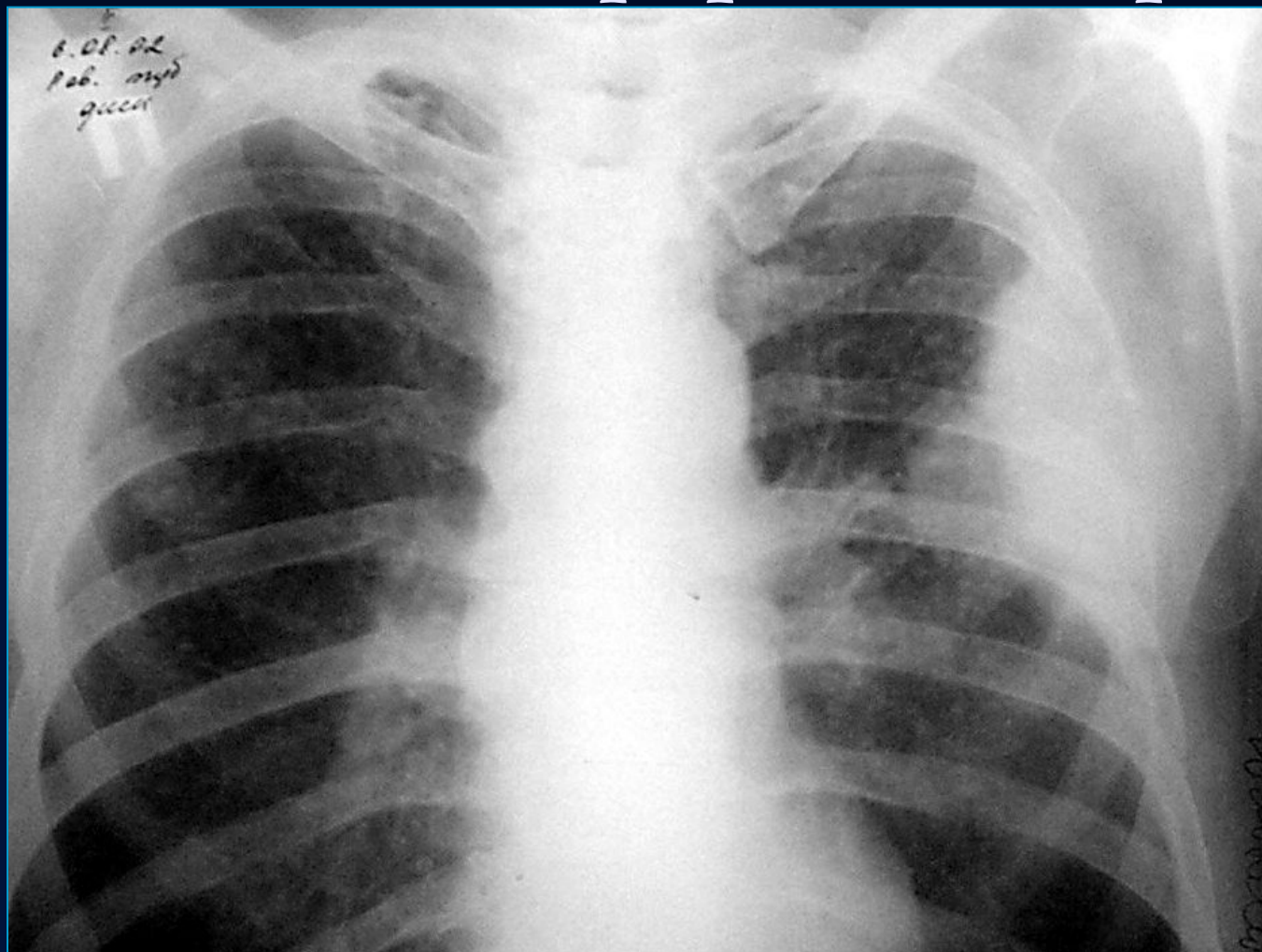


- Второй вид осложнения периферического рака – прорастание в стенку грудной полости с разрушением ребер

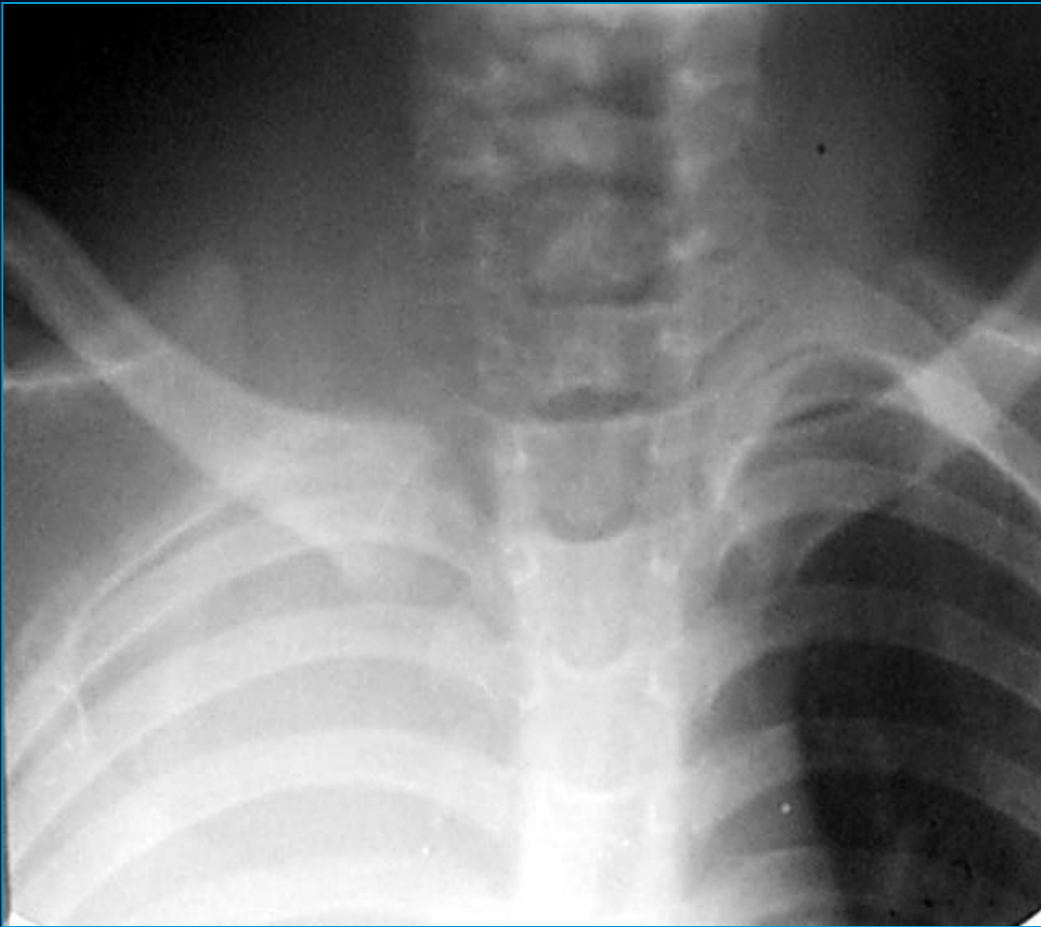
Периферический рак (начальная стадия)



Через 2 месяца - наступило контактное прорастание ребер

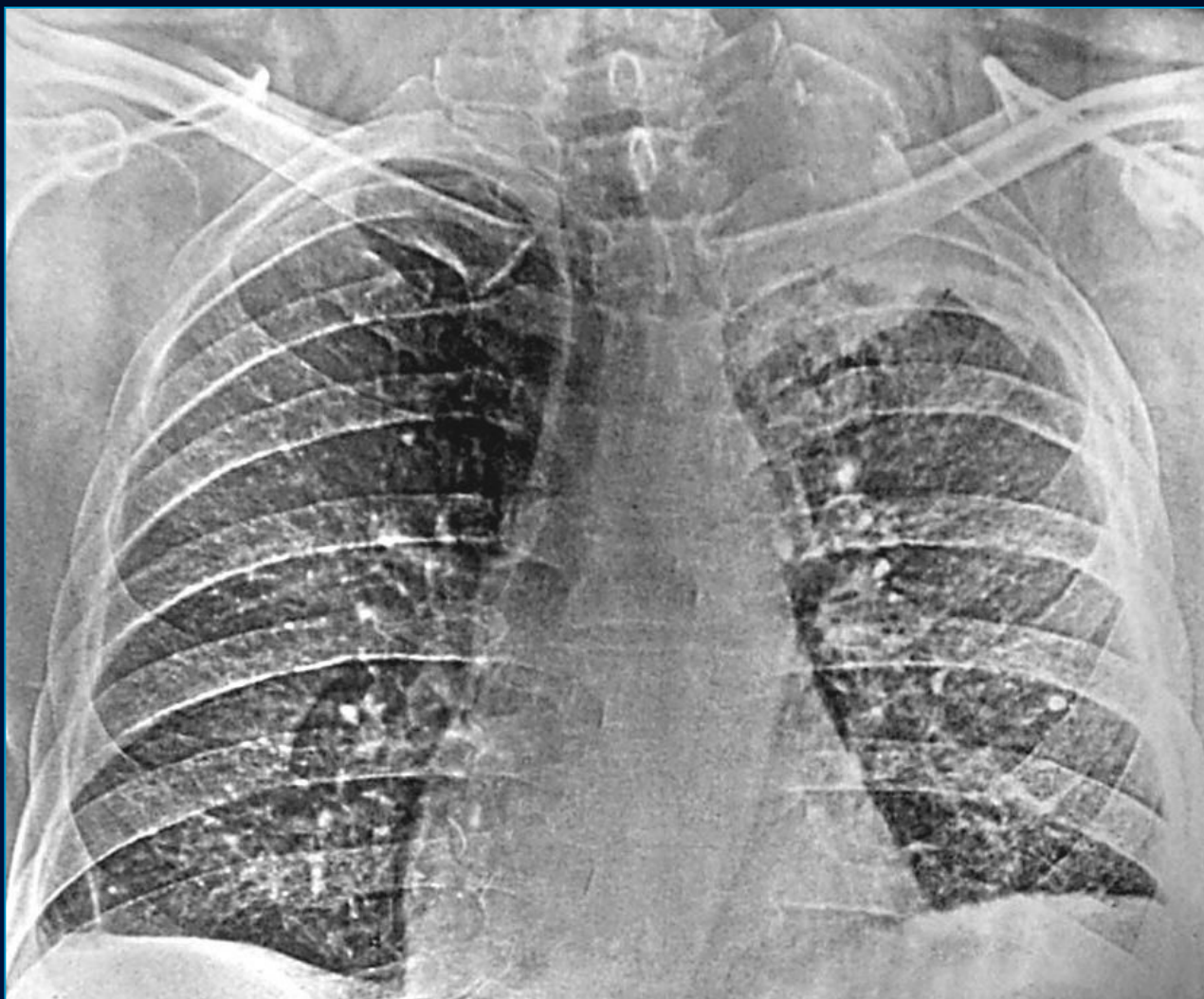


Опухоль Пэнкоста

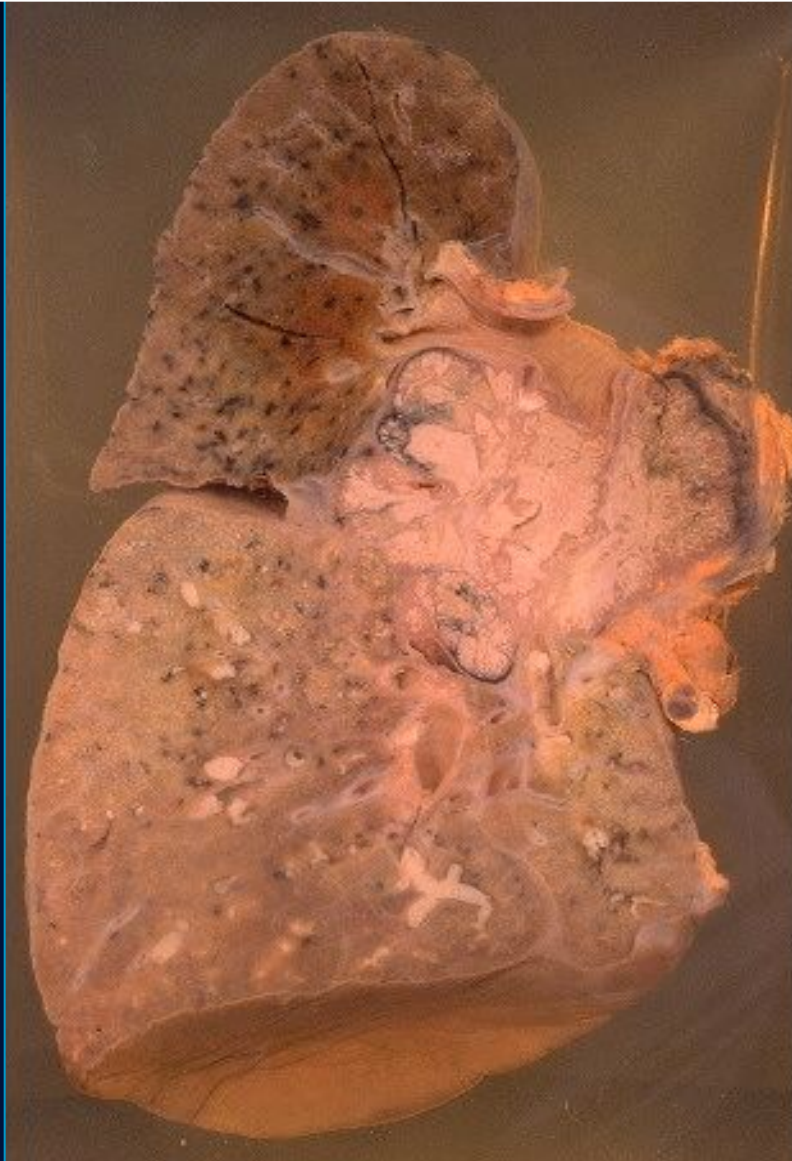


- Осложнение периферического рака с локализацией на вершущке легкого.
- Рзрушены задние отделы ребер.
- Есть неврологическая симптоматика – прорастание плечевого сплетения

Опухоль Пэнкоста

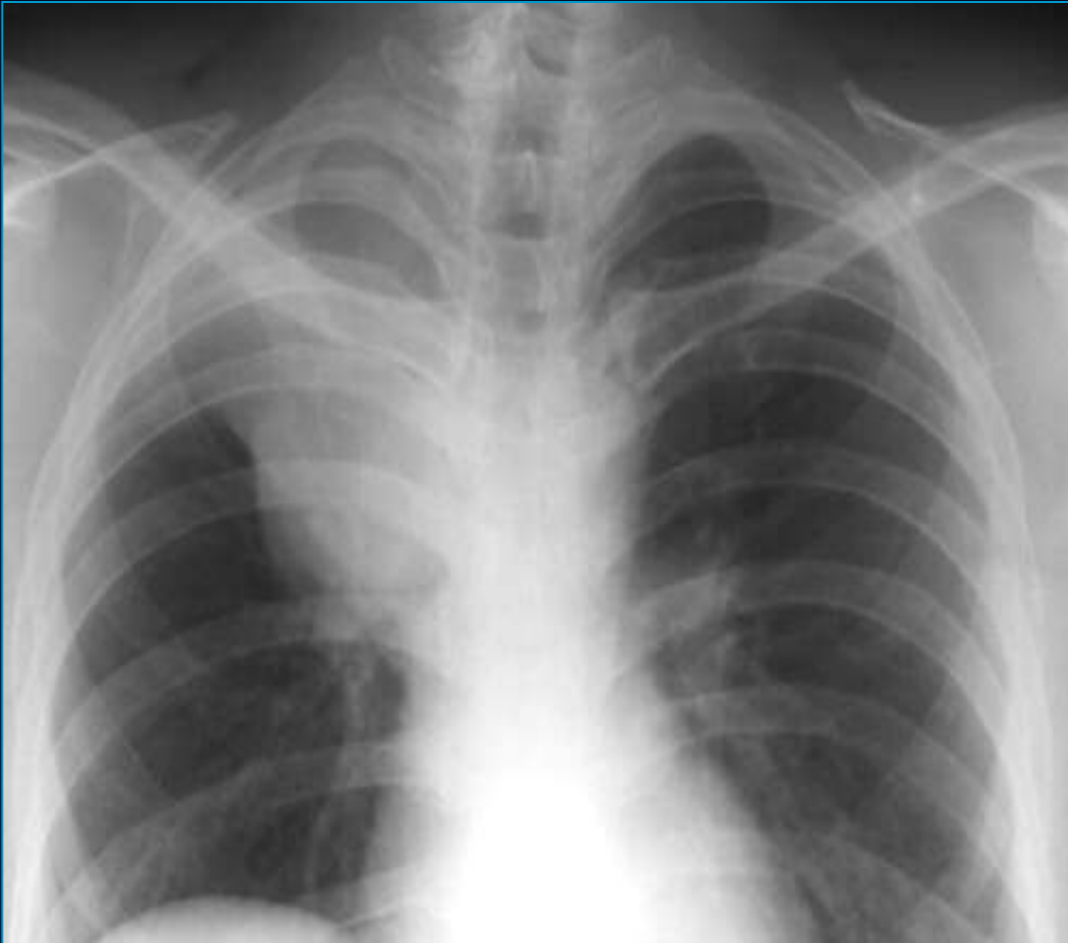

Центральный рак



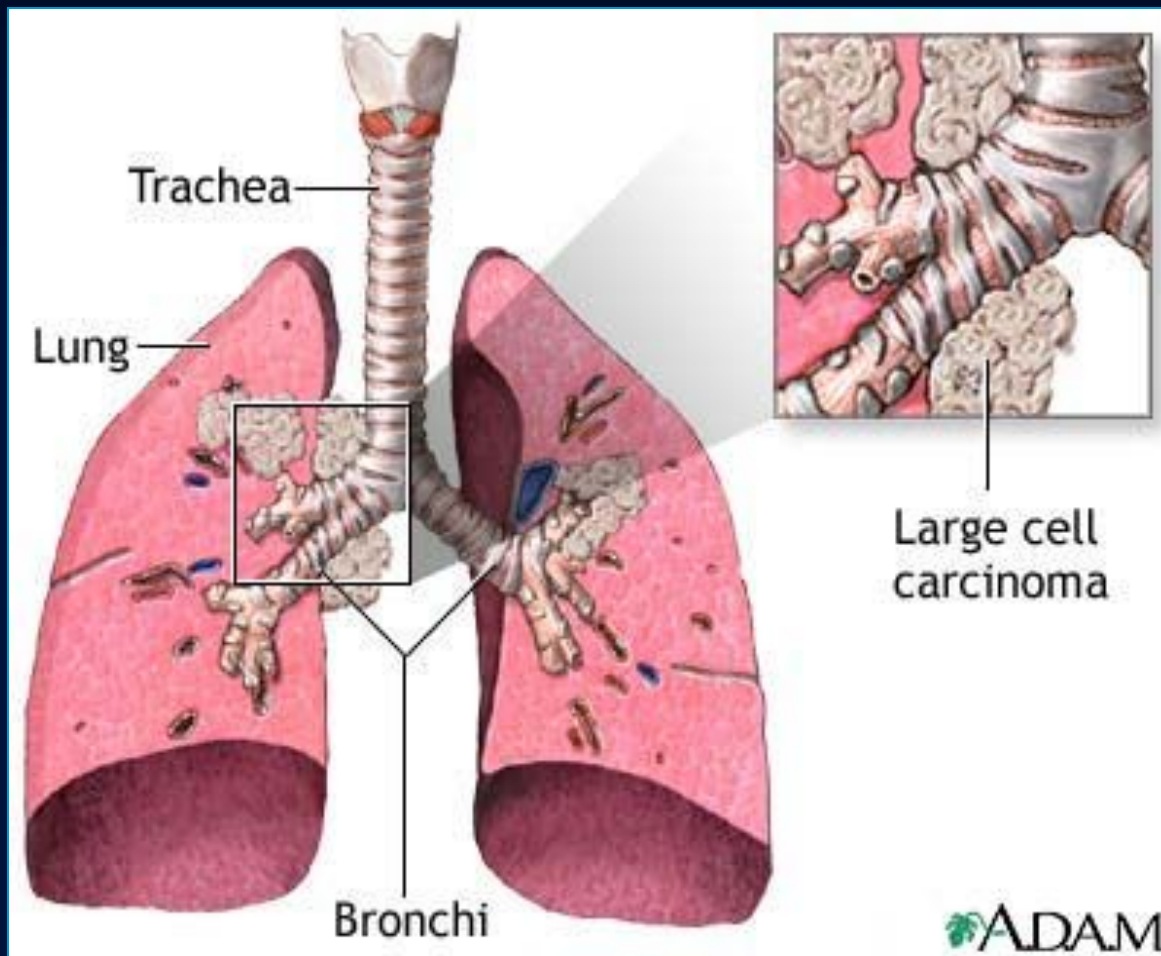
- Анатомический препарат центрального рака правого промежуточного бронха

Центральный рак



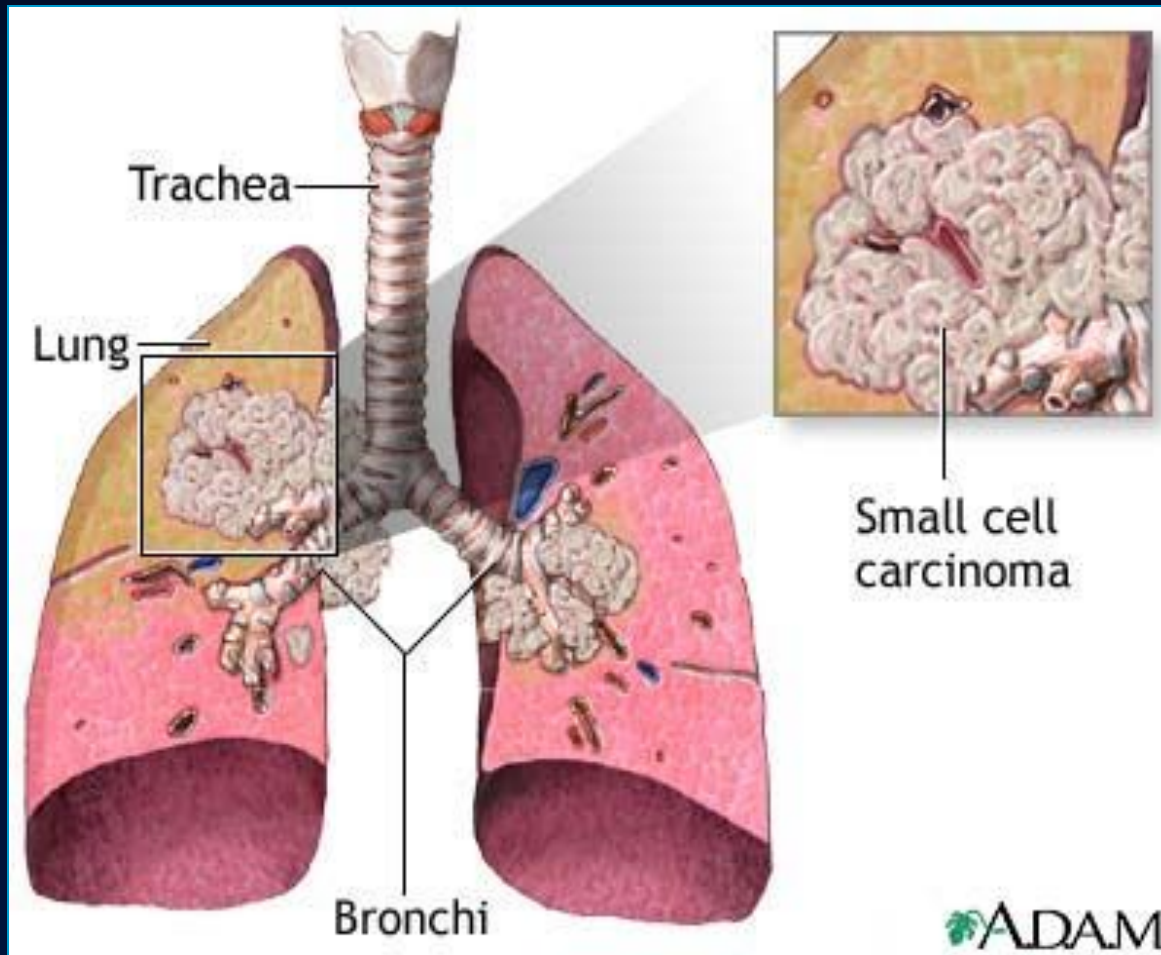
- Основные признаки центрального рака – нарушение бронхиальной проходимости и узел в корне легкого

Центральный рак начальная фаза



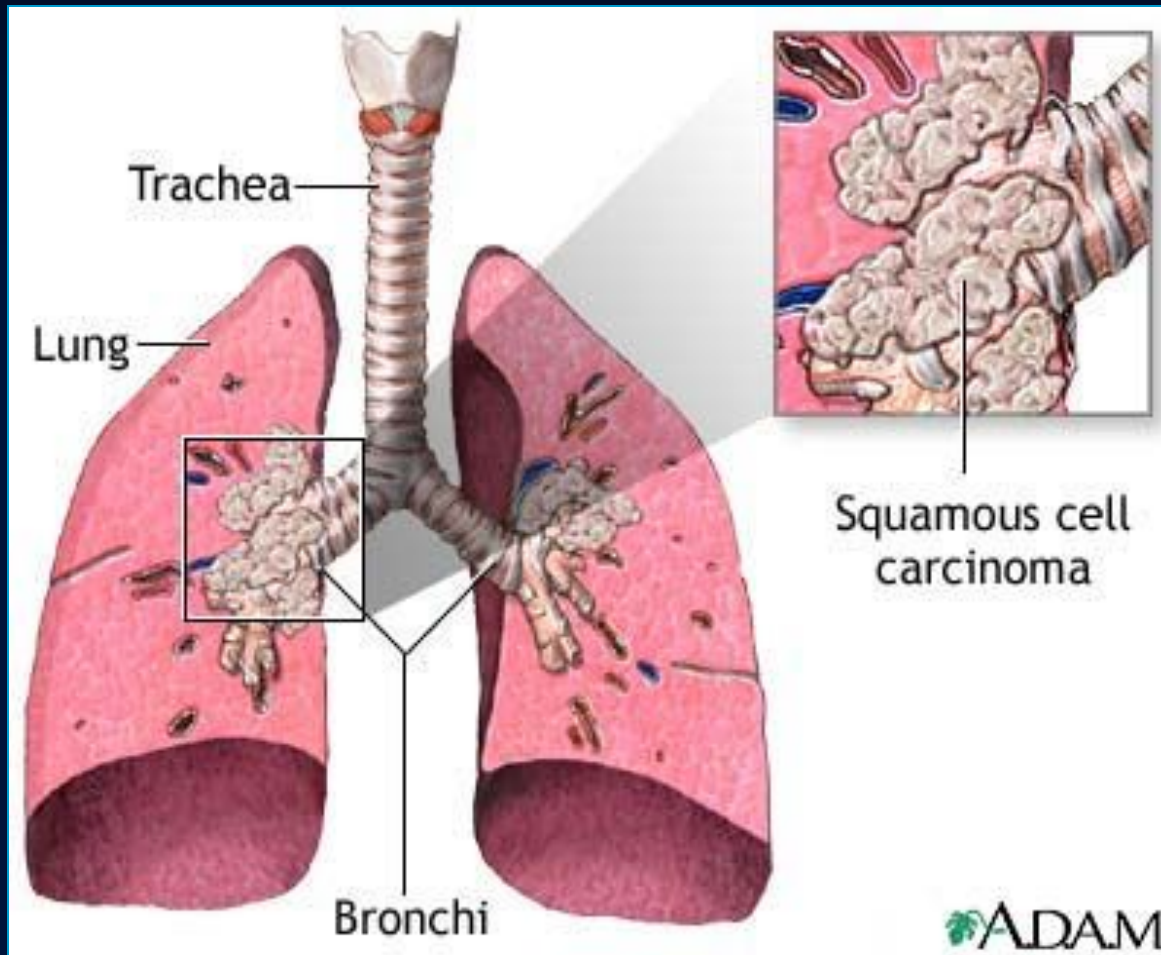
- Начало роста центрального рака — эпителий крупных бронхов

Центральный рак



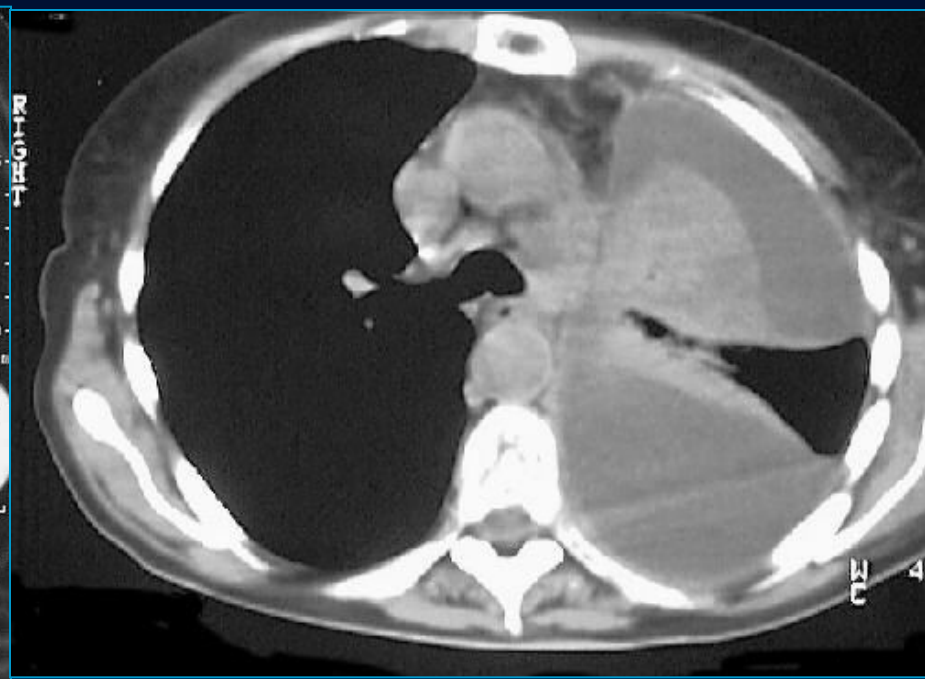
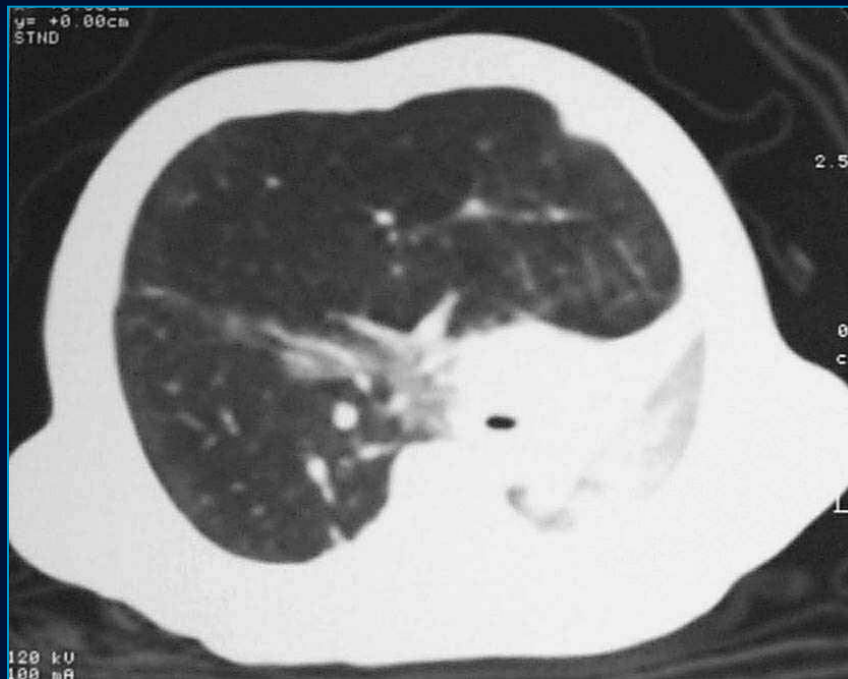- Субстрат центрального рака - прорастание стенки крупного бронха

Центральный рак

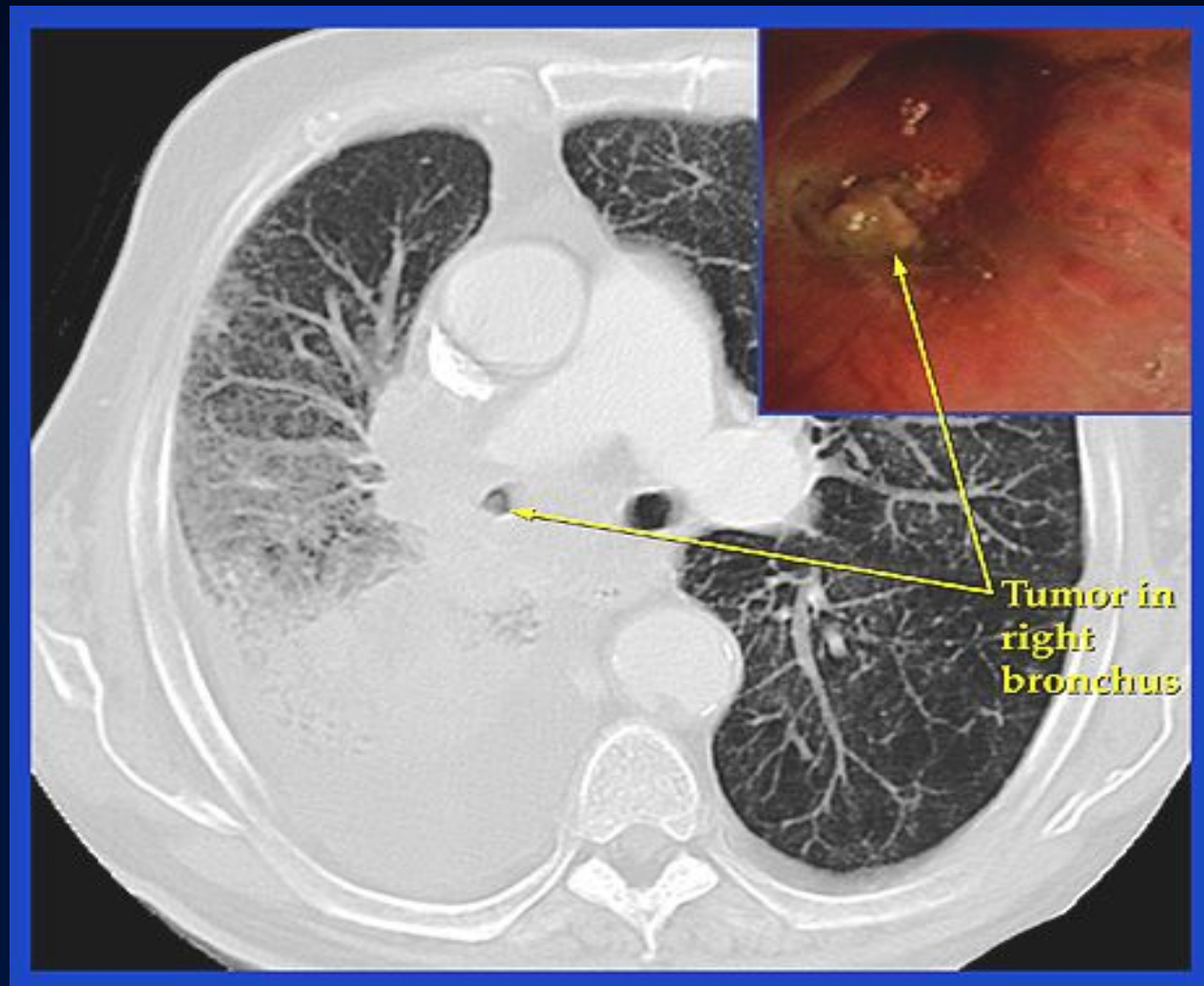


- До наступления ателектаза центральный рак обнаруживают редко

Центральный рак

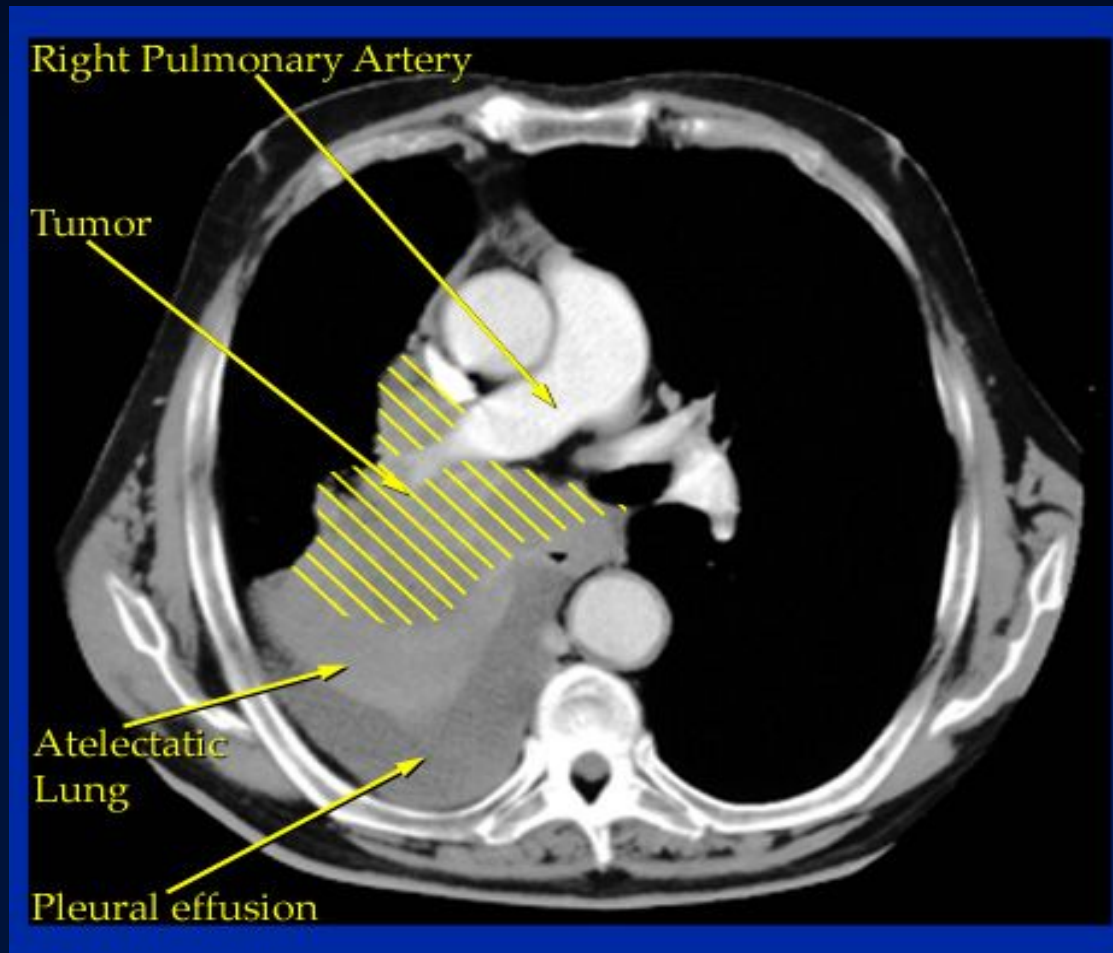


Центральный рак



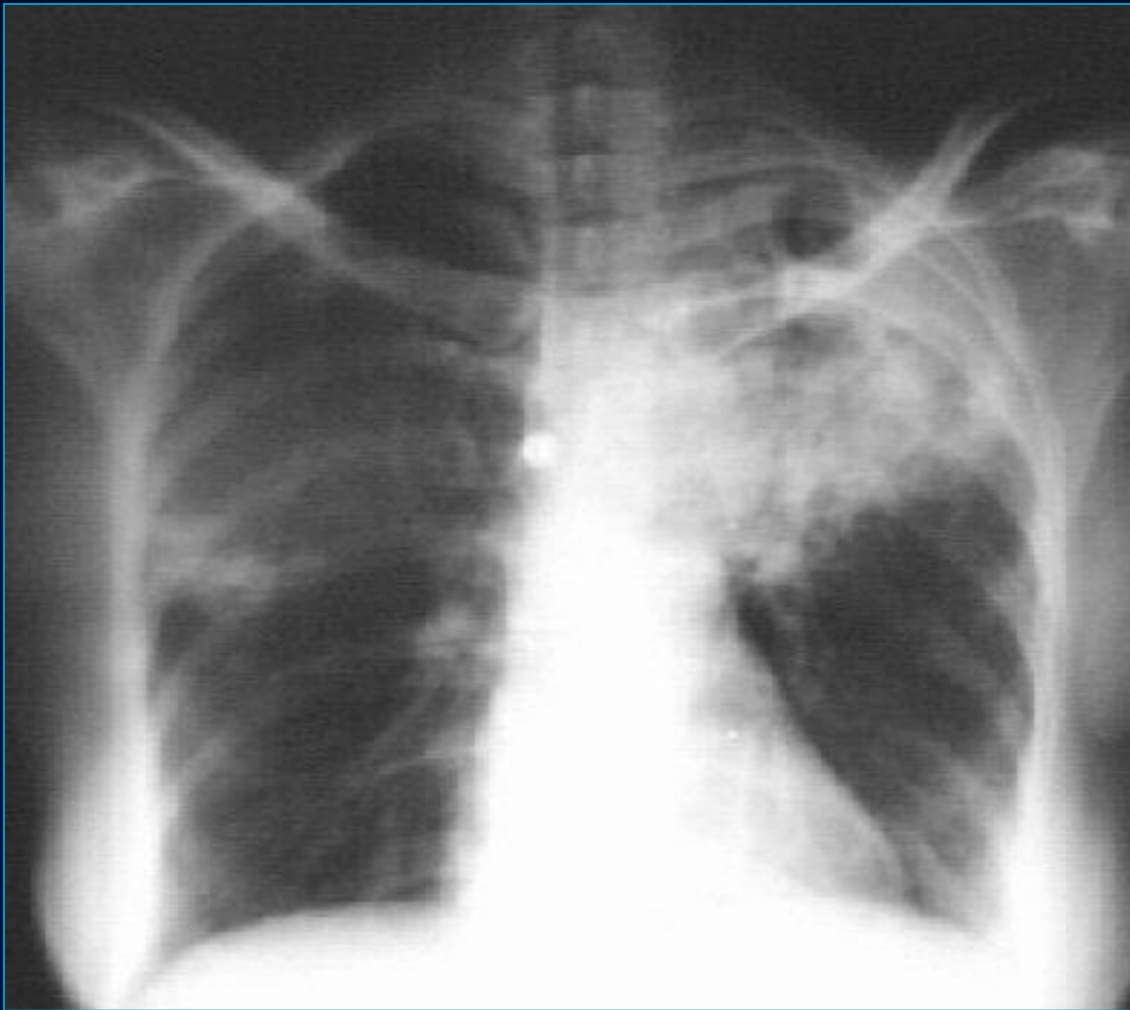
- Ателектаз правой нижней доли
- Поражены лимфоузлы корня

Центральный рак



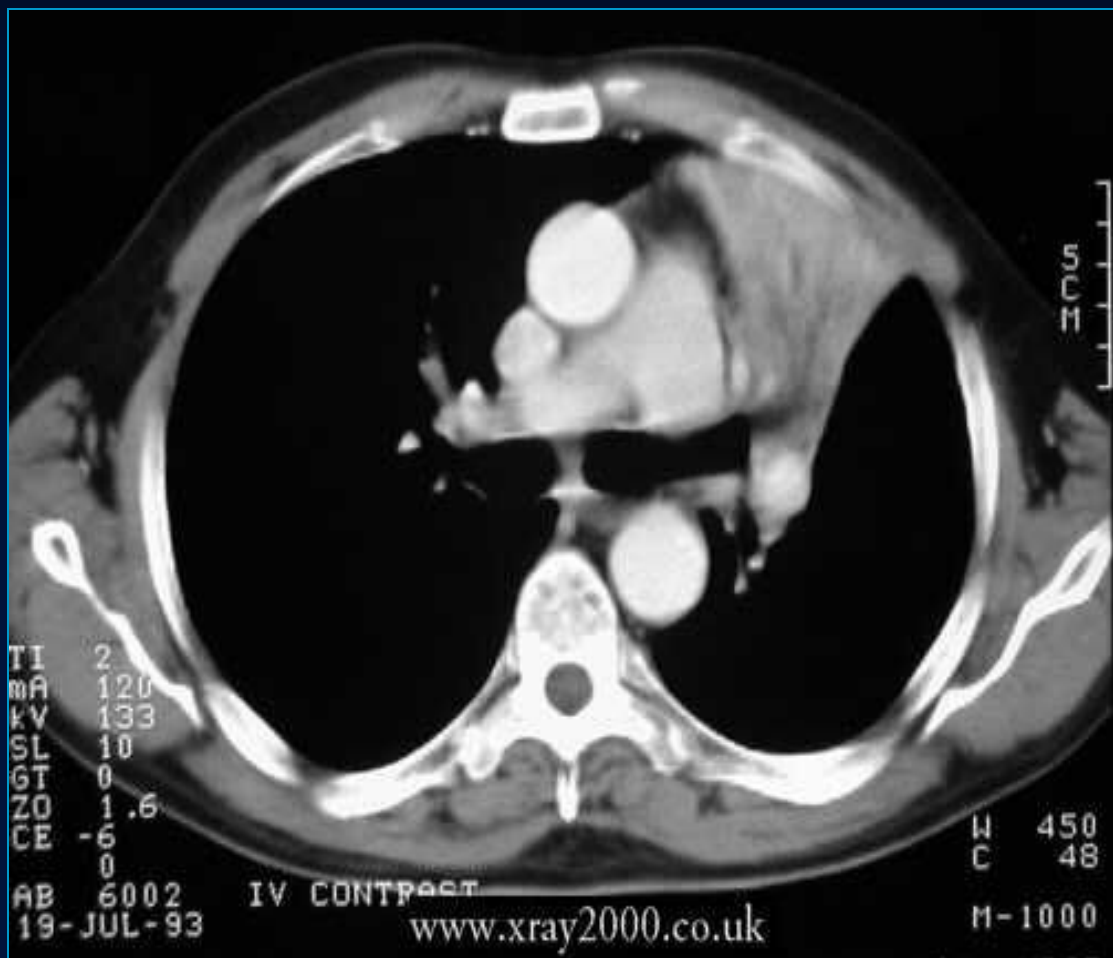
- Аналогичный случай

Обструктивный пневмонит при центральной раке



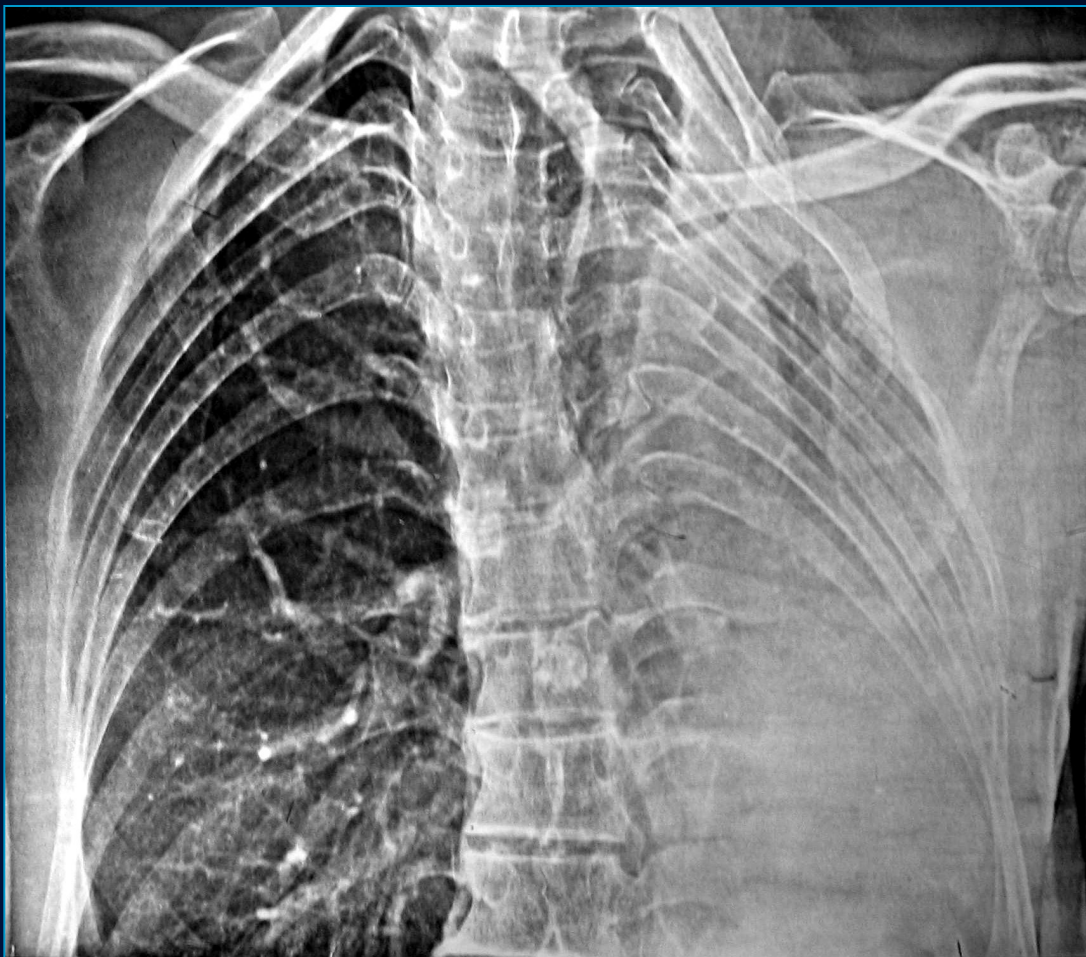- Часто первым обнаруживают не рак а пневмониеподобное состояние — обструктивный пневмонит.
- Он возникает от нарушения бронхиального дренажа

Центральный рак с ателектазом



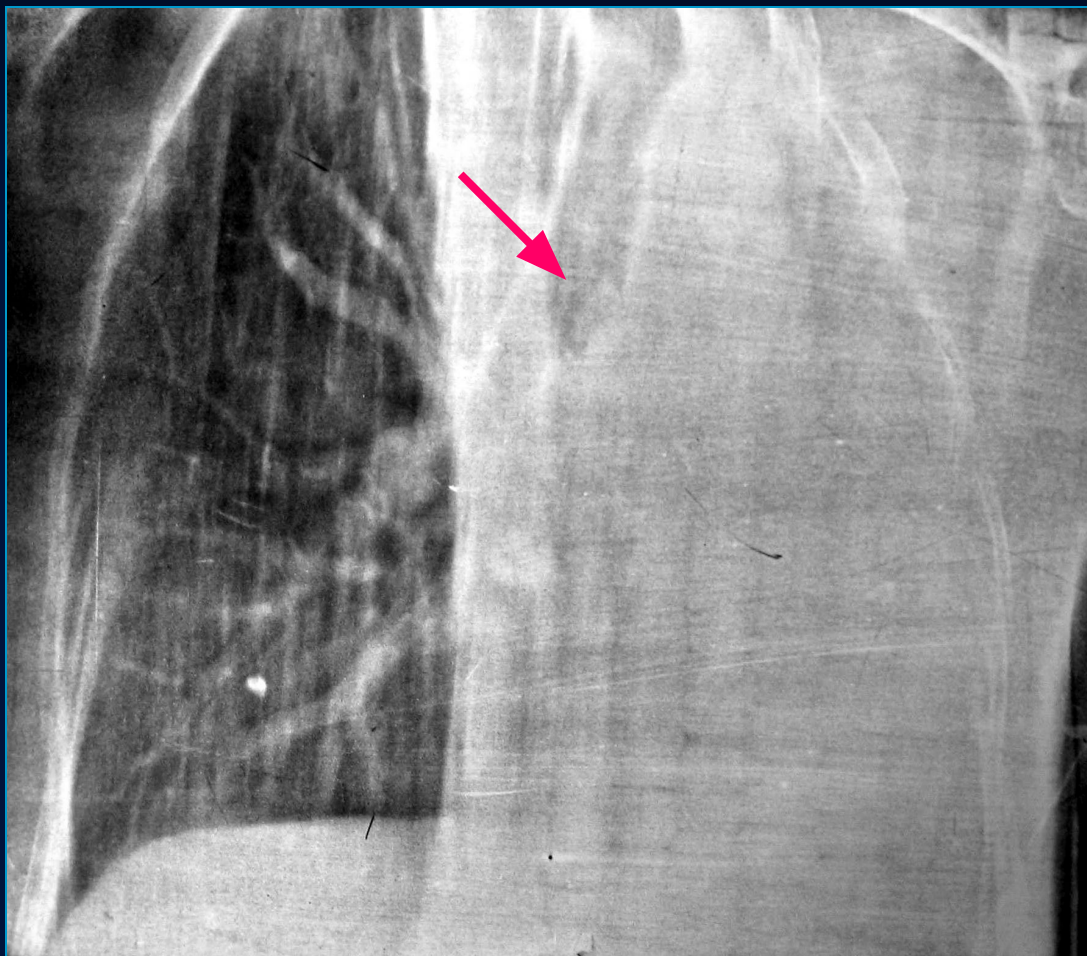- Ателектаз
ОДНОГО ИЗ
ЯЗЫЧКОВЫХ
СЕКМЕНТОВ
СЛЕВА

Центральный рак с ателектазом



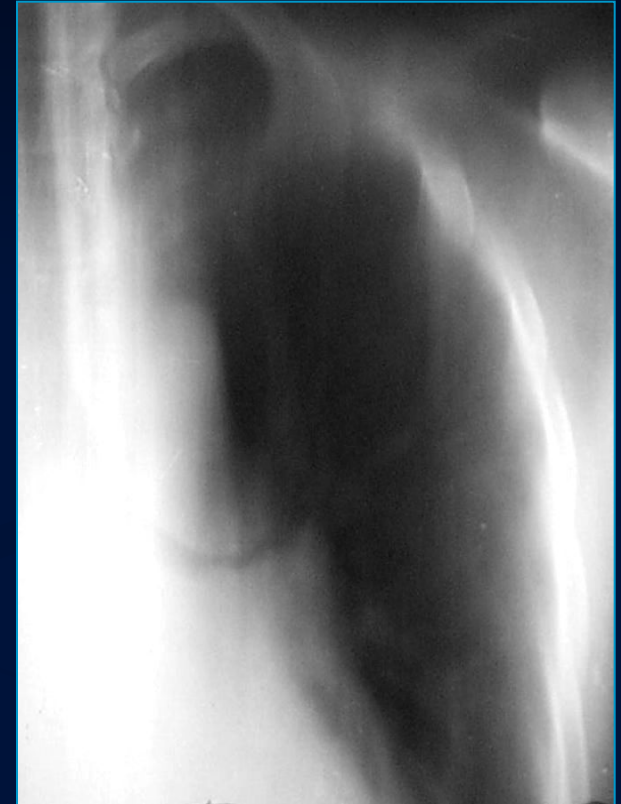
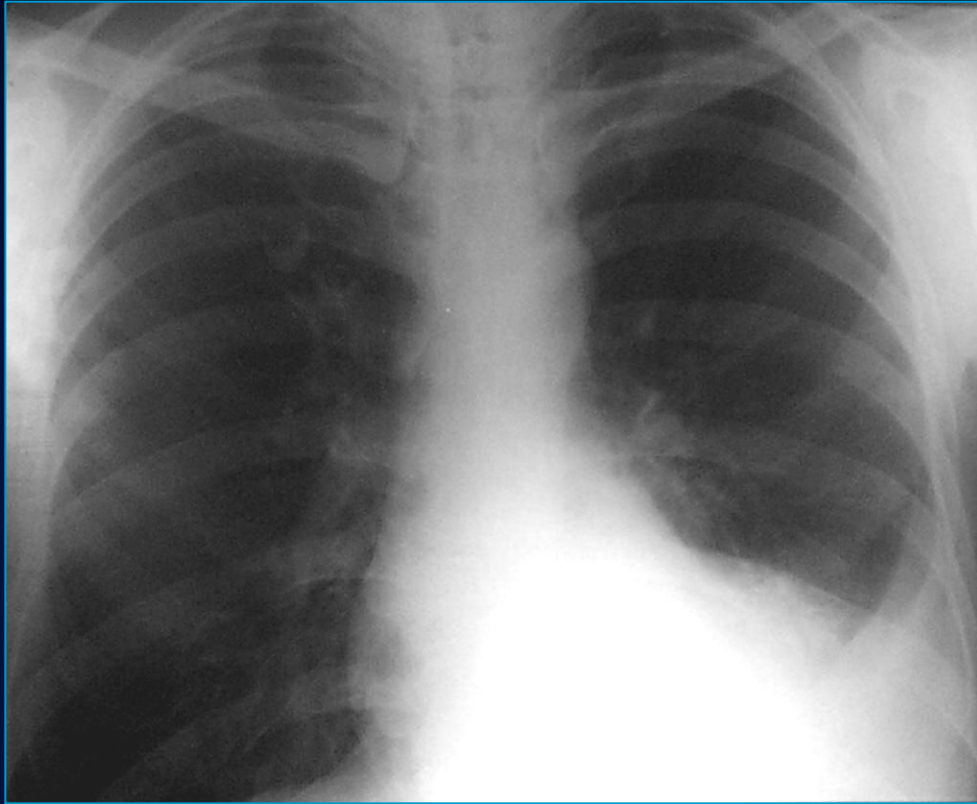
- Ателектаз
всего левого
легкого
- Средостение
смещено
влево
- Показана
томография

Центральный рак с ателектазом



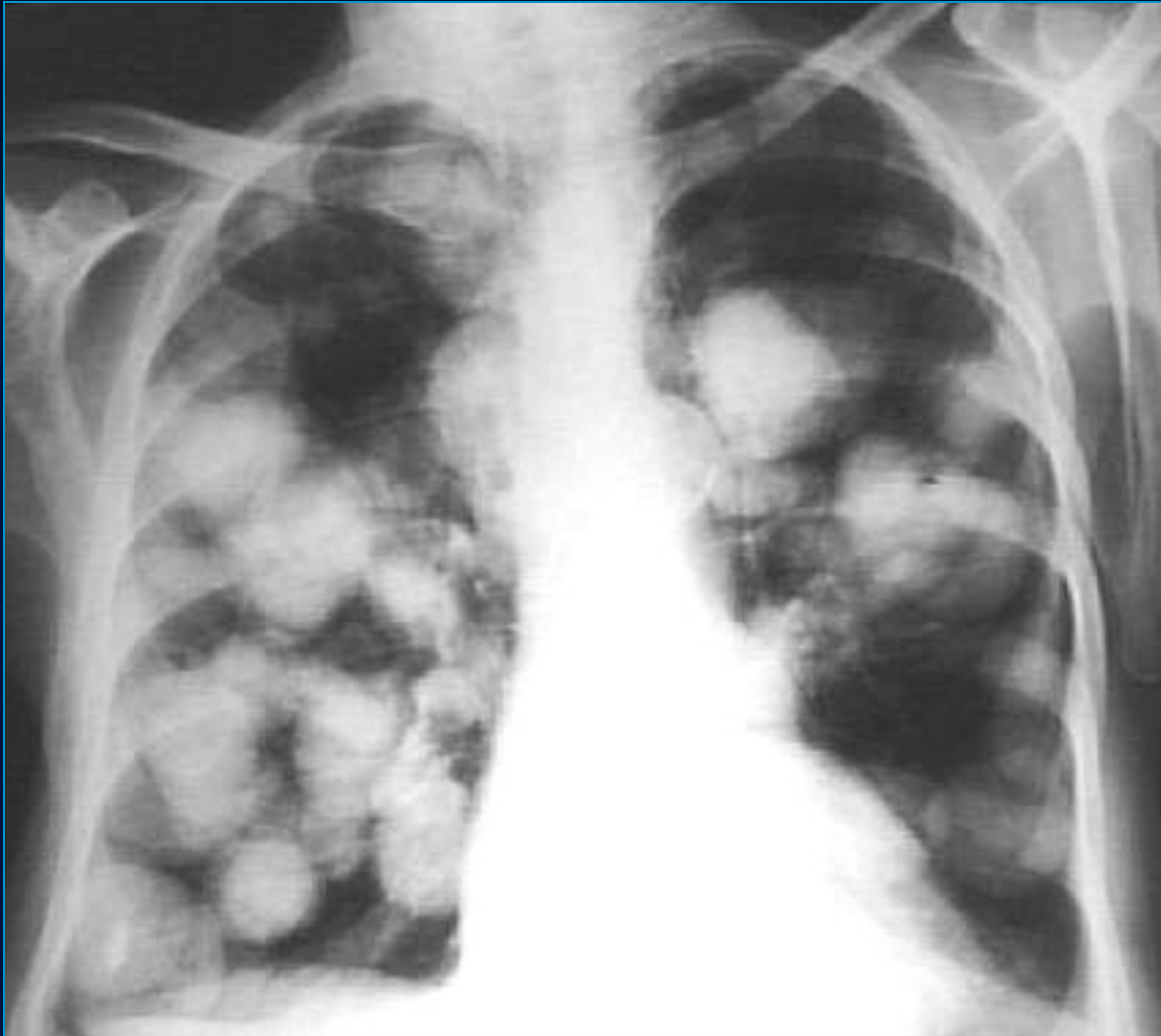- Томография в плоскости ворот легкого
- В левом главном бронхе видно новообразование

Перибронхиальный рост центрального рака



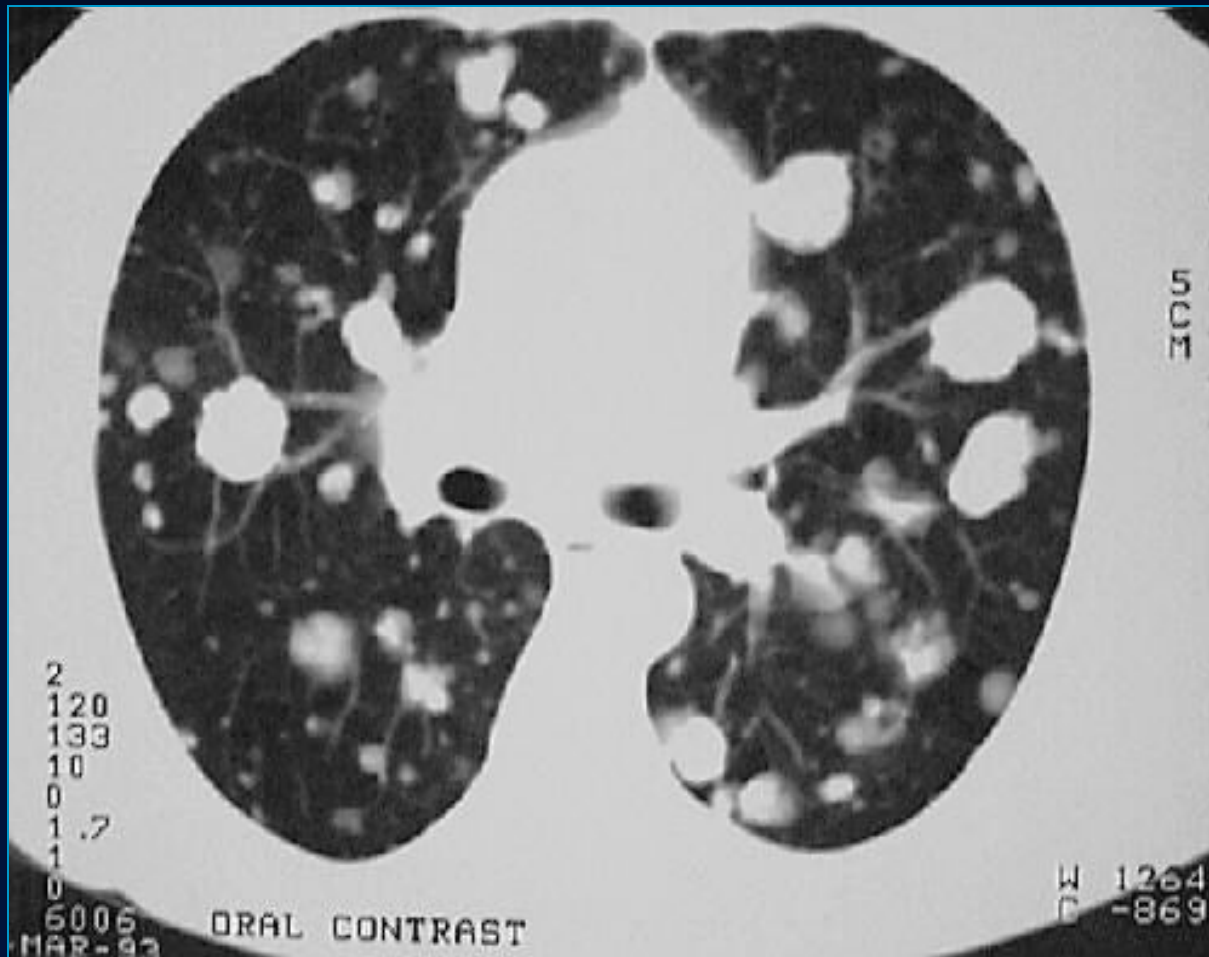
-
- Данный тип роста опухоли труден для диагностики, виден в запущенных стадиях

Метастазы в легкие



- Обычно картина настолько типична, что сомнения бывают редко.

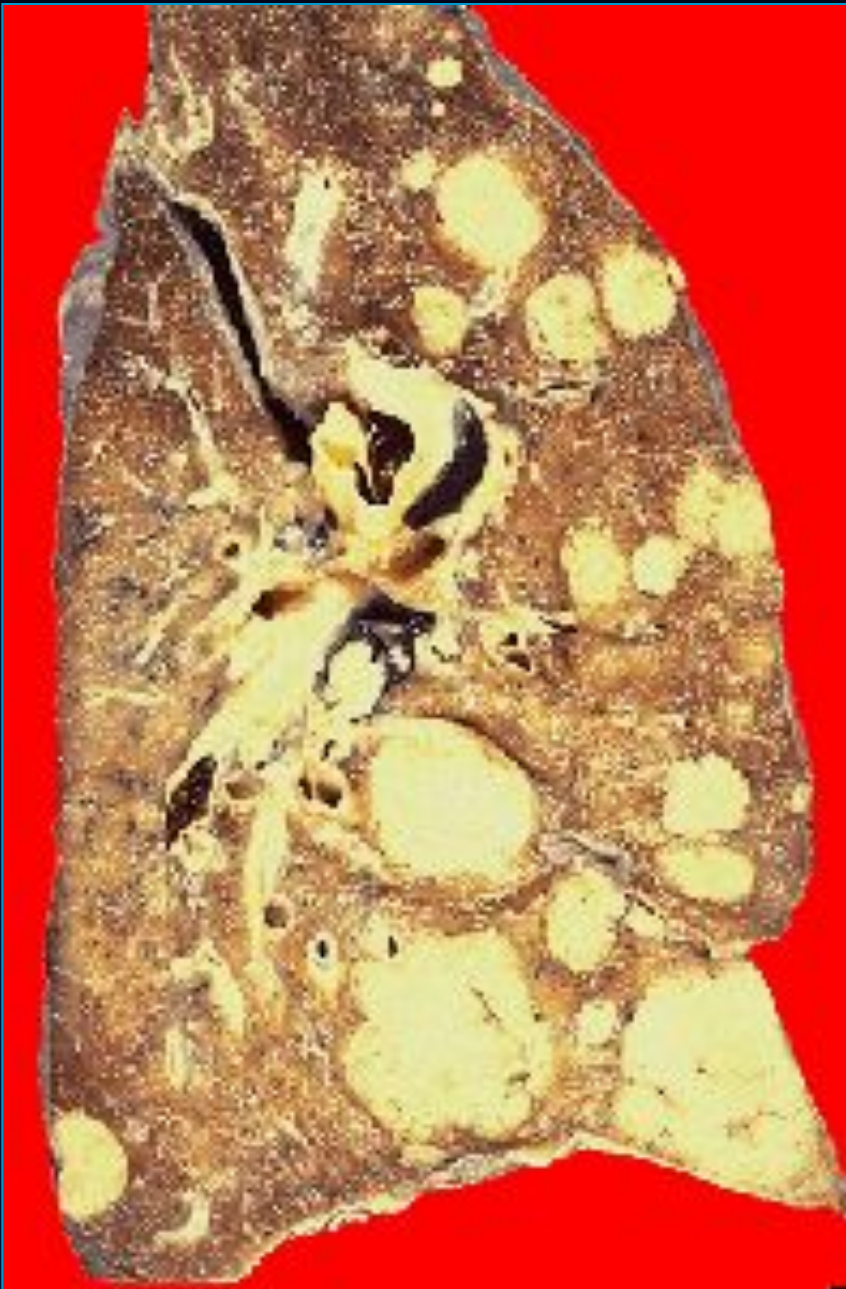Метастазы в легкие



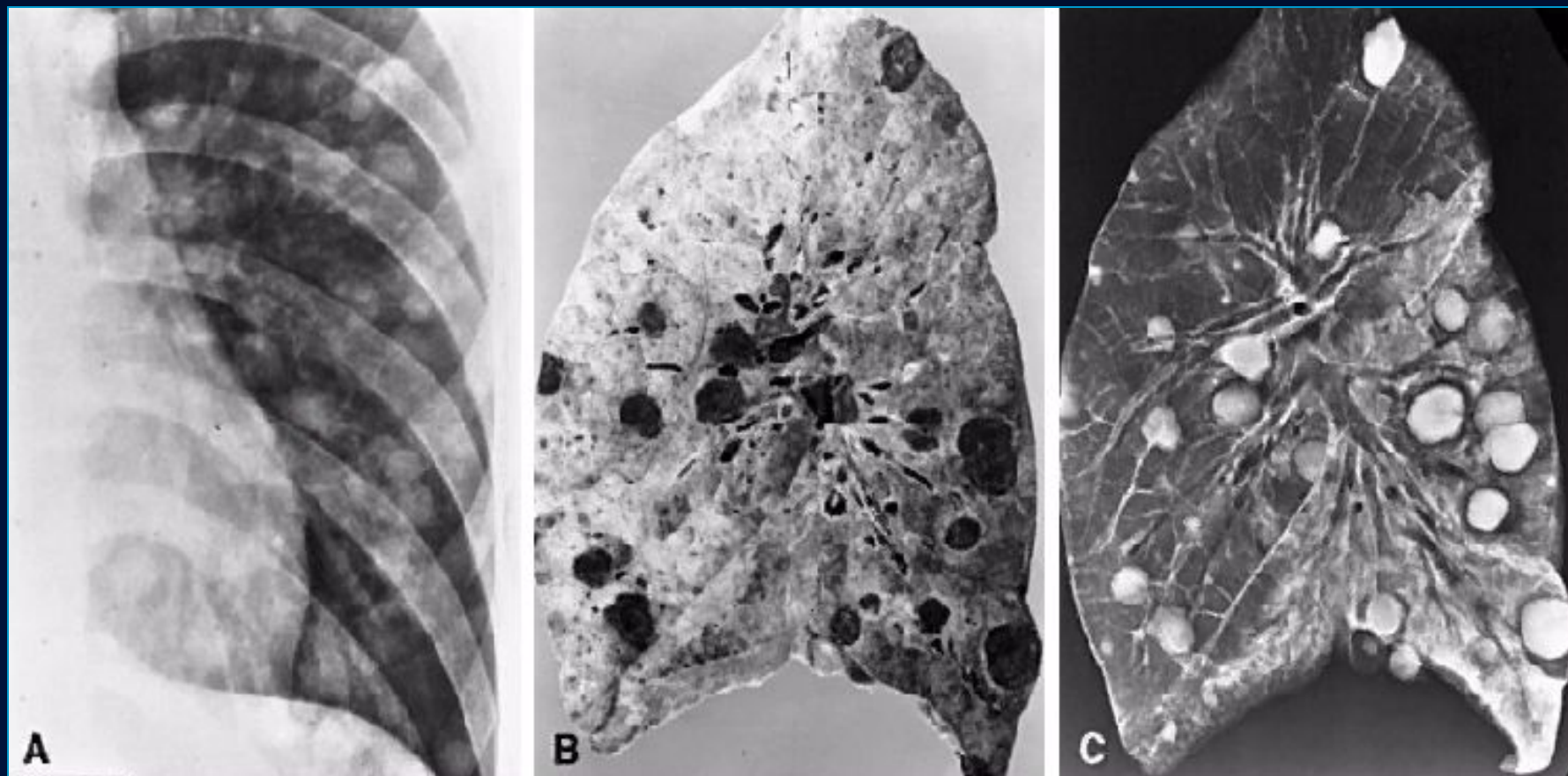
- КТ картина легочных метастазов

Метастазы в легкие

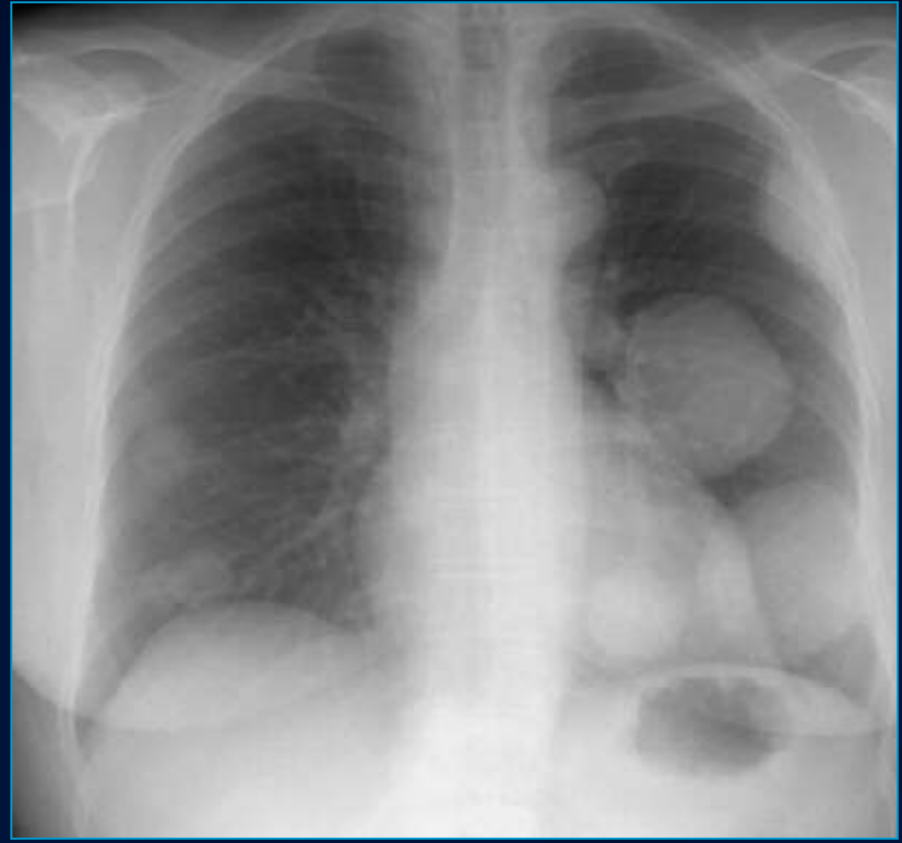
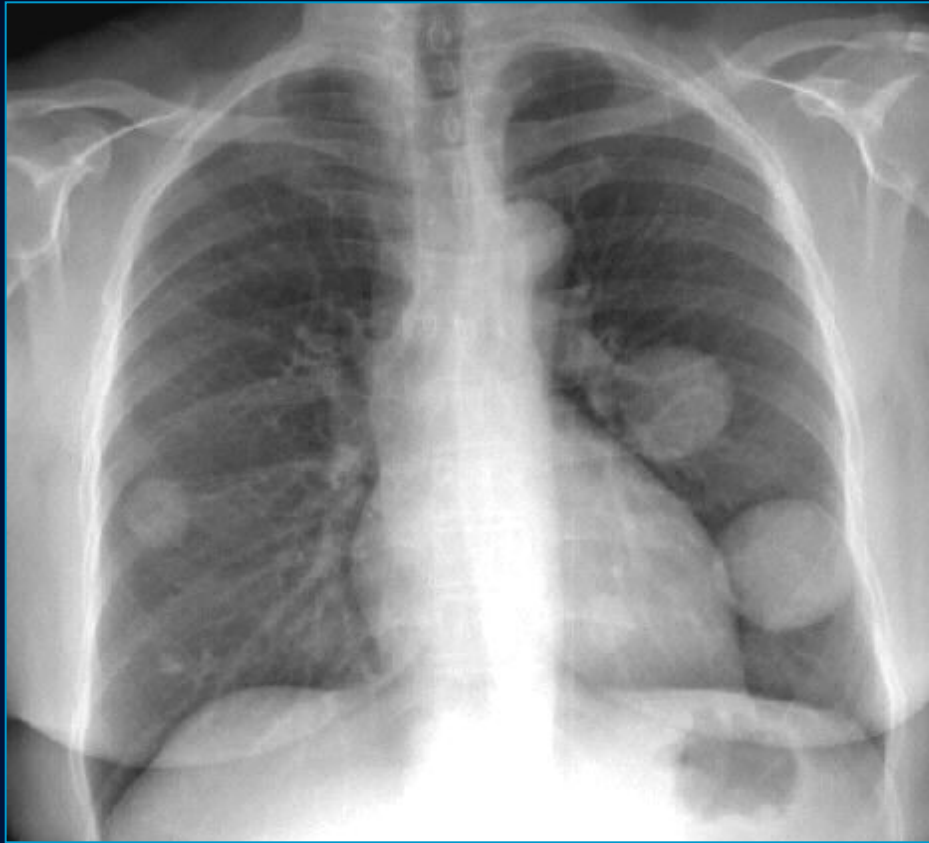- Макропрепарат
- Метастатическое поражение легких



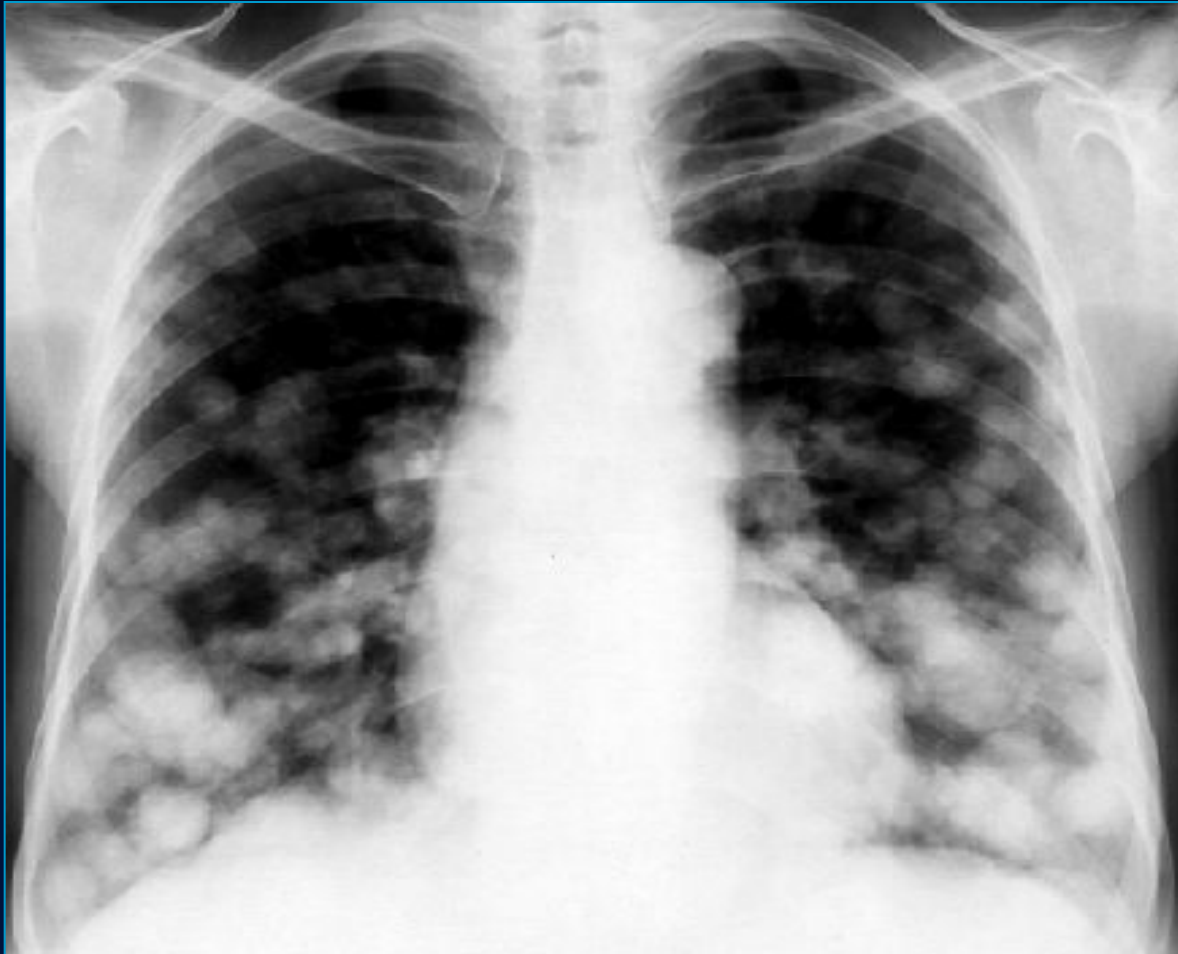Метастазы семиномы в легкие



Метастазы в легкие (динамика)

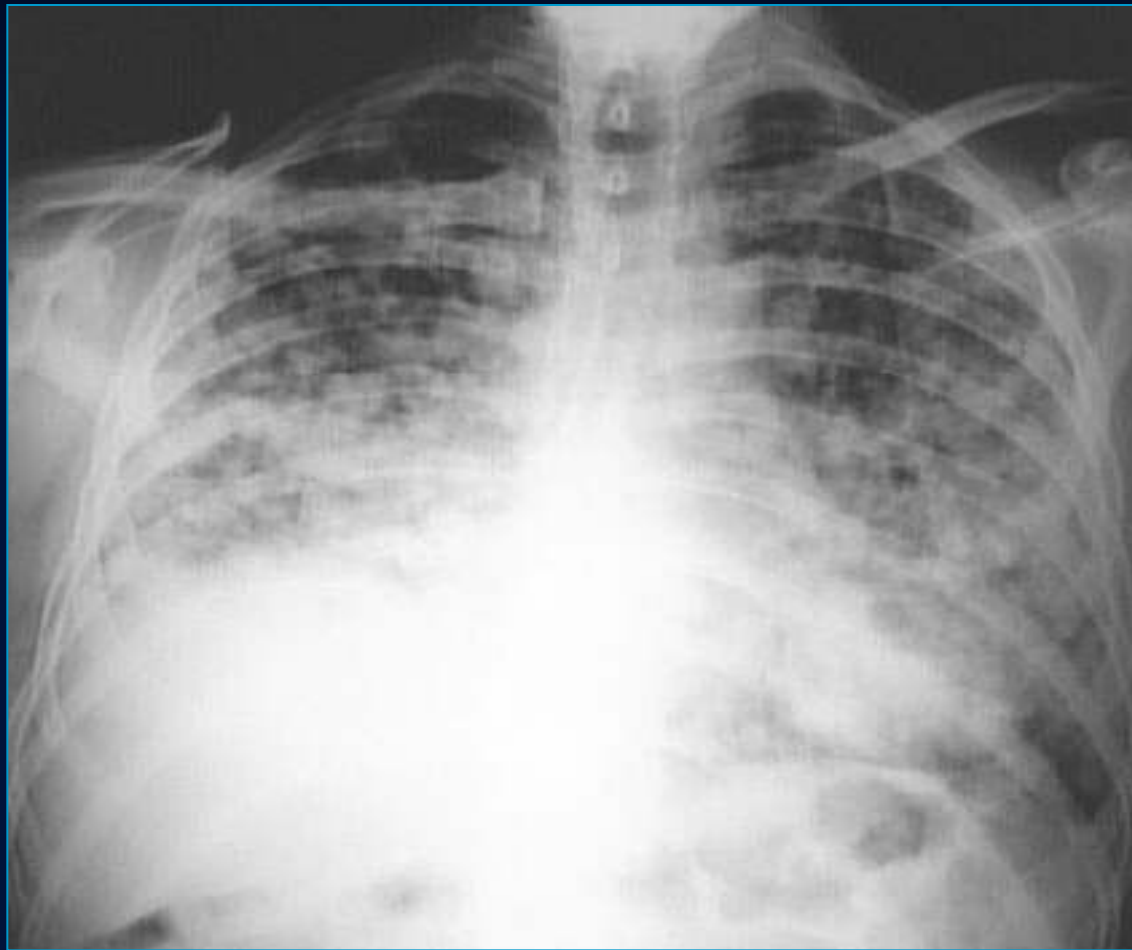


Метастазы в легкие



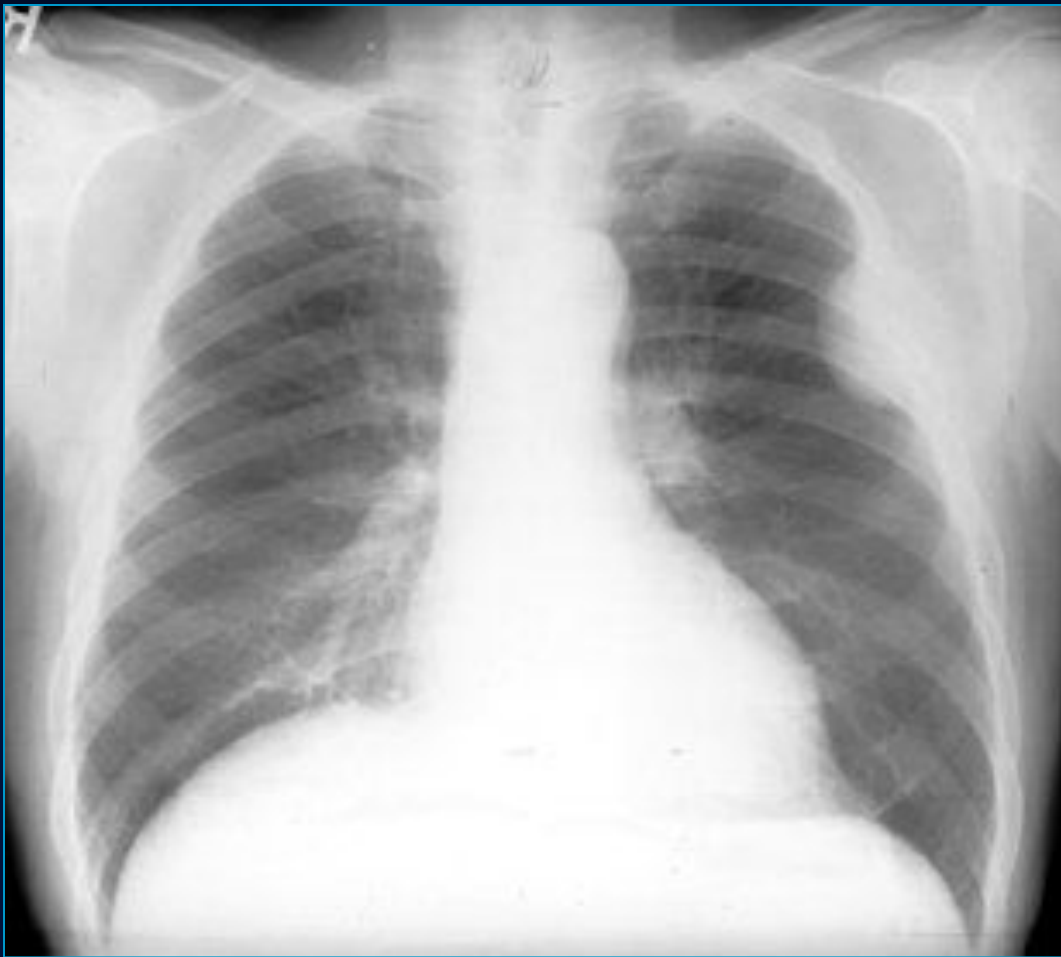- Метастазы приблизительно одного диаметра считают «одновозрастными»

Миллиарные метастазы



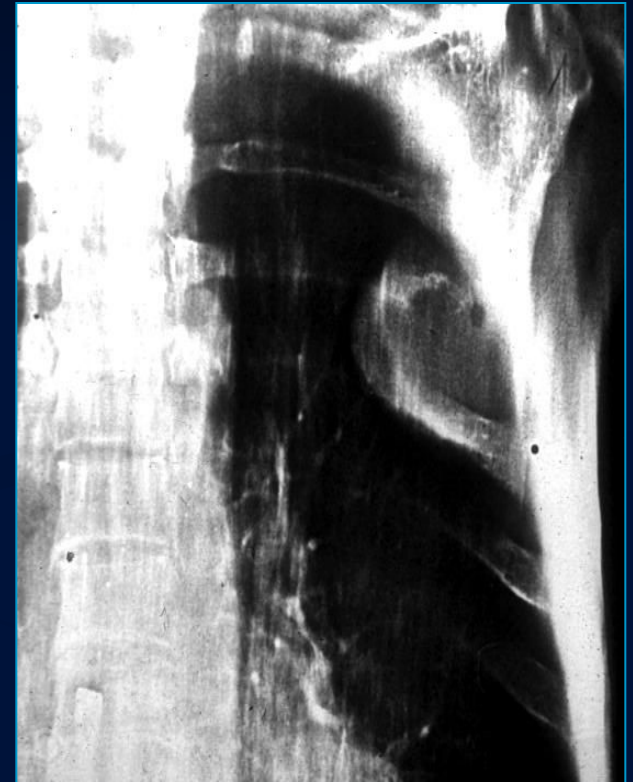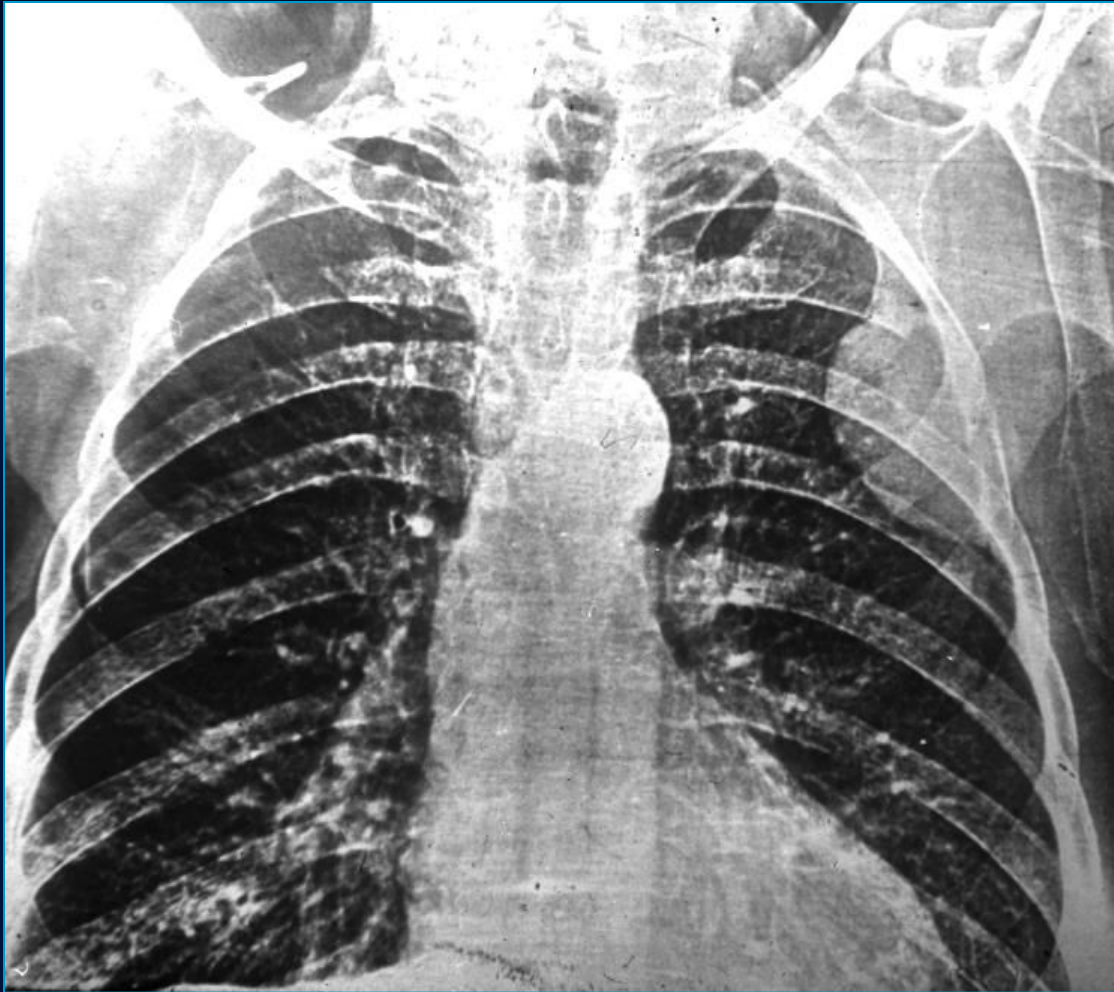
- Метастазы
рака
околоушной
слюнной
железы

Пристеночные образования

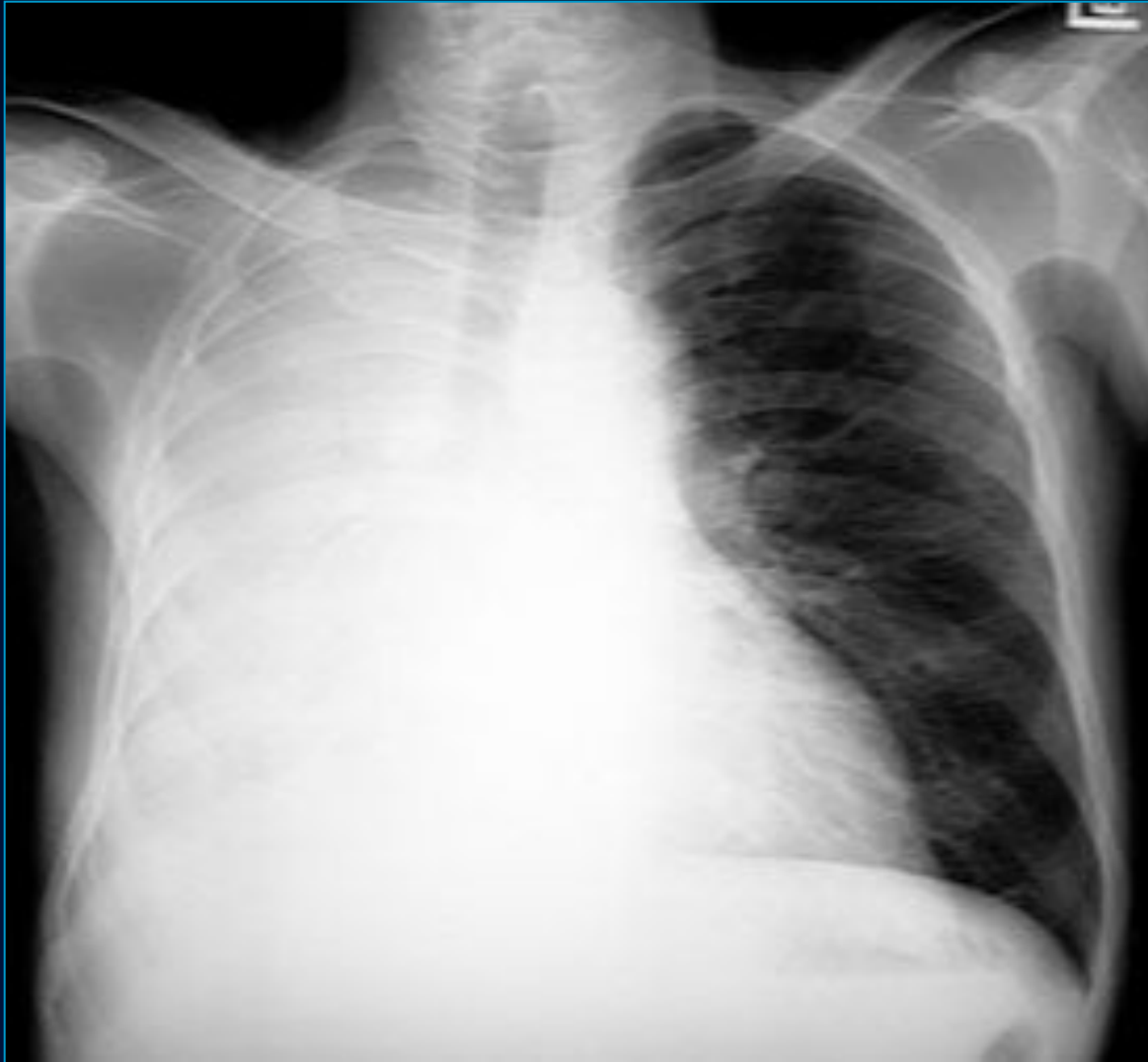


- Особое значение здесь имеет оценка строения соседнего ребра

Метастазы в скелет

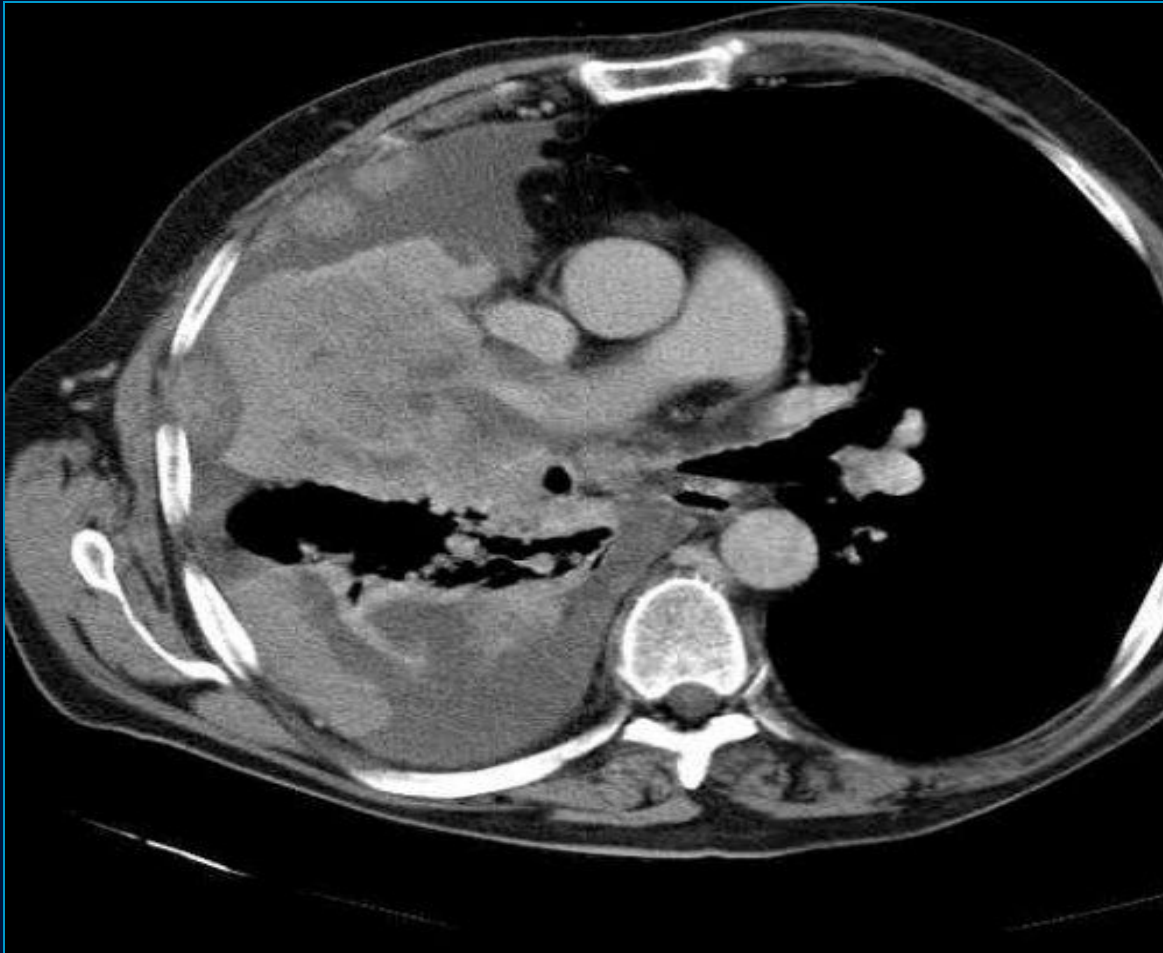

Ателектаз правого легкого



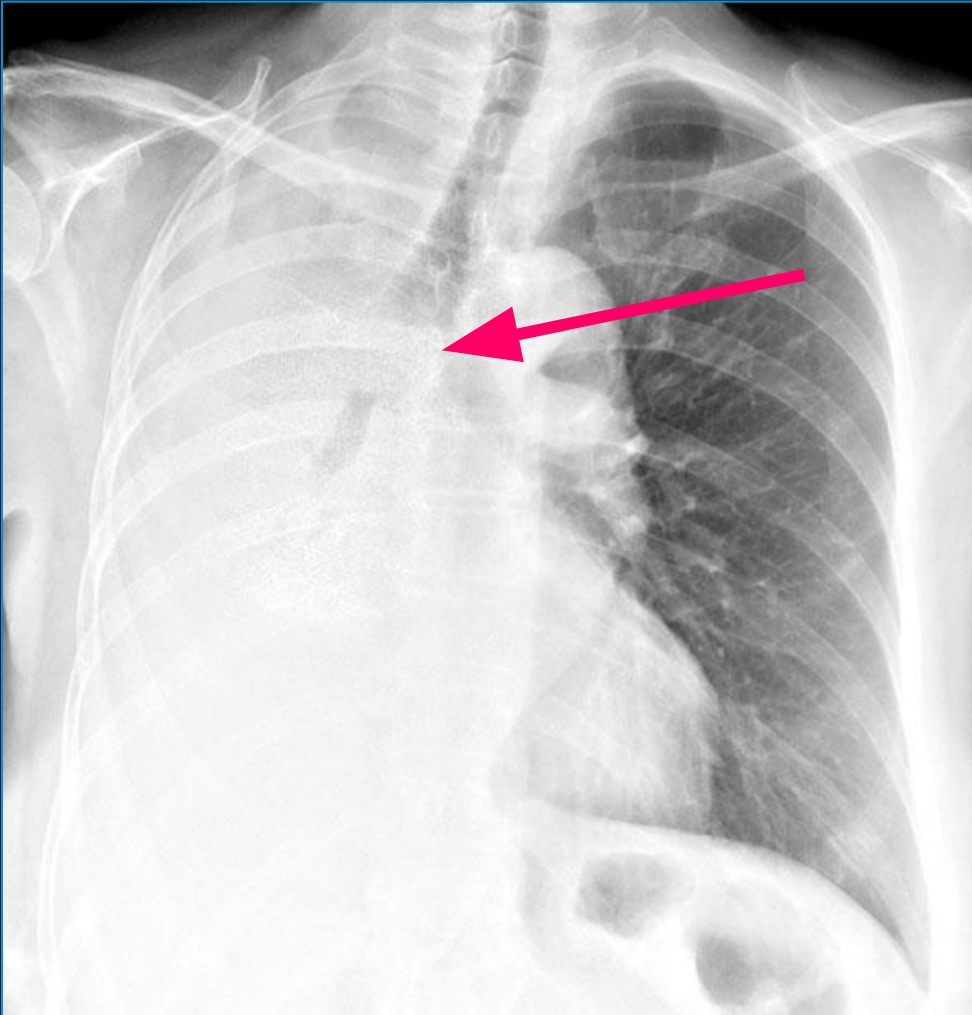
- Тотальный ателектаз при раке главного бронха

Ателектаз правого легкого



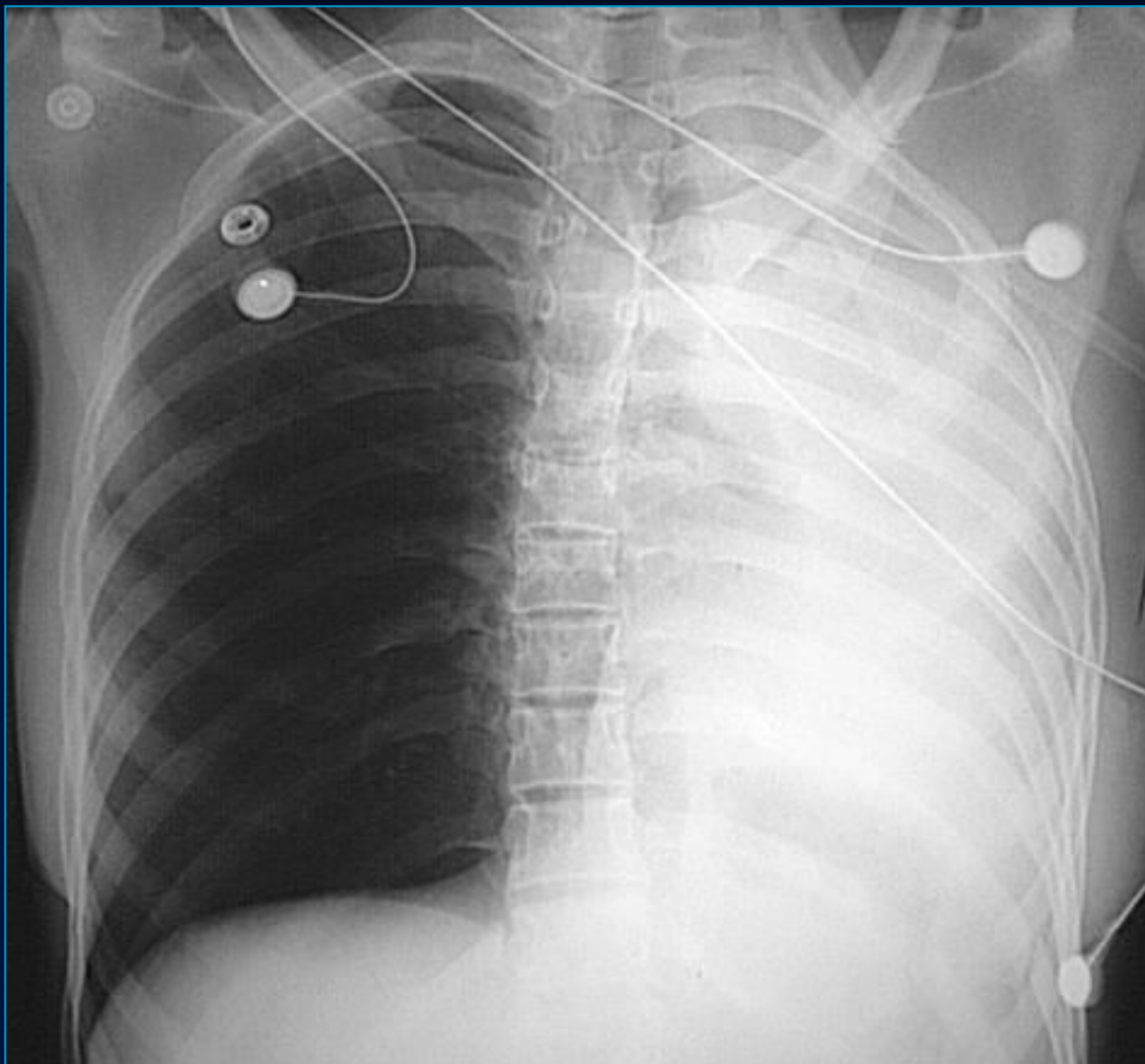
- КТ картина ателектаза легкого

Ателектаз правого легкого



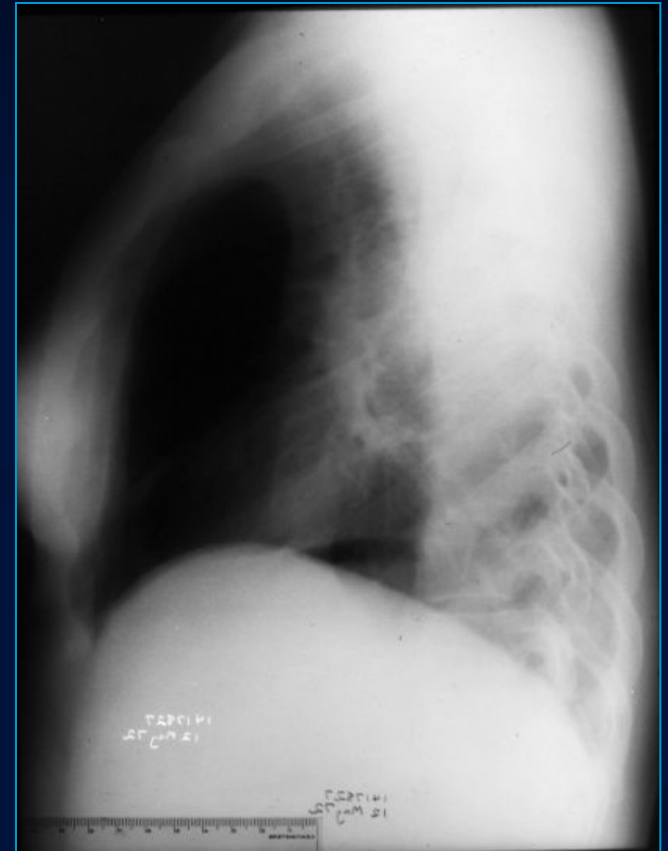
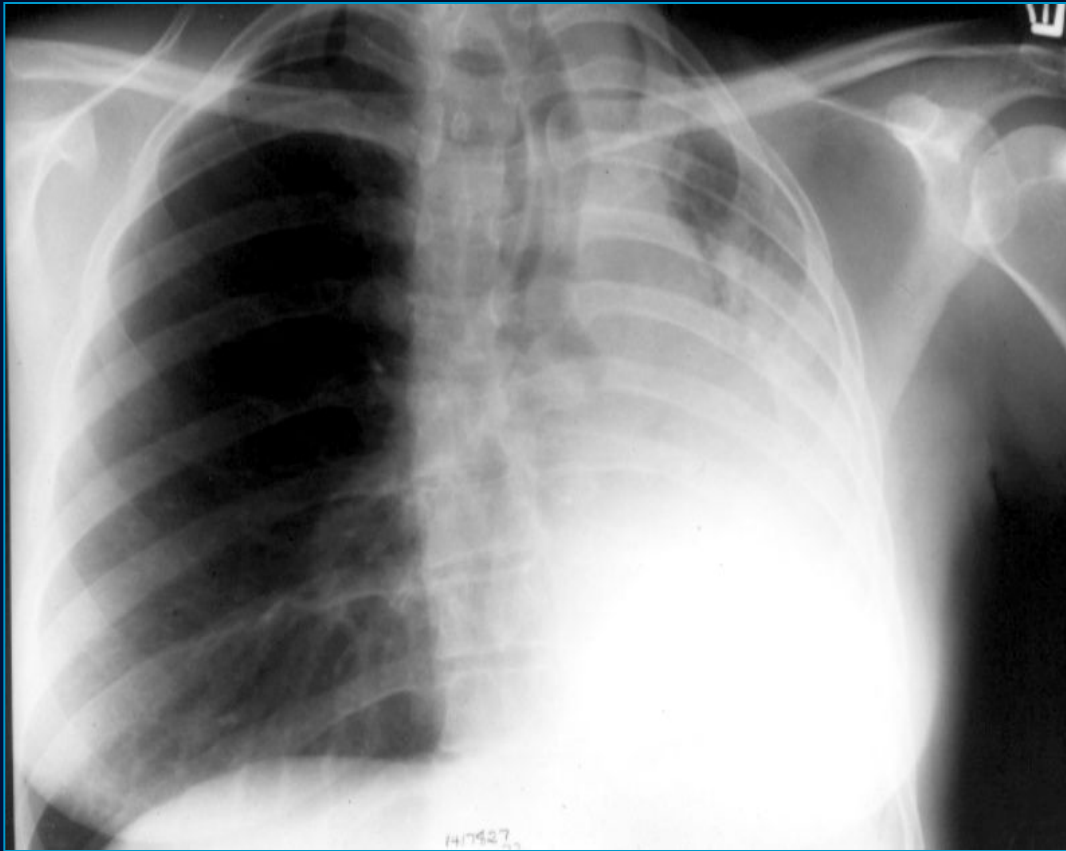
- На фоне правого главного бронха видна тень опухолевого узла

Ателектаз левого легкого



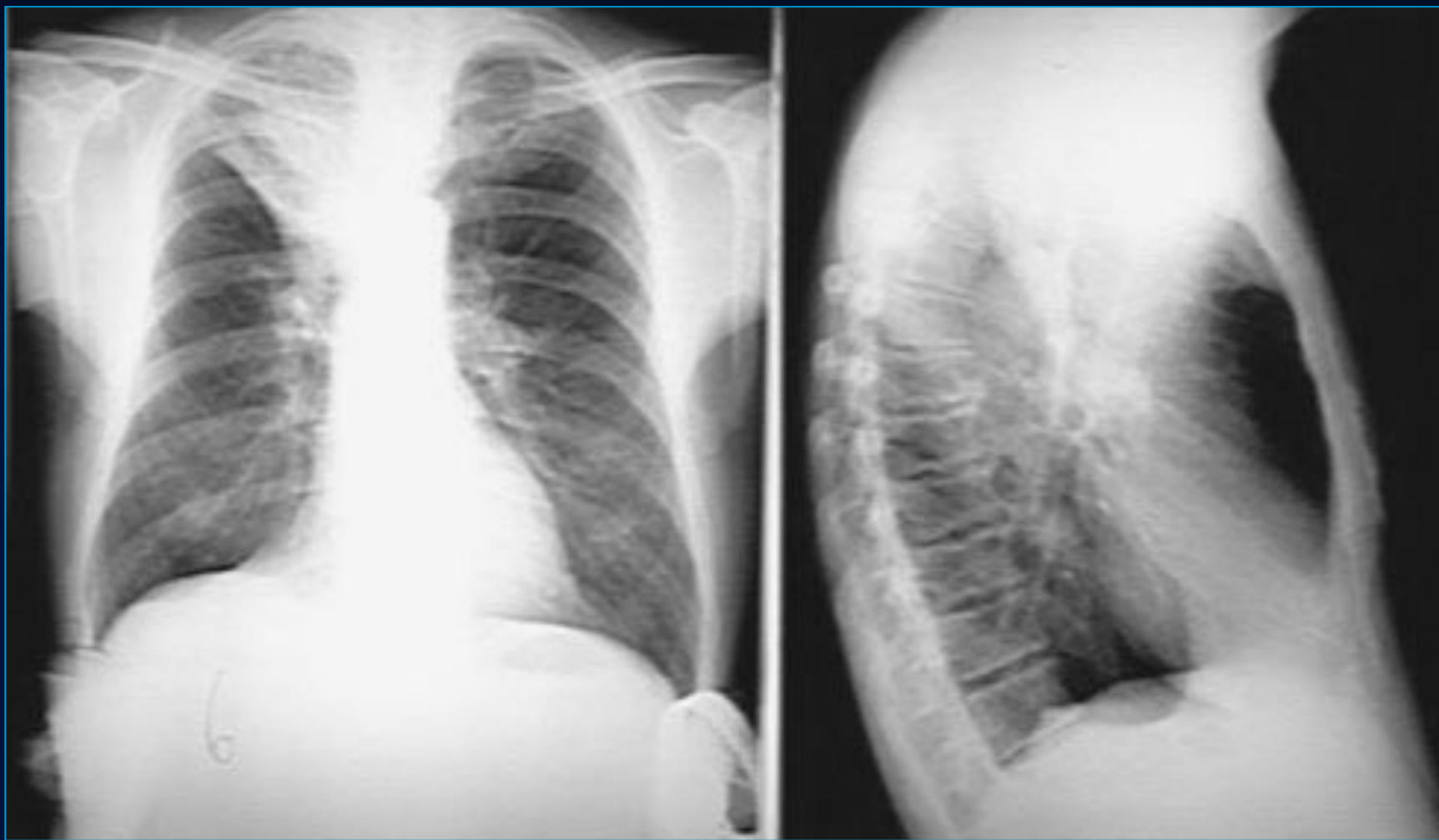- Тотальный ателектаз слева

Ателектаз левого легкого

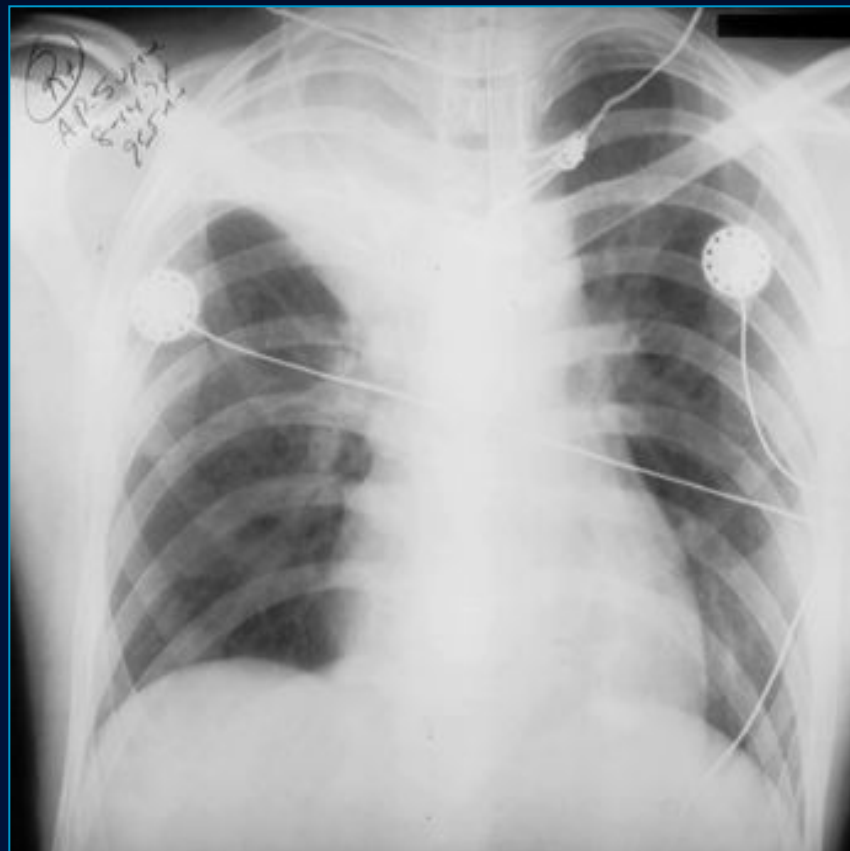
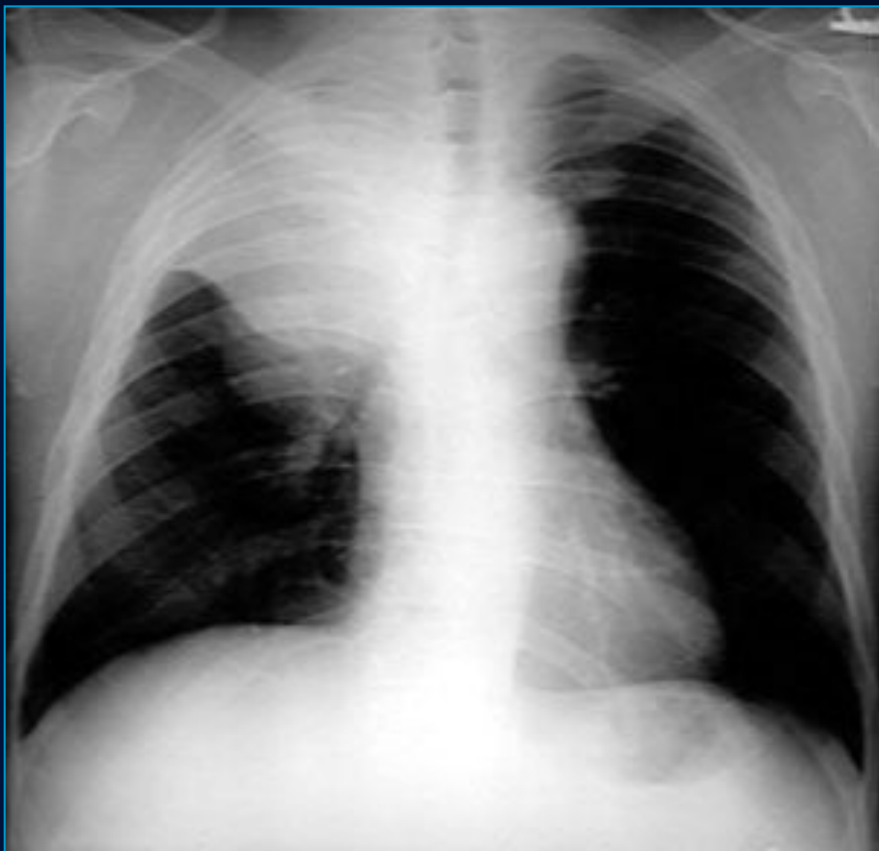
- Аденоматозный полип левого главного бронха осложненный ателектазом
-

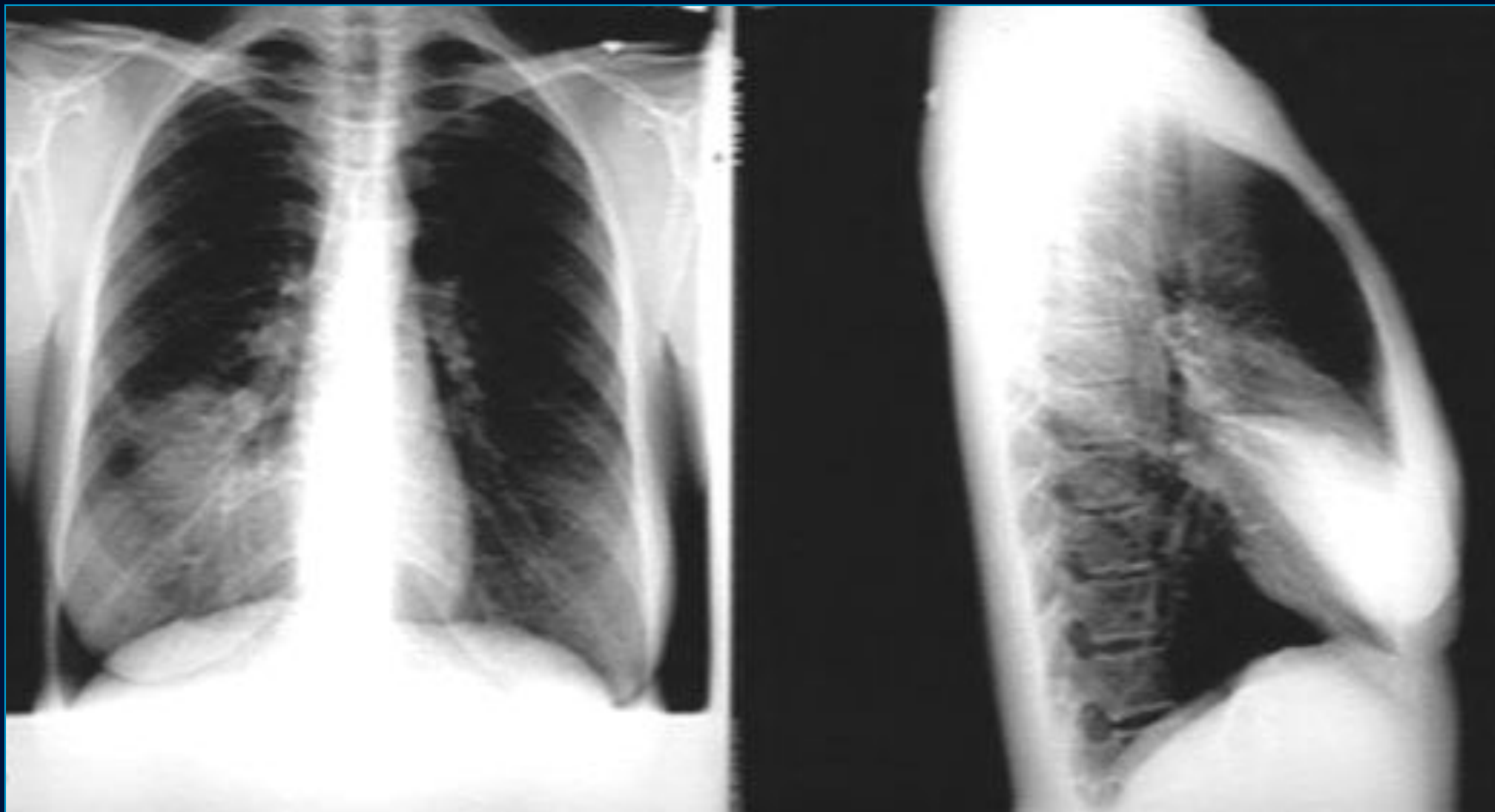Ателектаз верхней доли справа



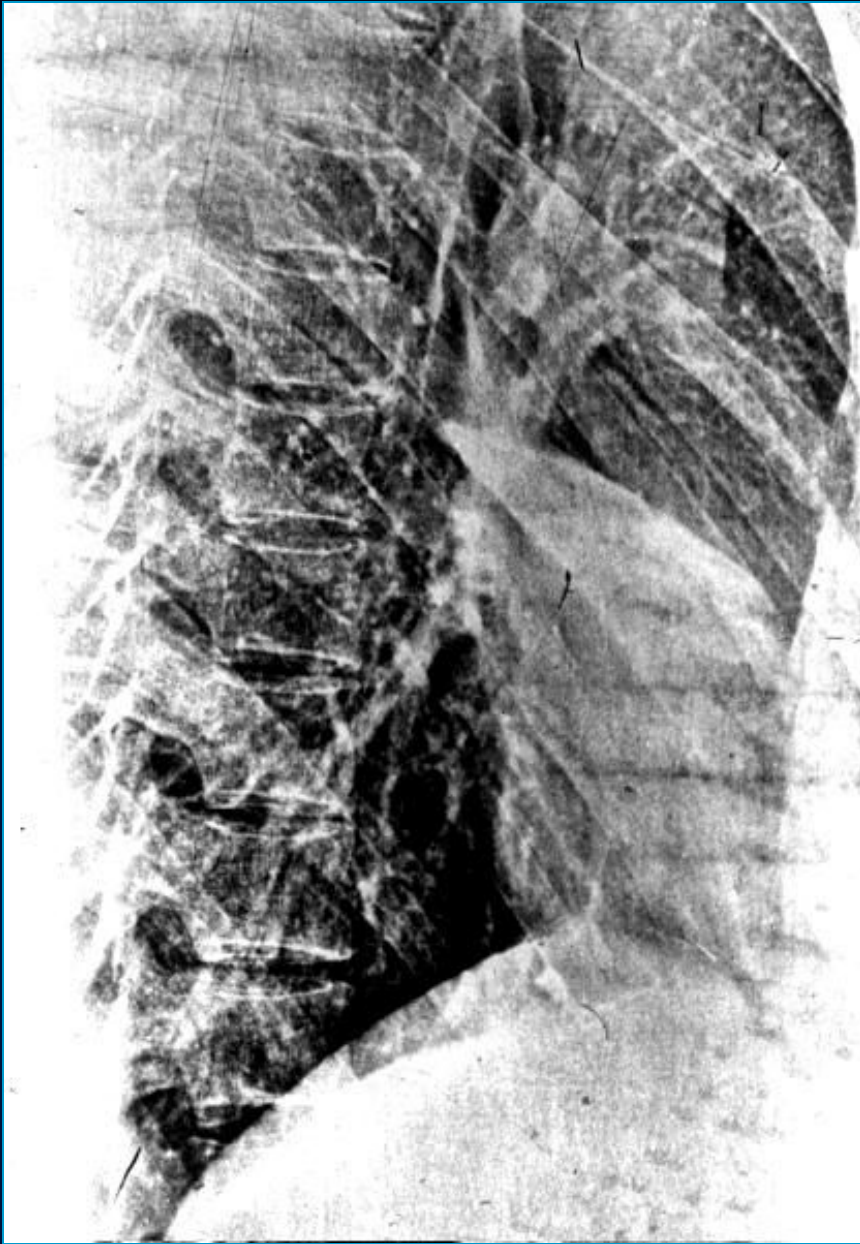
Ателектазы верхней доли справа



Ателектаз средней доли

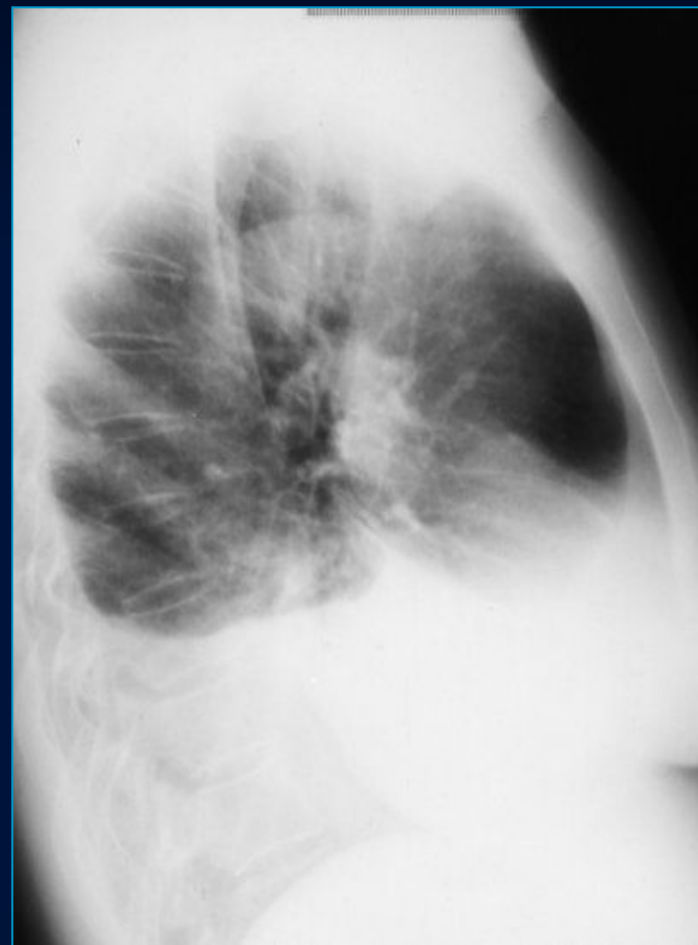
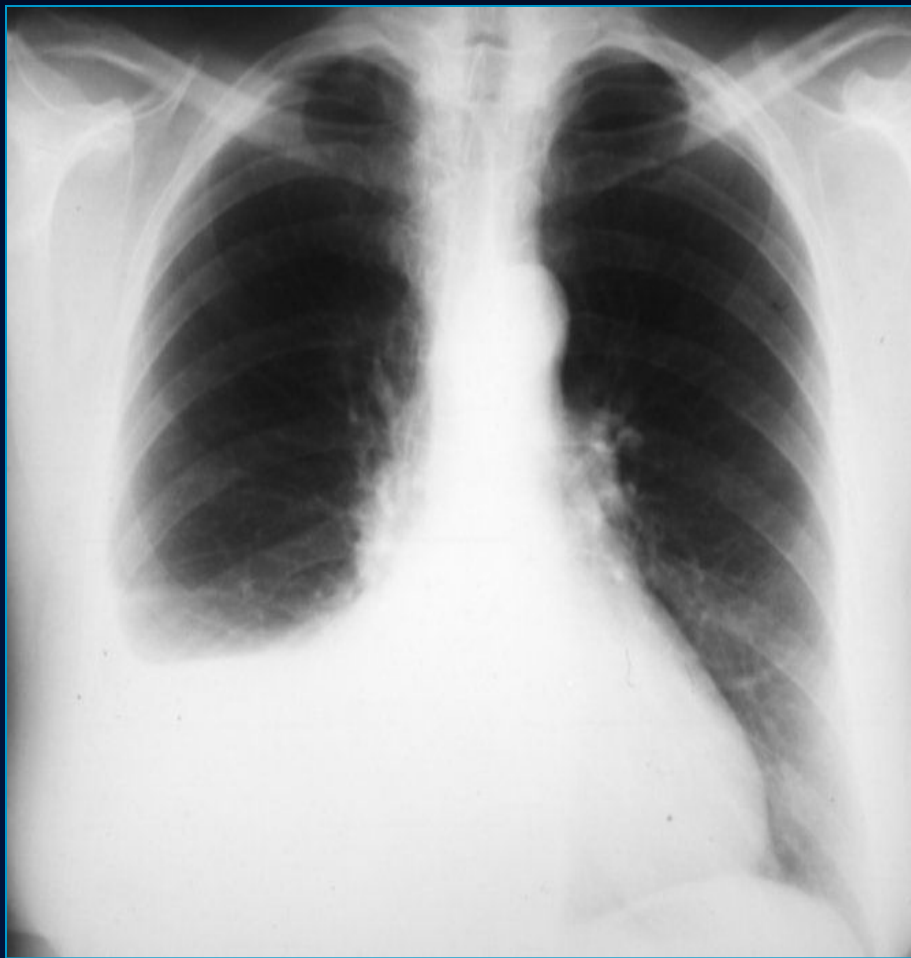

Ателектаз средней доли

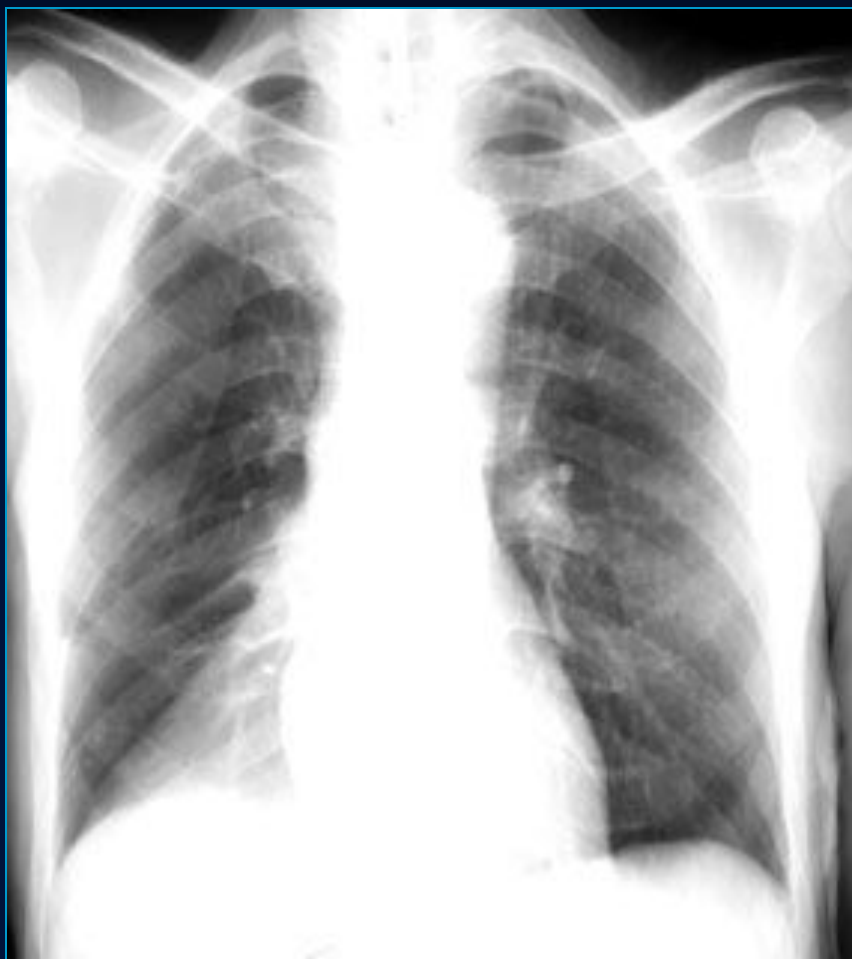

- Значительное уменьшение объема средней доли
-

Ателектаз нижней доли справа

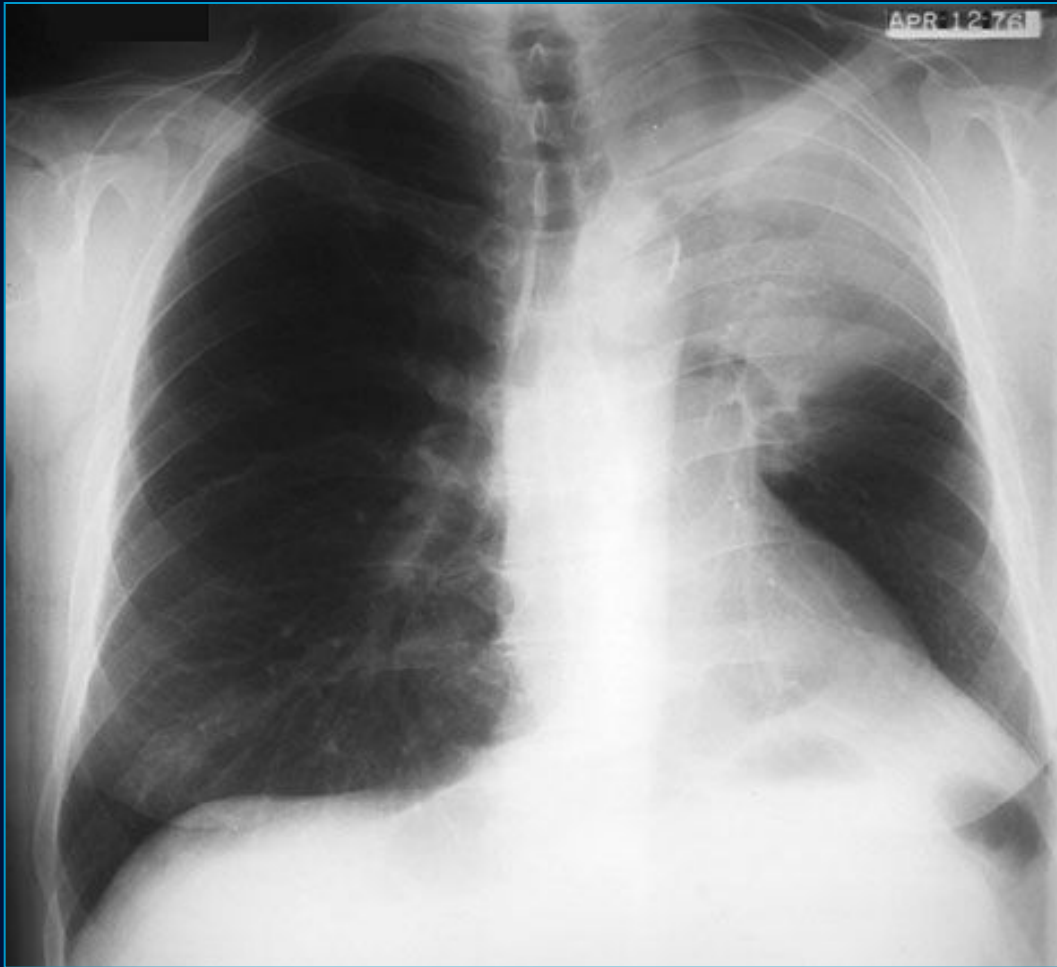


Ателектаз нижней доли справа



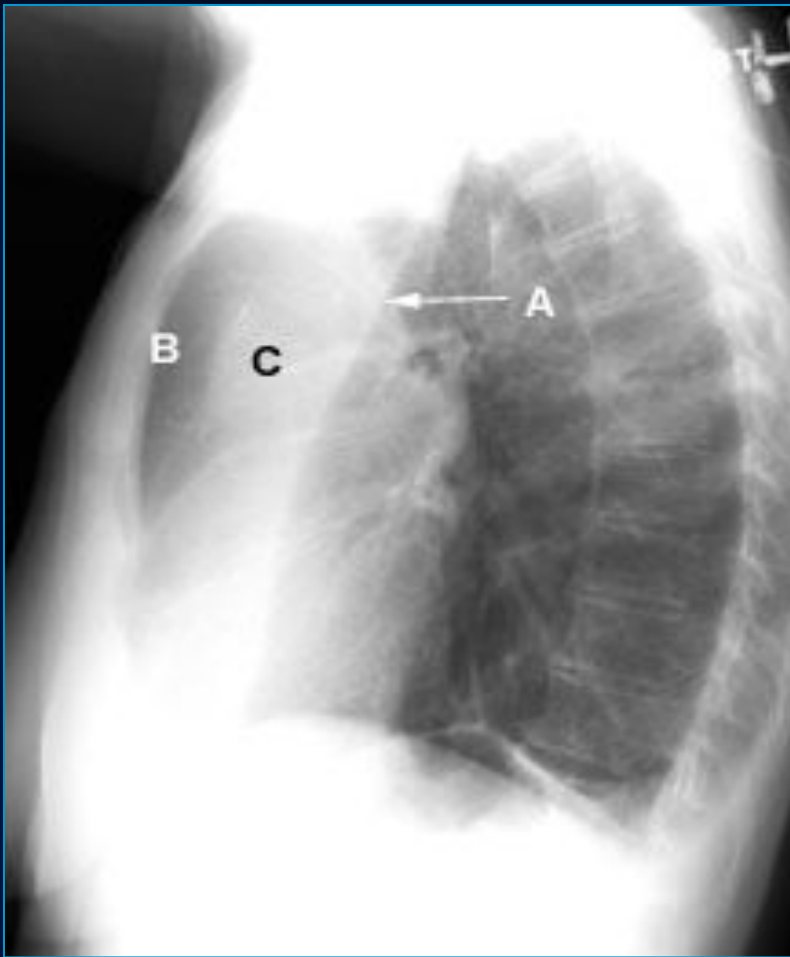
- Ателектазы нижних долей могут быть очень трудны для распознавания.
- Их принимают за парамедиастинальный плеврит, плевральные спайки и т.п.

Ателектаз верхней доли слева



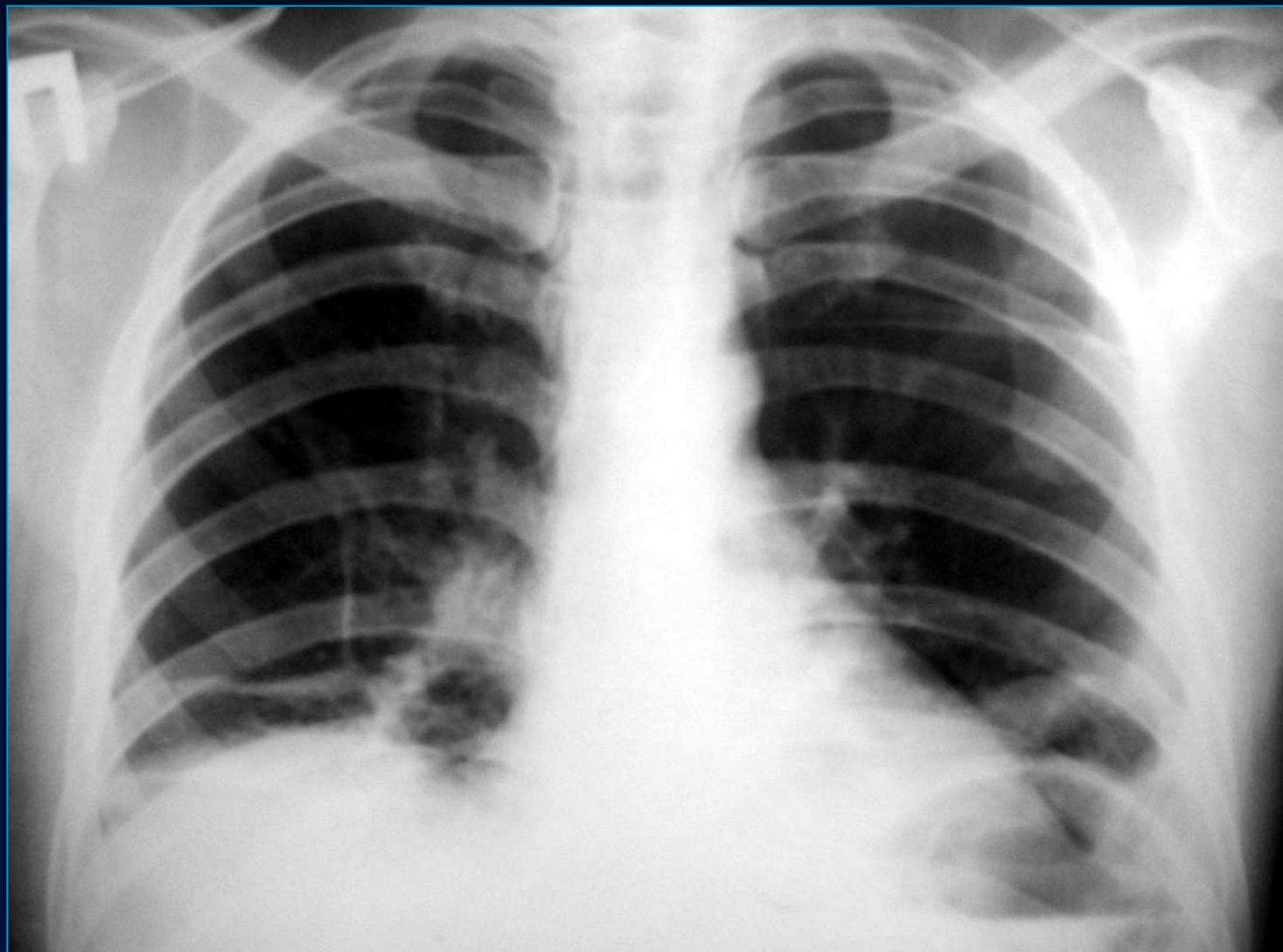
- При ателектазе средостение смещается в сторону поражения, межреберные промежутки суживаются

Ателектаз верхней доли слева

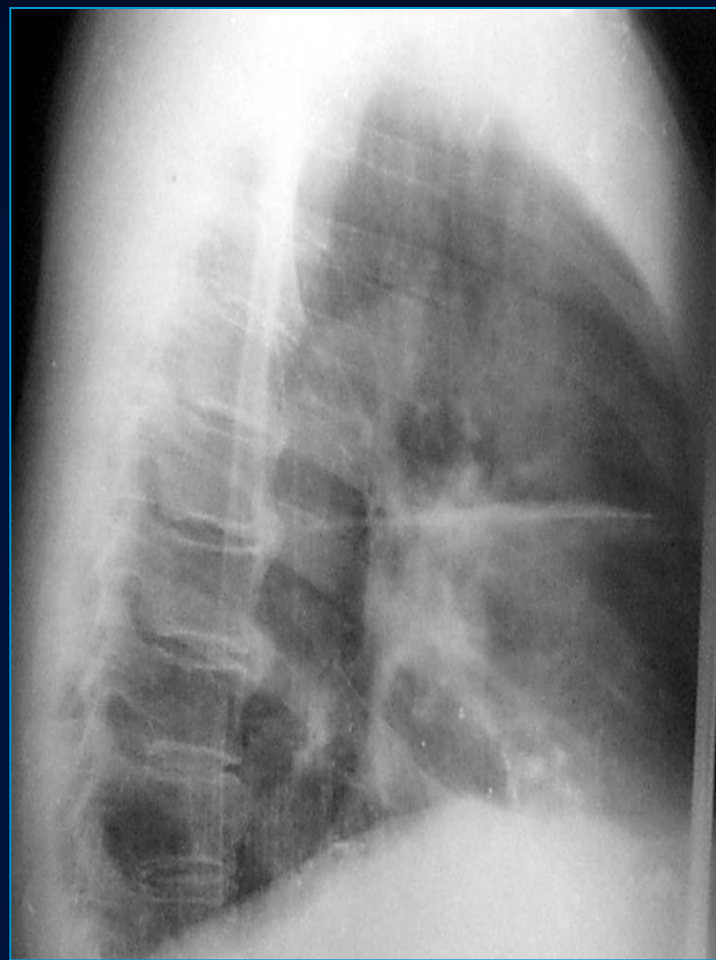
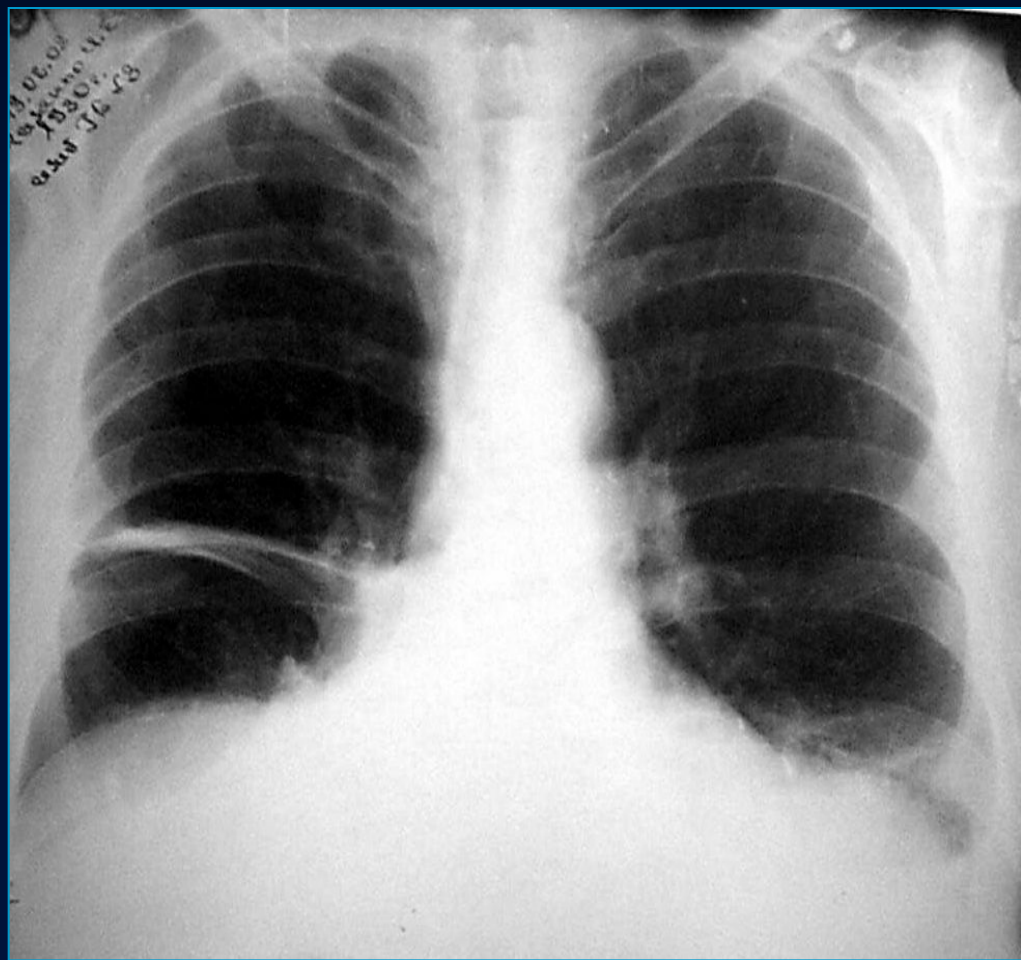


- Косая междолевая щель (А) смещена кпереди.
- Прозрачность верхней доли (С) понижена.
- Ретростернальное пространство (В) – частично затемнено.

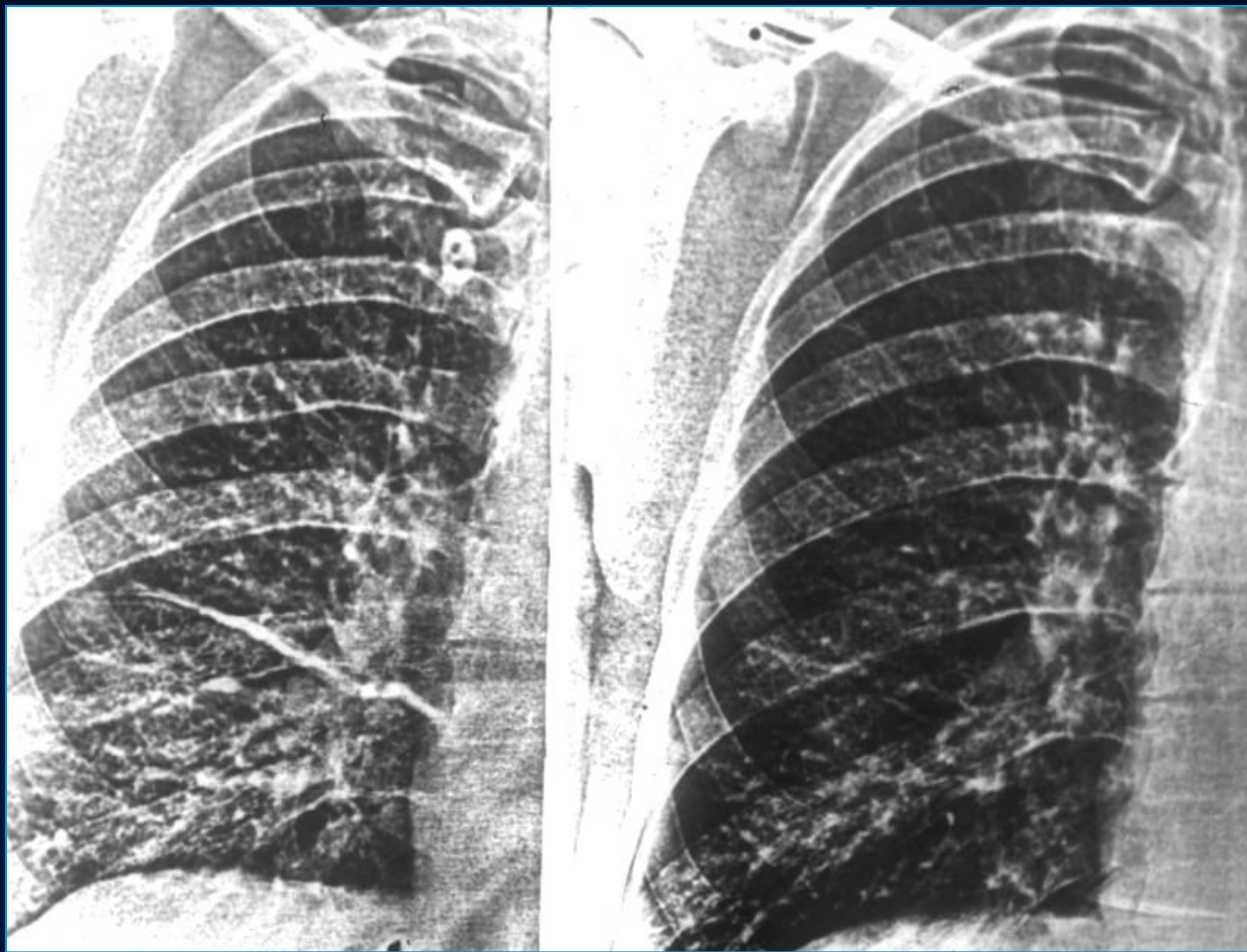
ДИСКОВИДНЫЙ ателектаз



ДИСКОВИДНЫЙ ателектаз

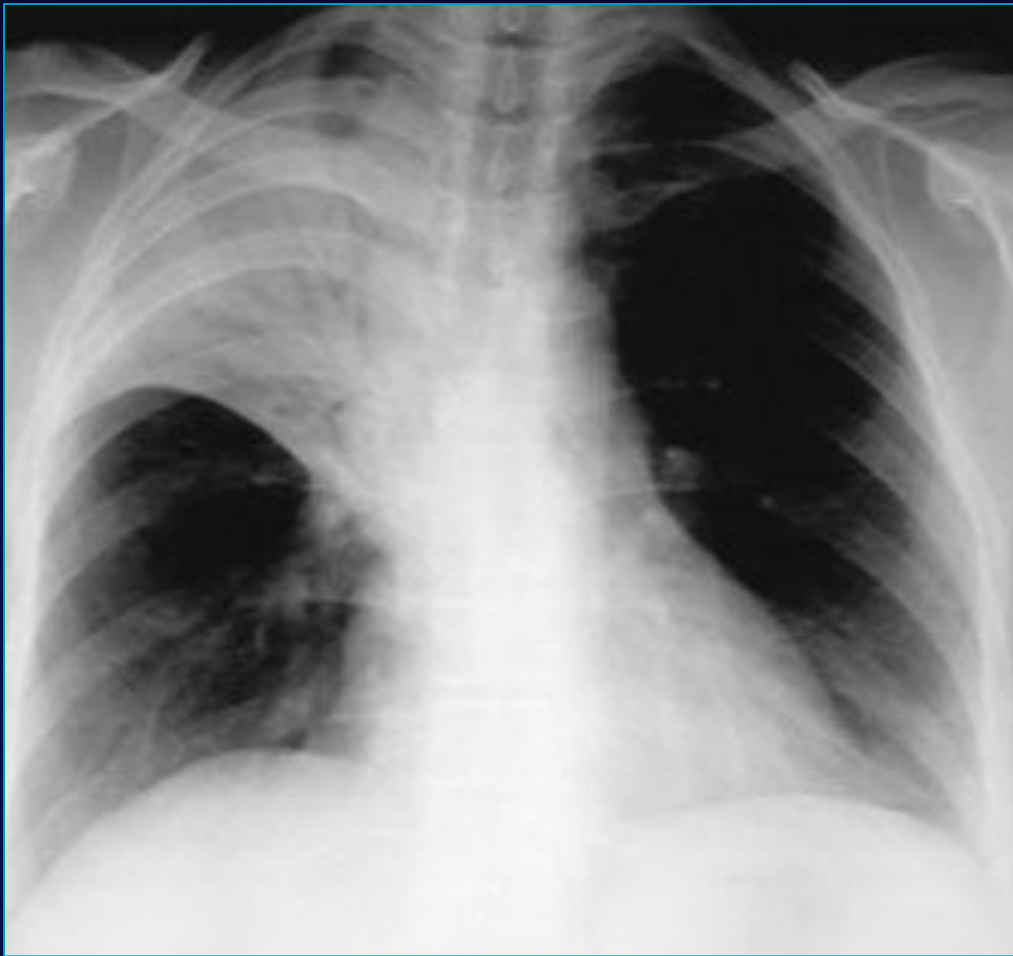


Дисковидный ателектаз в динамике



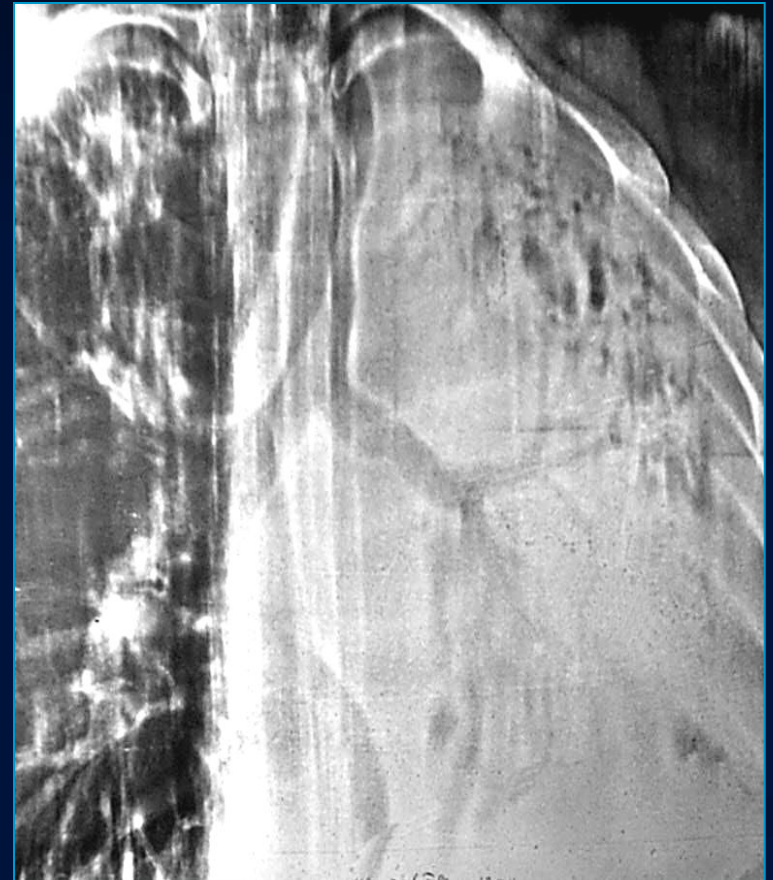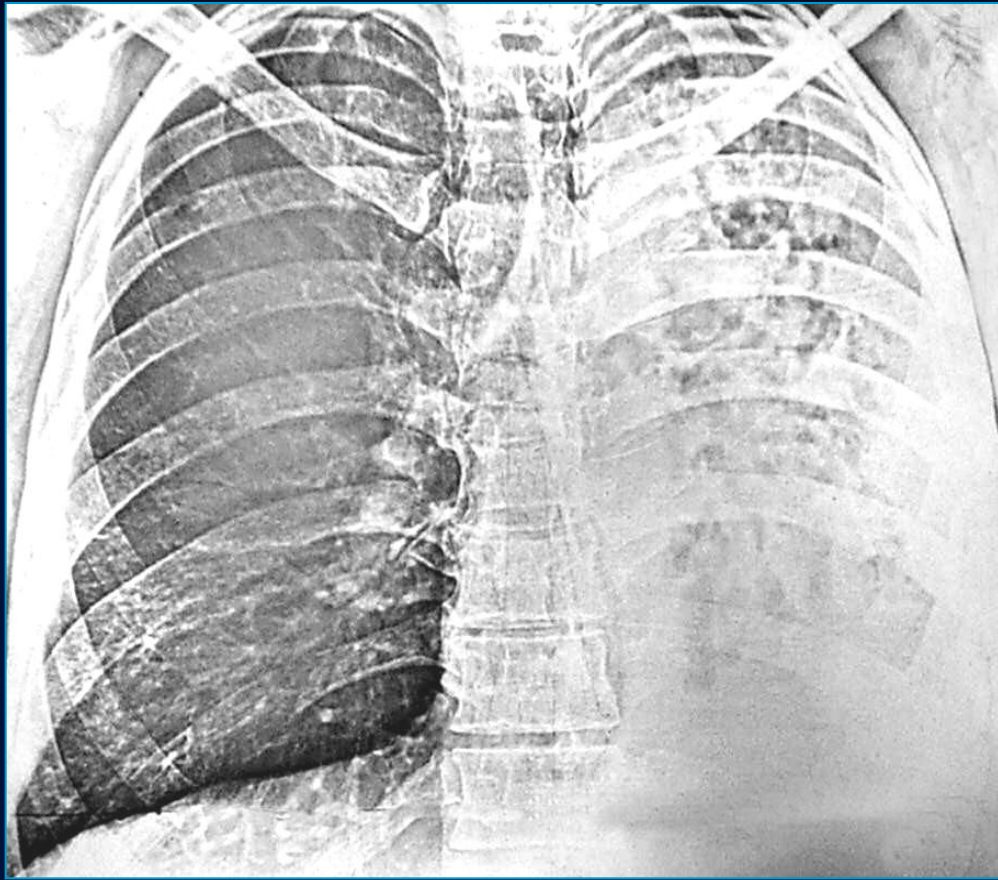
- В динамике они быстро исчезают в течение нескольких дней

Цирроз верхней доли

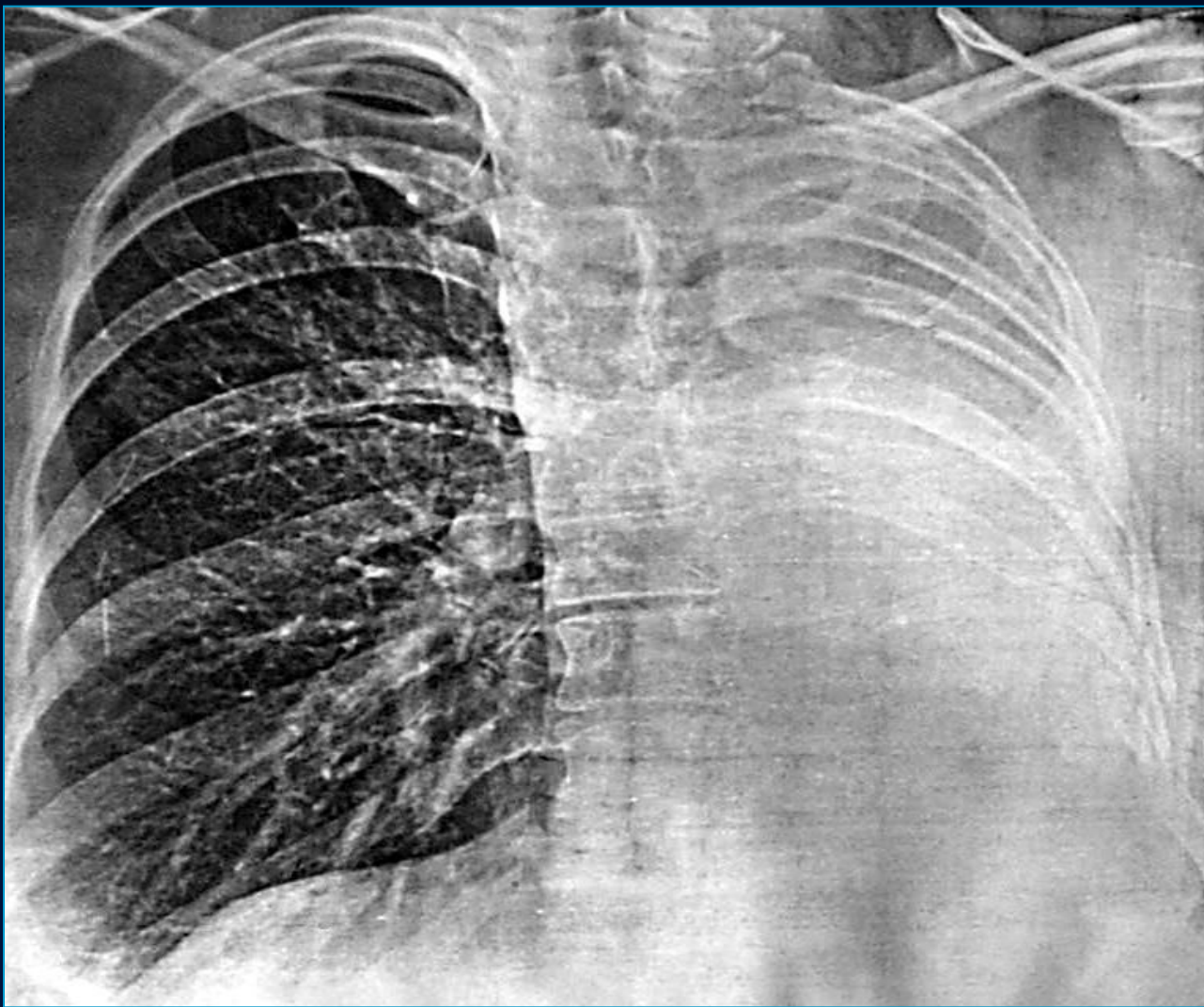


- При циррозе доли или легкого бронхи, в отличие от ателектаза, остаются проходимыми

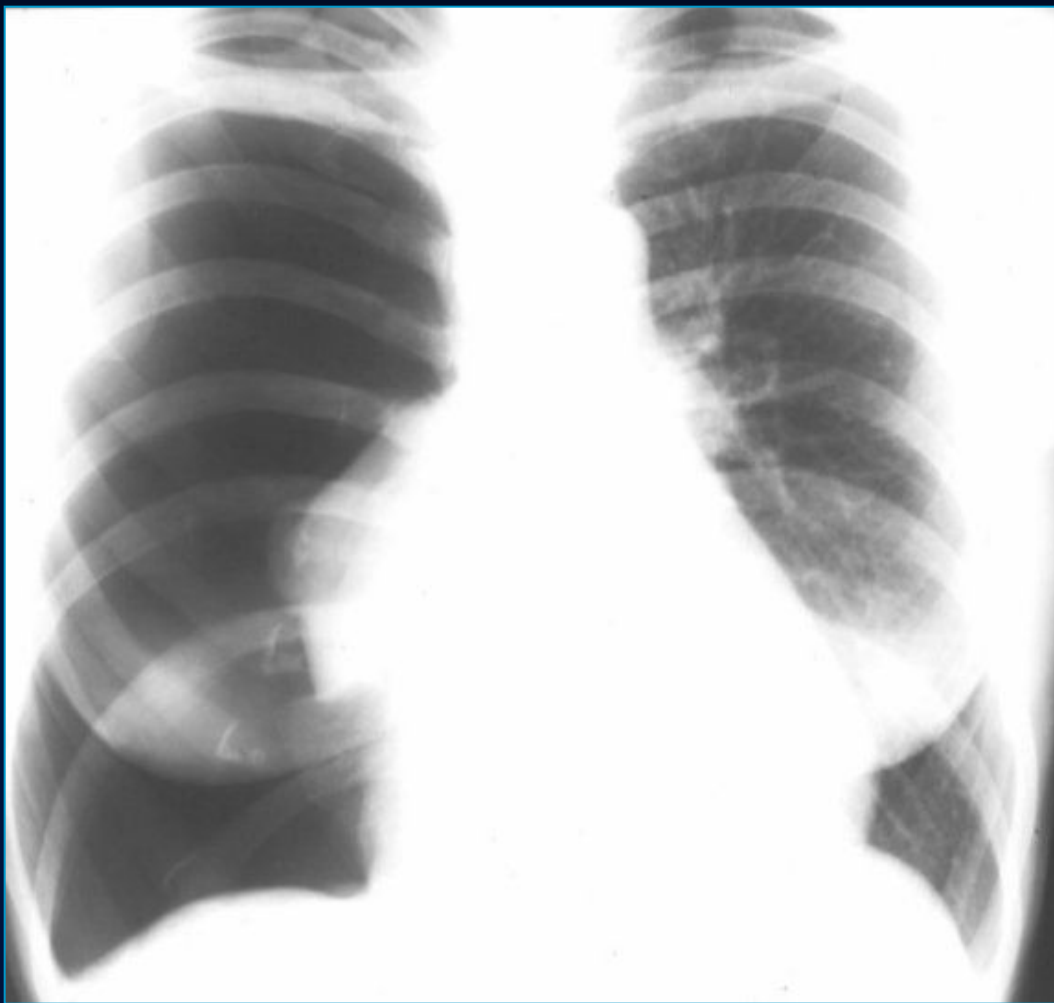
Метатуберкулезный цирроз левого лёгкого



Состояние после пульмонэктомии

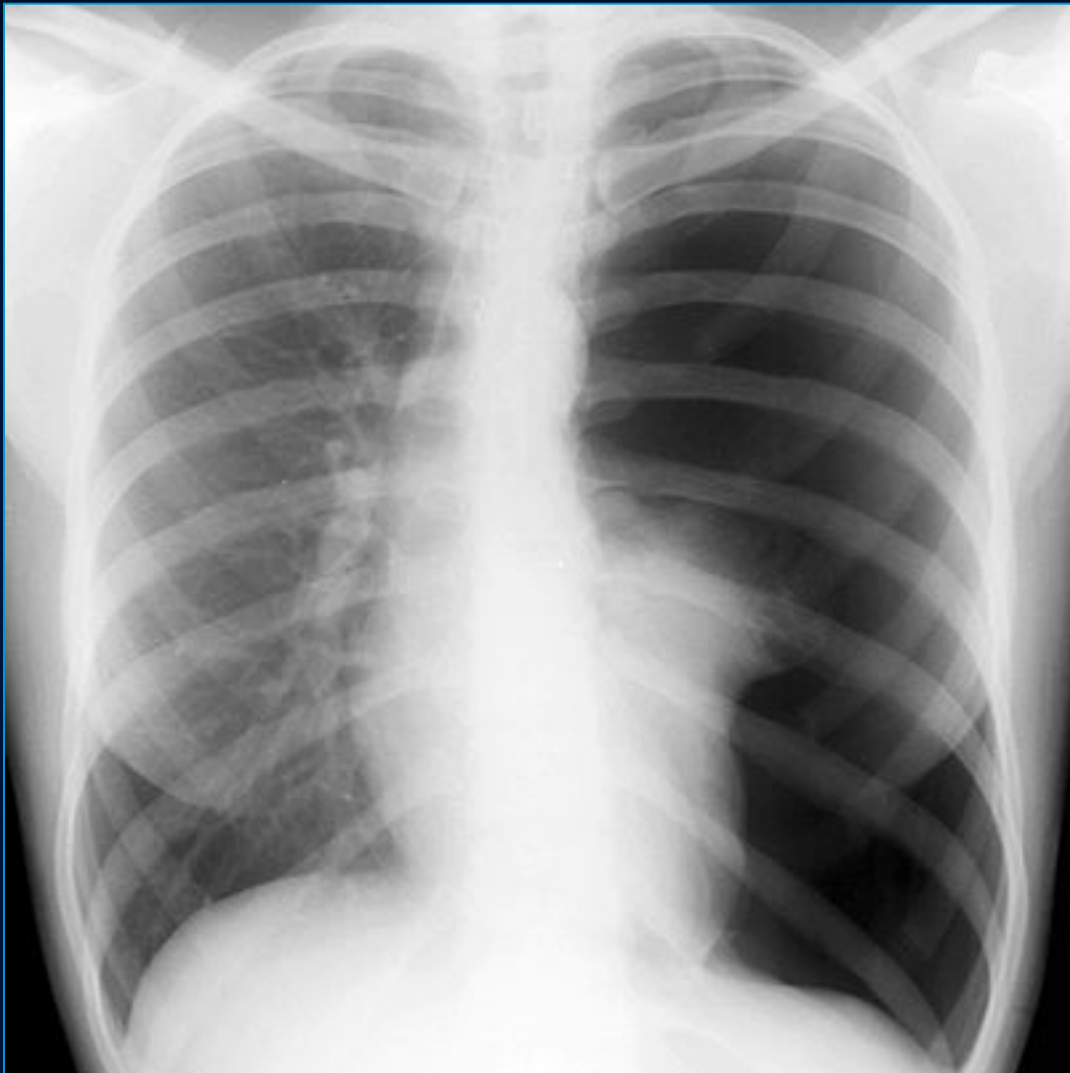


Пневмоторакс справа

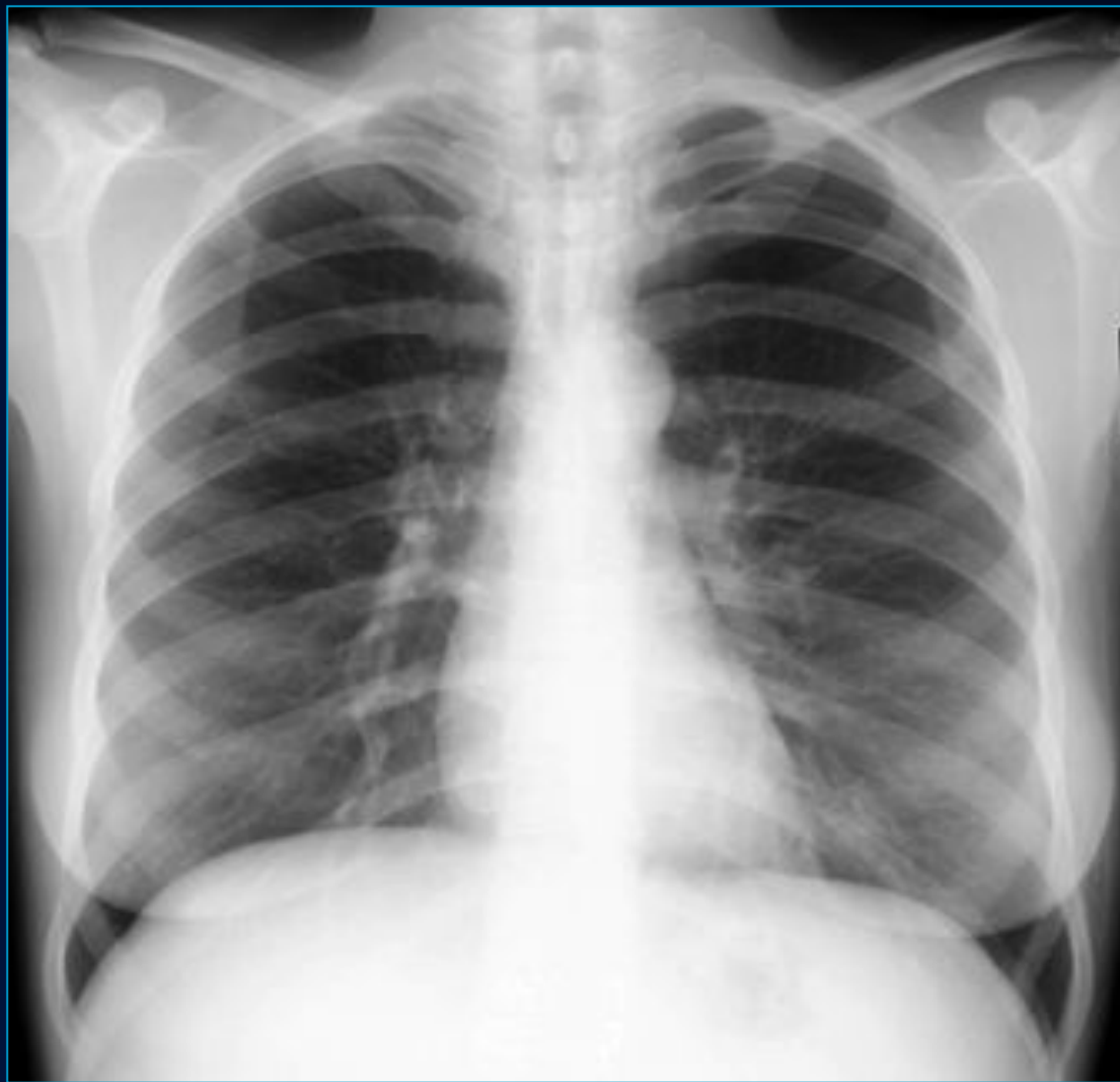

- Разрыв легкого с выходом воздуха в плевральную полость

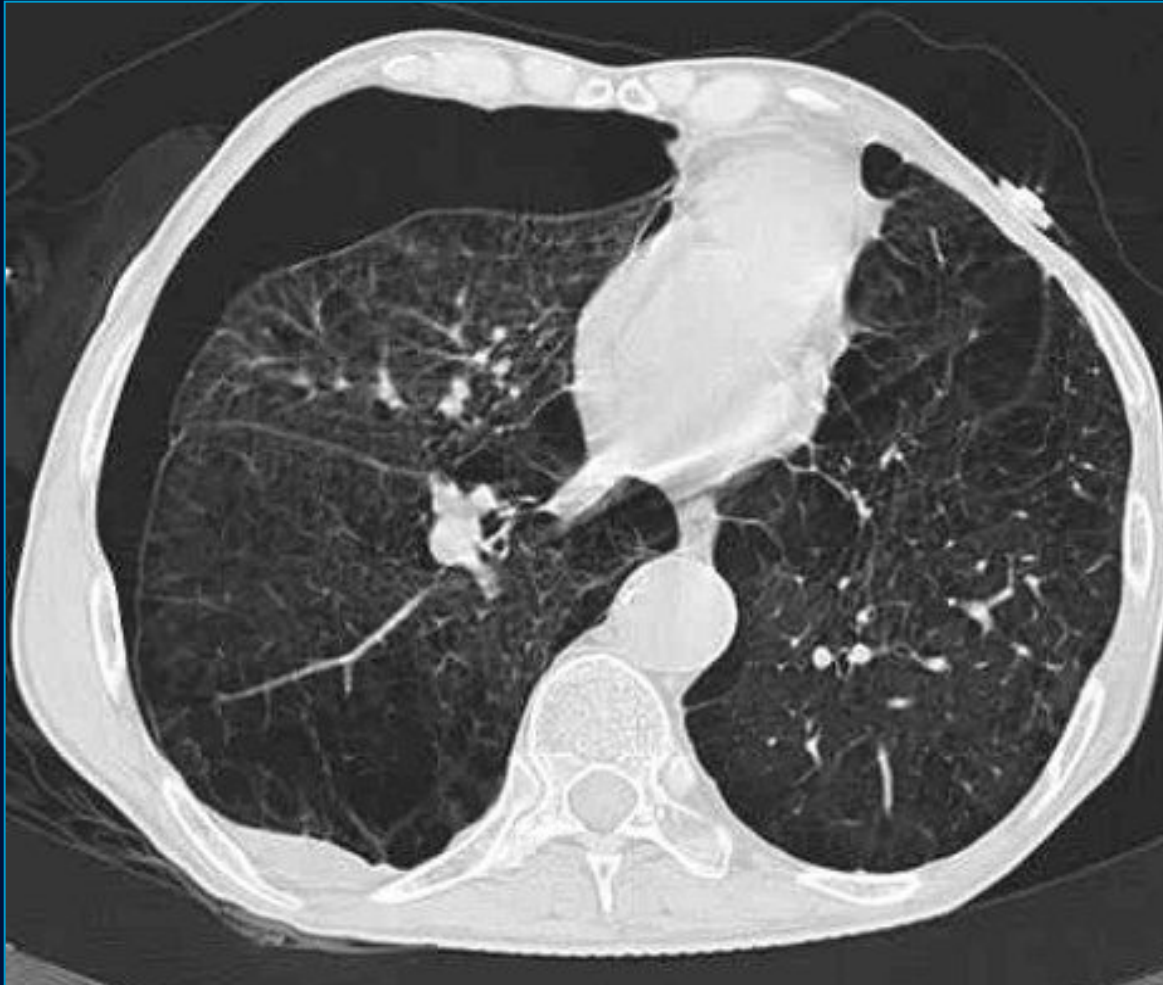Пневмоторакс слева



Небольшой пневмоторакс слева

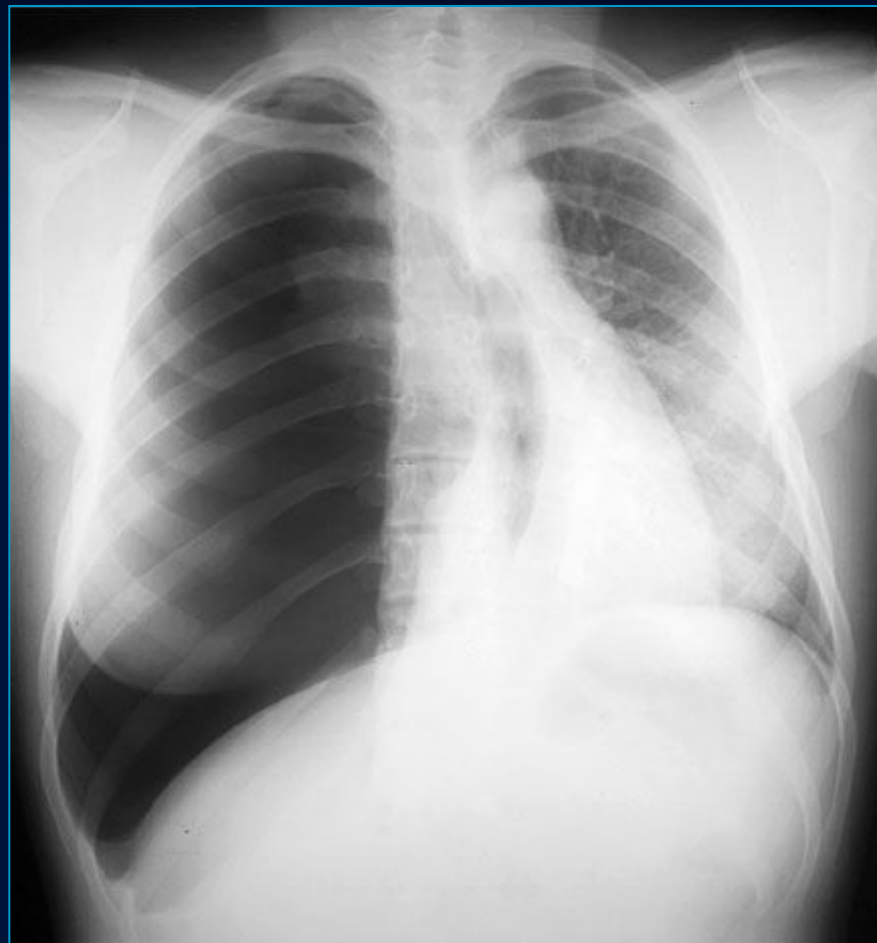
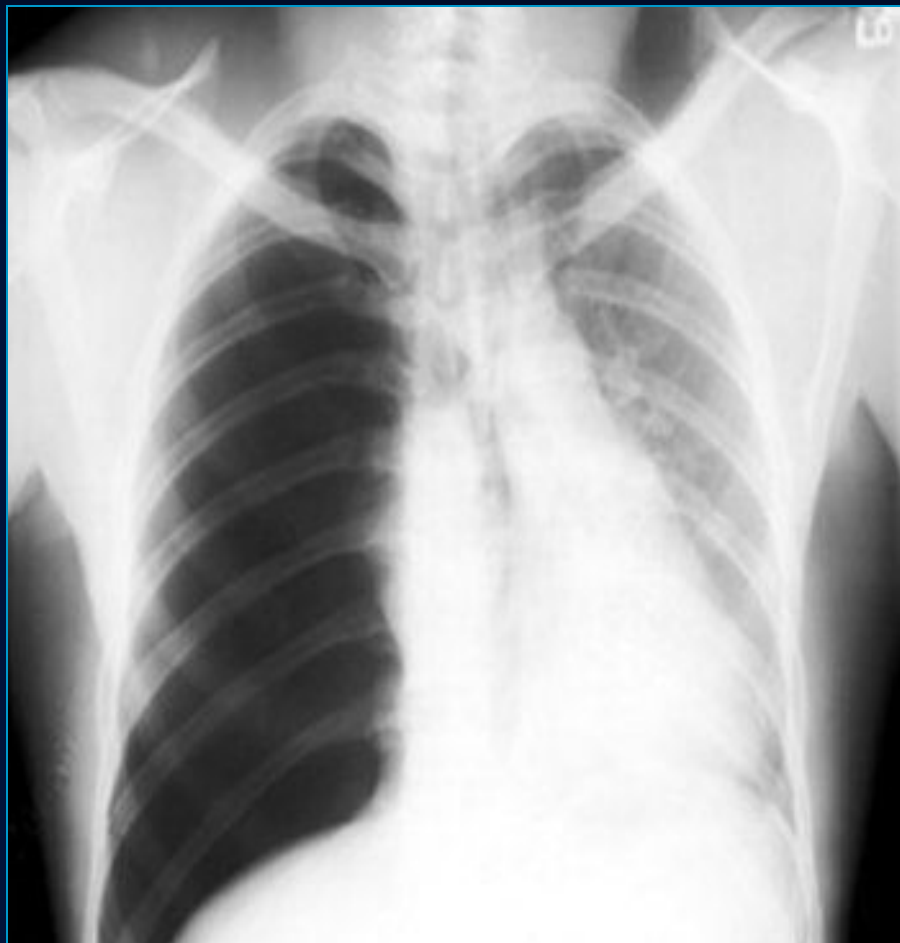
Пневмоторакс

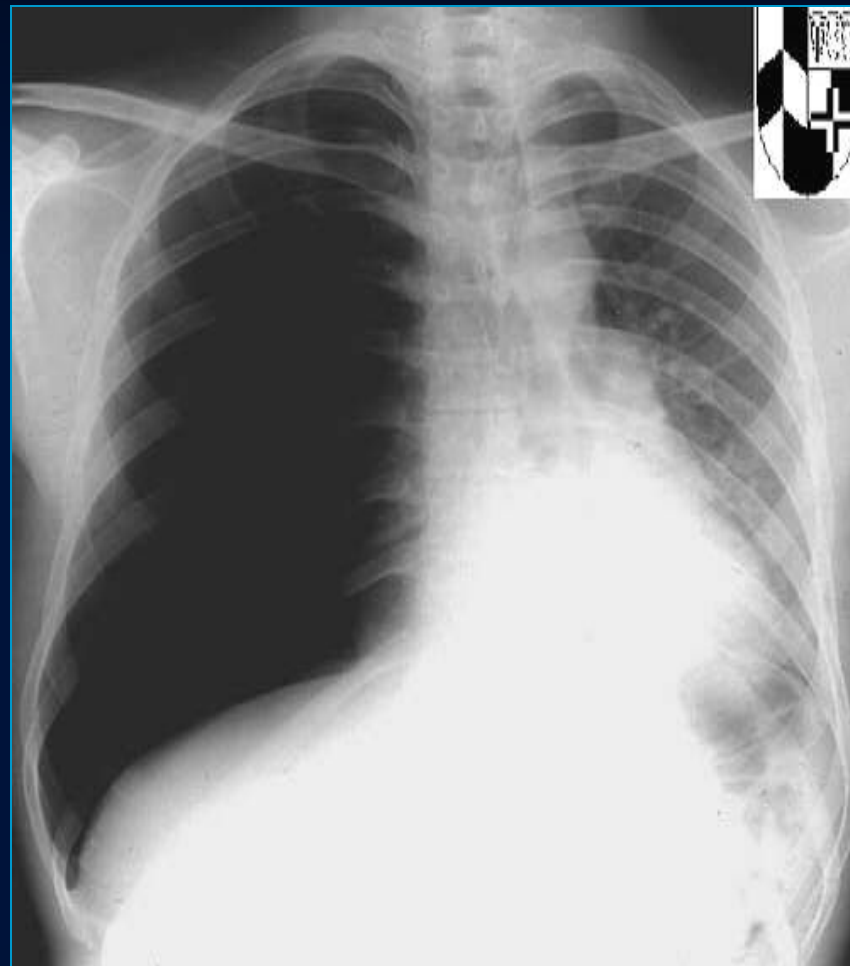
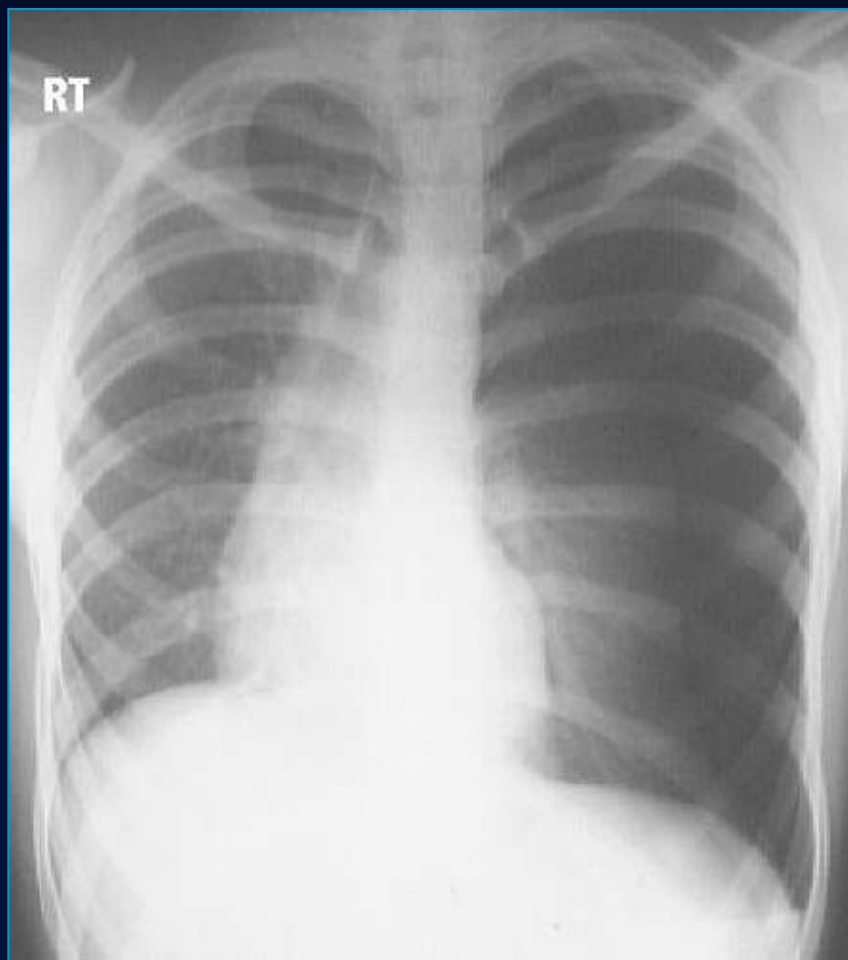

- КТ у больного с буллезной эмфиземой, правосторонний пневмоторакс

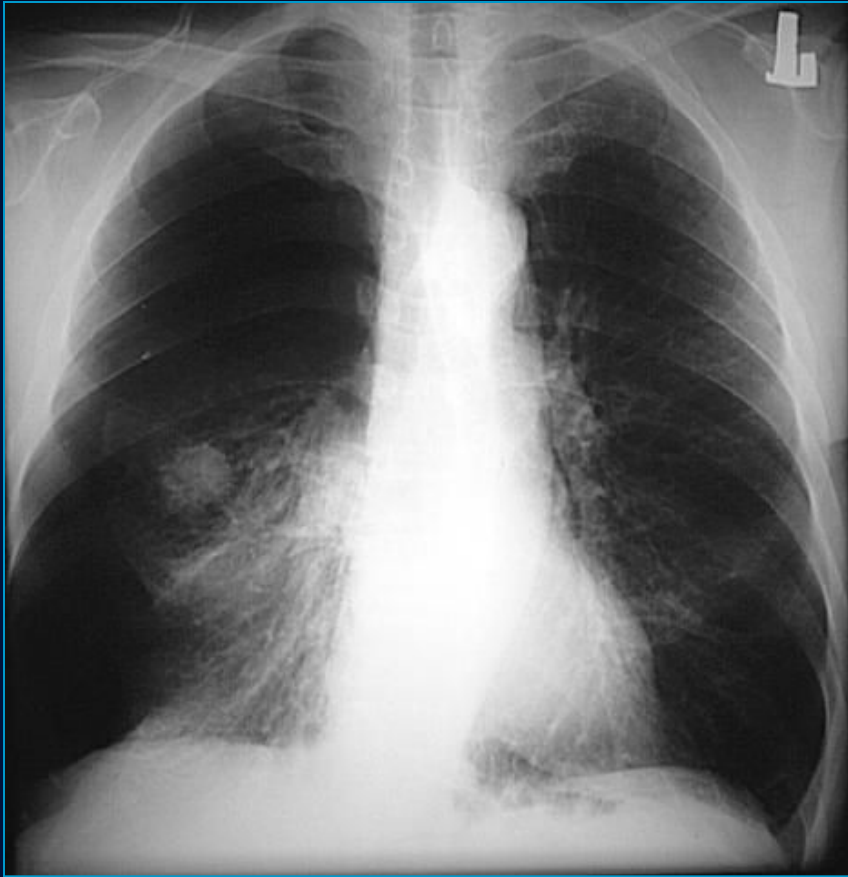Напряженный пневмоторакс



Напряженный пневмоторакс

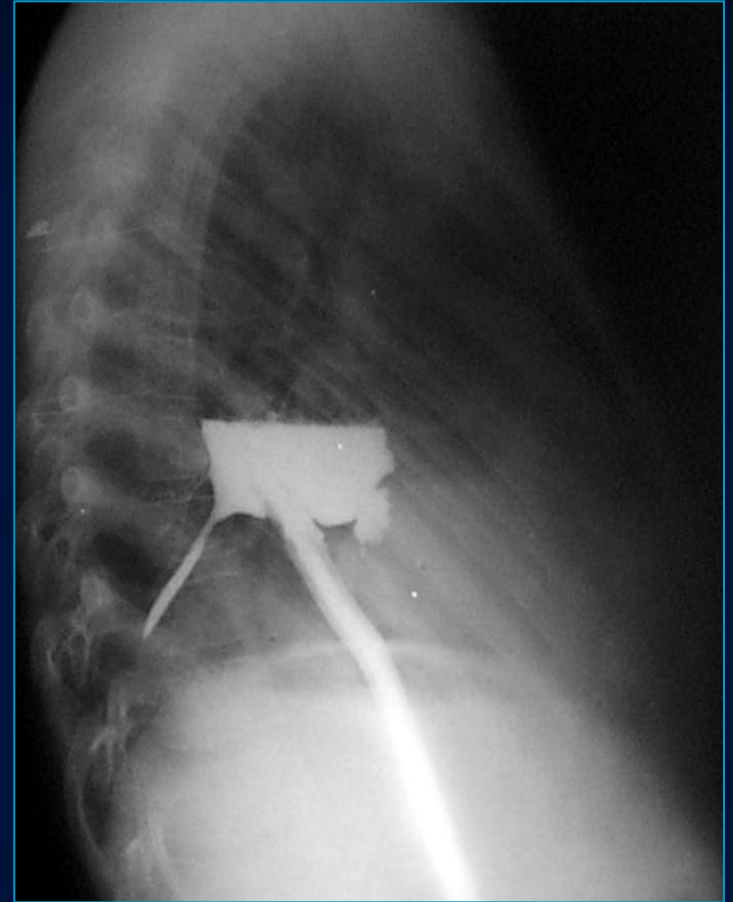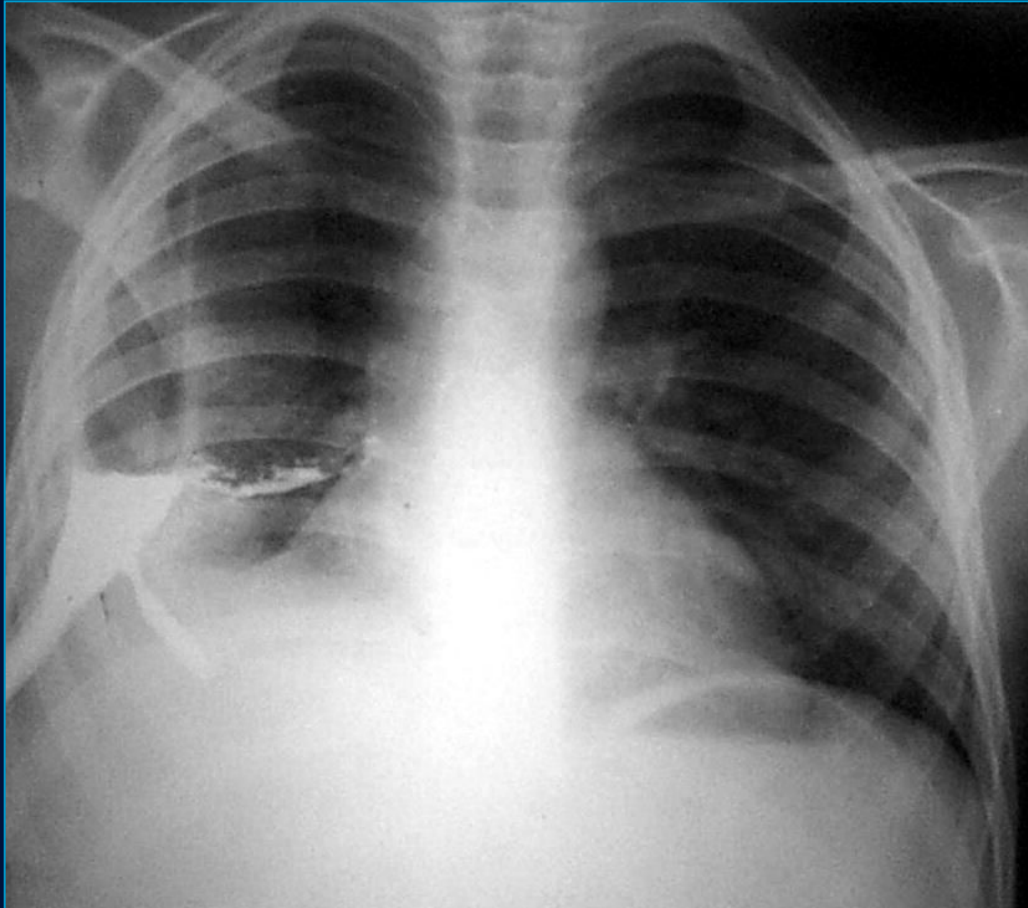


Пневмоторакс

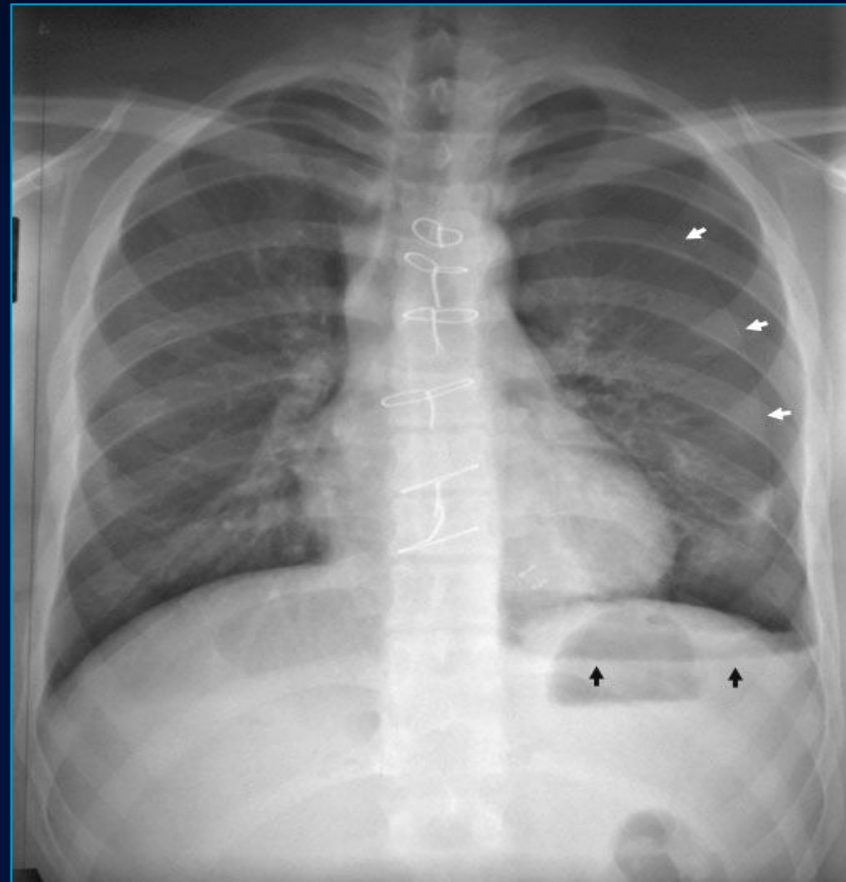
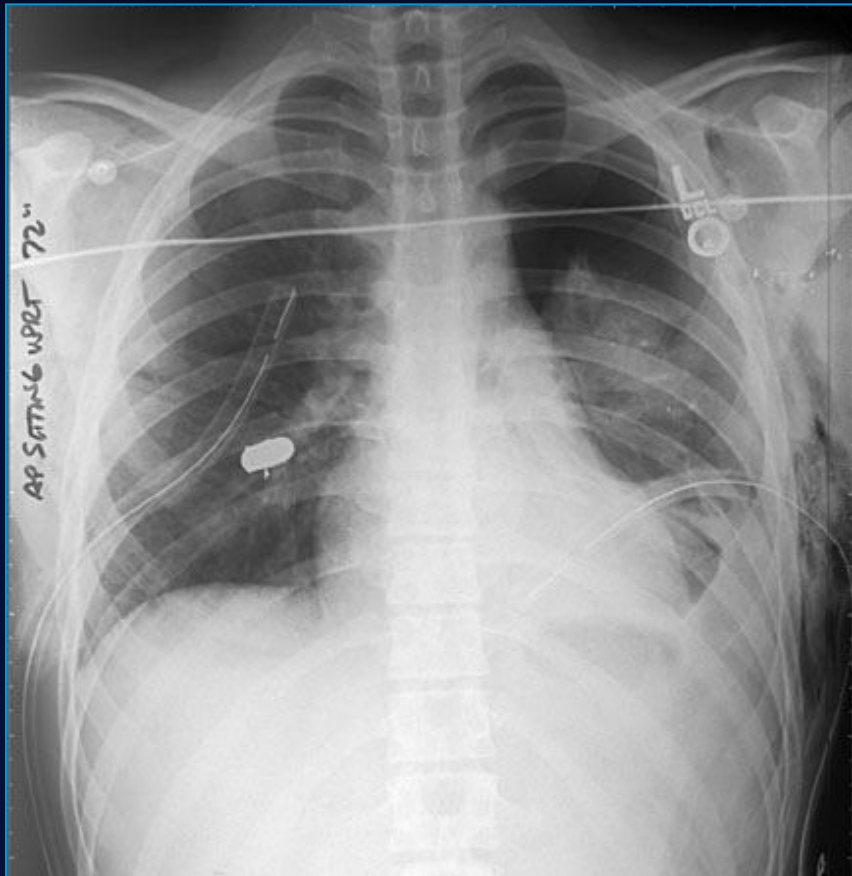
- Частичные пневмотораксы часто не распознаются, особенно когда оценку снимка проводит не рентгенолог, а реаниматолог или хирург.

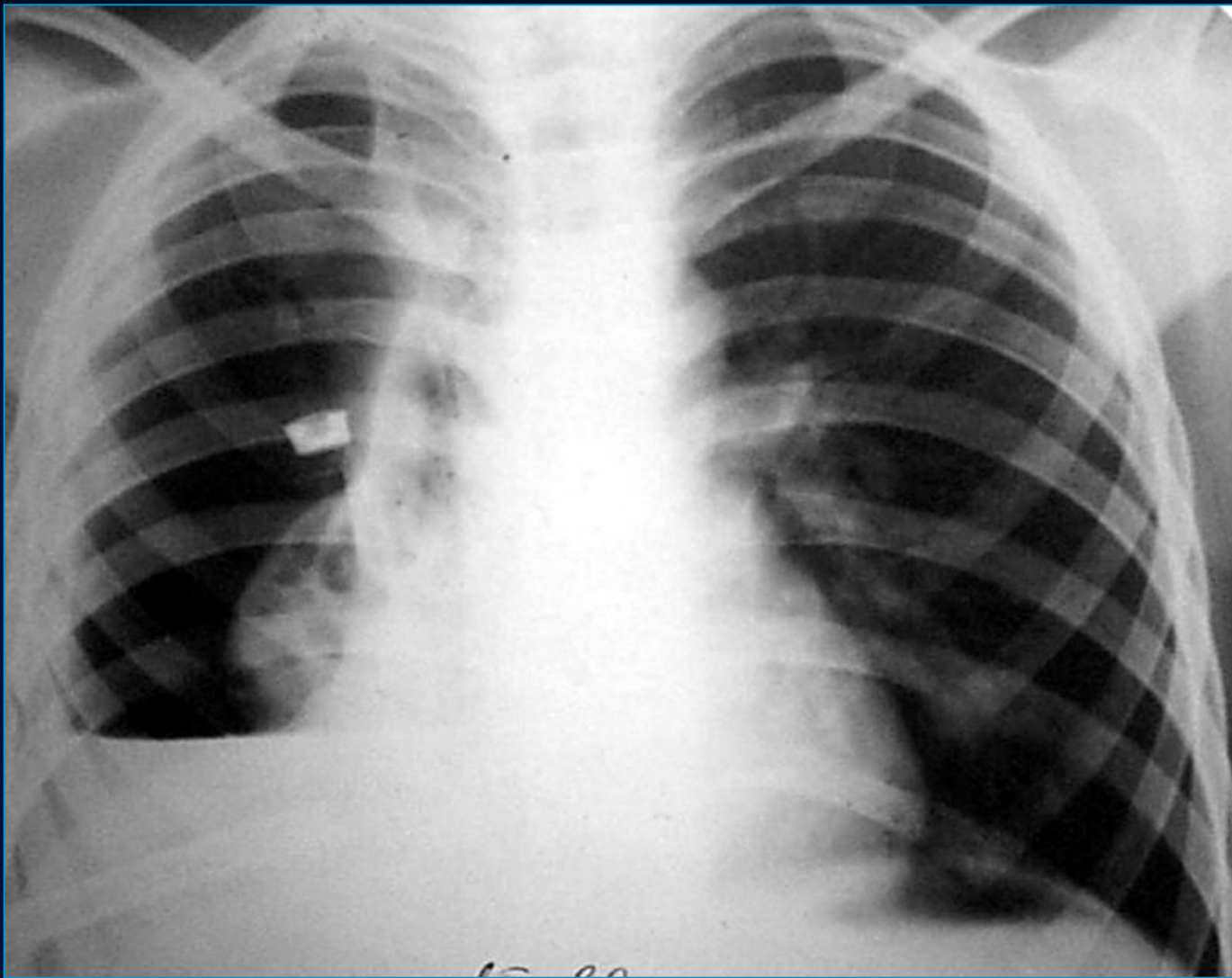
Пневмоторакс с бронхо- плевральным свищом



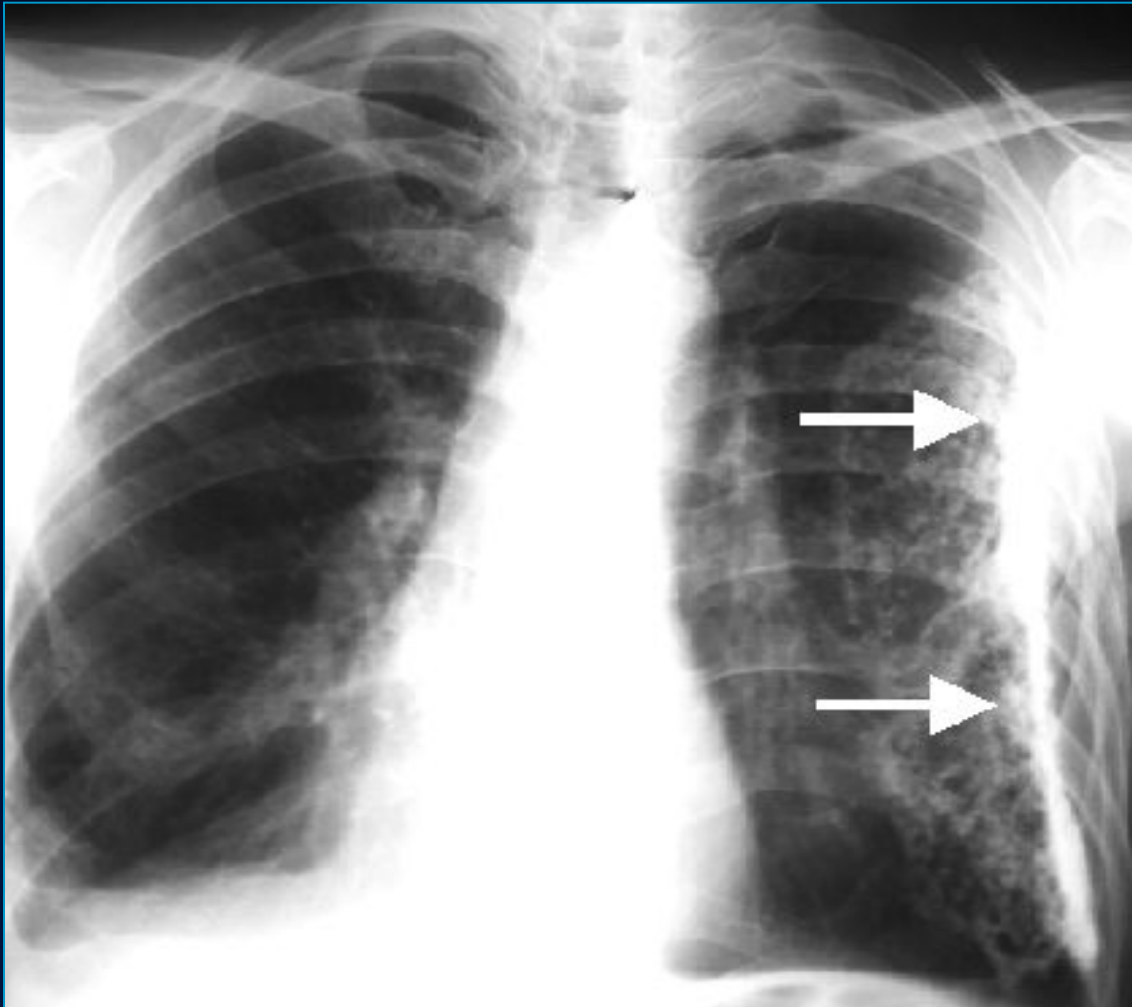
Послеоперационный пневмоторакс



Эмпиема плевры

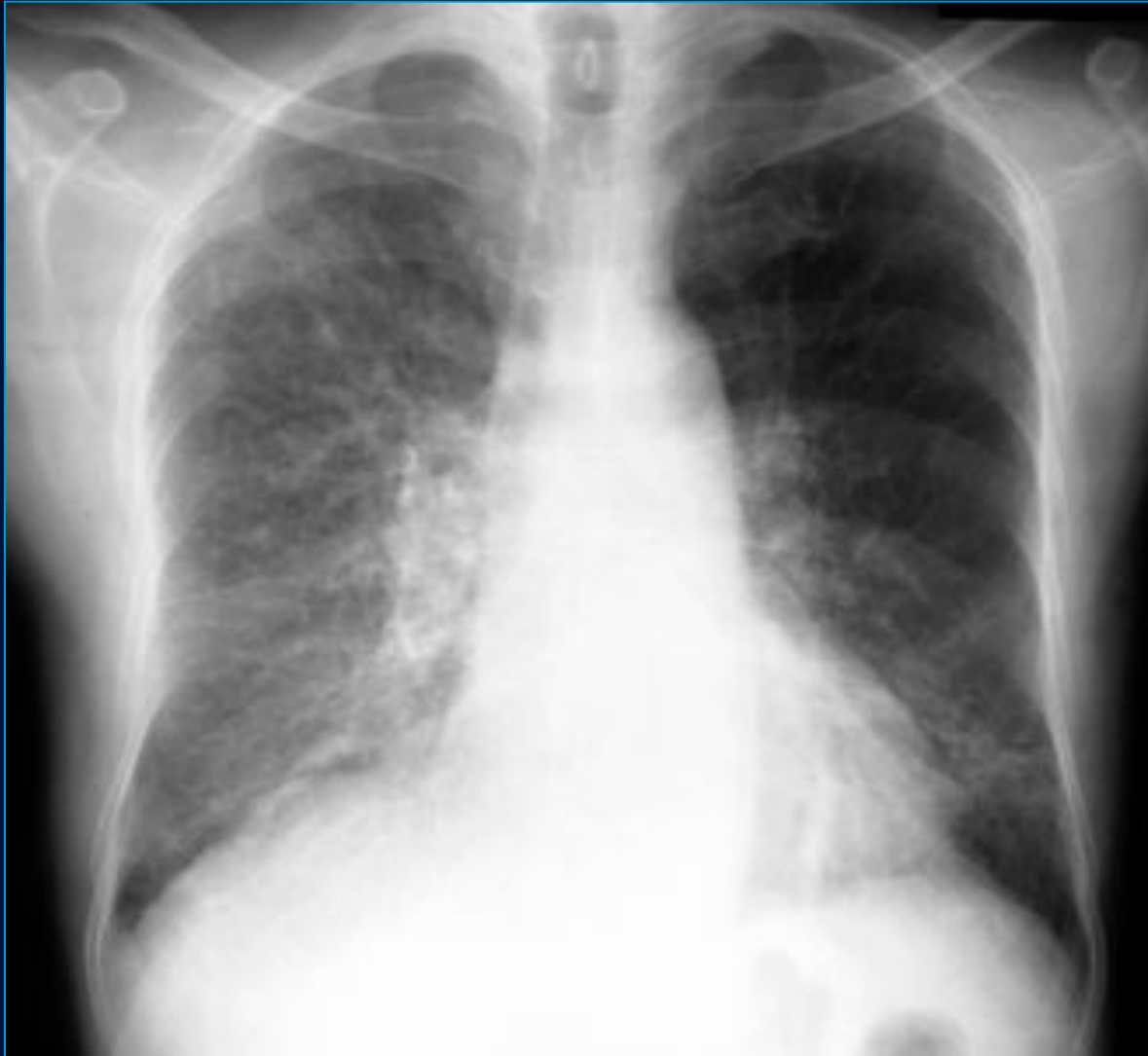

Пристеночные образования



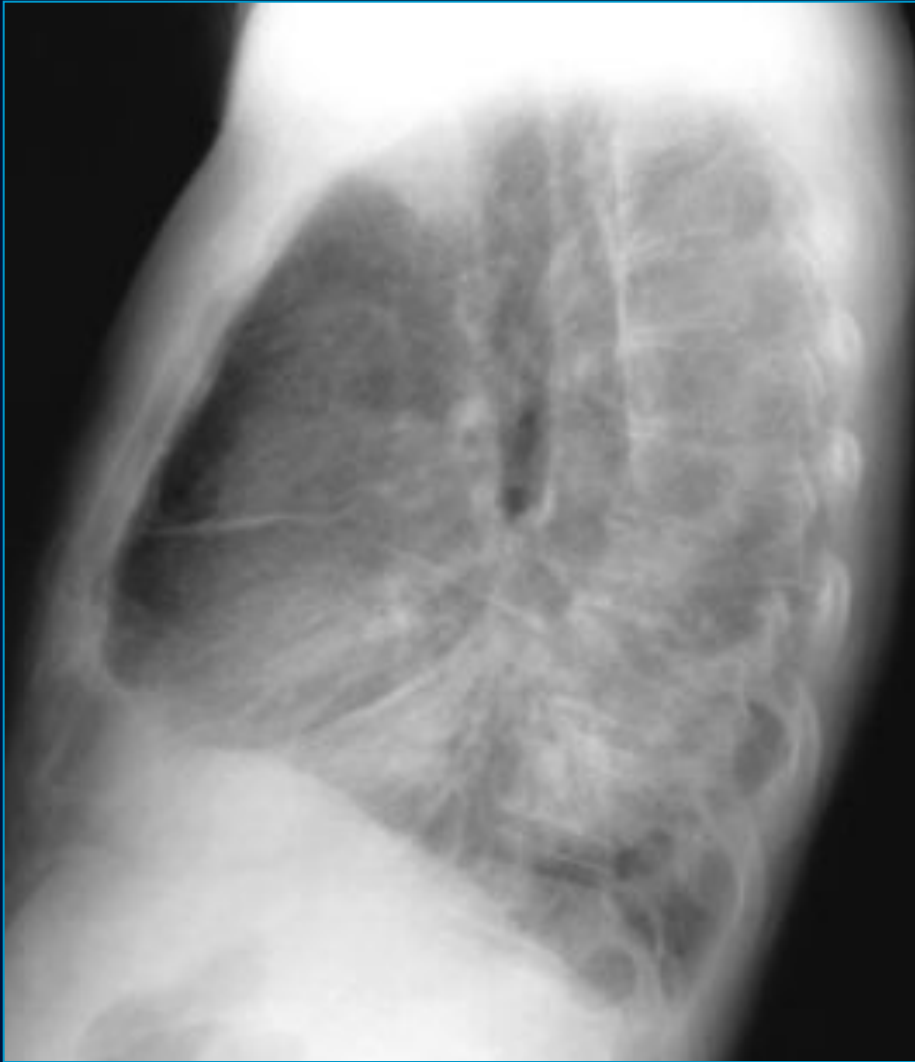
- Инкрустация плевры – массивное пристеночное обызвествление вследствие перенесенного левостороннего плеврита.
- Справа внизу плевральные спайки.

Диффузный интерстициальный фиброз



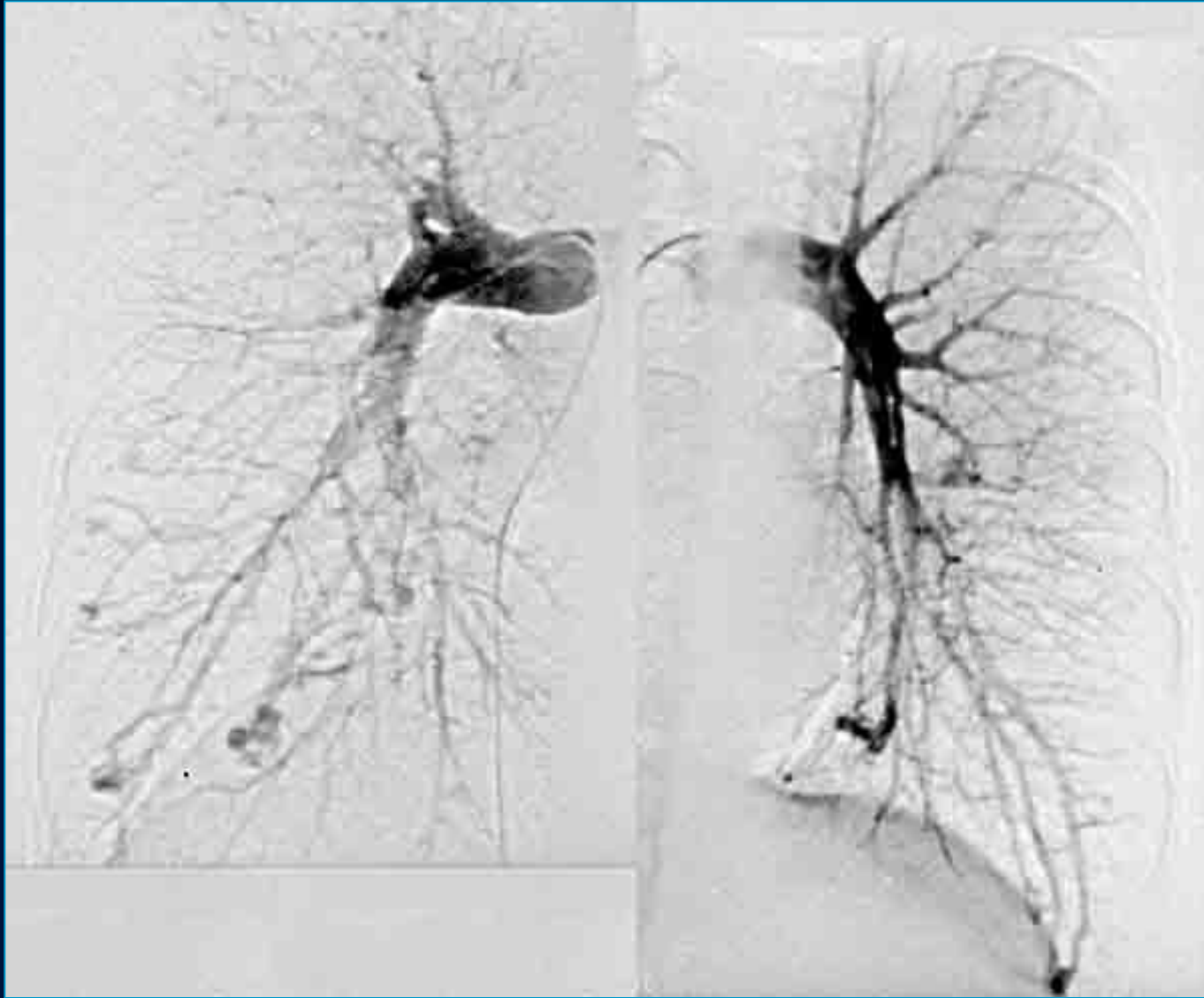
- Все легкие пронизаны грубыми фиброзными тяжами.

Диффузный интерстициальный фиброз

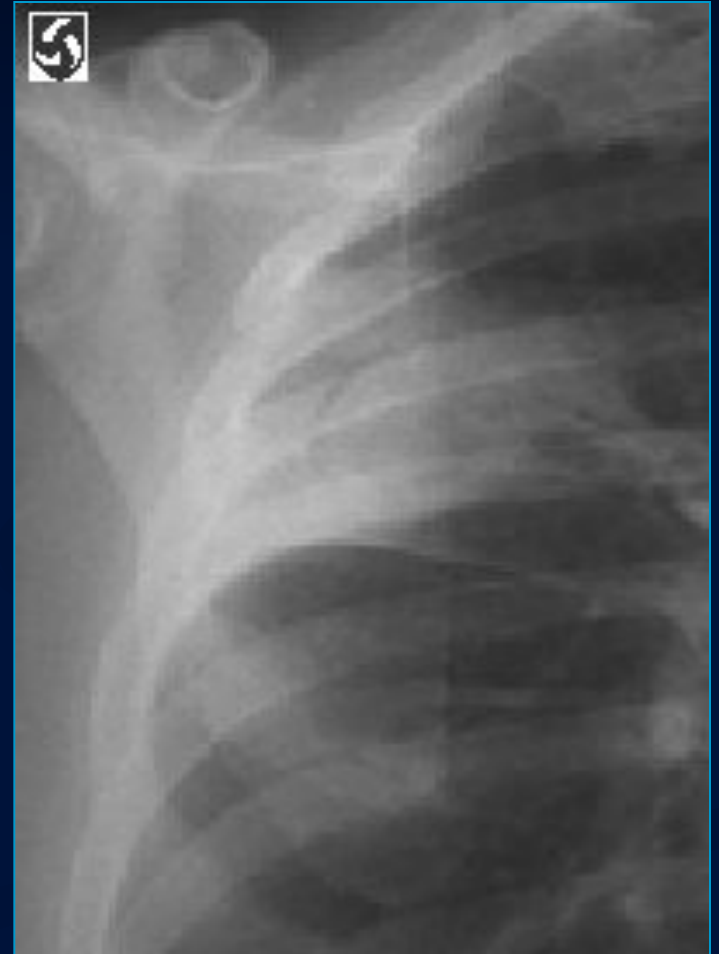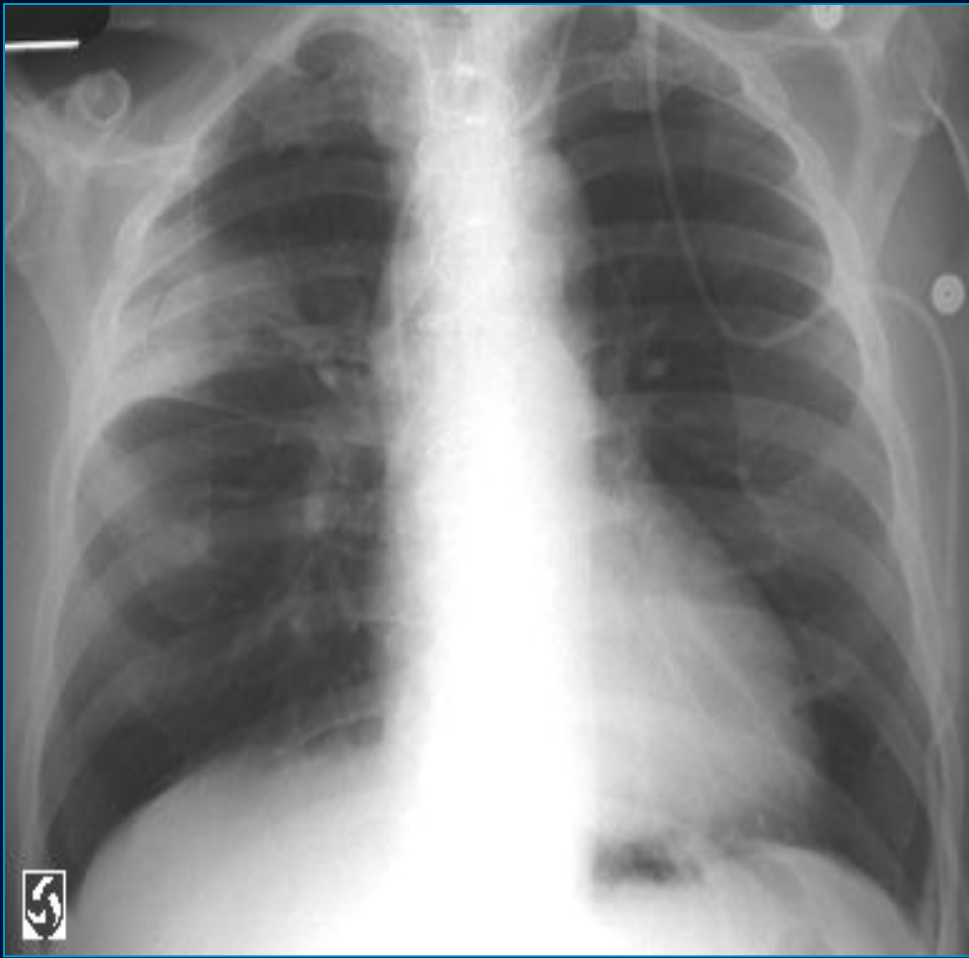


- Ретрокардиальное пространство видно плохо, фиброз конкурирует по плотности с позвонками

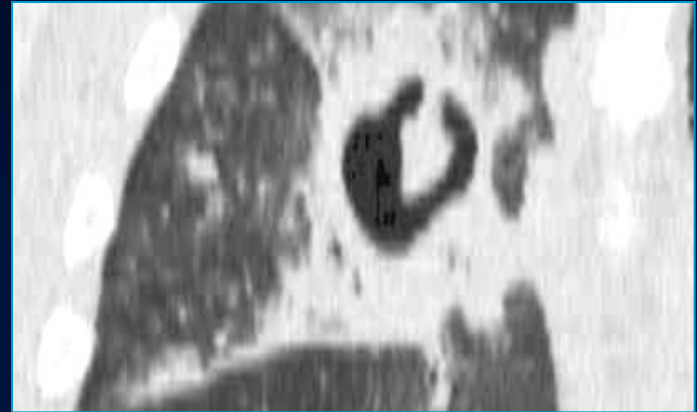
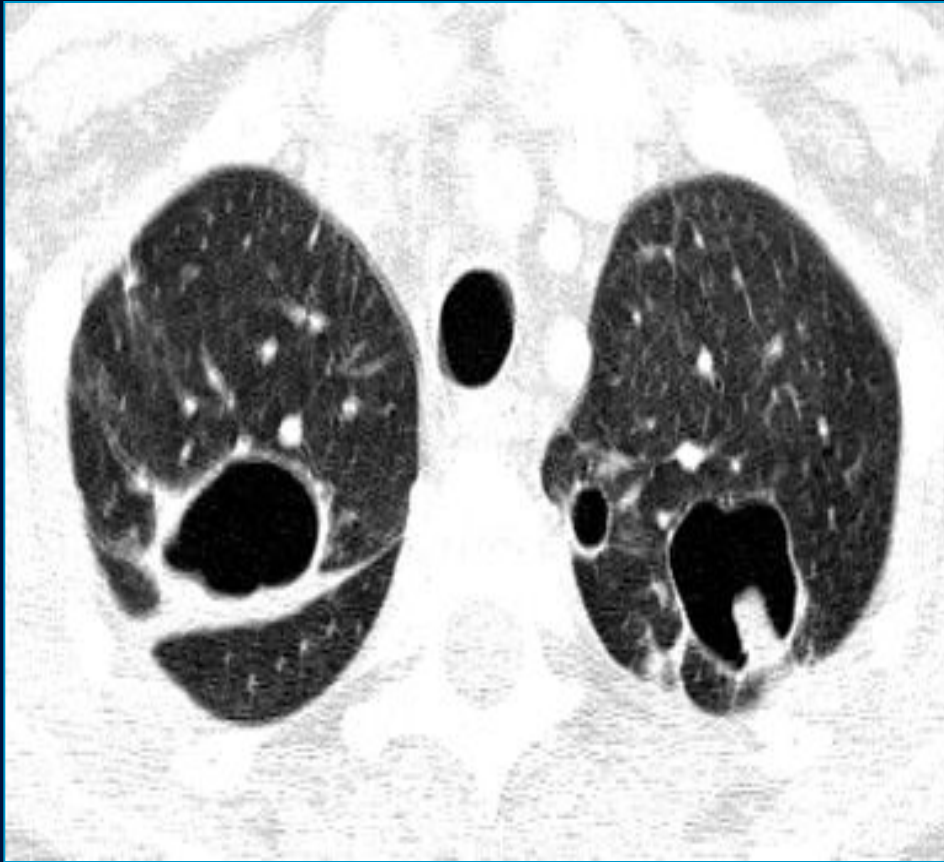Болезнь Рандю-Вебер-Ослера



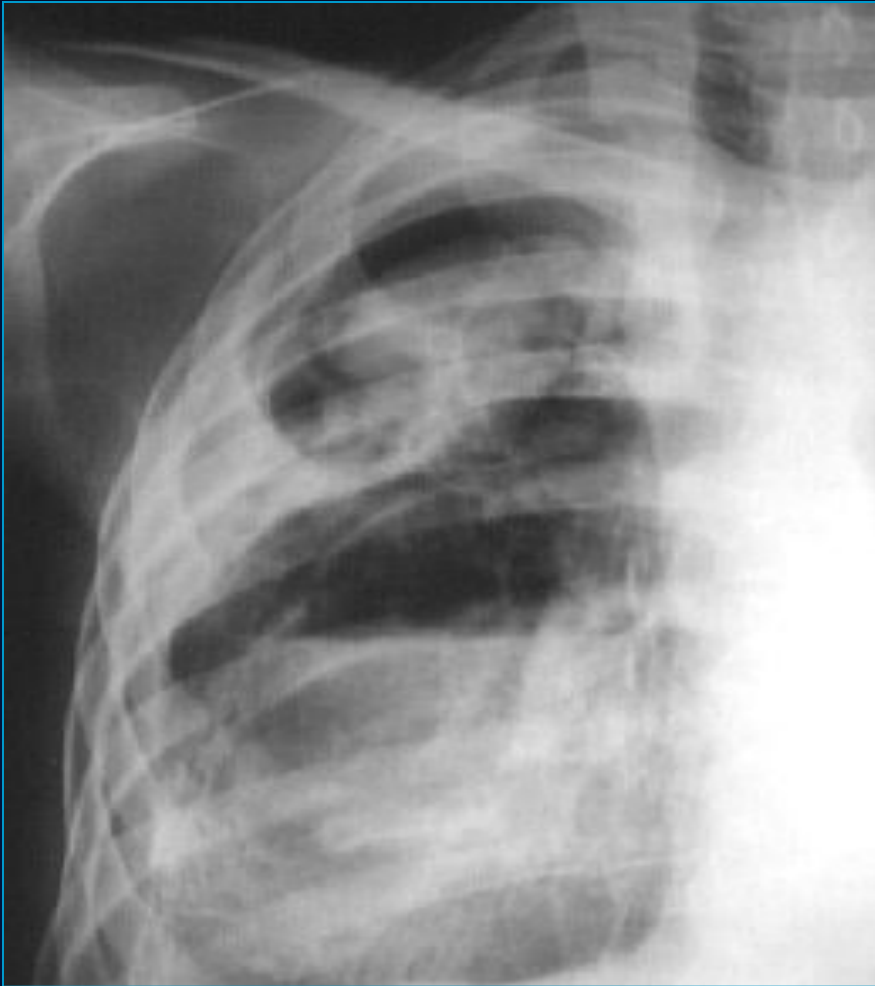
Легочный аспергиллез



Легочный аспергиллез

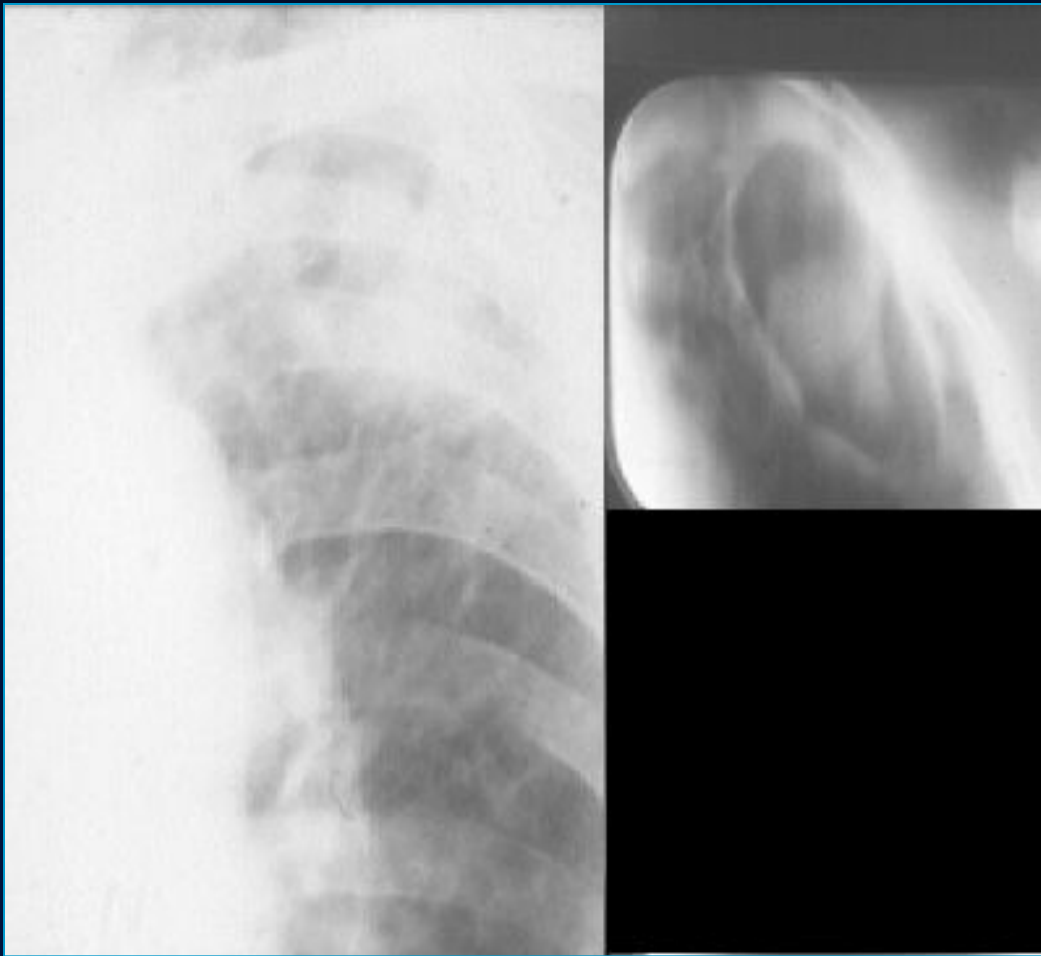

Легочный аспергиллез



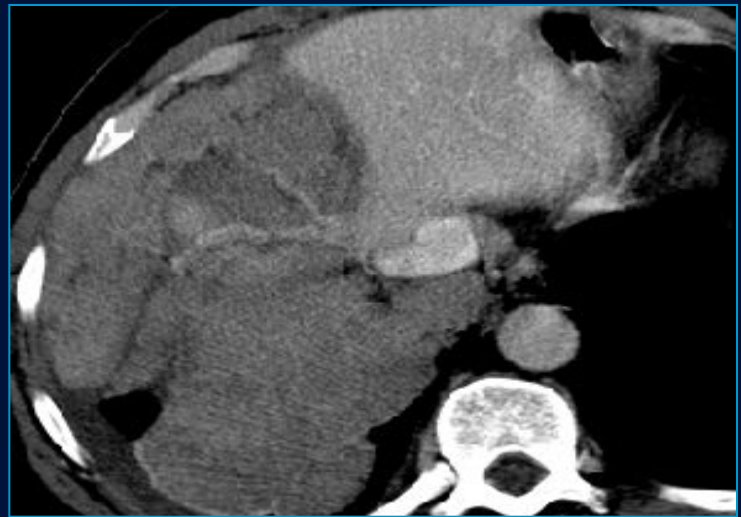
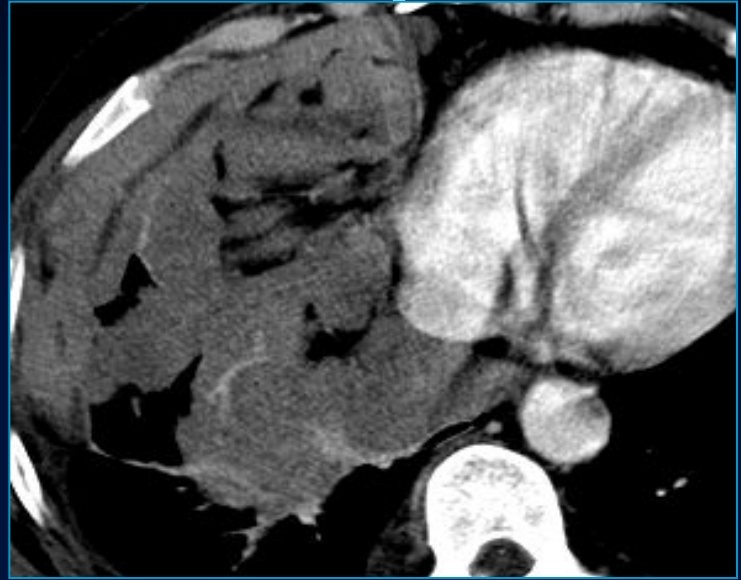
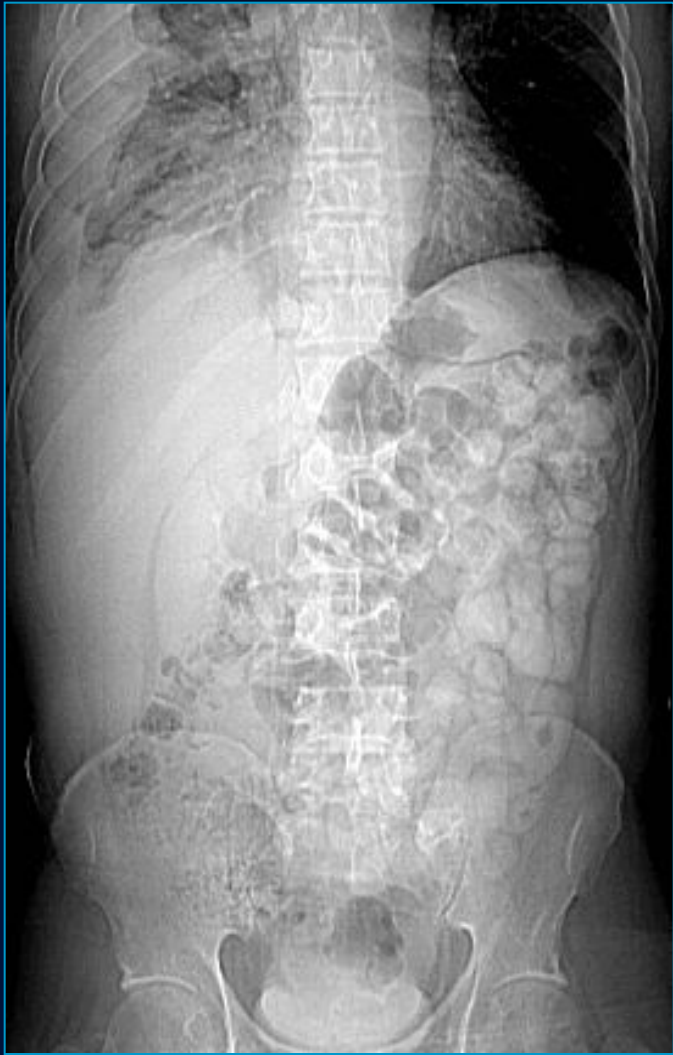- Мицетома в
ПОЛОСТИ

Легочный аспергиллез

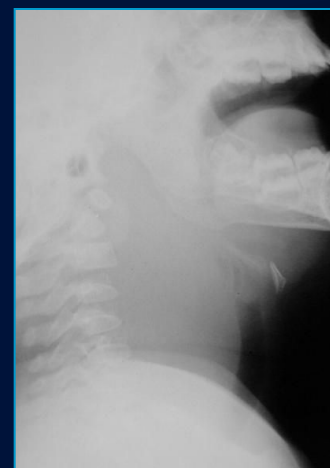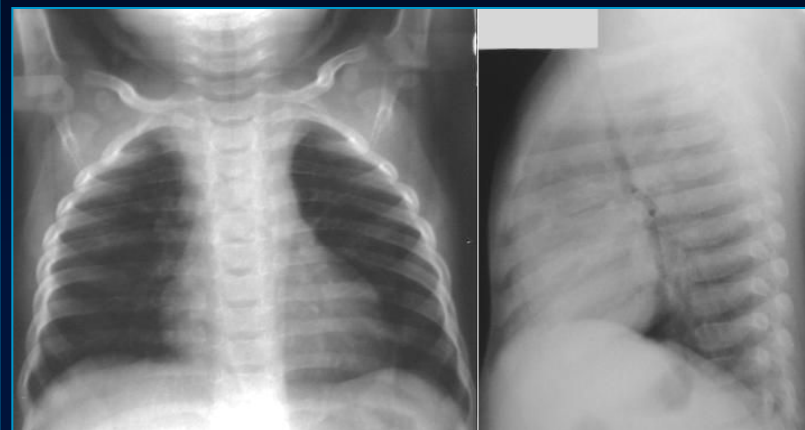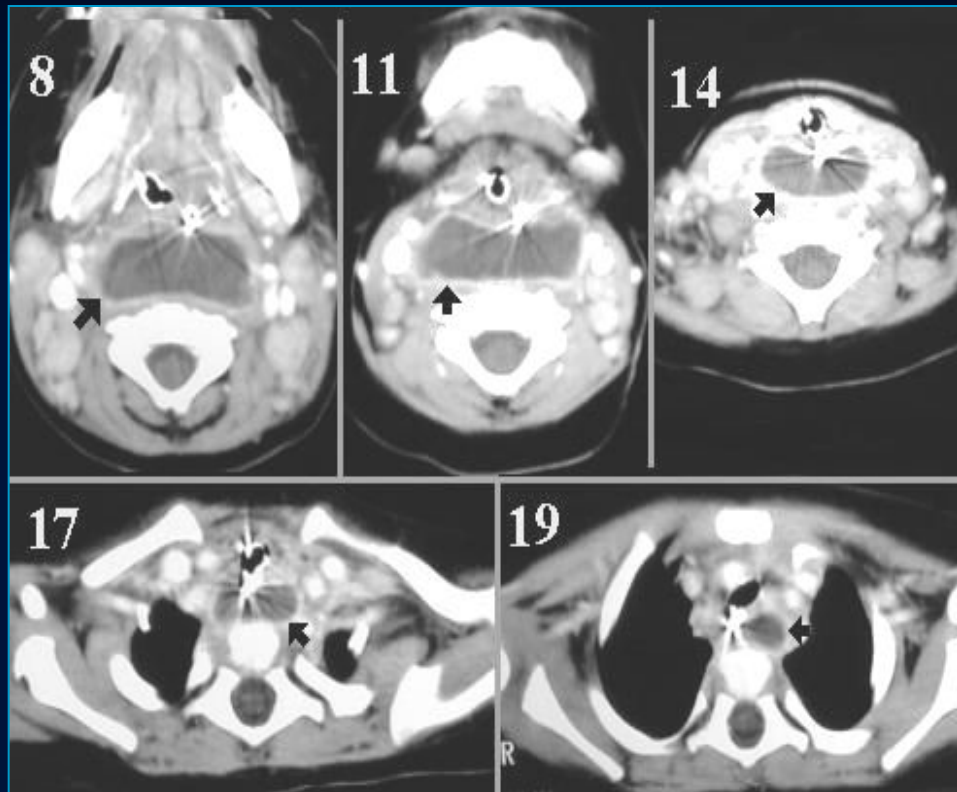


- Биссус (комочок мицелия) в полости каверны

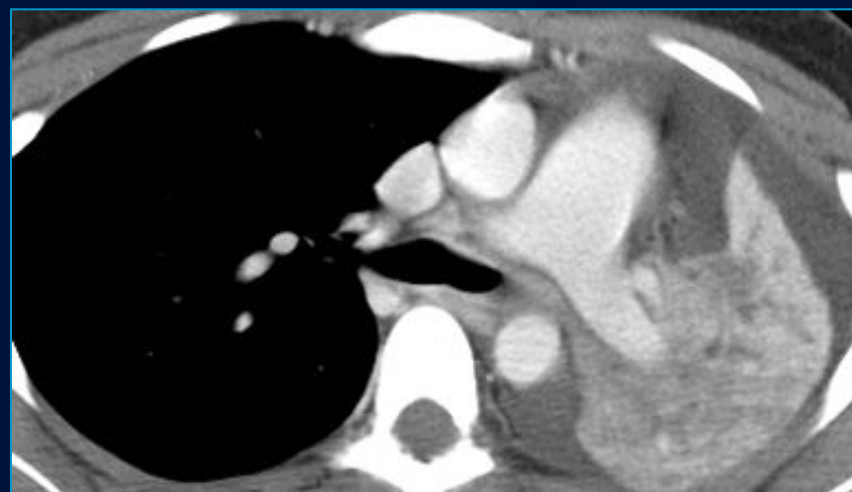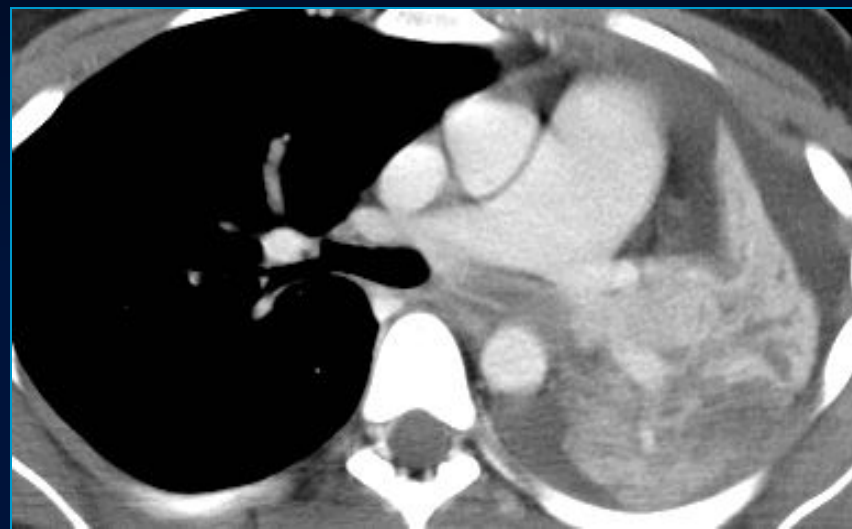
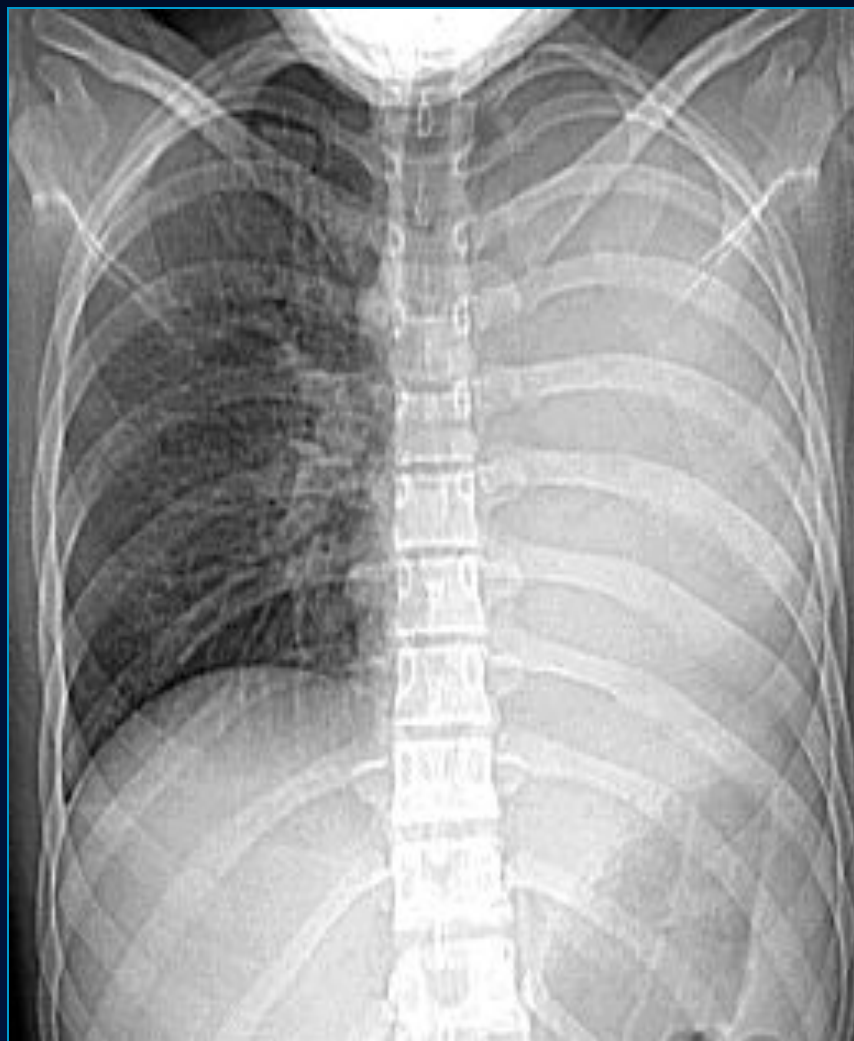
Мезотелиома плевры



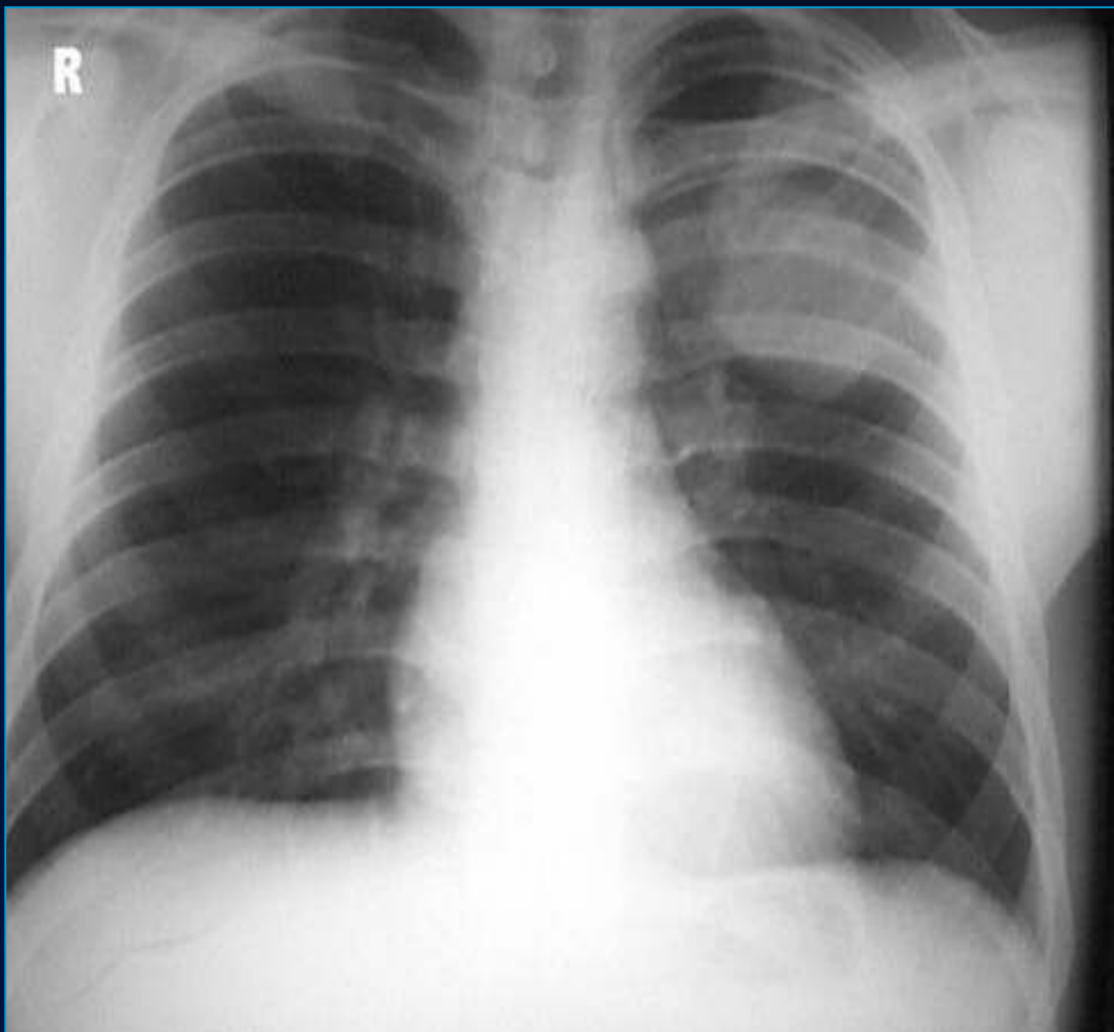
Медиастинит



Карциноид легкого с ателектазом



Доброкачественная опухоль легких



- Липома в
левом легком