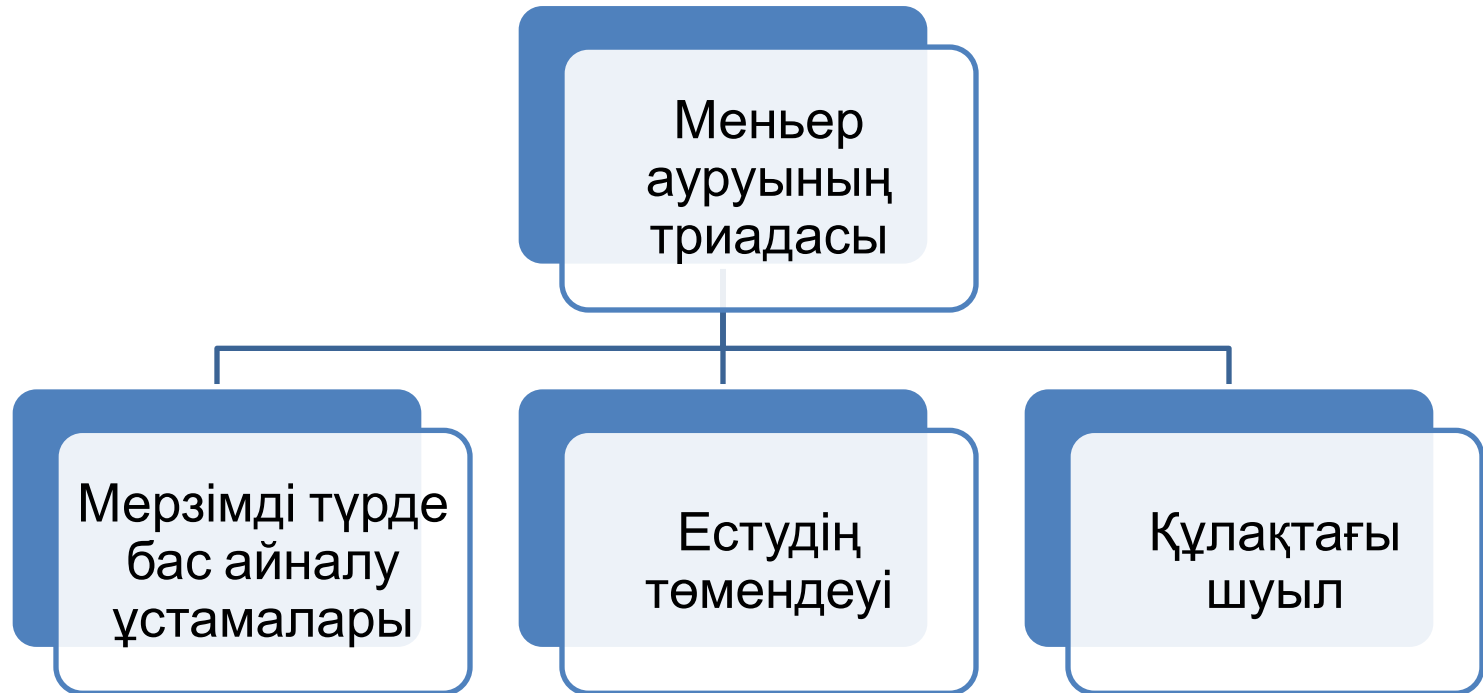


Меньер ауруы



Себебі : внутрिलाбиринтный отек

Патогенез: Меньера связано с увеличением количества лабиринтной жидкости (эндолимфы), что приводит к лабиринтной гипертензии. Механизм развития эндолимфатического гидропса и лабиринтной гипертензии при этом сводится к трем основным моментам: гиперпродукция эндолимфы, снижение ее резорбции и нарушение проницаемости мембранных структур внутреннего уха. Повышение внутрिलाбиринтного давления ведет к выпячиванию основания стремени и мембраны окна улитки в барабанную полость. Это создает условия, затрудняющие проведение звуковой волны по жидкостным системам внутреннего уха, а также нарушает трофику рецепторных клеток улитки, преддверия и полукружных каналов

Клиническая картина: (триада)

- приступы системного головокружения, сопровождающиеся расстройством равновесия, тошнотой, рвотой и другими разнообразными вегетативными проявлениями;
- прогрессирующее снижение слуха на одно или оба уха;
- шум в одном или обоих ушах.

Продолжительность приступа от нескольких минут до нескольких суток, но чаще 2-6 ч. Приступы бывают в любое время дня, но чаще ночью или утром. Головокружение в момент приступа чаще проявляется ощущением вращения или смещения окружающих предметов; Объективным признаком приступа является спонтанный нистагм, который исчезает вскоре после окончания приступа.

Одной из характерных особенностей кохлеарных расстройств при болезни Меньера является «флюктуирующая тугоухость», проявляющаяся колебаниями слуха во время болезни. Колебания слуха проявляются субъективно и обнаруживаются при аудиометрии. Ушной шум и ощущение заложенности уха также претерпевают изменения: они усиливаются перед приступом, достигают максимума во время приступа и после него заметно уменьшаются.

*Доброкачественное
пароксизмальное позиционное
головокружение*

Доброкачественное пароксизмальное позиционное головокружение (ДППГ) характеризуется внезапно («пароксизмально») развивающимися приступами позиционного головокружения, связанного с изменением положения головы пациента, точнее - с самим процессом перемещения головы из одного положения в другое. «Доброкачественным» его называют, чтобы подчеркнуть механическую природу заболевания.

По теории купулолитиаза (БсѣикпесѢ; Н., 1969) от отолитов утрикулѢса отрываются маленькие частички в виде пыли (карбонат кальция) и в силу тяжести они могут перемещаться при повороте головы в ампулу полукружного канала, где прилипают к купуле, утяжеляя ее. При этом купула отклоняется от нейтрального положения, что приводит к приступу головокружения, который исчезает после соответствующего обратного поворота головы и освобождения купулы от прилипших частичек.

Этиология

Клиническая картина. Заболевание характеризуется типичными проявлениями - внезапными приступами головокружения, возникающими при изменении положения головы. Одновременно с головокружением нередко появляются тошнота и рвота, нарушений слуха при этом обычно не бывает.

Для подтверждения диагноза ДППГ проводится проба ДиксаХолпайка, которая была впервые предложена в 1952 г. Больной сидит на кушетке, взгляд его фиксирован на лбу врача. Врач поворачивает голову больного в определенную сторону (например, вправо) приблизительно на 45° и затем резко укладывает его на спину, при этом голову запрокидывают на 30° назад, сохраняя разворот на 45° в сторону. При положительной пробе после небольшого латентного периода 1-5 с возникает головокружение и горизонтально-ротаторный нистагм, направленный в сторону нижележащего уха (рис. 5.49).

Если проба с поворотом головы вправо дает отрицательный ответ, то ее необходимо повторить с поворотом головы влево. У определенной части больных при проведении пробы Дикса-Холпайка можно не выявить нистагм, но при этом возникает типичное позиционное головокружение, это так называемое субъективное ДППГ.

