



**ОСОБЕННОСТИ ЭЛЕКТРОКАРДИОГРАММЫ  
У ДЕТЕЙ В РАЗНЫЕ ВОЗРАСТНЫЕ  
ПЕРИОДЫ**

## Основные причины

Изменение ЭКГ в разные возрастные периоды обусловлено влиянием многочисленных факторов, в том числе:

- 1) постепенной перестройкой системы кровообращения – с функционального преобладания правого желудочка в периоде новорожденности на доминирование левого желудочка в более старшем возрасте;
- 2) изменением пространственного расположения сердца в грудной клетке, связанным с неравномерным ростом и развитием ребенка в разные возрастные периоды;
- 3) совершенствованием нейрогуморальных регуляторных механизмов и изменением в связи с этим регуляции ритма сердца; а также
- 4) изменением с возрастом скорости распространения электрического импульса возбуждения в миокарде.

# Ранний неонатальный период первые 2 дня жизни

- \* Сразу после рождения ЧСС = 150 - 160 уд/мин.
- \* Уже через несколько часов ЧСС 120 - 130 уд/мин.
- \* ЭОС отклонена вправо, а угол альфа = +80 до +130 градусов
- \* Зубец Р в I отведении невысокий, во II и III имеет высокую амплитуду (т.к. большая функциональная нагрузка лежит на ПП, в связи с постнатальной перестройкой кровообращения)
- \* Зубец Q максимальный в III, aVF
- \* Зубец R малой амплитуды в I отведении и высокий в III
- \* Зубец S глубокий в I, низкоамплитудный в III
- \* В V1-V4 в комплексе QRS преобладает R
- \* В V4-V6 выражен S
- \* Переходная зона V4-V5

Зубец Т в правых грудных отведениях отрицательный, а в левых — положительный. В стандартных и усиленных однополюсных отведениях зубец Т положительный, в III отведении часто бывает отрицательным и зависит от положения ЭОС.

Продолжительность интервала Р-Q колеблется от 0,08 до 0,11".

Ширина комплекса QRS равняется 0,04—0,07(Узкий)".

Сегмент ST находится на изолинии. Продолжительность Q-T сравнительно небольшая: от 0,298 до 0,440".

Электрическая систола сердца в среднем составляет  $56,0 \pm 0,5\%$  и зависит от длительности сердечного цикла.

**3 -5 день жизни**

**ЧСС 130- 140уд/мин**

**Амплитуда з.Тв I.II. aVL увеличивается**

К 7—9-му дню жизни ЧСС продолжает возрастать и колеблется от 135 до 150 в минуту. Увеличивается продолжительность

и амплитуда желудочкового комплекса QRS.

Несколько выше

становится амплитуда зубцов P и R в I, II, aVR и V6 отведениях.

Уменьшается длительность электрической систолы в среднем

до  $0,255 \pm 0,003$ ".

# Поздний неонатальный период 14 -30 день

ЧСС несколько возрастает и может достигать 160 в минуту.

Также повышается амплитуда комплекса QRS и зубцов P,R, а также зубца T в I, II, aVL, V5, V6 отведениях. Увеличивается длительность интервала P-Q (в среднем до  $0,102 \pm 0,002''$ ) и менее заметно возрастает продолжительность комплекса QRS= $0,056 \pm 0,002''$ .

Зубец P в стандартных отведениях остается высоким, часто заостренным. В правых грудных отведениях зубец P отрицательный.

Зубец Q в III стандартном отведении часто глубокий и превышает 1/4 амплитуды зубца R в этом отведении.

Длительность электрической систолы уменьшается и составляет в среднем  $0,244 \pm 0,003''$ . Наблюдается снижение амплитуды зубца R в отведениях I, V1, V2 и зубца S в отведениях I, V5, что отражает уменьшение функционального преобладания ПЖ.

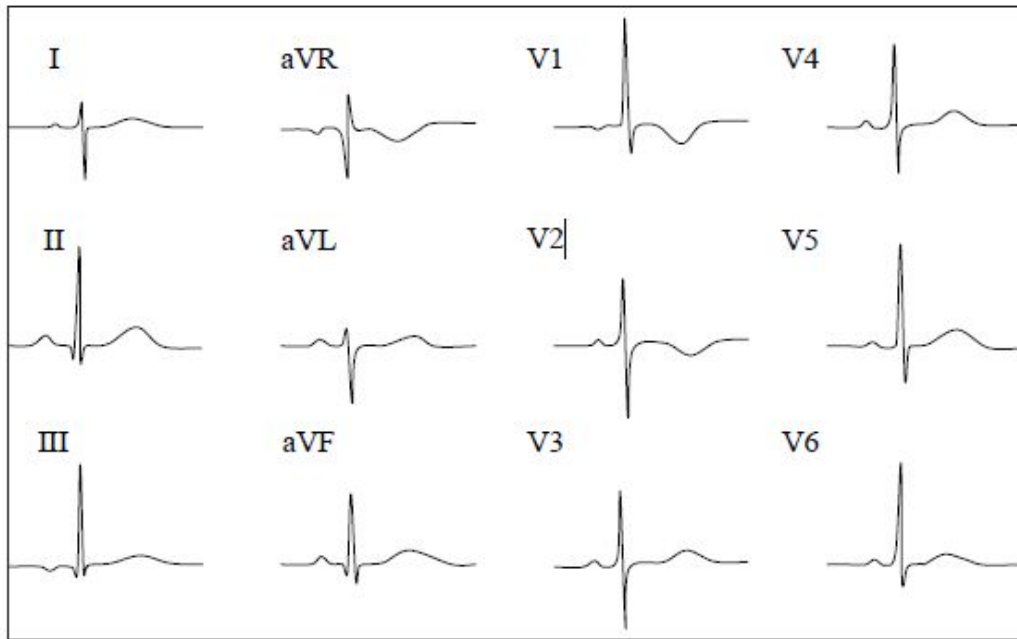
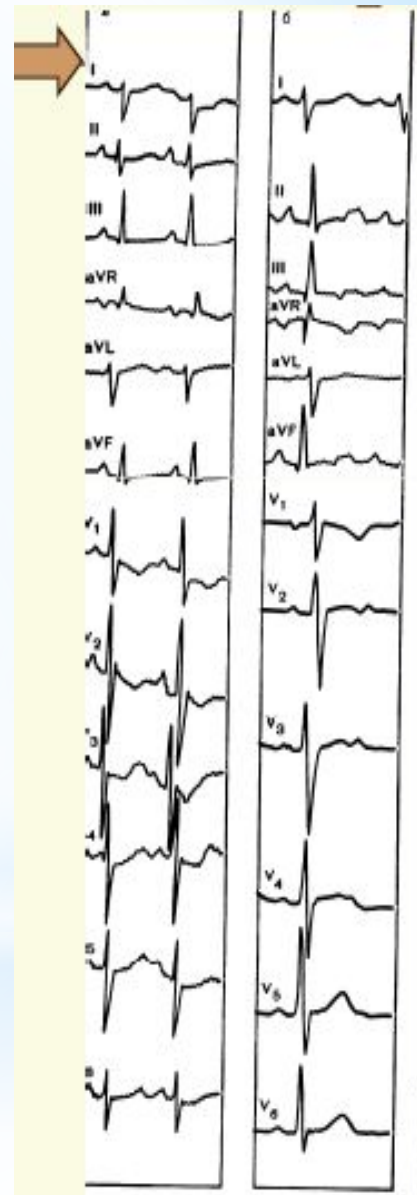


Рис. 2. Электрокардиограмма здорового новорожденного ребенка



# Грудной возраст

- \* Чсс 100 - 120 уд/мин
- \* ЭОС отклонена вправо, угол альфа от +30 до +120
- \* Зубец Р отчетливо виден в стандартных отведениях, продолжительностью от -,03 до 0,06
- \* Q максимальный в III, где он превышает  $\frac{1}{4}$  от R.
- \* В правых грудных Q нет.
- \* Зубец T «+» в I, II, aVF. +/- / двухфазный в III - в V1-V3
- \* Интервал PQ 0.08 - 0.16.
- \* QRS 0.04 - 0.07
- \* Интервал QT 0,22 - 0,29



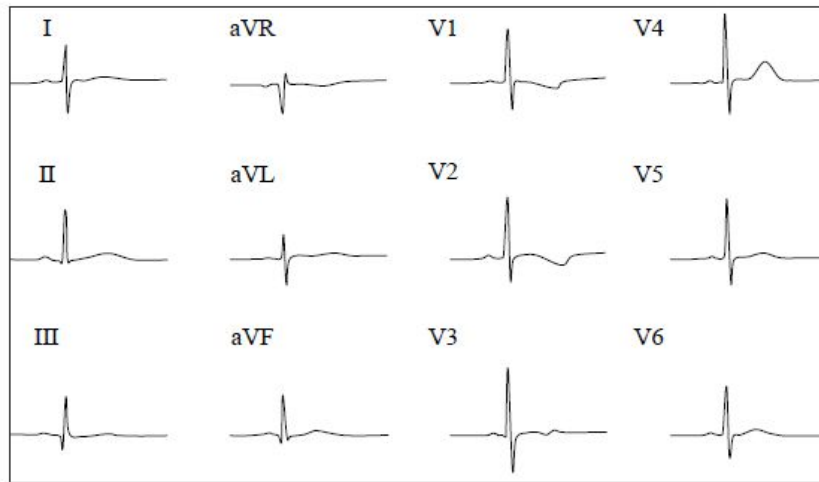


Рис. 3. Нормальная электрокардиограмма ребенка грудного возраста

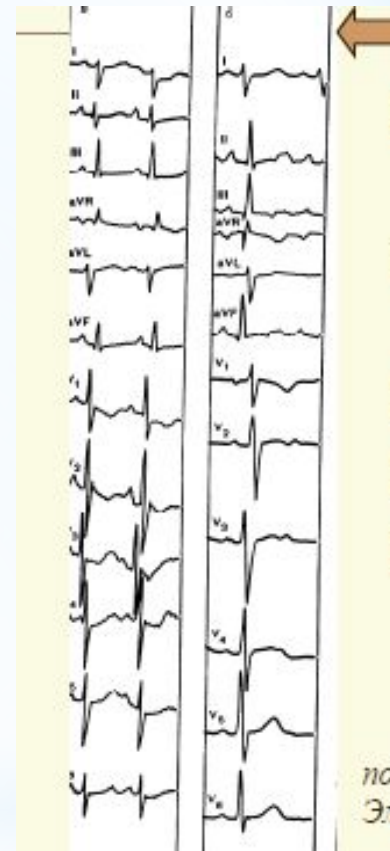


Рис. 3

Рис. 3. Нормальная электрокардиограмма ребенка грудного возраста



# Экг раннего возраста

Электрокардиографическая кривая у детей раннего возраста продолжает отражать постепенный переход от функционального преобладания правого желудочка к функциональному преобладанию левого желудочка

ЧСС 100- 110 уд/мин

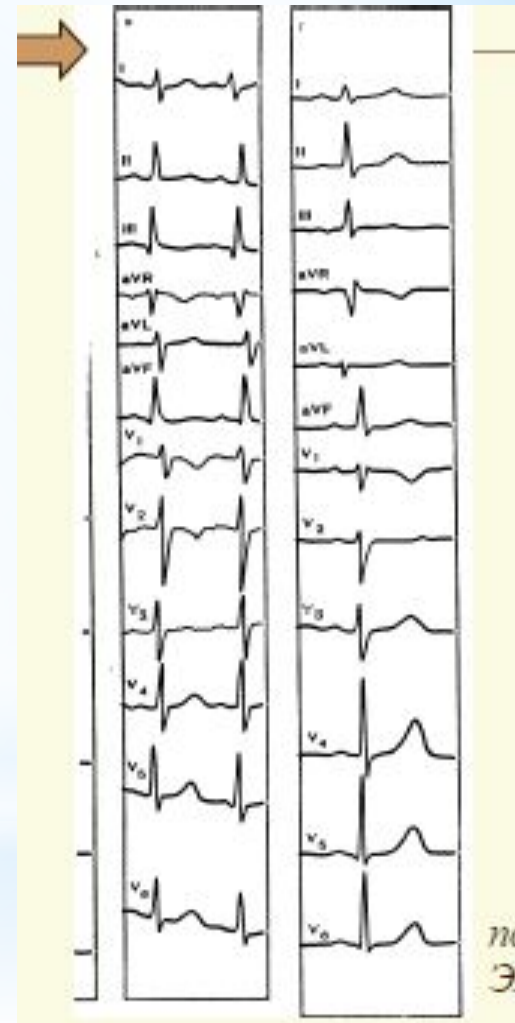
Вертикальное или N положение ЭОС

Сохраняется глубокий Q в III, aVF

В V1  $R > S$

S V1-V2 увеличивается, S V5-V6

Уменьшается (RS тип)



100  
Э.

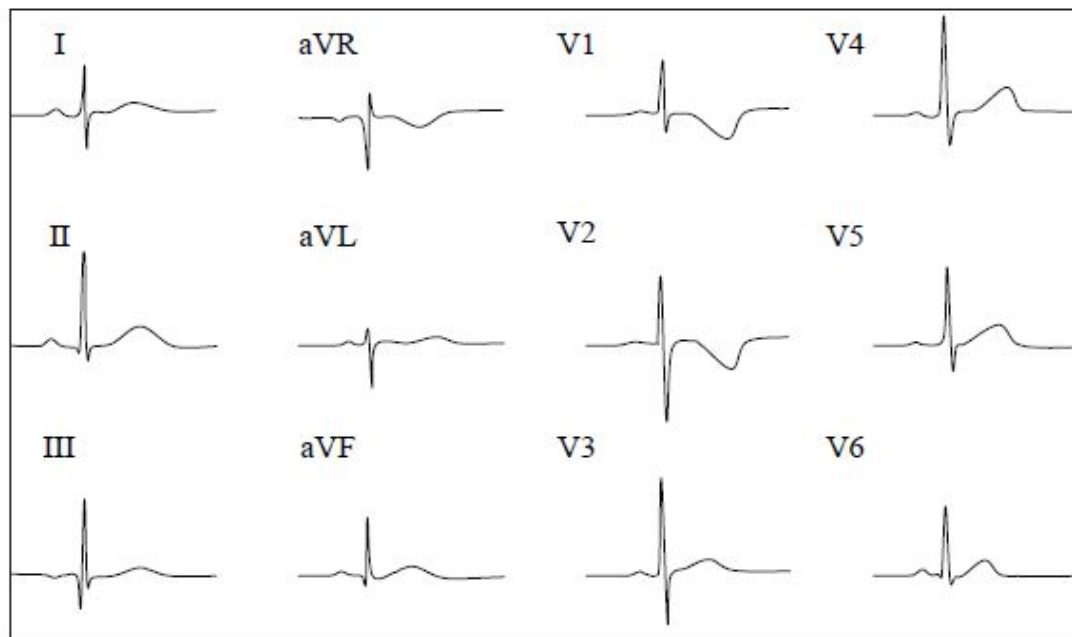
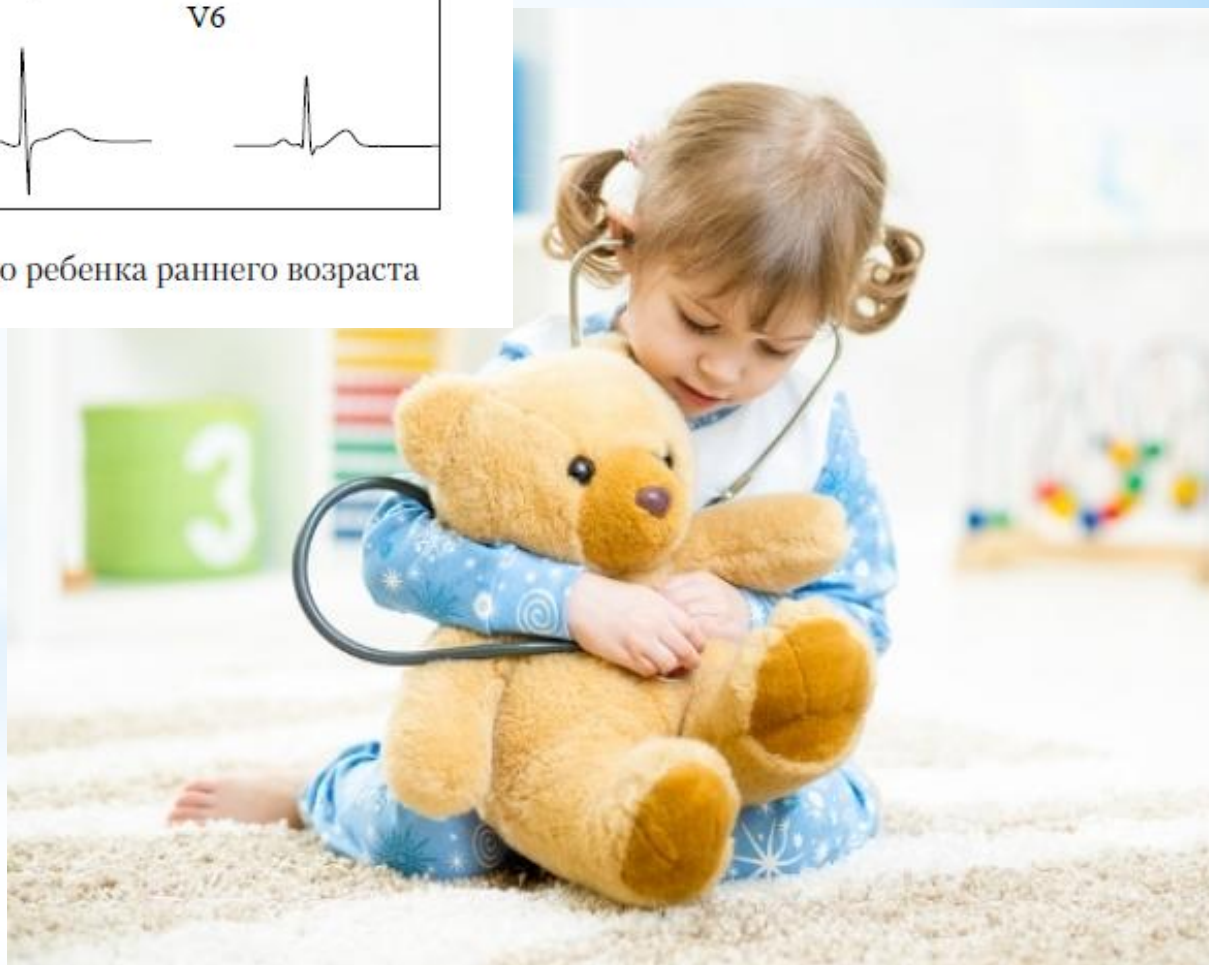

Рис. 4. Электрокардиограмма здорового ребенка раннего возраста



# ЭКГ у детей дошкольного возраста(3-6)

Электрокардиографические изменения в этом возрасте свидетельствуют об окончательном переходе к функциональному преобладанию левого желудочка над правым.

ЧСС 95 - 100уд /мин

ЭОС нормальная или вертикальная

Величина зубца Р в I и II отведениях становится меньше.

По сравнению с предыдущей возрастной группой амплитуда зубца R в отведениях I и II возрастает. В правых прекардиальных отведениях амплитуда зубца R уменьшается, а в левых — увеличивается.

Амплитуда зубца Q в стандартных отведениях уменьшается. Зубец Q непостоянный и может отсутствовать, а в III стандартном отведении все еще сохраняется глубоким.

Зубец S в III стандартном отведении глубокий, в прекардиальных отведениях изменяется от высокоамплитудного в правых отведениях до низкоамплитудного в левых отведениях.

Встречается зазубренность QRS в III стандартном и правых грудных отведениях у детей этого возраста чаще всего объясняется феноменом преждевременного возбуждения наджелудочкового гребешка.

Увеличивается амплитуда зубца Т в I и II стандартных отведениях. В прекардиальных отведениях он может быть отрицательным с V1 до V3, а в V2–V3 – двухфазным или двухгорбым.

Продолжительность интервала P-Q колеблется от 0,11 до 0,16", в среднем составляя 0,13"; желудочкового комплекса QRS – 0,05–0,08"; электрической систолы – 0,27–0,34". Сегмент ST расположен на изолинии, но в прекардиальных отведениях допустимо его смещение до 1,5 мм.

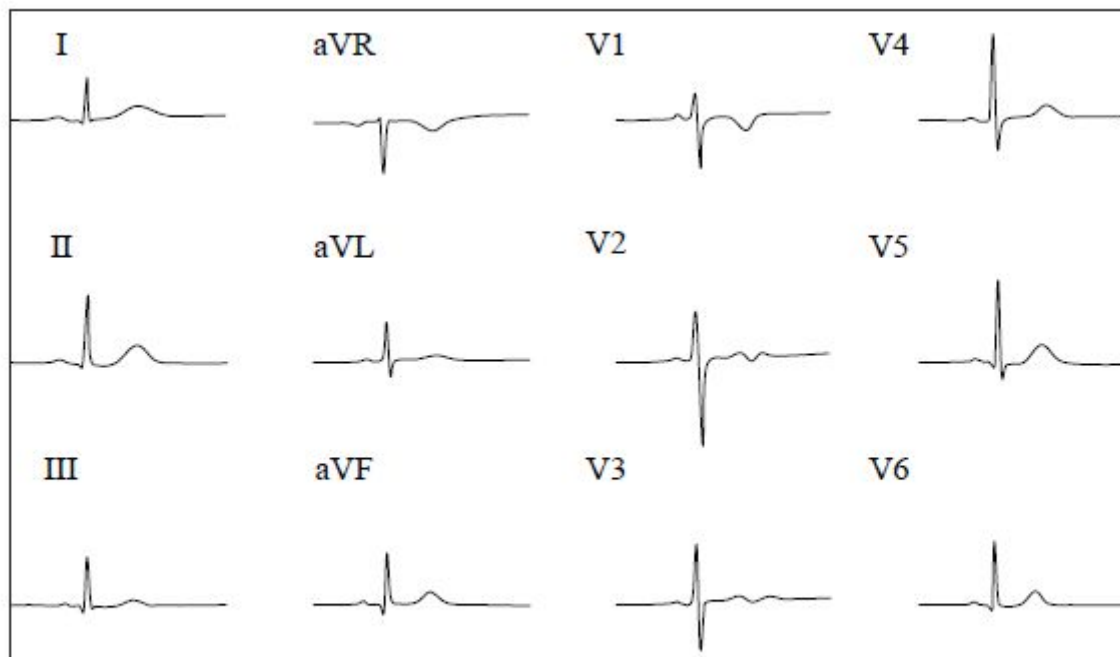
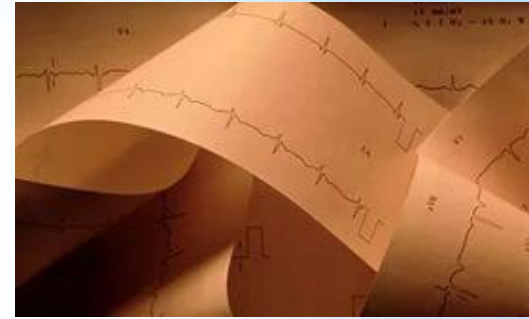

Рис. 6. Нормальная электрокардиограмма ребенка школьного возраста

# Школьный возраст



ЧСС в 7 -14 лет = 70 - 90уд/мин

ЭОС нормальная или вертикальная

Q непостоянный, чаще в III ,V5

Зубец Р в I и II стандартных отведениях положительный, в III – может быть «-», двухфазным или сглаженным. В правых грудных отведениях зубец Р может быть заостренным. Продолжительность=0,05–0,1".

Уменьшается R(V1,2), S (v5.6)

Переходная зона V3-4

Отрицательный Т в III,V1, реже V2

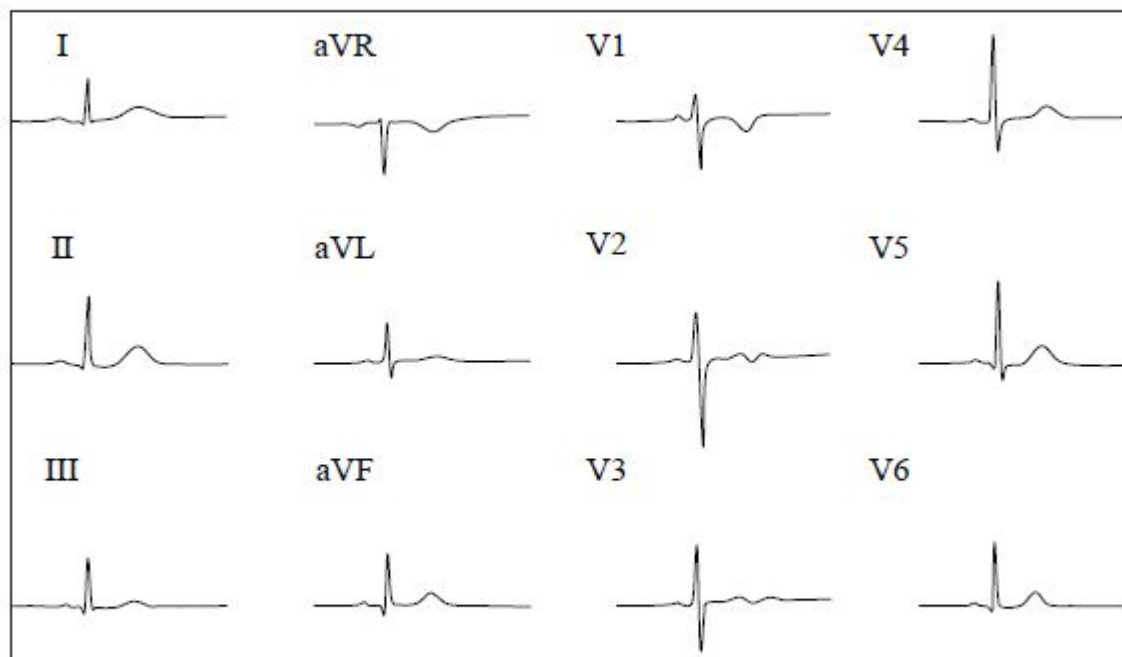


Рис. 6. Нормальная электрокардиограмма ребенка школьного возраста



## Коротко об особенностях

Более короткая продолжительность зубцов и интервалов

Значительное колебание высоты зубцов, возрастные изменения соотношения R/S

Отклонение ЭОС вправо

Синусовая аритмия, более выраженная в дошкольном и младшем школьном возрасте

Форма QRS зависит от возраста, с возрастом:

1) высота R увеличивается в I и уменьшается в III отведении;

2) зубец S уменьшается в I и увеличивается в III;

3) высота R в правых грудных отведениях (V1-V2) уменьшается, а S - увеличивается. В левых грудных отведениях R увеличивается

Форма QRS в III и V1-2 в виде букв «M» или “W” или с зазубренностью на R и S, появление комплекса типа rSr’ в V1-2 у 4-5% детей

Отрицательный T в III и в грудных отведениях V1-4