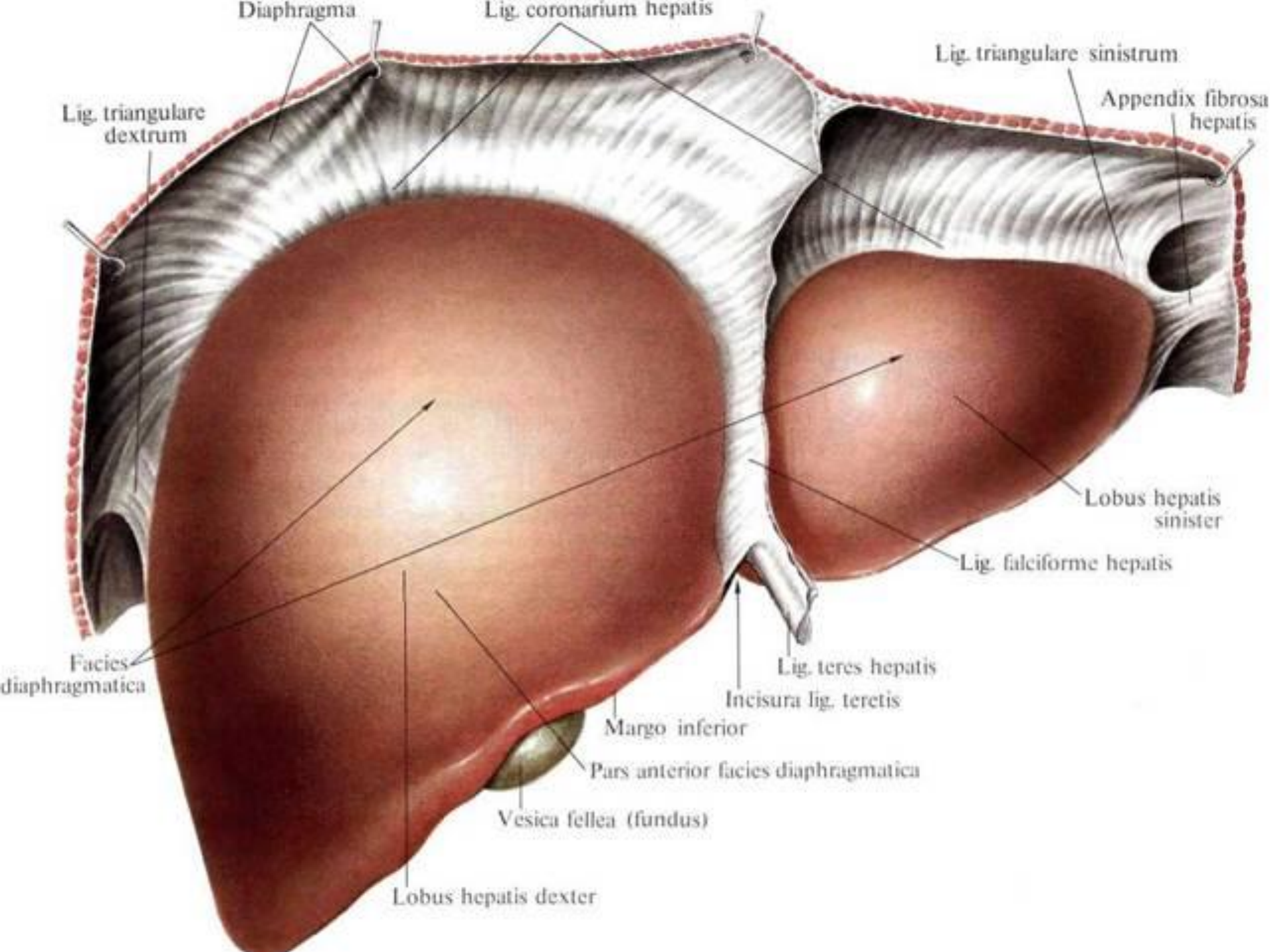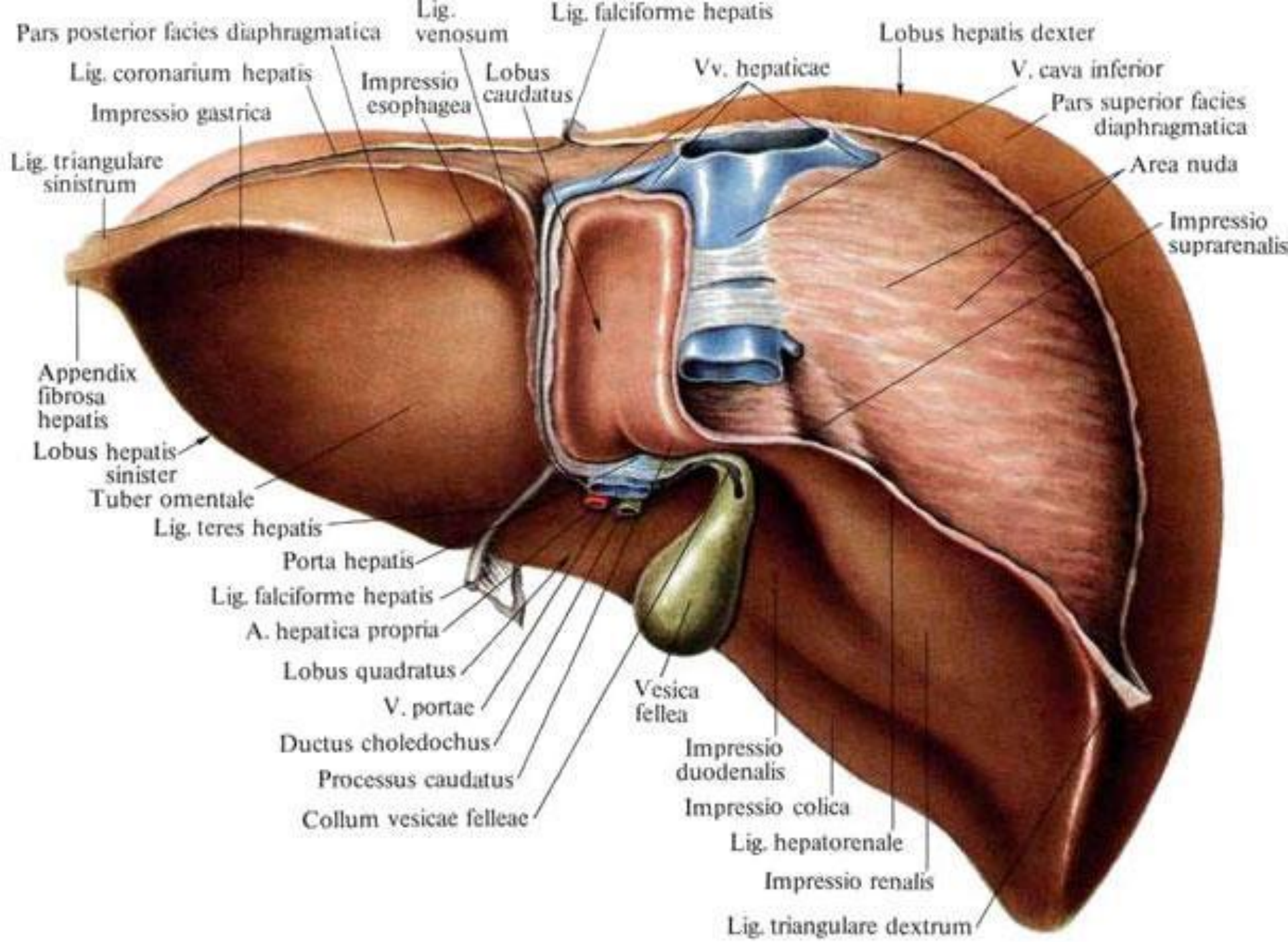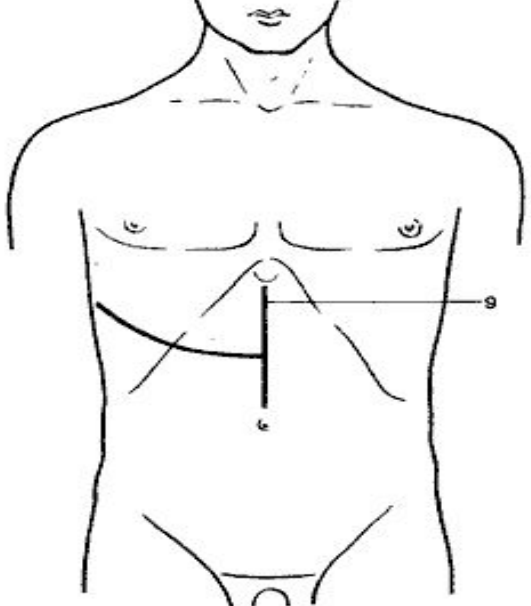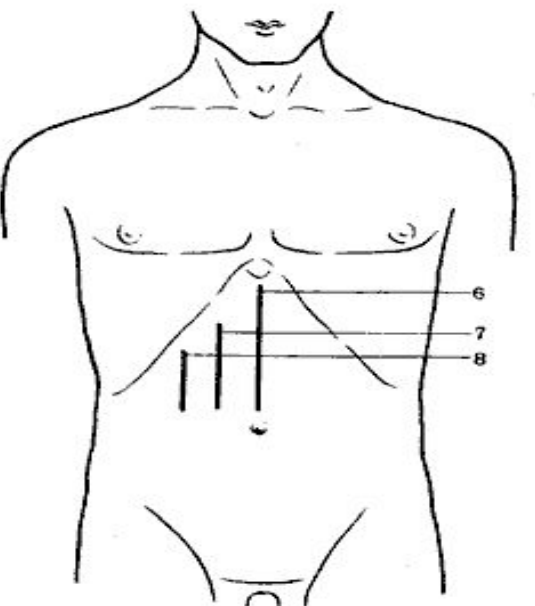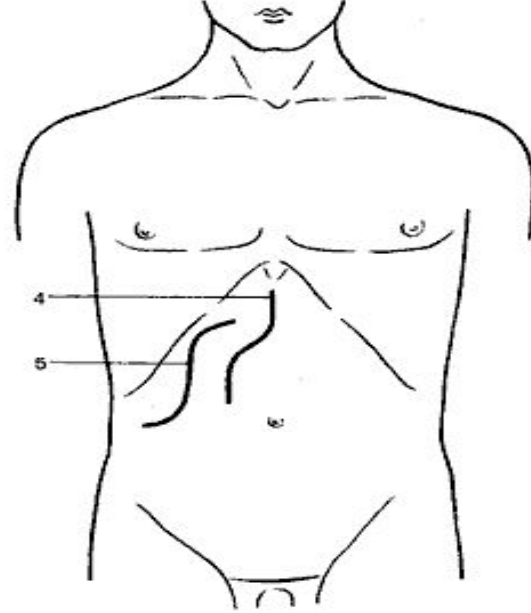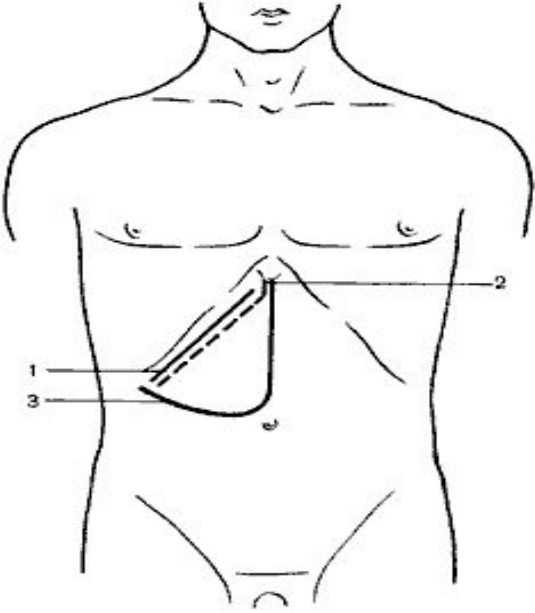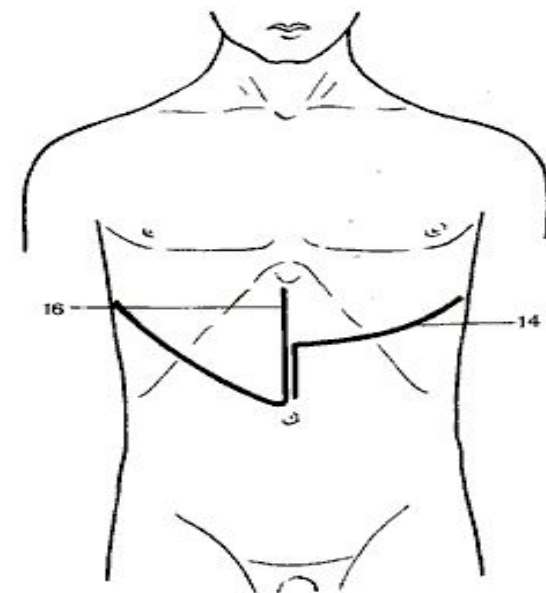
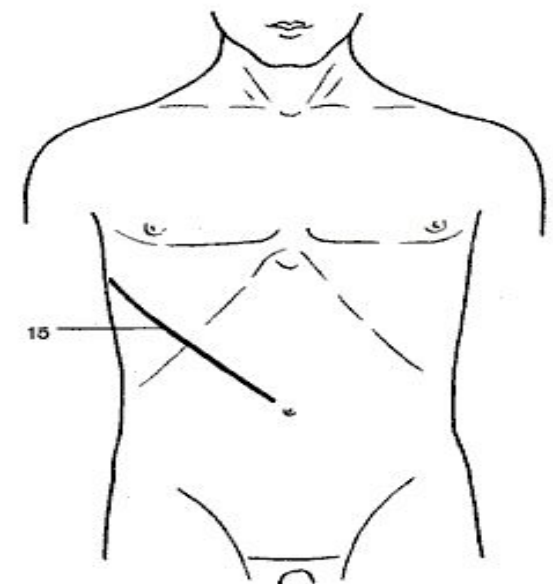
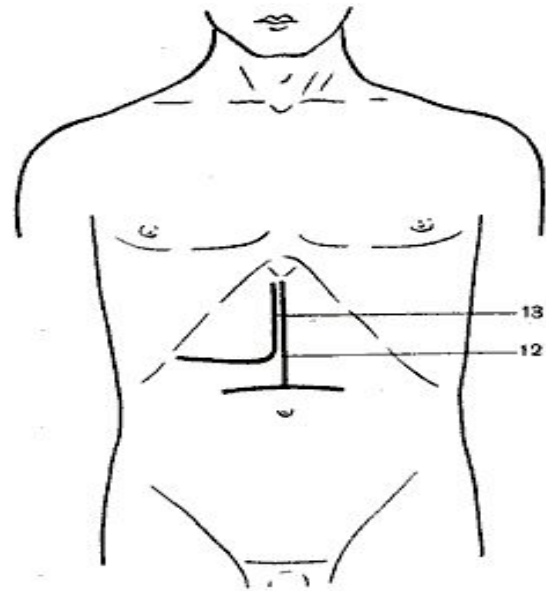
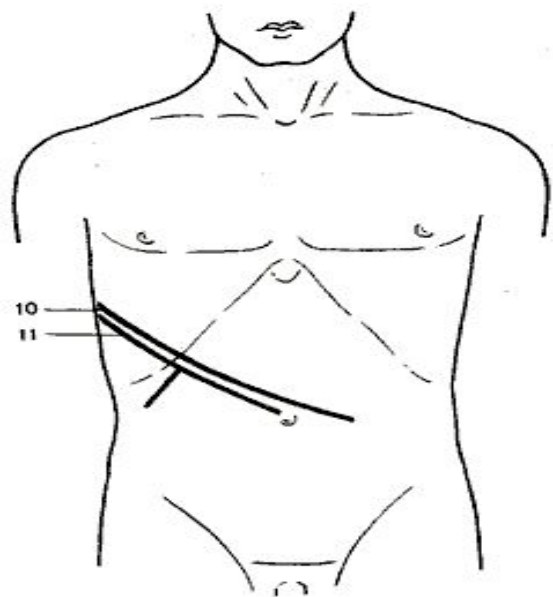


1 — косой разрез (Кохер); 2 — косой разрез (С. П. Федоров); 3 — углообразный разрез (Рио-Бранко); 4 — волнообразный разрез (Кер); 5 — волнообразный разрез (Бивен); 6 — верхний срединный разрез; 7 — трансректальный разрез; 8 — параректальный разрез; 9 — торакоабдоминальный разрез (Райфершайд);



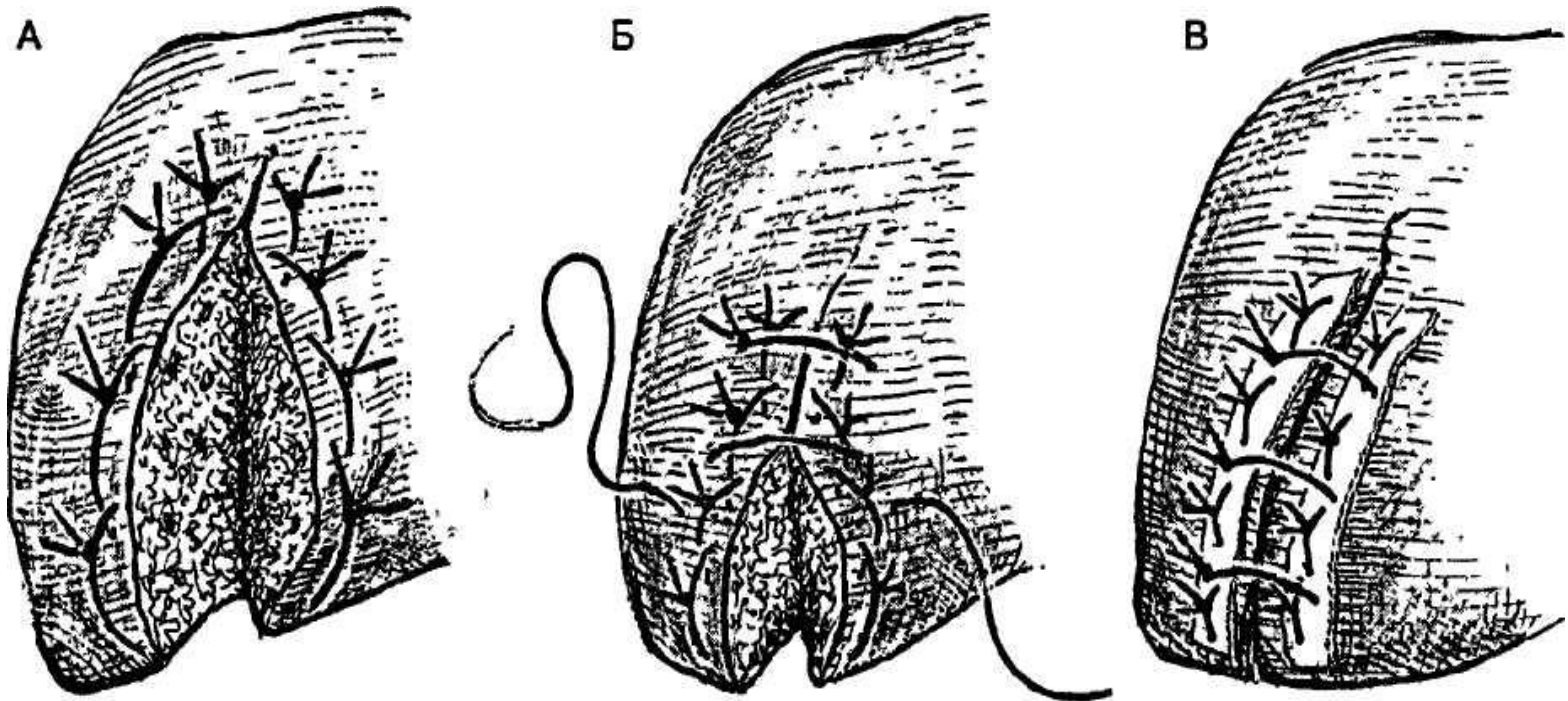
10 —
торакоабдоминальный
разрез (Ф. Г. Углов); 11 —
торакоабдоминальный
разрез (Кунео); 12 —
лоскутный разрез
(Бруншви́г); 13 —
углообразный разрез
(Черни); 14 —
торакоабдоминальный
разрез (Райфершайд); 15 —
торакоабдоминальный
разрез (Киршнер); 16,17 —
торакоабдоминальный
разрез (Райфершайд).

- **Разрез Кохера** начинают от срединной линии и проводят на 3—4 см ниже и параллельно реберной дуге; длина его 15—20 см.
- **Разрез по С. П. Федорову** начинают от мечевидного отростка и проводят вначале книзу по срединной линии на протяжении 3—4 см, а затем параллельно правой реберной дуге; длина его 15—20 см.

- Особенности строения паренхиматозных органов являются: **наличие в них обильной сети кровеносных сосудов** (интенсивное кровотечение по всей поверхности раны при повреждении), **рыхлость соединения тканей** (прорезывание лигатур), **истечение с поверхности разреза продуктов жизнедеятельности органа** - желчи, мочи, панкреатического сока (необходима дополнительная герметизация раневой поверхности).

Особенности наложения швов на паренхиматозные органы

- а) шов необходимо накладывать так, чтобы по отношению к сосудам он располагался поперечно. Если рана проходит параллельно сосудам, шов накладывают через оба ее края. В других случаях накладывают два ряда швов по обе стороны раны, после чего нити, находящиеся с противоположных концов шва, связывают

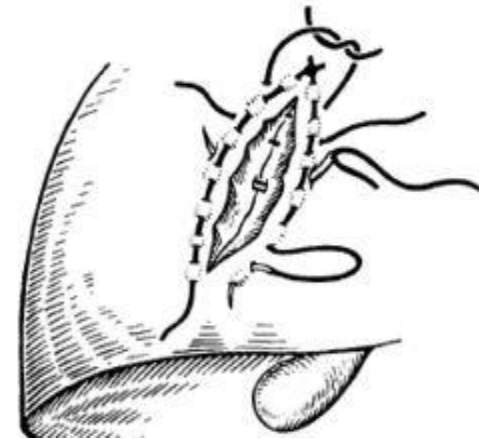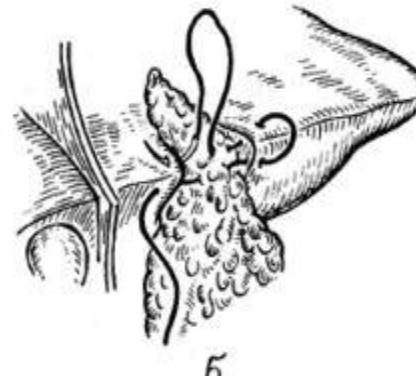
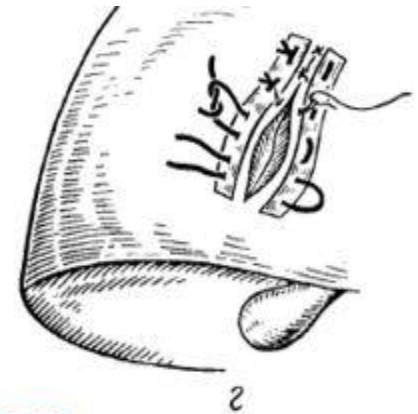

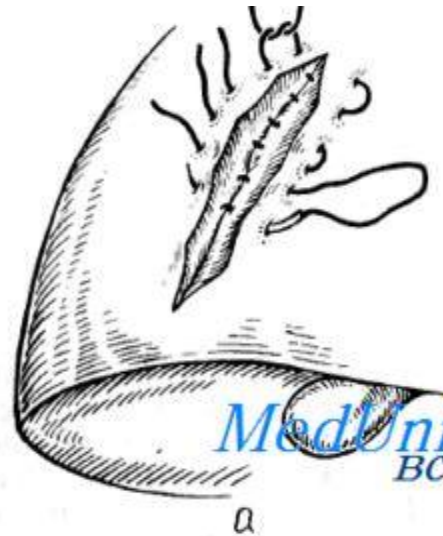
- б) для лучшей остановки паренхиматозного кровотечения целесообразно рану тампонировать сальником, мышцей;
- в) швы необходимо накладывать таким образом, чтобы при завязывании узла нити не прорезали паренхиму. Лучше использовать П-образные или матрацные швы. Для предотвращения прорезывания часто используют прокладки, располагая их между поверхностью органа и нитью шва;

- г) при затягивании нитей паренхима органа должна сдавливаться равномерно на всем протяжении линии шва;
- д) для проведения нитей используют иглу с закругленным концом либо прямую, которая не разрезает, а разъединяет ткань;
- е) количество проколов ткани должно быть минимальным

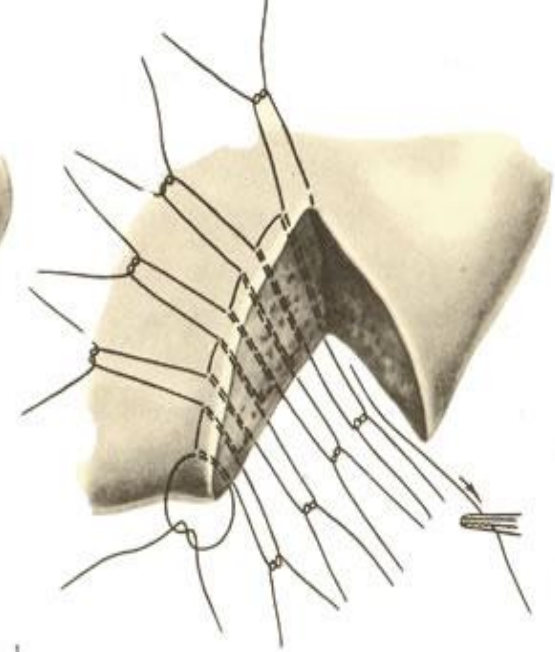

Способы наложения гемостатических швов на печень

- **Простые П образные швы**, с помощью которых прошивают всю поверхность раны. Такие швы показаны в случаях незначительного паренхиматозного кровотечения. Их следует накладывать так, чтобы вкол и выкол иглы располагались на 1,5—2 см от края раны. При сближении краев раны завязывать нити необходимо осторожно во избежание прорезывания швов.

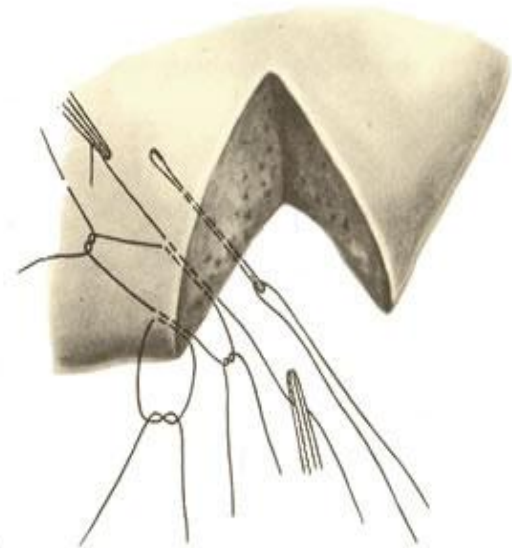


MedUniver.com
Все по медицине...

Шов М. М. Кузнецова — Ю. Р. Пенского заключается в следующем: печеночную ткань прошивают через всю толщину толстой тупой иглой с двойной кетгутовой нитью, которую попеременно выводят на верхнюю и нижнюю поверхности печени. В дальнейшем петли рассекают и концы нитей поочередно завязывают.

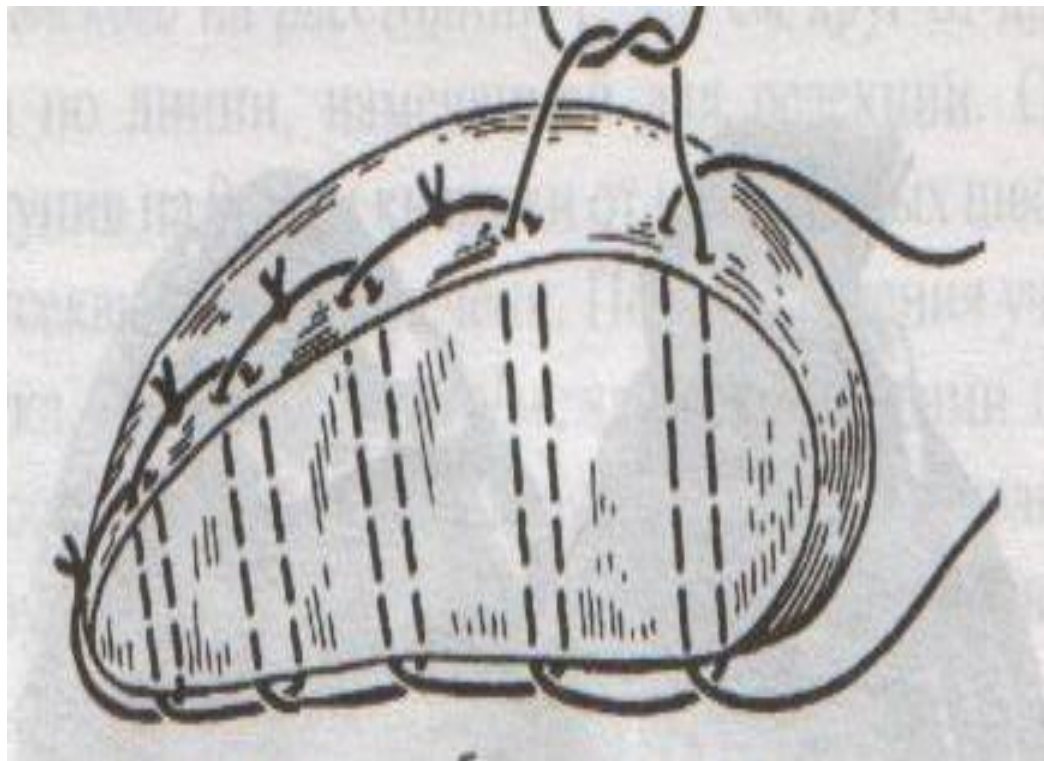


Шов Джардано прошивает паренхиму печени отдельными двойными нитями. После рассечения нитей концы их связывают на верхней и нижней поверхностях печени.



- **Шов Оппеля:**

- 1. Ткань печени прошивают П-образными швами, но шов не завязывают до наложения следующего стежка
- 2. Следующий П-образный шов накладывают так, чтобы захватить часть предыдущего стежка
- 3. Первый шов затягивают, второй оставляют не затянутым, накладывают третий шов и т.д.



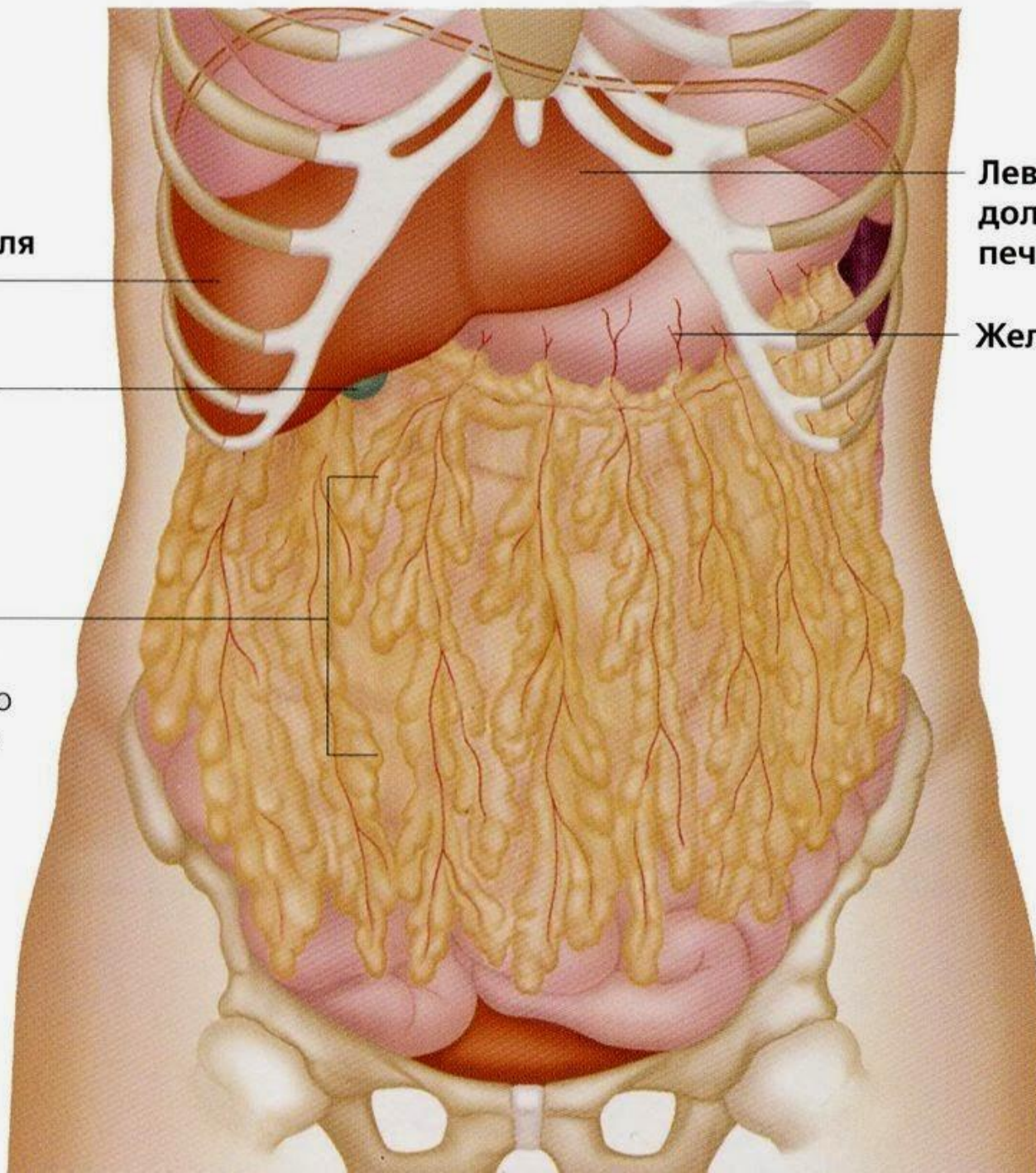
**Правая доля
печени**

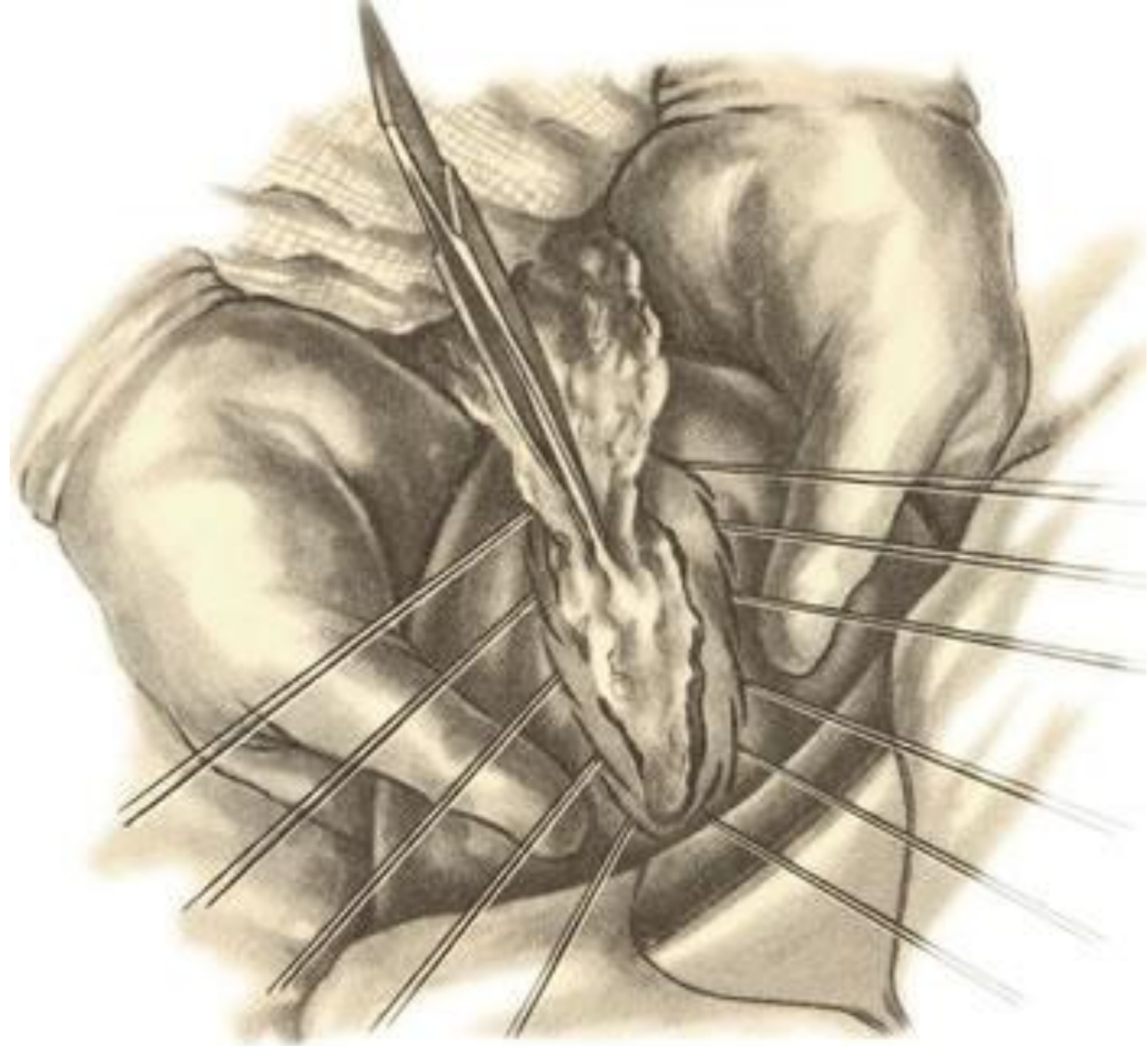
**Желчный
пузырь**

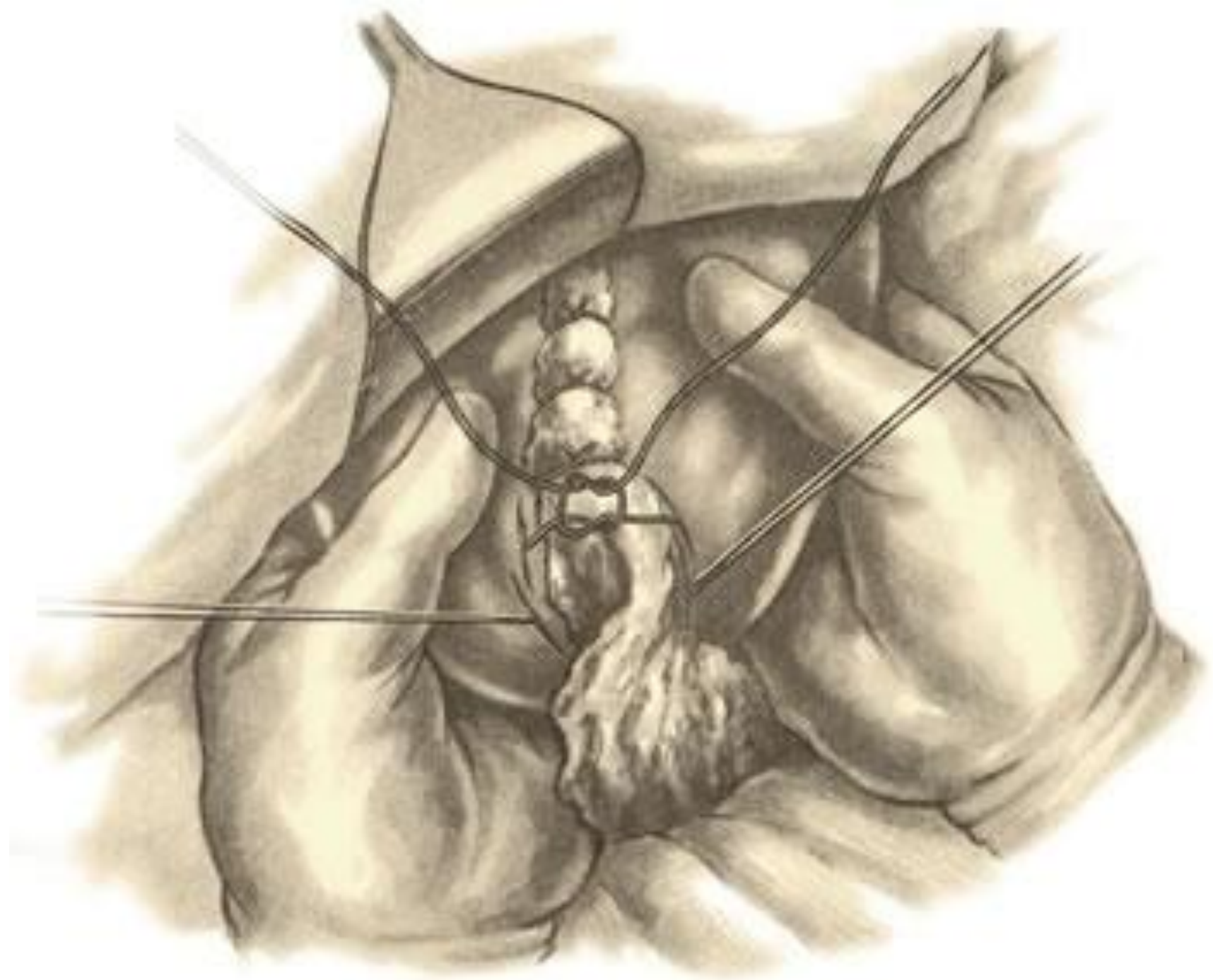**Большой
сальник**
Накрывает
поперечную
ободочную
кишку
и тонкую
кишку

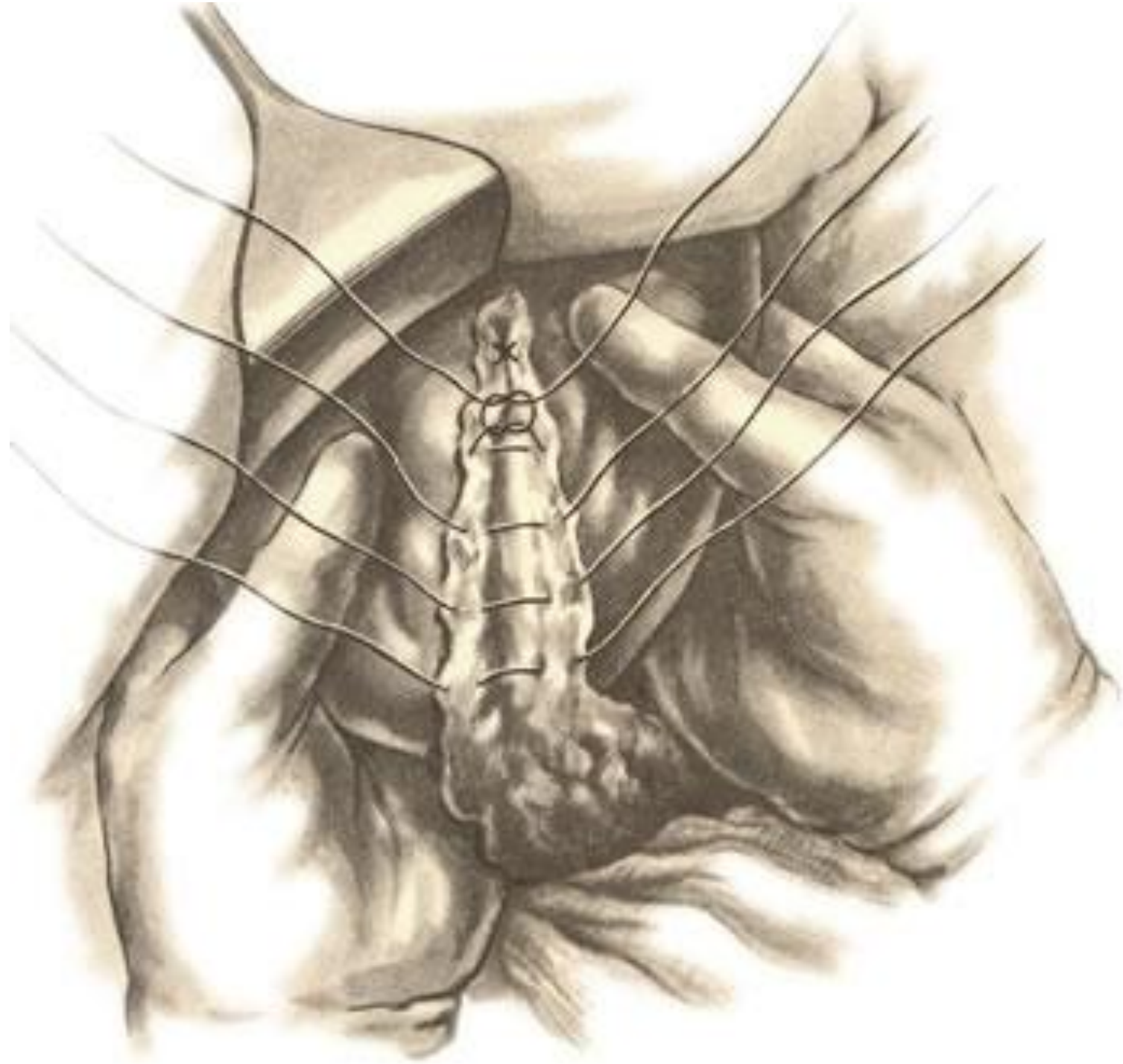
**Левая
доля
печени**

Желудок

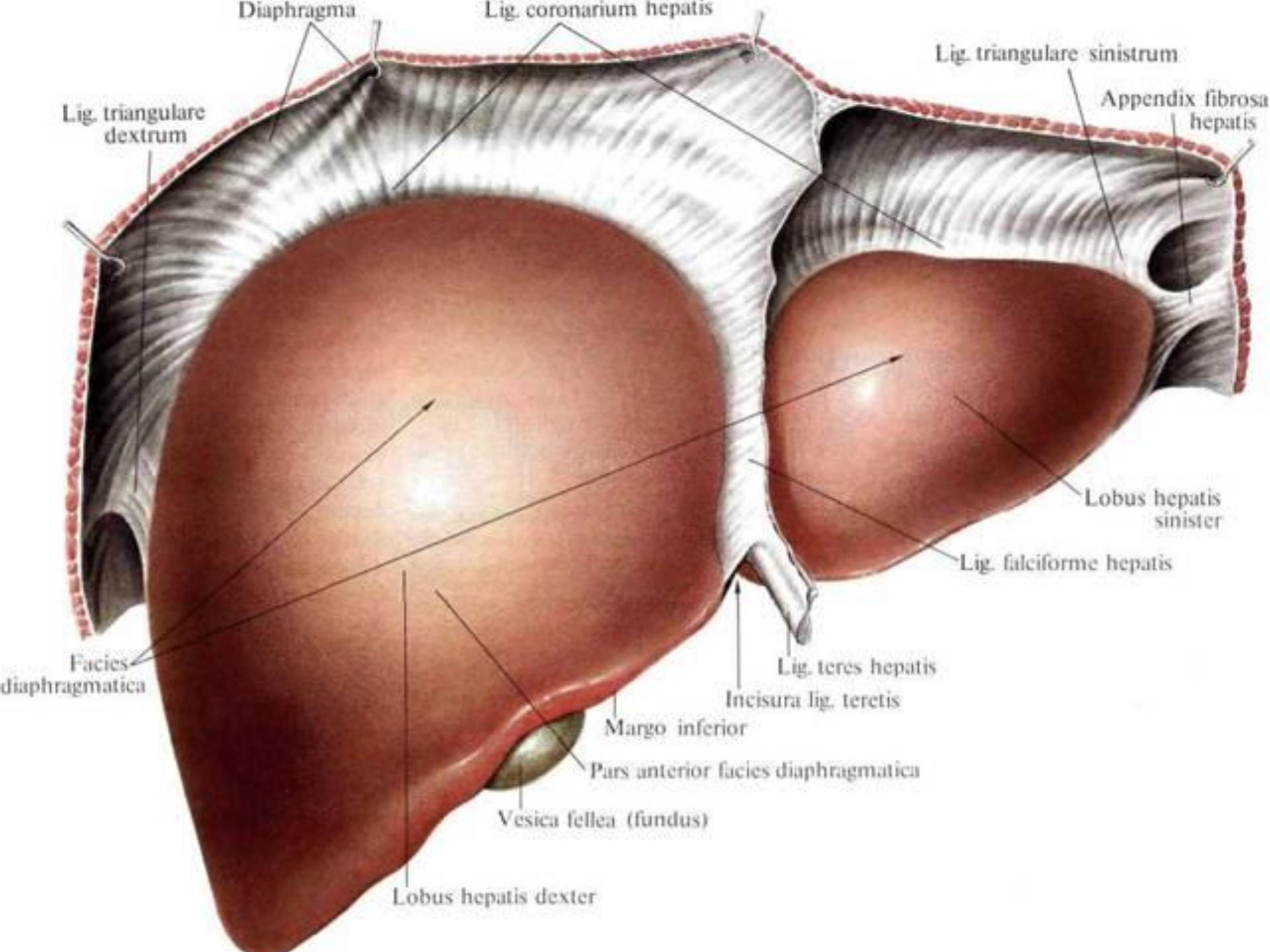


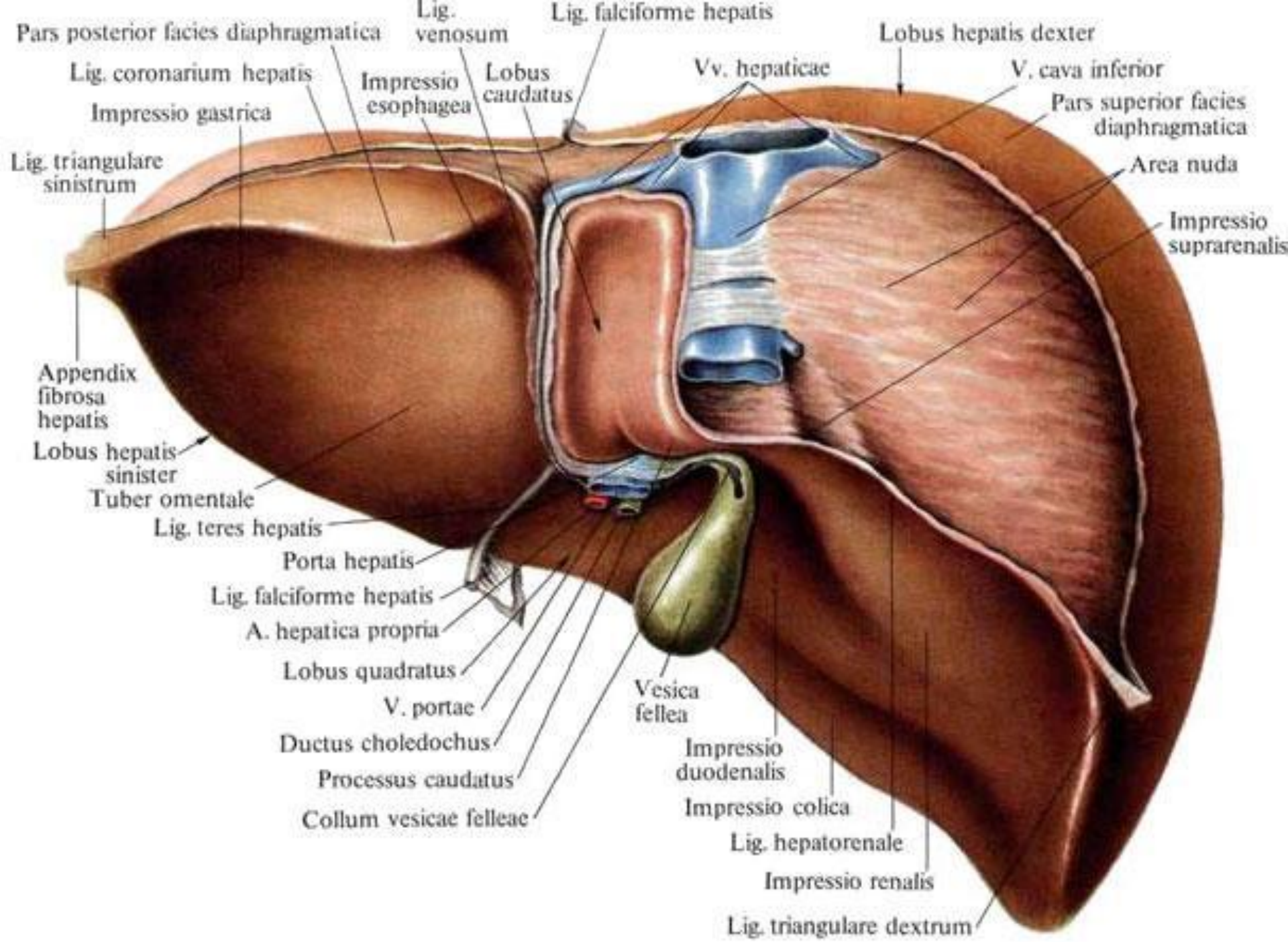






- Иногда при сильном кровотечении из раны печени производят временное (до 15 минут) **прижатие печеночно-двенадцатиперстной** связки мягким жомом или пальцами.
- При обширных повреждениях печени, когда отдельные участки паренхимы на значительном протяжении почти оторваны, **производят резекцию печени**. При этом после отсечения подлежащей удалению части печени культю ее прошивают кетгутовым швом и окутывают сальником.





Резекция печени

- Общим для многих хирургических операций и в частности резекции печени, является её **мобилизация.**
- **При резекции левой доли печени** используют торакоабдоминальный доступ со вскрытием грудной и брюшной полости. По ходу разреза рассекают диафрагму и обнажают верхнюю поверхность печени. Мобилизацию левой доли печени производят путём **пересечения левой треугольной связки до начала серповидной**

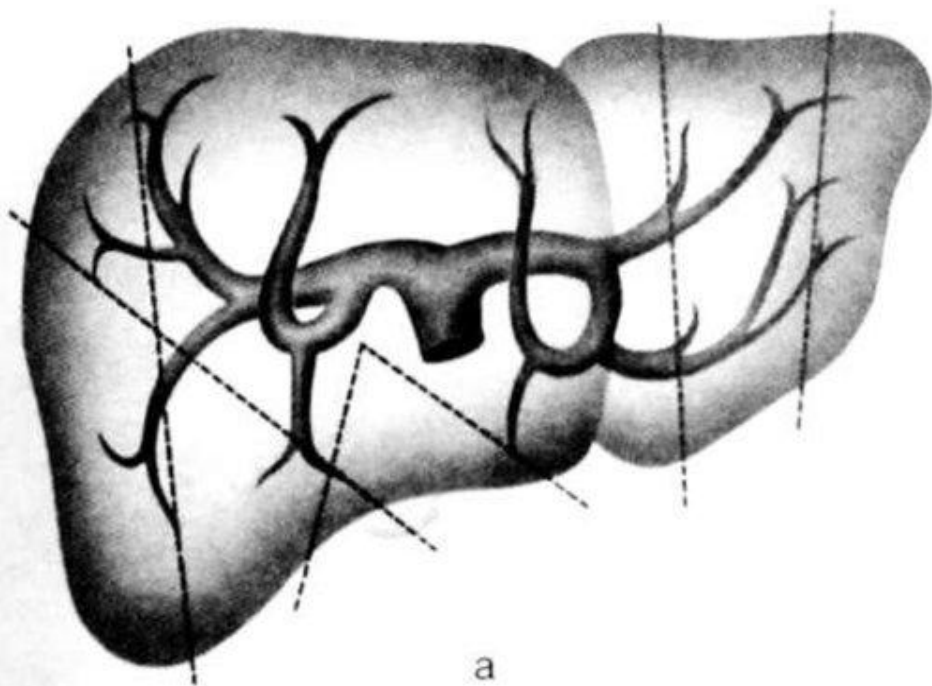
- Для мобилизации **правой доли печени** рассекают соответственно **правую треугольную связку, печёночно-почечную, круглую и серповидную связки**. Оттягивая печень вниз и влево за правую долю, производят пересечение правой треугольной связки. Для пересечения печёночно-почечной связки печень приподнимают кверху, в результате чего связка натягивается и становится легко. Проще всего в техническом отношении осуществляется пересечение круглой и серповидной связок.

- **Связки обычно не имеют сосудов** и могут быть пересечены без предварительного наложения зажимов. Однако необходимо помнить, что **при портальной гипертензии в серповидной связке могут проходить довольно крупные сосуды**, повреждение которых сопровождается массивным кровотечением.
- Резекции печени по принципу выполнения принято делить на две группы: **атипичные** (или периферические) резекции и **типичные** (анатомические или центральные) резекции.

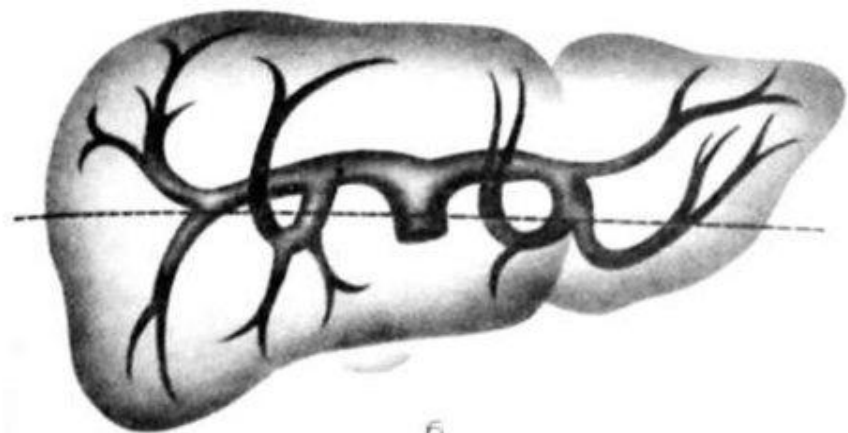
Атипичные резекции печени

- Выполнения атипичных резекций проще, чем типичных. **Атипичные резекции должны выполняться с учётом внутриорганный архитектоники сосудов и жёлчных протоков печени.** При любых резекциях печени иссечение её частей должно производиться так, чтобы остающиеся участки органа не лишались кровоснабжения.

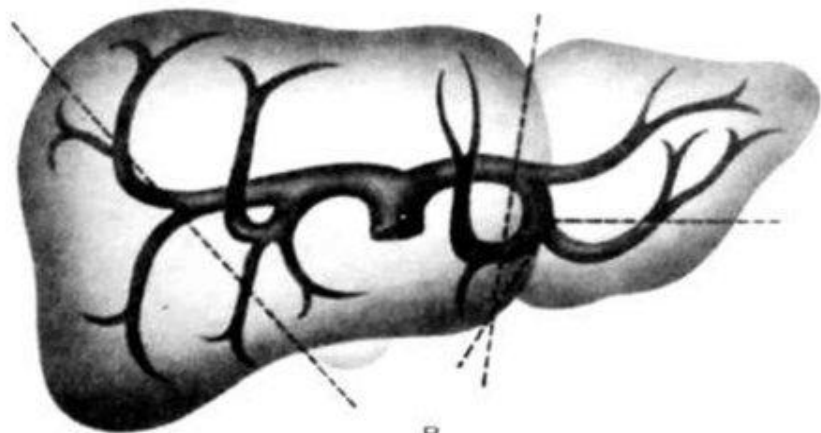
Схема зон при атипичных резекциях печени



а



б



в

а) допустимые зоны резекции

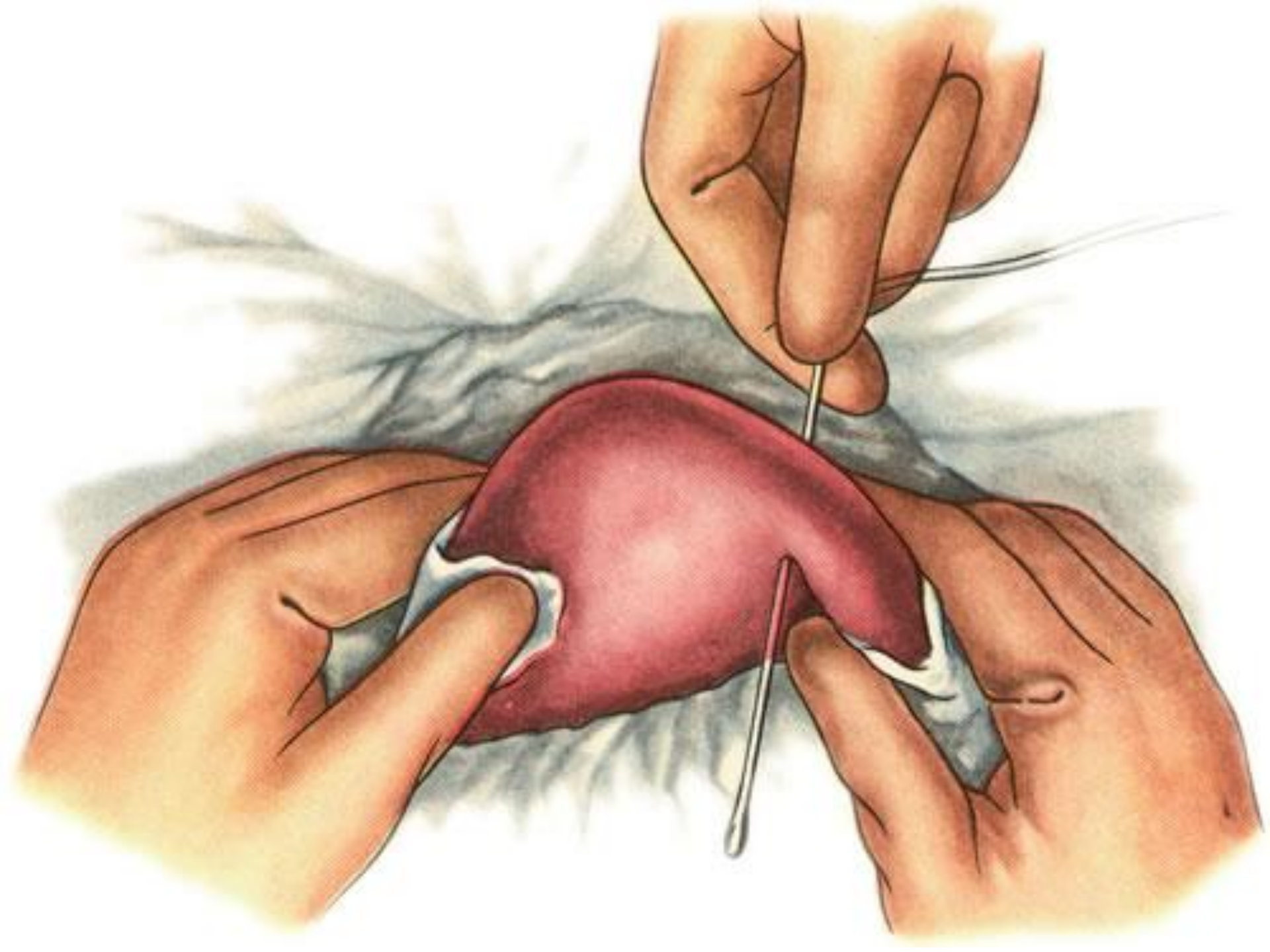
б, в) недопустимые зоны
резекции

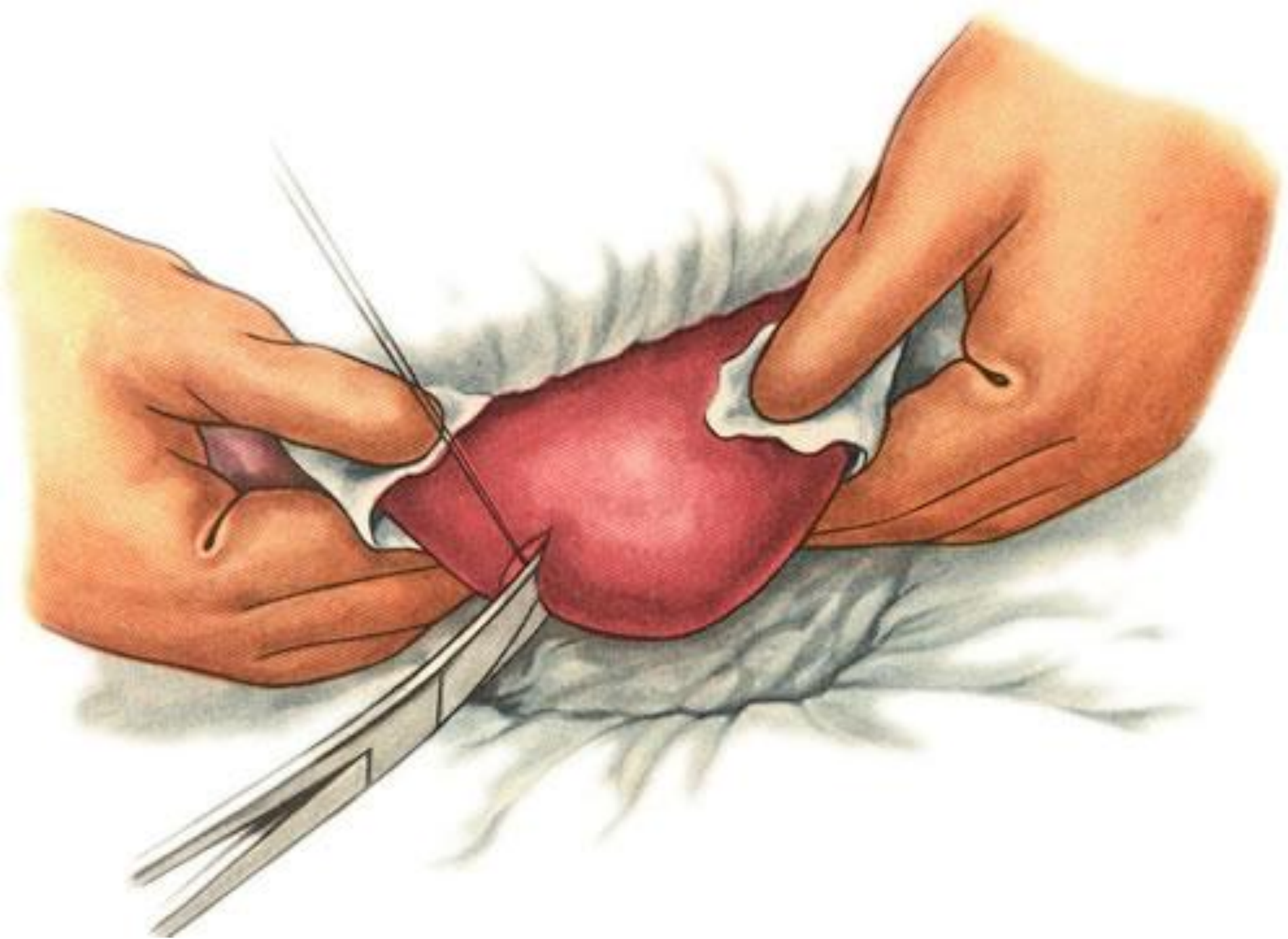
- **При атипичных резекциях долей нельзя накладывать прошивные гемостатические швы в области соединения долей, так как при этом могут повреждаться сосудисто-секреторные элементы соседней доли. Швы можно накладывать только с одной стороны от линии разреза на остающуюся часть печени параллельно междолевой щели, отступив на 1–1,5 см в сторону от удаляемой части.**

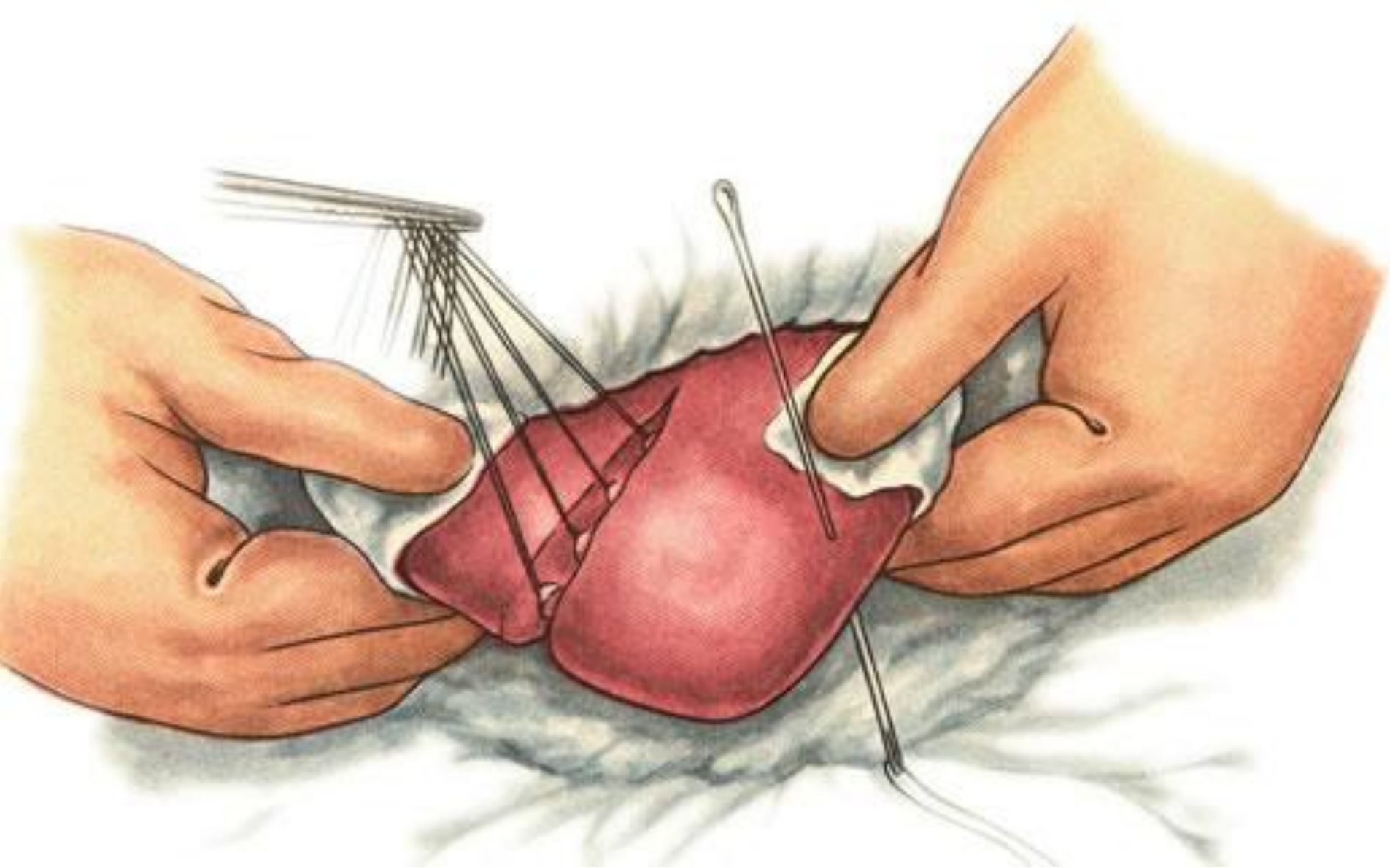
- Атипичные резекции подразделяются на: **клиновидные, плоскостные, краевые, поперечные.**

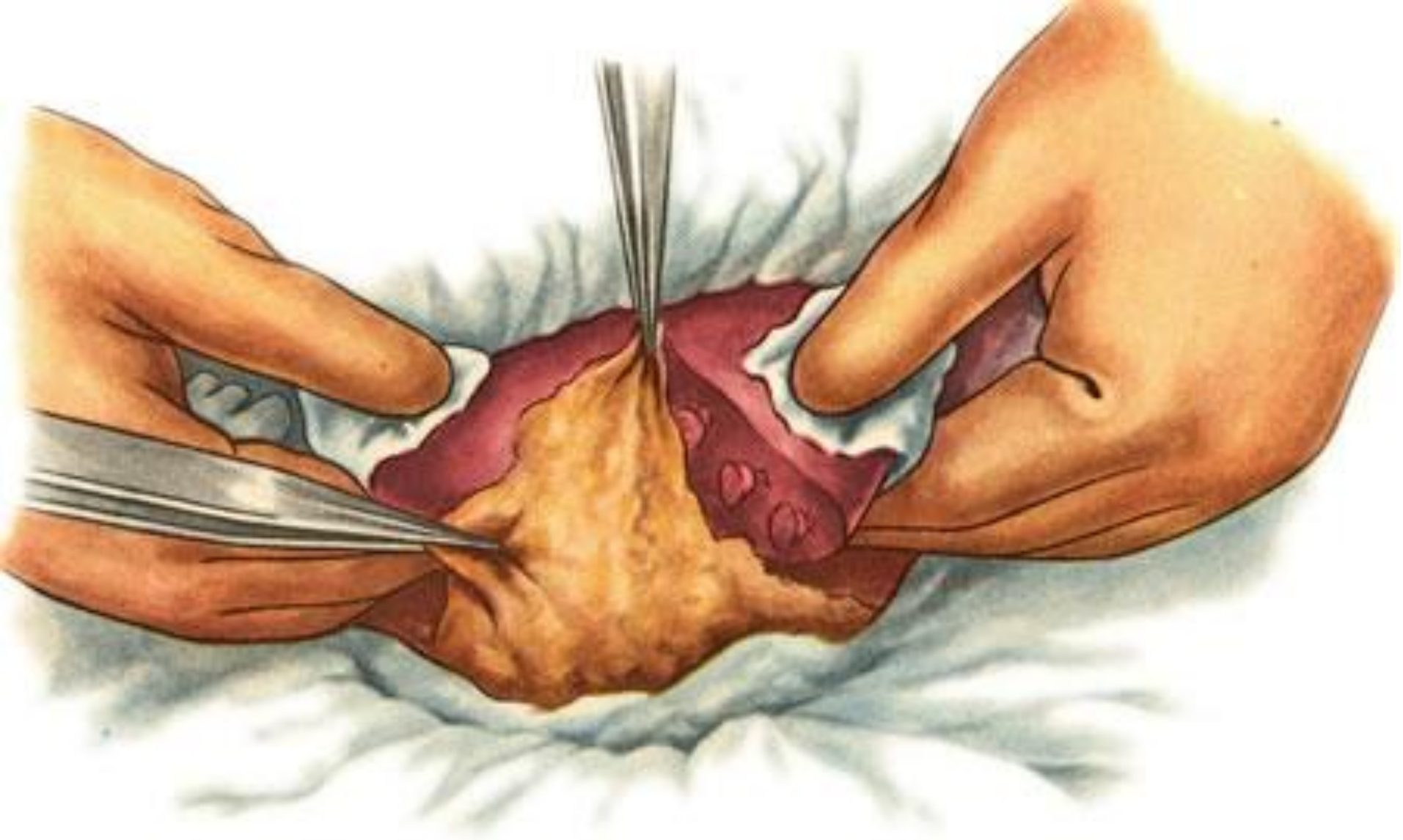
КЛИНОВИДНАЯ РЕЗЕКЦИЯ

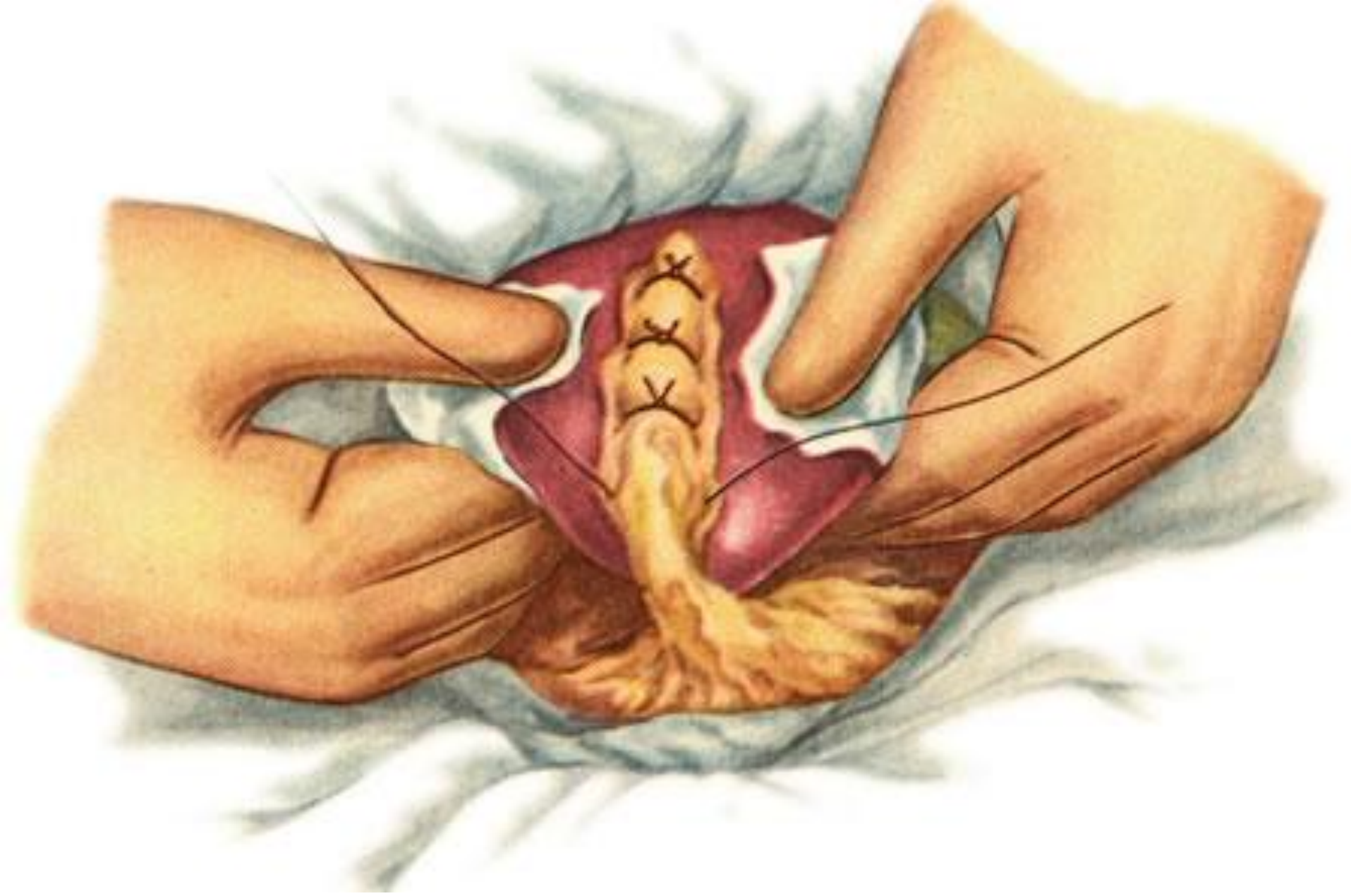- Вначале тупой иглой прошивают край печени и нить завязывают. При этом паренхима печени прорезывается и сдавливаются сосуды. Перевязанный участок рассекают ножницами. После этого такими же отдельными швами прошивают и поэтапно отсекают ткань печени по линии предполагаемой резекции с одной и другой стороны удаляемого участка.
- При наличии кровотечения можно подвести сальник на ножке и края раны сшить





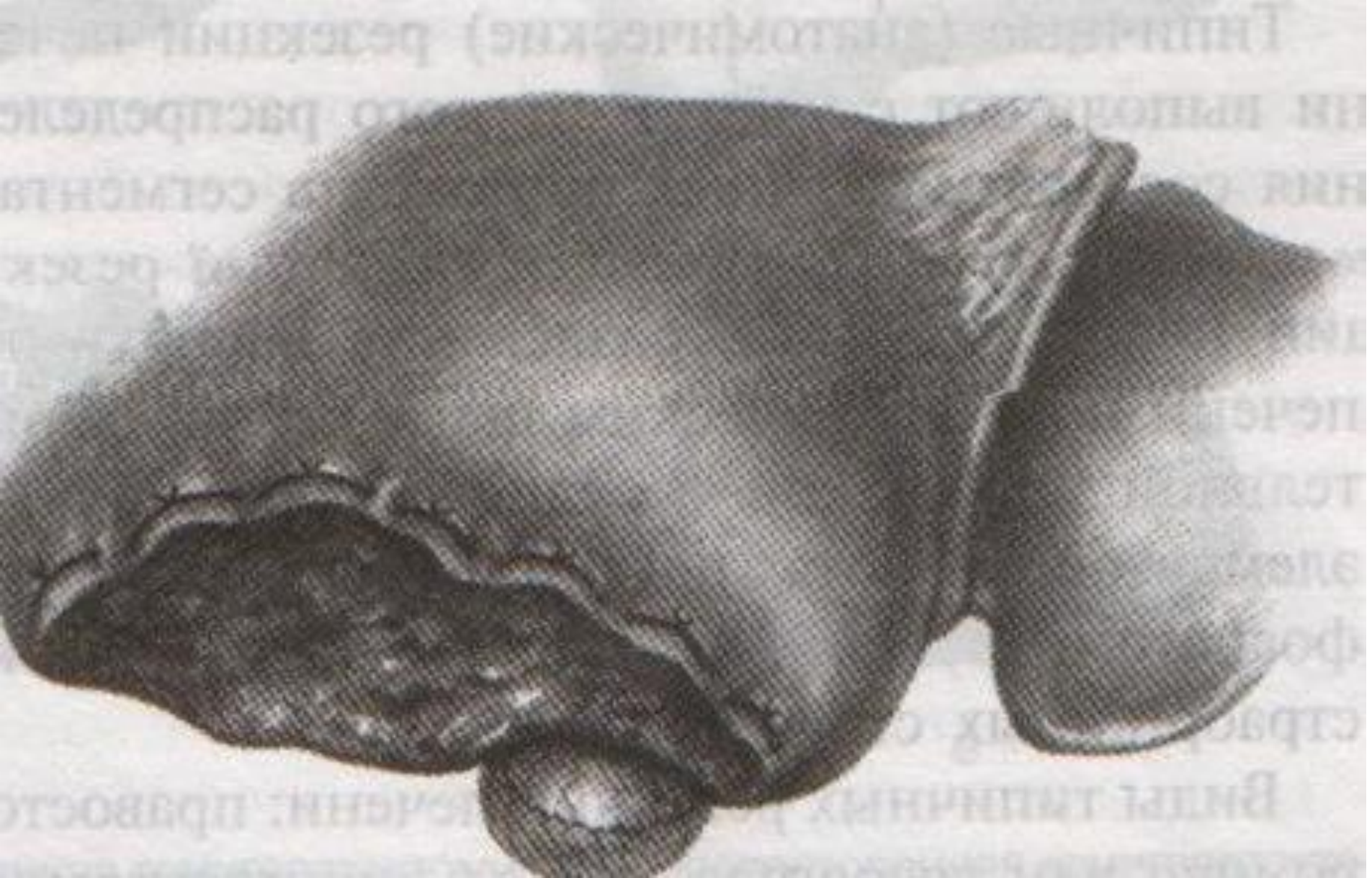





КРАЕВАЯ РЕЗЕКЦИЯ

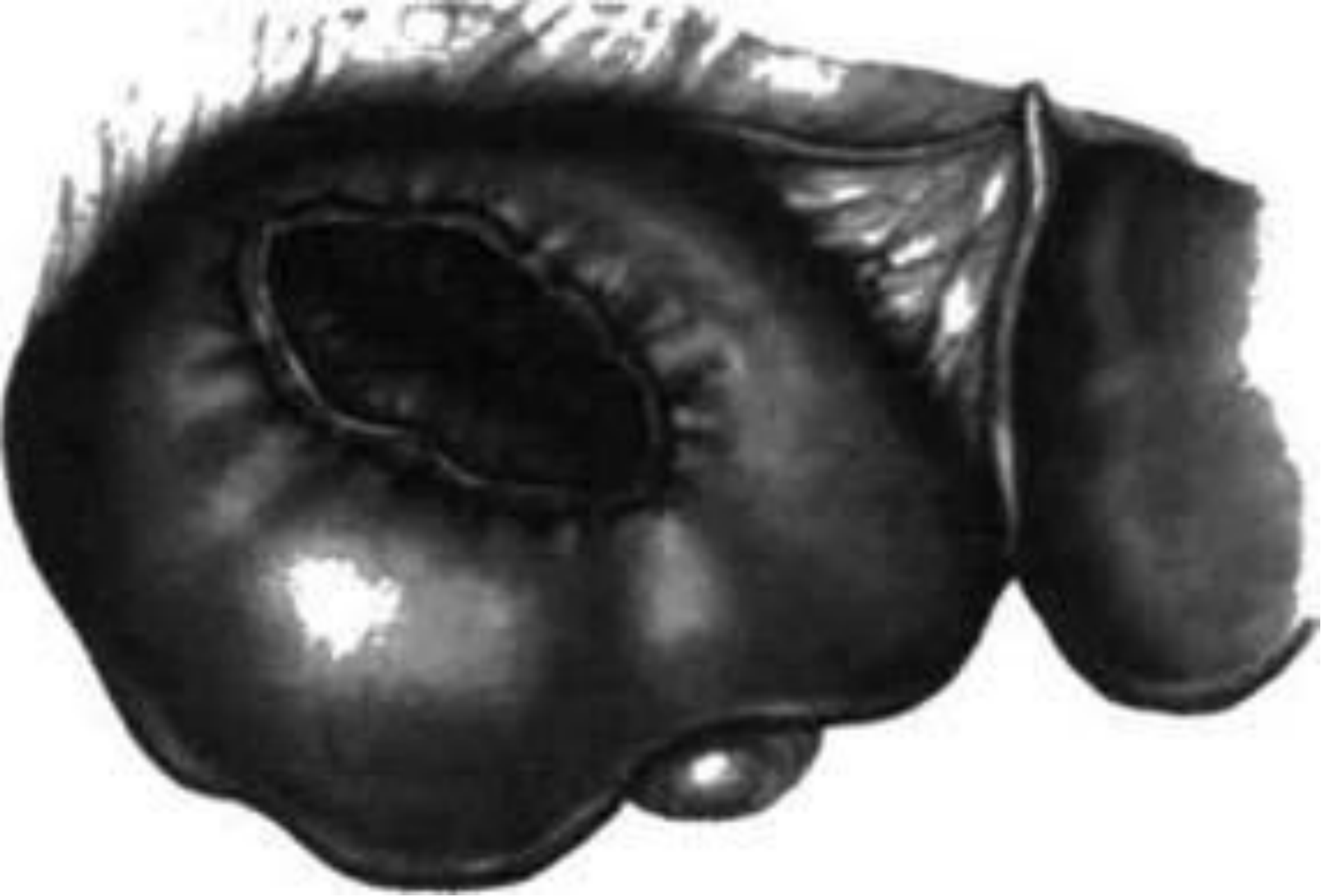
- Краевая резекция печени применяется при краевом расположении патологического процесса . **Техника принципиально не отличается от вышеописанной операции.**



ПЛОСКОСТНАЯ РЕЗЕКЦИЯ


- Плоскостные или поверхностные резекции печени часто можно выполнять без предварительного наложения гемостатических швов, если объём удаляемой ткани невелик.

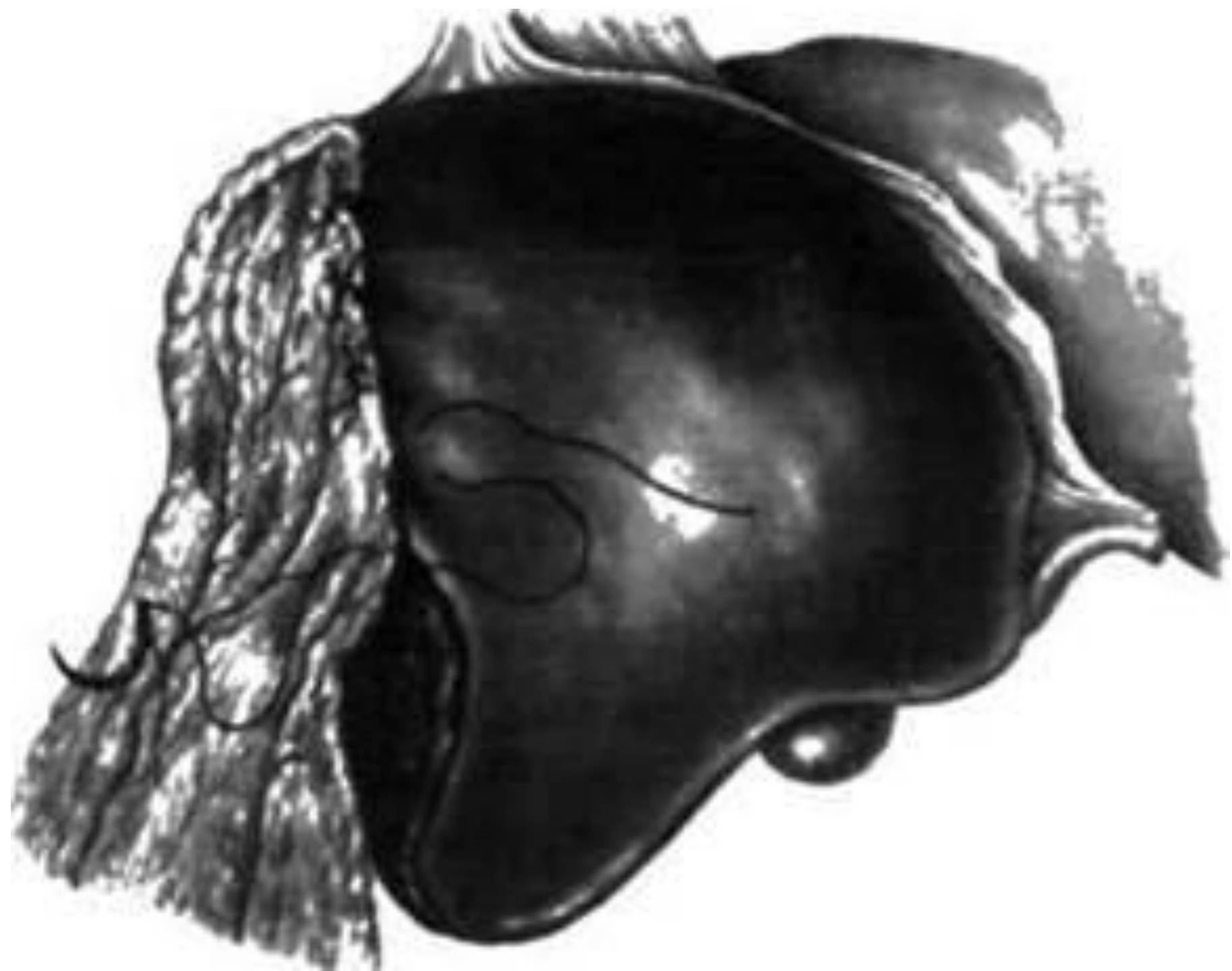- **Показания.** Пенетрация в краевую зону печени раковой опухоли желудка, поперечноободочной кишки и др.
- Суть операции заключается в рассечении капсулу печени овальным разрезом вокруг поражённого участка, отсечении небольшого участка поверхности печени и наложении нескольких кетгутовых узловых швов, которые затягивают лишь до соприкосновения поверхностей. Если при выполнении плоскостной резекции приходится углубляться в толщу печёночной паренхимы, предварительно целесообразно наложить гемостатические швы.



ПОПЕРЕЧНАЯ РЕЗЕКЦИЯ

- Поперечную резекцию печени обычно осуществляют в боковых отделах левой половины печени, обязательно с предварительным наложением гемостатических швов, отступив не менее 3 см от серповидной связки, а раневую поверхность закрывают сальником на ножке

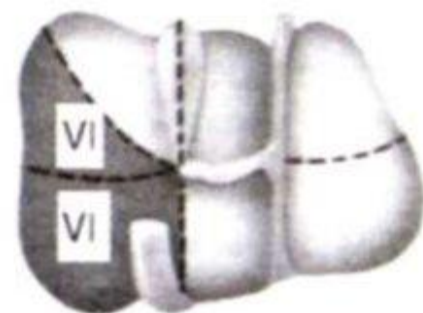

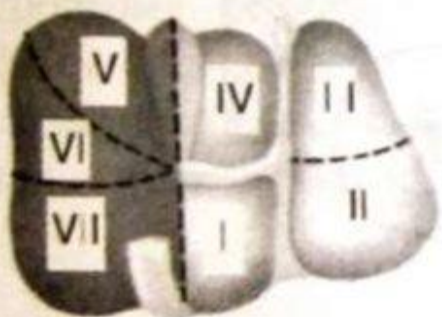


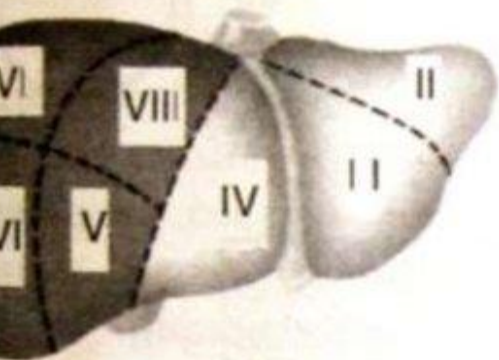




Типичные резекции печени

- Типичные (анатомические) резекции печени **выполняют с учётом строгого распределения сосудов и жёлчных протоков в сегментах и долях органов.** Признаками типичной резекции принято считать разделение паренхимы печени по анатомическим щелям с предварительной перевязкой сосудисто-эксcretорных элементов в воротах печени и учётом топографо-анатомических особенностей интра- и экстраорганных структур печени.

Схема типичных резекций печени



а

б

в

а) правосторонняя гемигепатэктомия

б) левосторонняя гемигепатэктомия

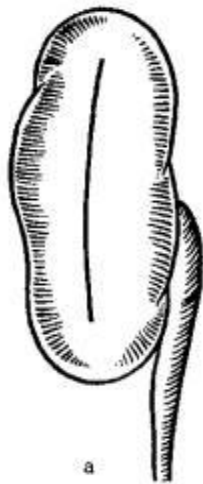в) правосторонняя латеральная лобэктомия

Операции на почках

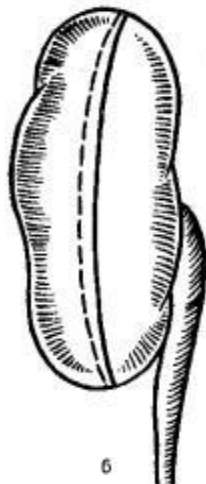
- Нефротомия
- Резекция почки
- Нефрэктомия

Нефротомия

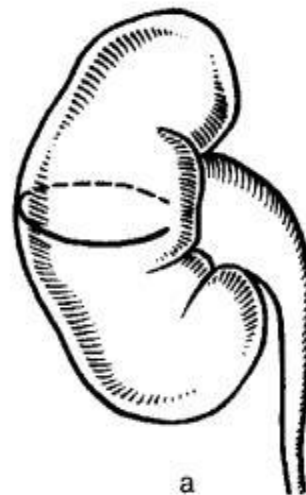- Нефротомия — рассечение паренхимы почки для дренирования, извлечения конкрементов.
- Техника выполнения – на почечную ножку накладывают зажим, производят разрез паренхимы, удаляют конкремент, зашивают



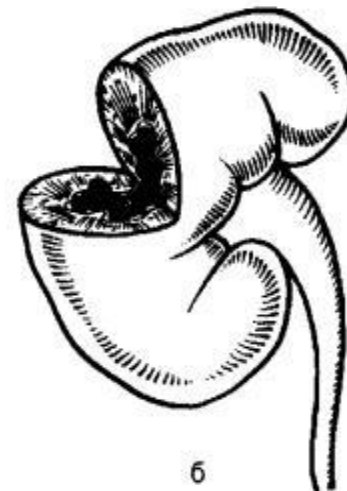a



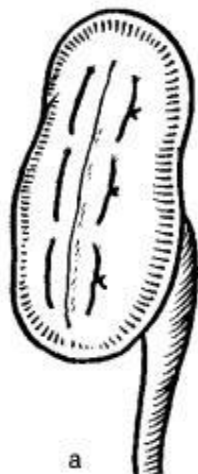
б



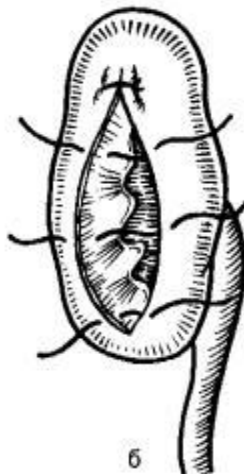a



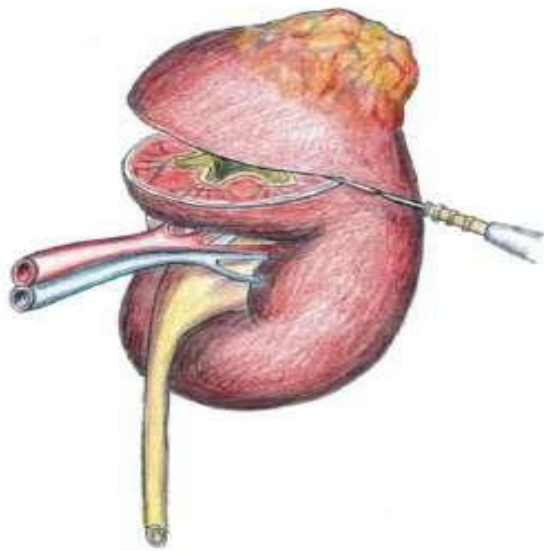
б



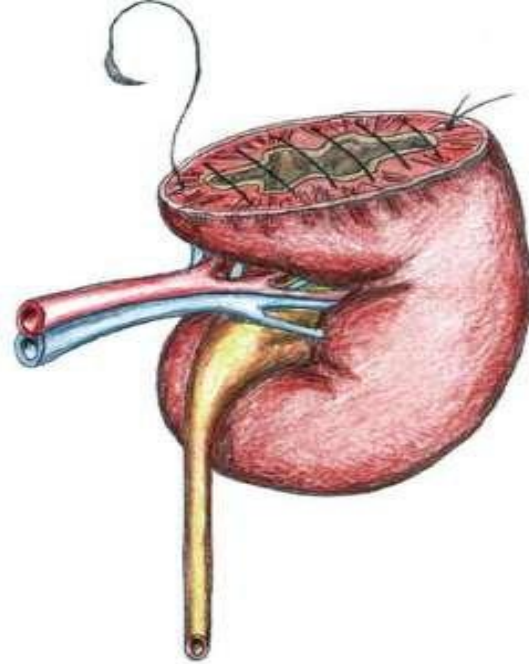
a



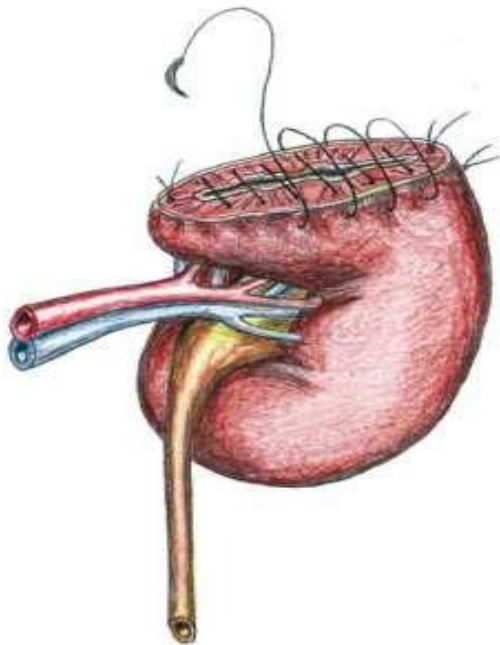
б



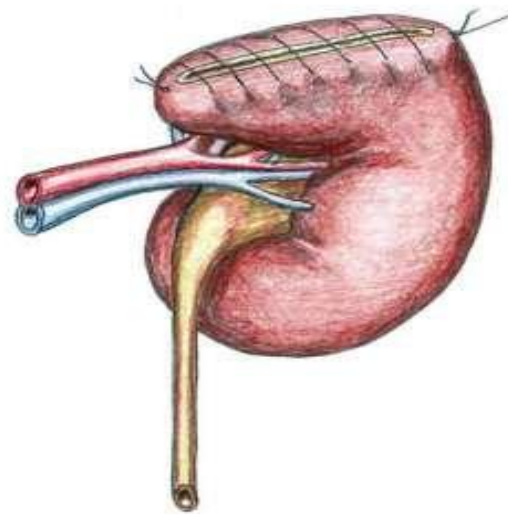
a



b

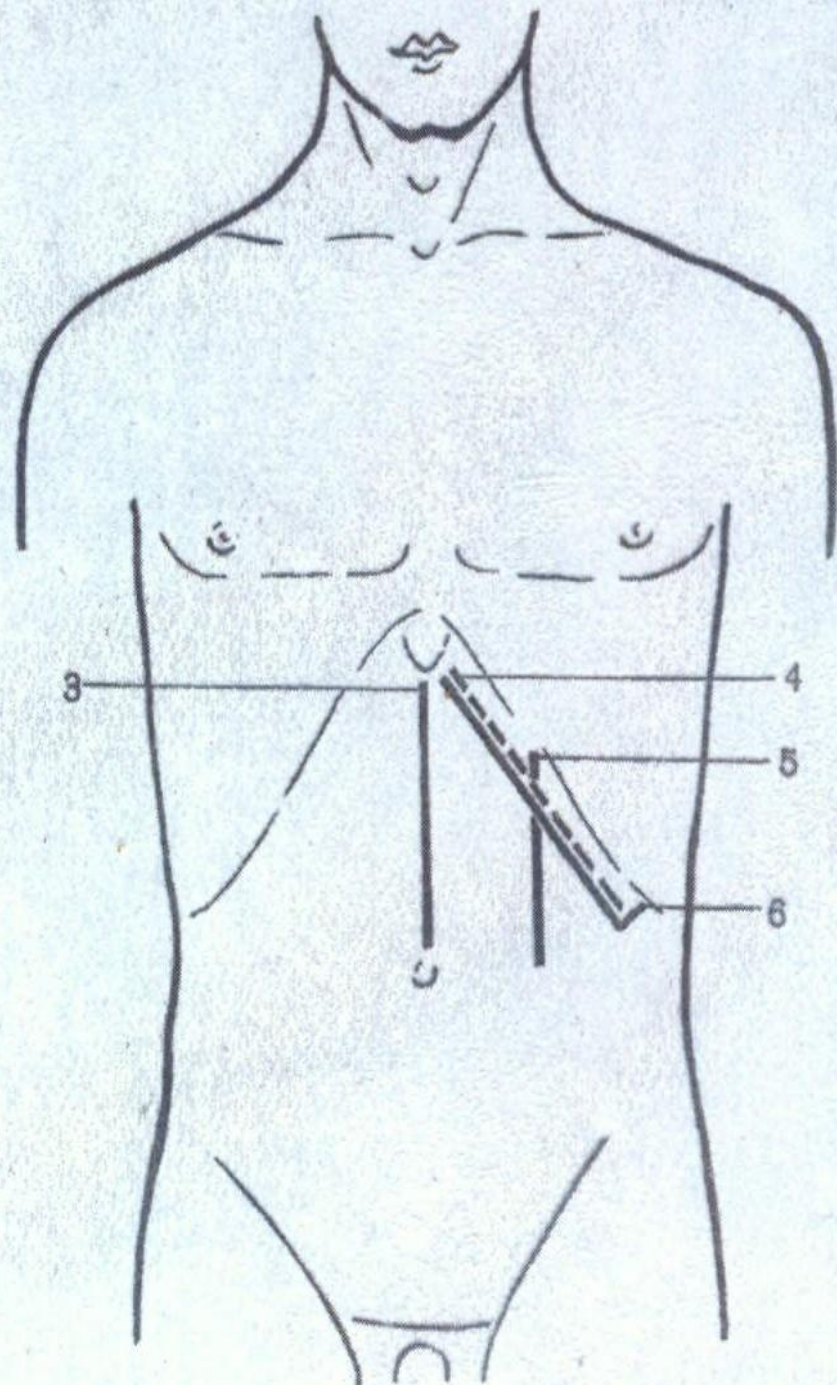
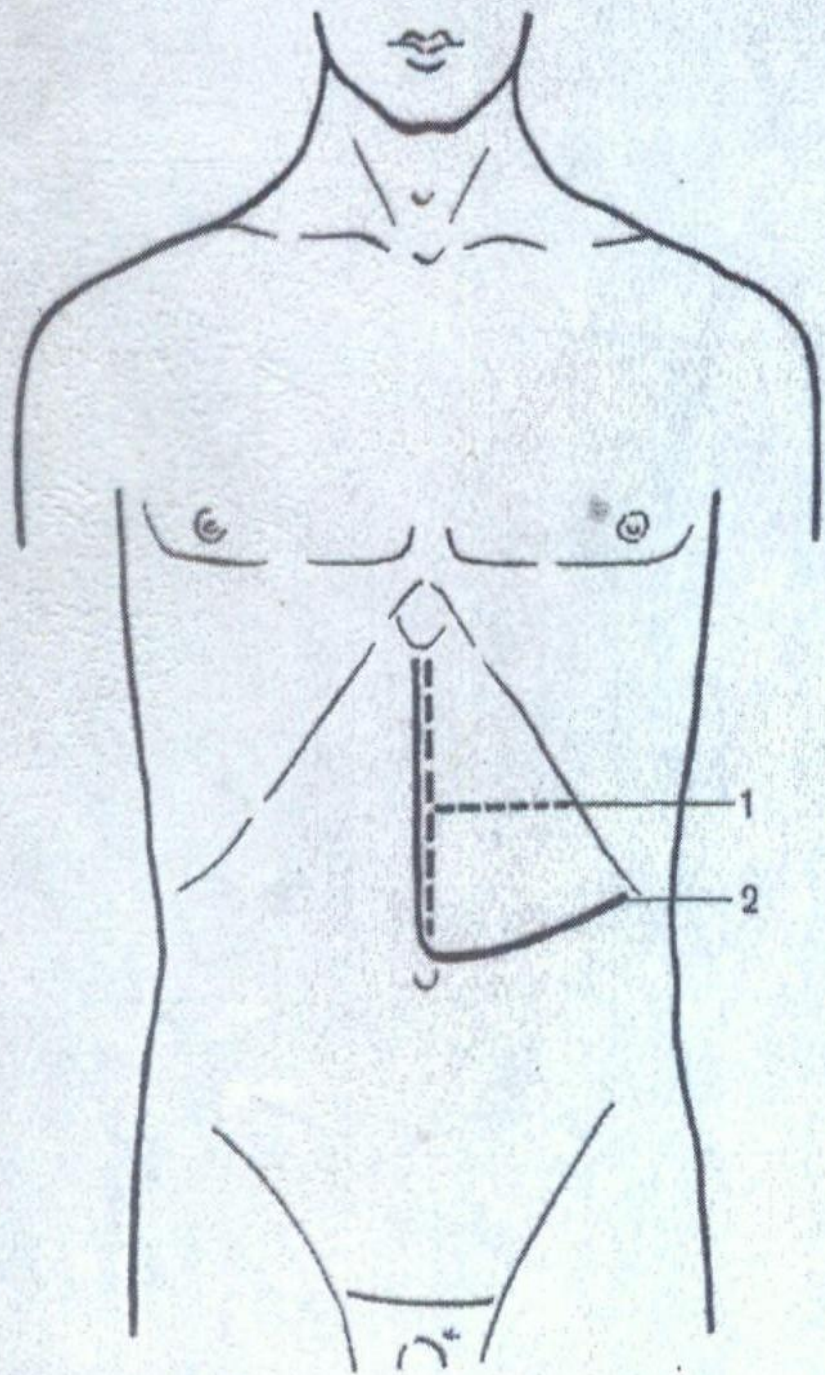


c



d

Спленэктомия



Спасибо за внимание!