

остеомиелит челюсти

- Патогенез остеомиелита челюсти

- **Э. Лексер** (1884), **А.А. Бобров** (1889) сформировали инфекционно-эмболическую теорию возникновения остеомиелита, положив в его основу нарушение гемодинамики кости за счёт микробных тромбов и особенности строения сосудов в трубчатых костях. Они показали, что в растущей кости сосуды каждой из этих систем заканчиваются слепо, не образуя анастомозов. В то же время результаты исследований **В.М. Уварова** (1934) показали наличие экстра- и интраоссальной системы кровоснабжения челюстей с развитой системой анастомозов. Поэтому нарушение гемодинамики не могло быть причиной развития остеомиелита челюсти. Современные исследования показали, что одним из ведущих факторов развития остеомиелита челюстей служат нарушения гемодинамики, происходящие на микроциркуляторном уровне. Выдающаяся роль в изучении патогенеза остеомиелита принадлежит отечественному учёному **С.М. Дерижанову** (1940). В вену уха кролика в качестве аллергена он вводил разрешающую дозу лошадиной сыворотки с незначительным количеством микробных тел, после чего даже лёгкая травма кости приводила к развитию остеомиелита. Автор подчёркивал, что острый инфекционный остеомиелит развивается только у предварительно сенсibilизированного человека при наличии «дремлющей» инфекции и неспецифического раздражителя (травма, охлаждение и др.), а тромбоз и эмболия в патогенезе этого патологического процесса значения не имеют. Аллергическая теория С.М. Дерижанова значительно расширила представление о патогенезе гематогенного остеомиелита и открыла широкие возможности для изучения проблемы развития остеомиелита нижней челюсти. Данные С.М. Дерижанова были подтверждены впоследствии **Г.А. Васильевым и А.И. Евдокимовым** (1956).
- Исследования **Г.И. Семенченко** (1956) привели к открытию нейротрофического фактора в развитии остеомиелита челюсти. Автор воспроизвёл остеомиелит нижней челюсти у кроликов после длительного механического раздражения нижнеальвеолярного нерва металлическим кольцом. По его мнению, ведущая роль в возникновении остеомиелита челюсти принадлежит не сенсibilизации организма, а нейротрофическим расстройствам, возникающим при раздражении нервов. Описанные работы, позднее подтверждённые результатами исследований эндокринной, иммунной и свертывающей систем, служат основными вехами в построении теории патогенеза остеомиелитического процесса и в своей совокупности дают более или менее точную картину его развития.



- Классификация остеомиелита челюстей

- **В клиническом течении остеомиелита челюстей выделяют 4 стадии:** острую (до 14 сут), подострую (с 15 до 30 сут), хроническую (с 30 сут до нескольких лет) и обострение хронического остеомиелита.

По распространённости процесса различают ограниченный (локализация в пределах пародонта 2-3-х зубов), очаговый (локализация включает альвеолярный отросток, тело челюсти на протяжении 3-4-х зубов, ветвь челюсти на протяжении 2-3 см) и диффузный (с поражением половины или всей челюсти) остеомиелит.

По клинико-рентгенологической картине в хроническом остеомиелите различают форму с преобладанием продуктивногиперпластических процессов и форму с преобладанием деструктивных процессов, причём эта форма тоже может развиваться в двух формах: rareфицирующей и секвестрирующей. Начиная с 80-х гг. XX в. разные авторы стали выделять остеомиелит челюстей, протекающий нетипично, без острой фазы, без температурной реакции тела, с незначительной деструкцией костной ткани, с образованием свищей. Такую форму остеомиелита они определили как первично-хронический.

- **В начальном периоде острого остеомиелита** при удалении зуба создаются условия для оттока гноя. Чем раньше удален зуб, тем быстрее стихают воспалительные явления, меньше опасность распространения процесса. Подвижные зубы укрепляют металлической шиной, каппой, брекетной системой. Удаление зуба следует сочетать с одновременным вскрытием гнойных очагов в кости, под надкостницей и в мягких тканях. Разрезы в преддверии рта целесообразно сочетать с перфорацией кости для создания лучшего оттока гноя и улучшения микроциркуляции. Оперативное вскрытие околочелюстных гнойных очагов внутриротовыми или внеротовыми разрезами проводят под общим или местным потенцированным обезболиванием с блокадами растворами анестетиков в изотоническом растворе натрия хлорида (1,8—3,6 мл на 30— 50 мл) с антибиотиком линкомицином. Последние повторяют через день, на курс лечения 3—6, иногда более блокад. У некоторых ослабленных пациентов с сопутствующими заболеваниями удаление зуба может быть отсрочено до ликвидации острых воспалительных явлений или проводится как второстепенное вмешательство (при технических трудностях операции — смещении, затрудненном прорезывании зуба, гиперцементозе корней и др.).

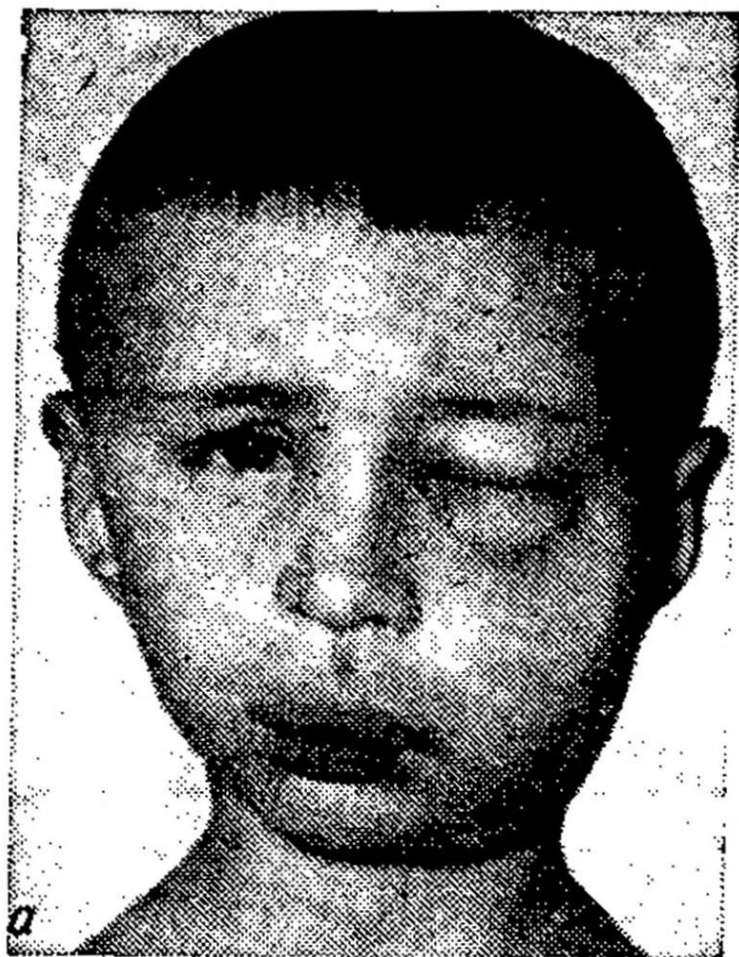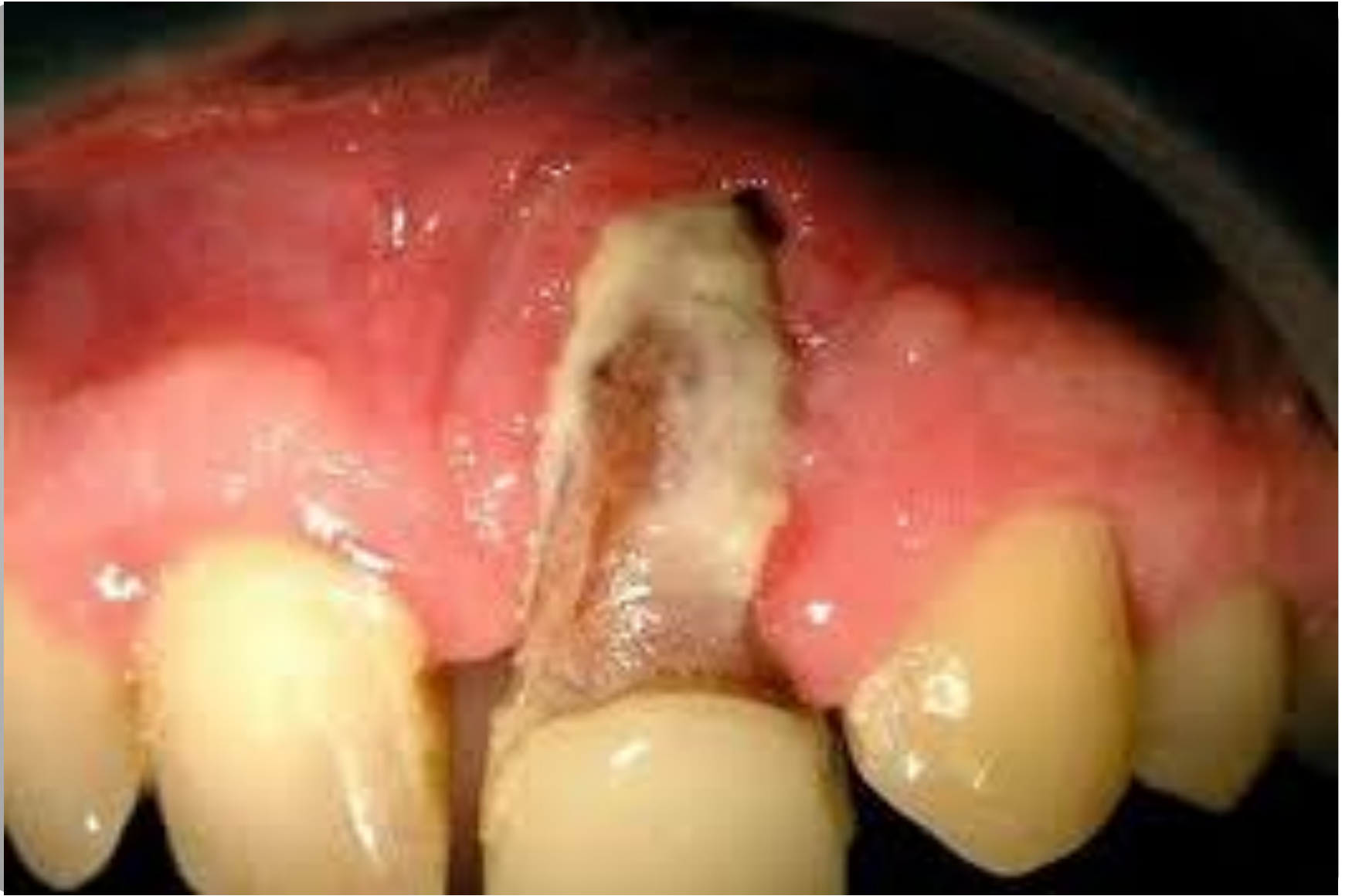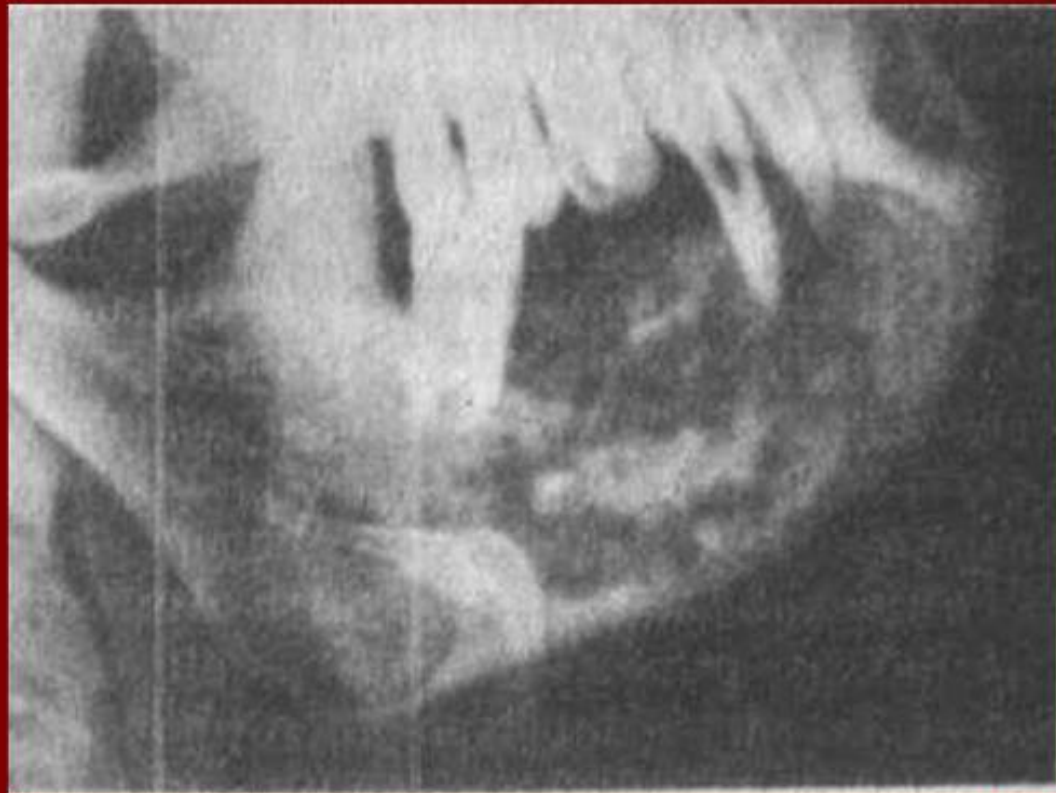


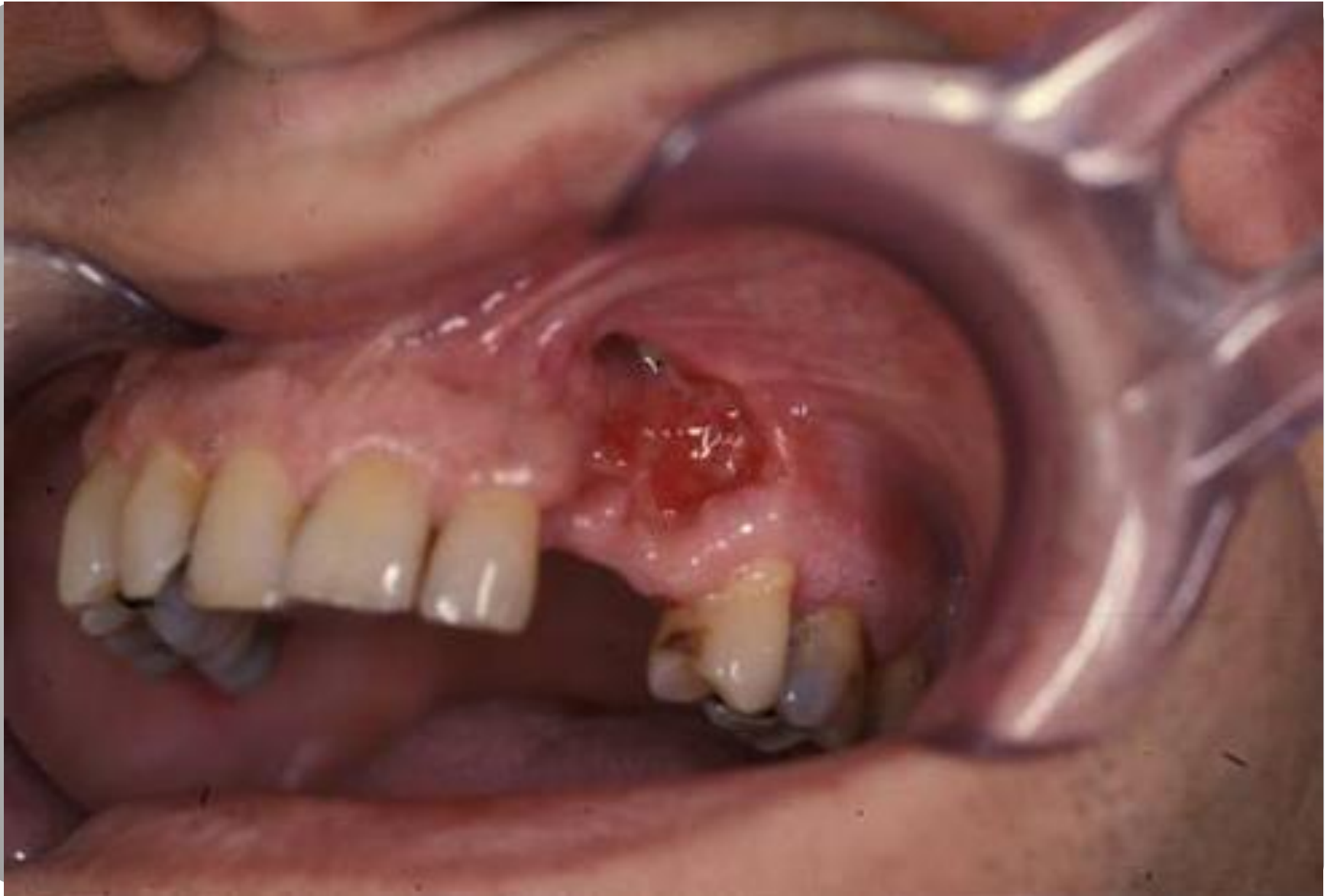Рис. 61. Острый одонтогенный остеомиелит челюстей.

а — ребенок 8 лет, остеомиелит верхней челюсти, флегмона подглазничной области;
б — мальчик 12 лет с диффузным остеомиелитом всех отделов нижней челюсти.



Рентгенограмма. Хронический остеомиелит тела нижней челюсти. Патологический перелом нижней челюсти и присутствие секвестра.





- **Лечение диффузных форм острого остеомиелита челюсти** у лиц с первичным или вторичным иммунодефицитом осуществляют путем индивидуального планирования комплекса противовоспалительной, десенсибилизирующей, общеукрепляющей и стимулирующей терапии. Антибиоти-котерапию целесообразно сочетать с применением анаболических гормонов. Особое внимание обращают на коррекцию функций отдельных органов и систем. Иммунотерапия может быть только пассивной, антигенные стимуляторы вводят только под контролем их действия. Некоторым больным старческого возраста показаны кортикостероиды. Антибиотики следует назначать с учетом чувствительности к ним микробов, в достаточных терапевтических дозах (этиотропная терапия). Необходимо учитывать особенности распределения препаратов в органах и тканях (эффект наполнения), а также совместимость между собой антибиотиков и других лекарственных средств. При антибиотикотерапии следует помнить о развитии осложнений — аллергических, токсических реакций, дисбактериоза. У больных с острым остеомиелитом челюсти очень важна профилактика этих осложнений, так как болезнь всегда развивается в сенсibilизированном и аллeргизированном организме, когда вероятность этих реакций наиболее велика. Подбирая антибактериальные препараты, следует отдавать предпочтение нетоксичным, обладающим иммуномодулирующим эффектом. В первые сутки поступления больного с острым остеомиелитом челюсти лечение антибиотиками начинают до получения результатов бактериологического исследования (эмпирическая терапия). Анамнез, аллeргологический статус и сведения об особенностях ранее проводимого лечения антибиотиками являются основанием для выбора антибактериального препарата. Руководствуясь данными о наиболее встречаемых видах микробов и учитывая, что при остеомиелите микрофлора выделяется в ассоциациях и преобладают анаэробы, чаще назначают антибиотики широкого спектра действия. При острых остеомиелитах челюсти наиболее эффективны тер-рамицин, линкомицин, морфоциклин, клиндомицин, фузидин натрия и другие антибактериальные препараты, обладающие тропизмом в костной ткани, а также антибиотики резерва — цефалоспорины, ристомидин, фосфомицин, цефутоксим и др., полусинтетические пенициллины (ампициллин, карбенициллин, ампиокс, оксациллин, гентамицин). Эффективны антибиотики группы макролидов — роамицин, клаксид, рулид; цефалоспорины третьего поколения — цефтриаксон, цефодизим (моделид), оказывающие иммунокорригирующее действие. При массивных курсах антибактериальной терапии назначают противогрибковые препараты. После получения данных идентификации возбудителей антибиотикотерапию изменяют с учетом их чувствительности к антибактериальным препаратам (этиотропная терапия). При тяжелом течении проводят замену антибиотиков и вид их введения (ступенчатая антибиотикотерапия). При этом учитывают совместимость препаратов между собой и отдают предпочтение тем, которые суммарно усиливают антибактериальный эффект (В.Н.Царев).

ВЫПОЛНИЛ: ШУРМАНОВ ДАМИР

ГРУППА: СД4-14



