

**Тақырыбы: Жұтқыншақ ағзасының құрылымы мен
тапографиясының жасқа байланысты ерекшеліктері және
олардың жұтқыншақтағы патологиясының маңызы**

Орындаған:

Топ

Тексерген:

Алматы 2015

ЖОСПАРЫ:

- ◆ **Анықтамасы;**
Жұтқыншақ құрылымы
- ◆ **Жасқа байланысты ерекшеліктері**
- ◆ **Диагностикасы**
- **ПАЙДАЛАНҒАН ӘДЕБИЕТТІҢ ТІЗБЕСІ**

АНЫҚТАМАСЫ:

- **Жұтқыншақ** (pharynx) - бір жағынан мұрын мен ауыз қуысы, екінші жағынан өңеш пен көмейдің арасындағы байланыстырушы мүше. Адамда жұтқыншақ ас қорыту және тыныс алу процесіне қатысады. Жұту кезінде ас жентегі ауыз қуысынан аңқа арқылы жұтқыншаққа, одан өңешке өтеді. Ал ауа мұрын немесе ауыз қуыстарынан жұтқыншаққа, одан көмейге кетеді. Адамда жұтқыншақ омыртқа бағанасының мойындық бөлігінің алдында - бассүйектің астыңғы жағынан, 6 - 7 мойын омыртқалары аралығында орналасып, одан төмен өңешке жалғасады. Оның ұзындығы 12 - 14 сантиметр, ені 5 сантиметрдей

- Жұтқыншақтың атқаратын қызметтері:
- Дем алу. Негізгі дем алу мұрын-жұтқыншақ арқылы болады, ал мұрын-жұтқыншақ арқылы дем алу бұзылса, адам ауыз жұтқыншақ арқылы дем алады. Ас өткізу қызметі. Бұл қызмет тек ауыз-жұтқыншақ арқылы болады.
- Қорғау қызметі. Бұл қызмет ауызға бөгде заттар түскенде жөтел пайда болып, ол затты кейін шығарып тастайды. Бұл қызмет жұтқыншақтың кілегей қабығында орналасқан әр түрлі тітіркеніш рецепторлар арқасында болады.
- Сөйлеуді жақсарту қызметі. Жұтқыншақ мұрын сияқты дауысты өңдетіп, оның құбылысын жақсартады.

ЖҰТҚЫНШАҚТЫҢ ҚЫЗМЕТІ

- Тыныс алу
- Жұту
- Қорғаныш

ЖАСҚА БАЙЛАНЫСТЫ ЕРЕКШЕЛІКТЕРІ

Жұтқыншақтың жасқа байланысты ерекшеліктері:

Жаңа туған нәрестелердің жұтқыншағы воронка тәрізді болады. Жоғарғы жағы ұзын және кең болады. Ал төменгі жағы тар болып келеді.

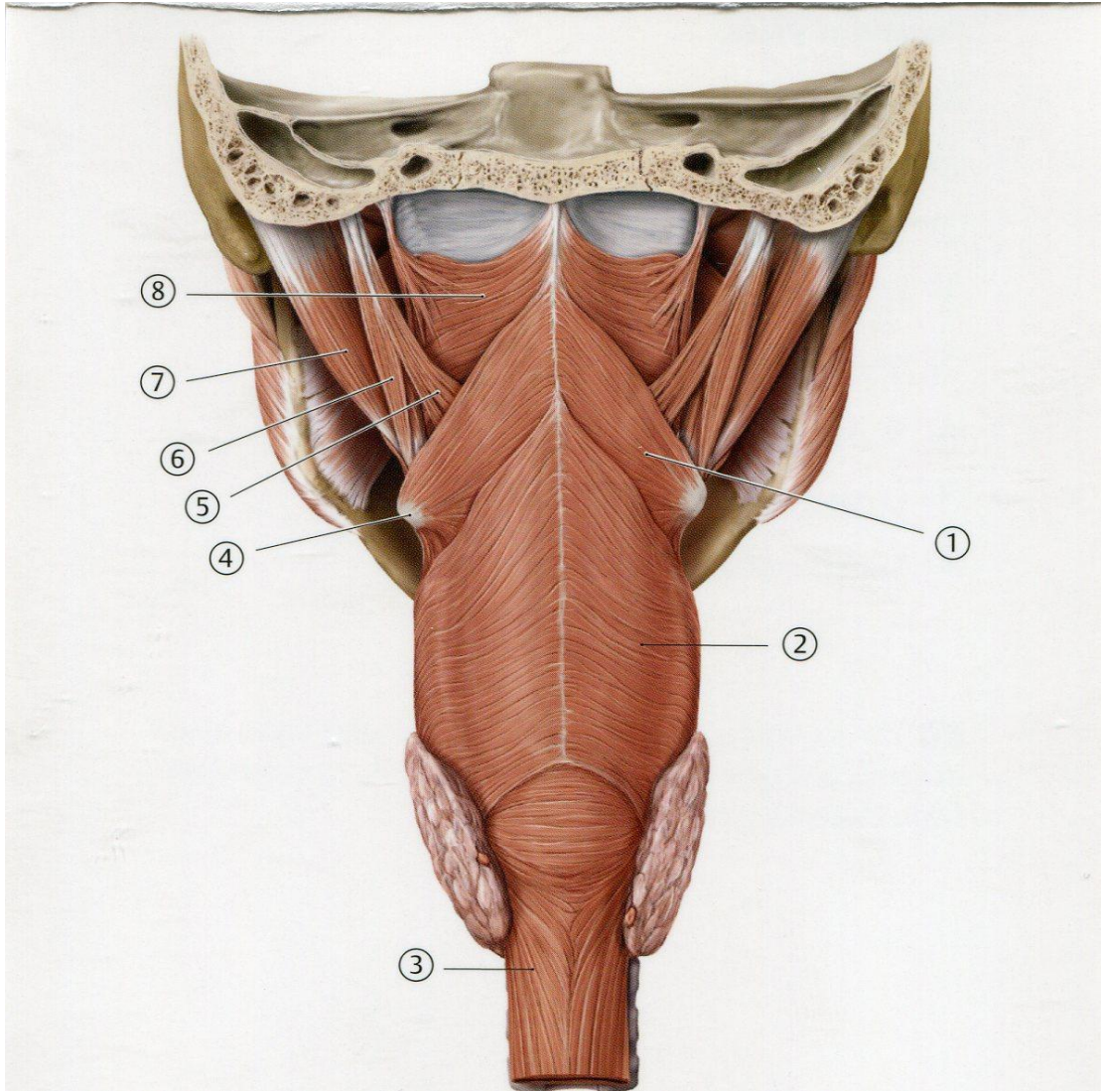
Жаңа туған нәрестелердің жұтқыншағының ұзындығы 4 см және ересектерге қарағанда омыртқадан біраз жоғары тұрады.

Жұтқыншақтың көлденең мөлшері 2,1 - 2,5см, алдыңғы-артқы 1,8см. Есту түтігінің кең саңылау тәрізді жұтқыншақтық бөлігі - қатты таңдай деңгейінде ашылады. Бұл бөлік 2-4 жас аралығында жоғары және артқа орналасады, ал 12-14 жас аралығында домалақ түрге ауысады.

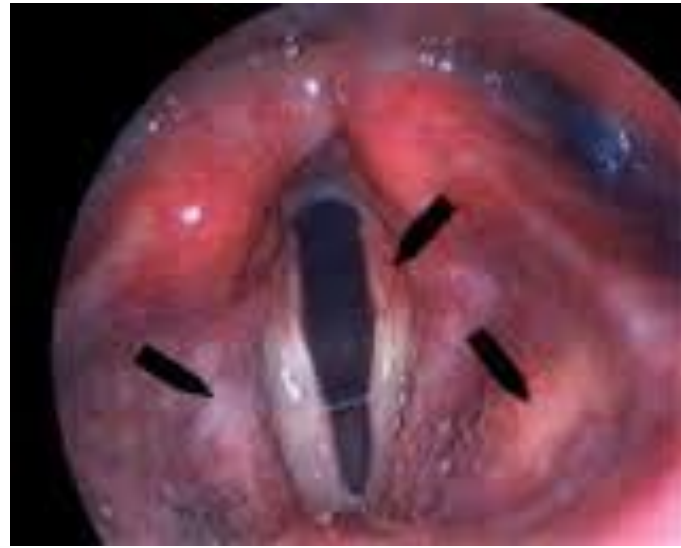Жұтқыншақтың төменгі бөлігі жаңа туған нәрестелерде III және IV мойын омыртқаларының арасындағы диск бойында орналасады.

Бала 11-12 жасқа келгенде V-VI мойын омыртқаларының арасында, ал жас өспірім шақта VI- VII мойын омыртқаларының арасында орналасады.

Жұтқыншақтың мұрындық бөлігі жаңа туған нәрестелерде қысқа болады. Оның мөлшері бала 2 жасқа келгенде екі есе үлкейеді және тығыздалады.



- Фарингит (грек. pharynx — жұтқыншақ) — жұтқыншақтың кілегей қабығының қабынуы. Фарингит жедел респираторлы аурулардың, тұмаудың, т.б. жұқпалы аурулардың әсерінен болады. Кейде жұтқыншаққа әр түрлі **факторлардың** әсер етуінен де (мысалы, ауыз арқылы суық ауамен демалғанда немесе қатты суықта сөйлескенде, сондай-ақ өте ыстық не өте суық тағам жегенде) дамиды. Жедел Фарингит көбінесе жұқпалы болады. Бұл кезде жұтқыншақтың кілегей қабығы қызарып ісінеді. Науқас адамның тамағы құрғап, жыбырлаған сияқты, бір нәрсе кілегей қабыққа жабысып тұрғандай сезінеді. Дене **температурасы** қалыпты болады. Егер Фарингиттің жедел түрін дәл уақытында емдемесе, ол созылмалы түріне ауысады. Бұл кезде жұтқыншаққа өте көп мөлшерде қақырық жиналады, соның салдарынан ауру адам үнемі жөтеліп, қақырық тастайды, әсіресе бұл таңертеңгілік мезгілде байқалады. Кейде көп жөтелгеннен науқастың жүрегі айнып, құсуы да мүмкін. Фарингиттің созылмалы түрінің дамуына созылмалы тұмау, тонзиллит, мұрын қуысының іріңді қабынуы, тіс кариесі, **организмде зат** алмасу процесінің **бұзылуы**, **жүрек**, **бауыр** және **бүйрек** аурулары себеп болады. Сондай-ақ Фарингиттің дамуына ауаның өте құрғақ болуы, температураның күрт өзгеруі, ауадағы шаң-тозаң және зиянды заттардың қалыпты мөлшерден көп болуы да үлкен әсер етеді.



ДИАГНОСТИКА:

- Фарингоскопия
- Микробиологиялық зерттеу

ДИФФЕРЕНЦИАЛДЫ ДИАГНОЗ

- Жедел фарингитті катаральді баспамен дифференциалді диагноз жасаймыз. Айта кететін жәйт фарингитте мұрыннан су ағу, жөтел, конъюктивит әдетте кездеспейді

ЕМДЕУ ТАКТИКАСЫ:

• Ем мақсаты

• Амбулаторный

• Ыстық, салқын, ащы, қышқыл тағамдардан және де алкогольдік сусындар мен темекіден бас тарту

• Антисептикалық ерітінділермен (фурациллин, йодинол) тамақты шаю

• Дәрілік препараттар (интерферон, лизоцим, цефалоспорин)

ПАЙДАЛАНҒАН ӘДЕБИЕТТЕР:

- Аурулардың диагностикасы және емдеу хаттамалары (Приказы №764 - 2007, №165 - 2012)
 - 1. Клинические рекомендации основанные на доказательной медицине: Пер. с англ. / Под ред И.Н.Денисова, 2. В.И. Кулакова, Р.М.Хаитова. - М.: ГЭОТАР-МЕД, 2001. - 1248 с.:ил.
 - 3. Доказательная медицина. Ежегодный справочник. - М - Медиа Сфера, 2003. 4. Gastritis. Philadelphia: Intracorp, 2005.
 - 5. М.Ю.Денисов. Практическая гастроэнтерология для педиатра.-М, 1999. 6. Детская гастроэнтерология / под ред. А.А.Баранова - М.2002, 592с. 7. Kawasami Y., Akahane T., Yamaguchi M. et al. In vitro activities of rabeprazole, a novel proton pump inhibitor, and its thioether derivative alone and in combination with other antimicrobials againts recent clinical isolates of H.pylori. Antimicrob Agents Chemother, 2000. vol.44, N2.- P.458-461. 8. H. Holtmann, P. Bytzer, M. Metz, V. Loeffler. A randomized, double-blind, comparative study of standard-dose rabeprazole and high-dose omeprazole in gastro-oesophageal reflux disease/ Aliment Pharmacol Ther 2002; 16: 479-485