

Хирургическая тактика при «бледных» ВПС

Выполнил: студент 4 ЛФ, 12 гр.,

Афонин Б.О.

Актуальность

- ◆ ВПС составляют 30 % среди всех врождённых пороков развития у детей, занимая третье место после патологии опорно-двигательного аппарата и центральной нервной системы (ЦНС), обнаруживаются у 0,7–1,7 % новорождённых детей
- ◆ Удельный вес всех ВПС в России среди врожденных пороков развития достигает 40%.
У новорожденных, родившихся живыми, частота поражений сердца составляет в среднем 8- 14 на 1000 новорожденных.
- ◆ ВПС является причиной не менее 11% младенческих смертей и составляет около 50% от всех случаев смерти, ассоциирующихся с пороками развития.

«Бледные» пороки

- ◆ Незаращение артериального протока
- ◆ Дефект межпредсердной перегородки
- ◆ Дефект межжелудочковой перегородки
- ◆ Аномальный дренаж легочных вен
- ◆ Открытый атриовентрикулярный канал
- ◆ Дефекты аорто-легочной перегородки

Периоды возникновения симптомов сердечной недостаточности на фоне врожденной патологии сердца

Возраст появления симптомов сердечной недостаточности	Причина развития симптомов сердечной недостаточности
При рождении и первые дни жизни	<ul style="list-style-type: none">-Синдром гипоплазии левых отделов сердца-Транспозиция магистральных сосудов-ОАП у маловесных недоношенных детей-Тотальный аномальный дренаж легочных вен (особенно при наличии стеноза легочных вен)-Критический стеноз аорты и легочной артерии-Критическая коарктация аорты/перерыв дуги аорты
2-4 неделя жизни	<ul style="list-style-type: none">-Коарктация аорты с ассоциированными аномалиями-ВПС с большим лево-правым шунтом (ДМЖП, ОАП) у недоношенных новорожденных-Раннее указанные ВПС
4-6 неделя жизни	<ul style="list-style-type: none">- ВПС с большим лево-правым шунтом (ДМЖП, ДМПП, ОАП, полная форма АВК)
6 недель - 4 месяца	<ul style="list-style-type: none">- ВПС с большим лево-правым шунтом (ДМЖП, ДМПП, ОАП, полная форма АВК, дефект аорто-легочной перегородки)-Аномальное отхождение левой коронарной артерии от легочной артерии

Основная цель при диагностике ВПС у новорожденного:

стабилизация состояния для проведения детального обследования и транспортировки в кардиохирургический центр.

ВПС с полным внутрисердечным смешиванием крови

- 1). Общий артериальный ствол (ОАС)
- 2). Тотальный аномальный дренаж легочных вен (ТАДЛВ):

Ведущие симптомы:

Признаки сердечной недостаточности

Транзиторный цианоз

Легочная гипертензия

Ситуация, как правило, на является экстренной

Тактика ведения:

1. Консервативная терапия сердечной недостаточности (СГ, диуретики)
2. По возможности, ранняя оперативная коррекция порока

ВПС с неполным внутрисердечным смешиванием крови (лево-правый сброс)

1. ОАП
2. ДМЖП
3. AV-канал
4. большое аорто-пульмональное окно

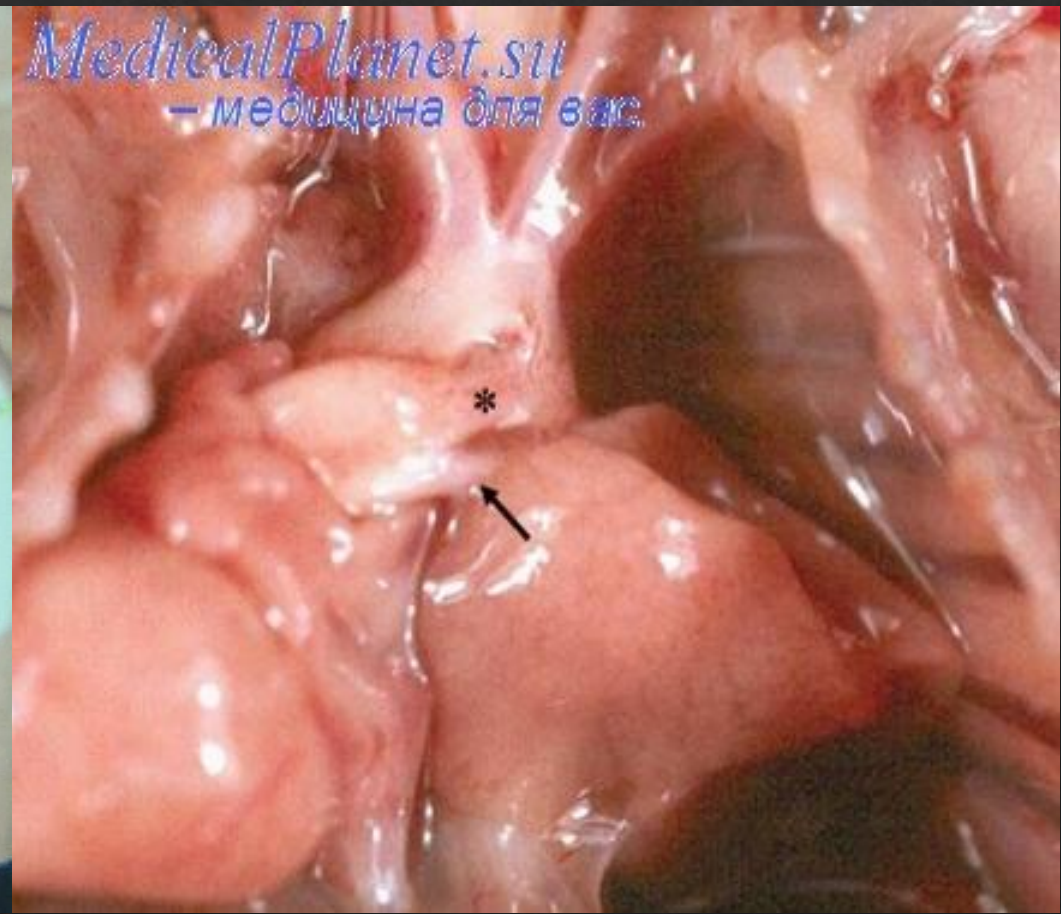
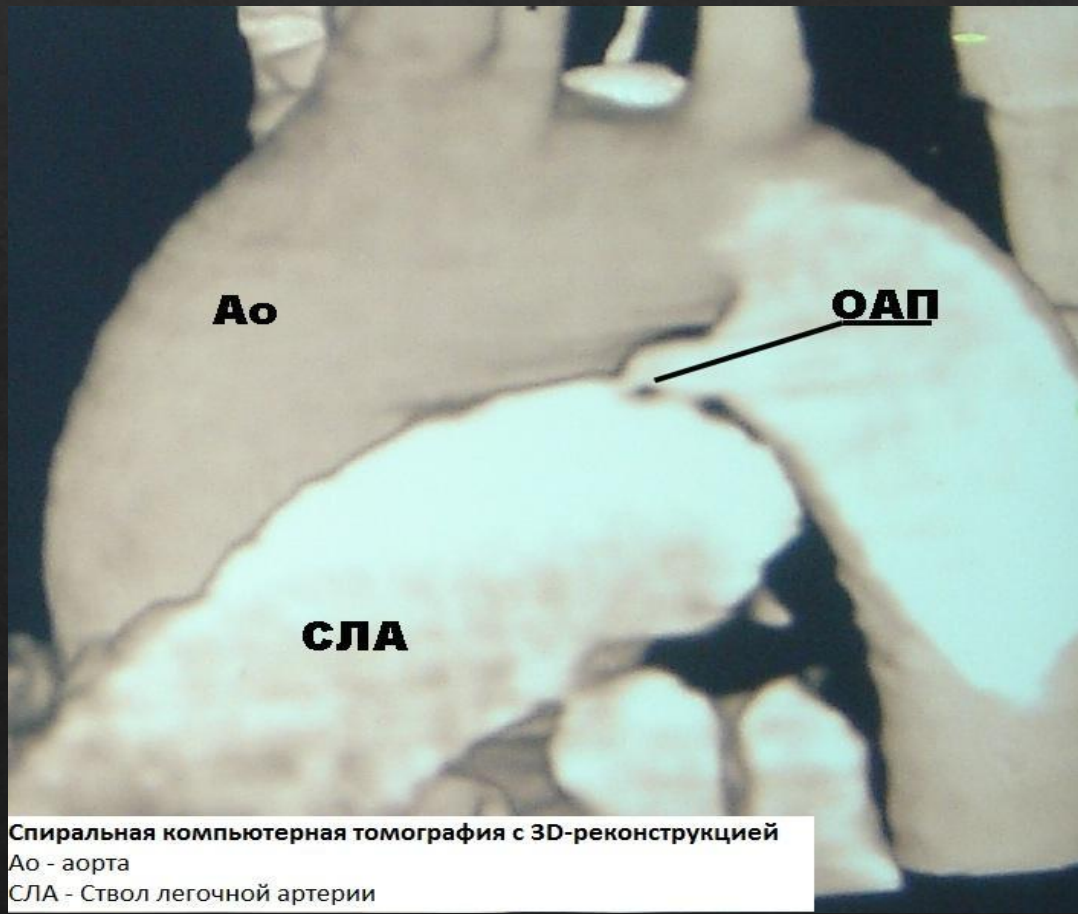
Клиника

1. СН с развитием в последующем ЛГ
2. Цианоз отсутствует или нерезко выражен
3. Систолический шум. Может отсутствовать при большом дефекте и одинаковом давлении в обеих желудочках (большой ДМЖП, AV-канал)

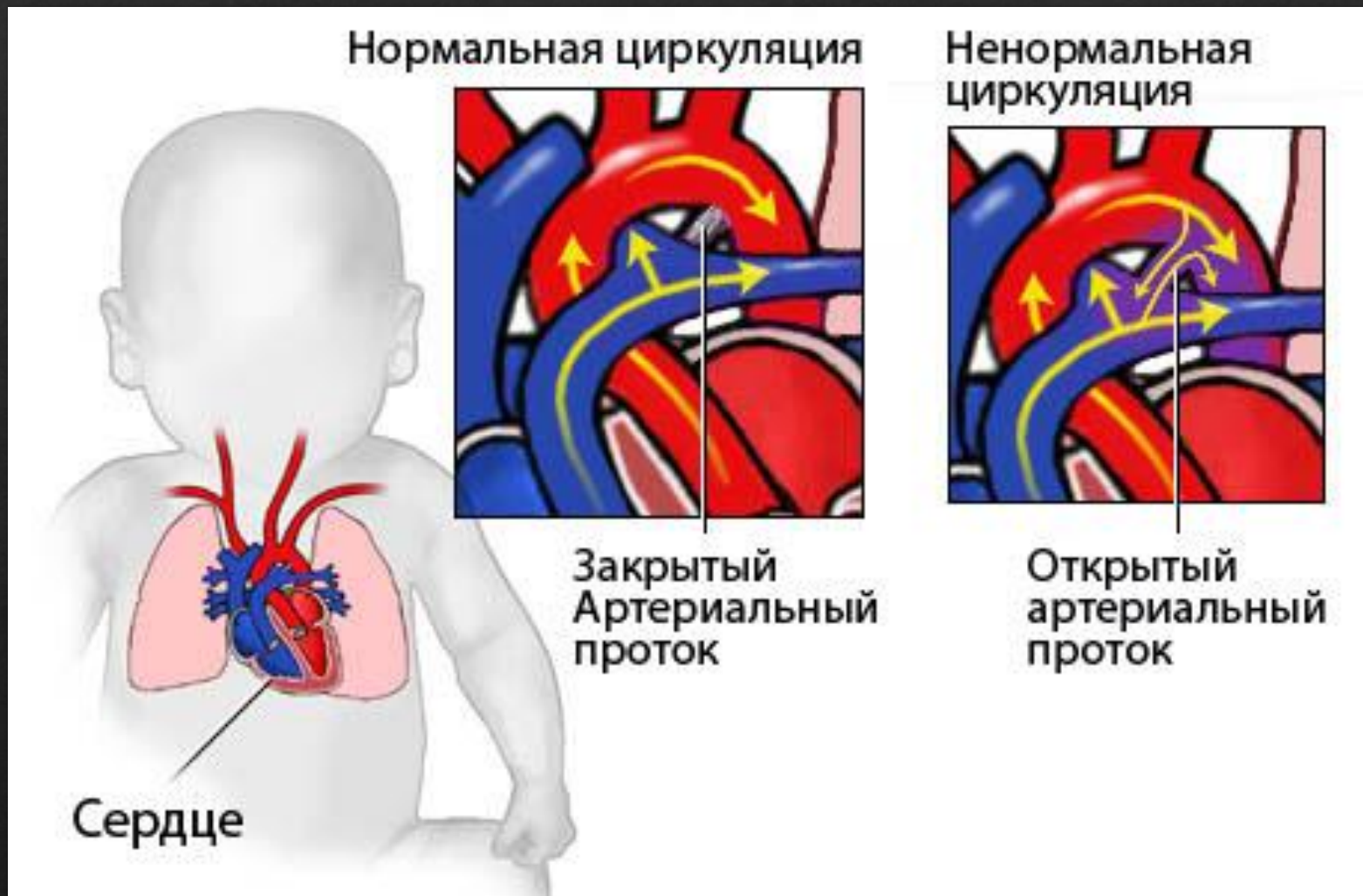
Тактика ведения:

1. Консервативная терапия СН (диуретики, СГ)
2. Ранняя коррекция порока (оптимально 3-5 неделя жизни)

Открытый аортальный проток(Q25.0)

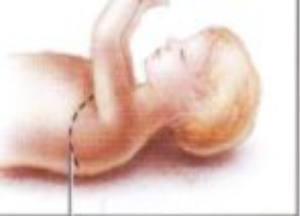

Гемодинамика при ОАП



Оперативное лечение

- ◆ Паллиативное хир. лечение не производится (если присутствует выраженная легочная гипертензия, пациент автоматически становится кандидатом на пересадку сердца)
- ◆ Радикальное хир. лечение:
 1. Перевязка
 2. Клипирование
 3. Эмболизация



Боковая торакотомия

A

Тракторный шов

Блуждающий нерв

Лимфатический проток

Аорта

B

«Протоковый маневр»

E

Наложение зажима Potts

F

Разделение артериального протока

G

Закрытие аорты

H

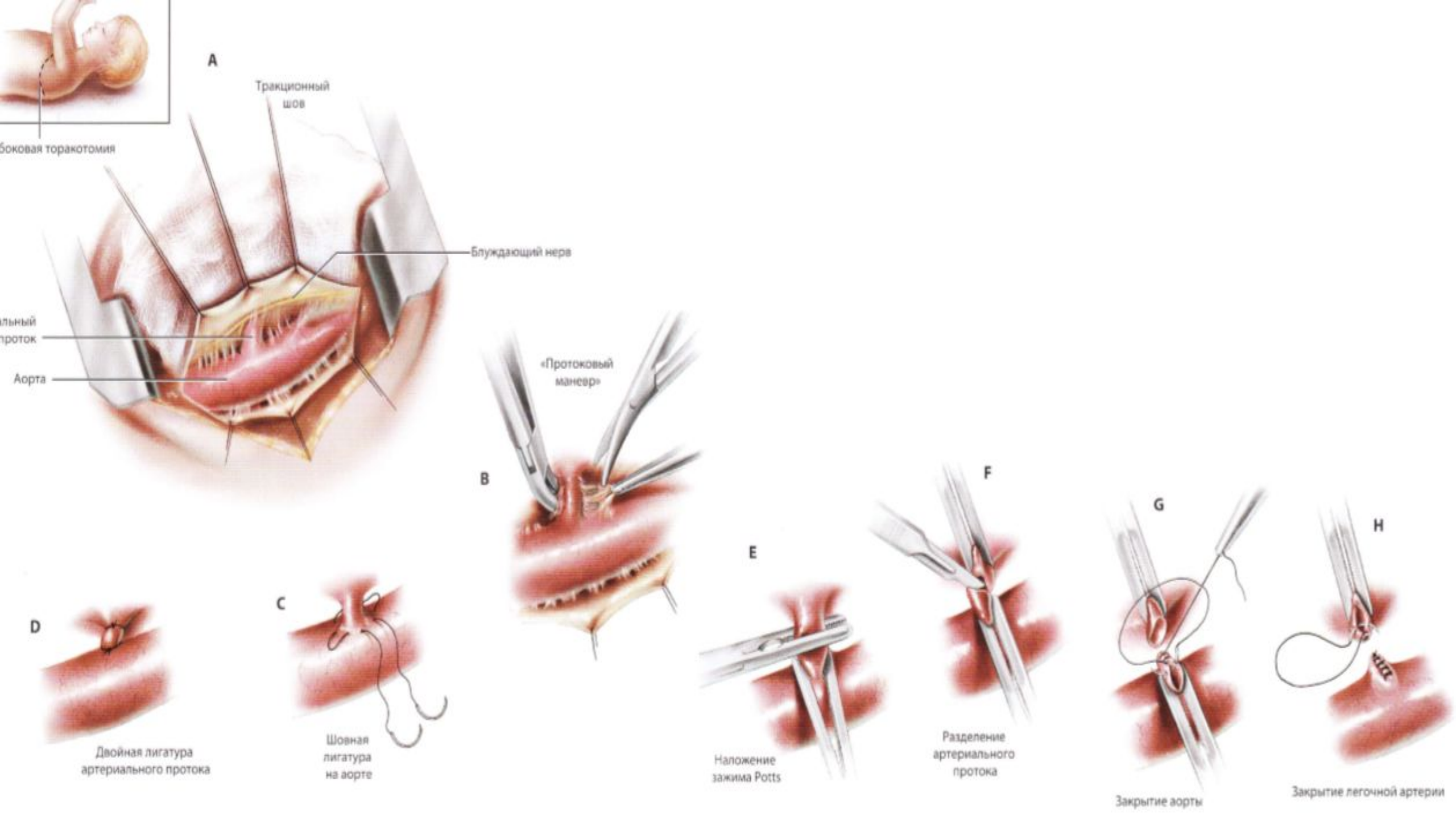
Закрытие легочной артерии

D

Двойная лигатура артериального протока

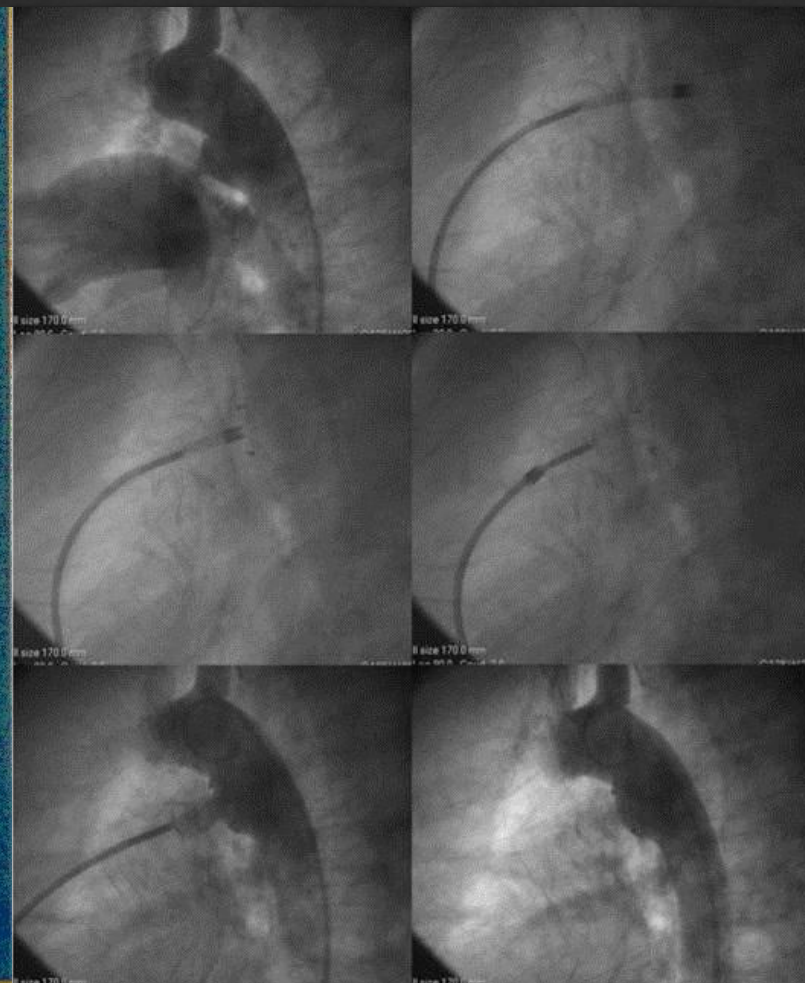
C

Шовная лигатура на аорте



Рентгенэндоваскулярная эмболизация ОАП

Спираль Flipper





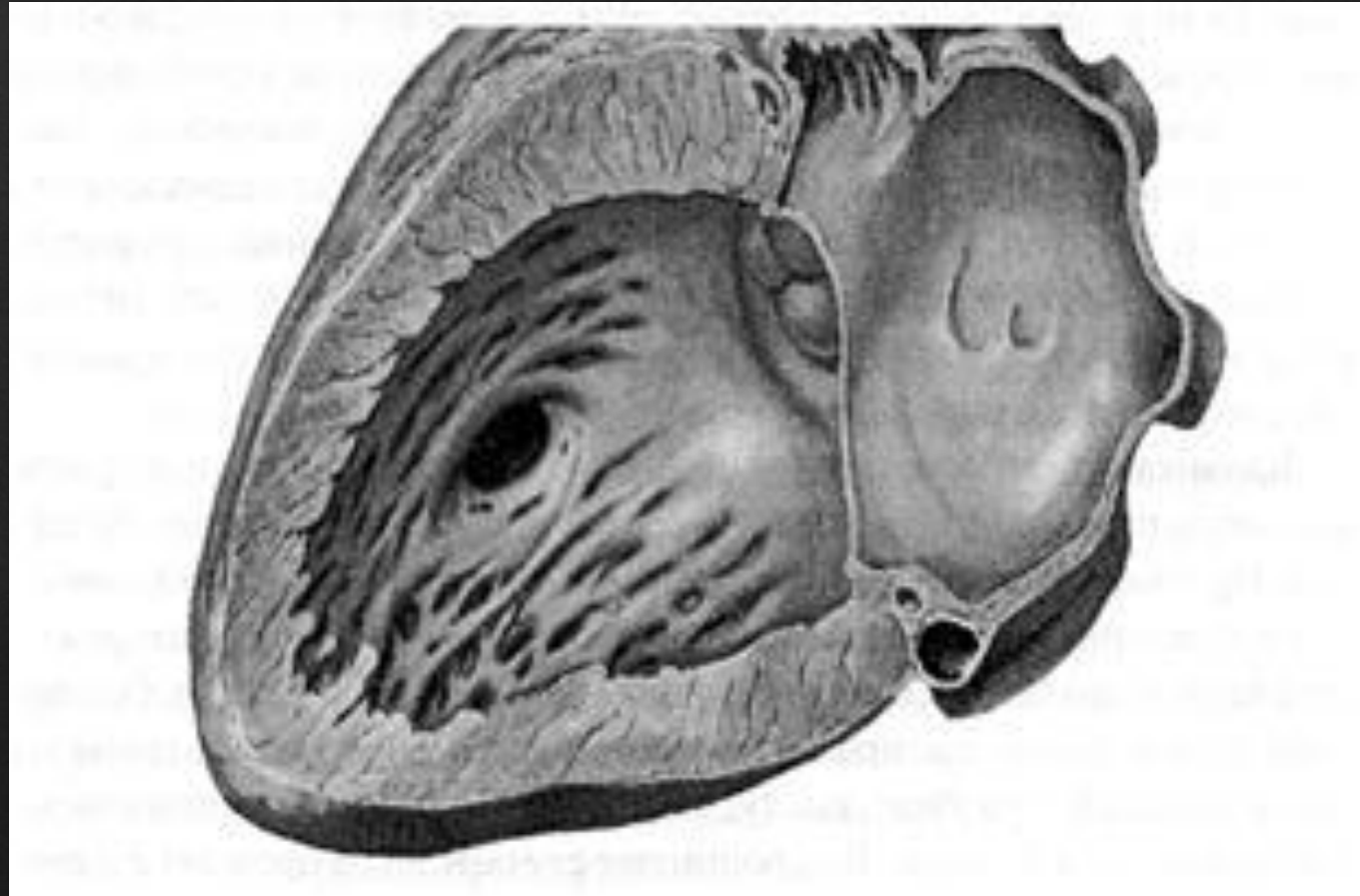
Результаты

Послеоперационная летальность: 0.2 – 3%

Основное осложнение при перевязке : повреждение возвратного нерва, кровотечение

Реканализация ОАП : у 0.1% оперированных

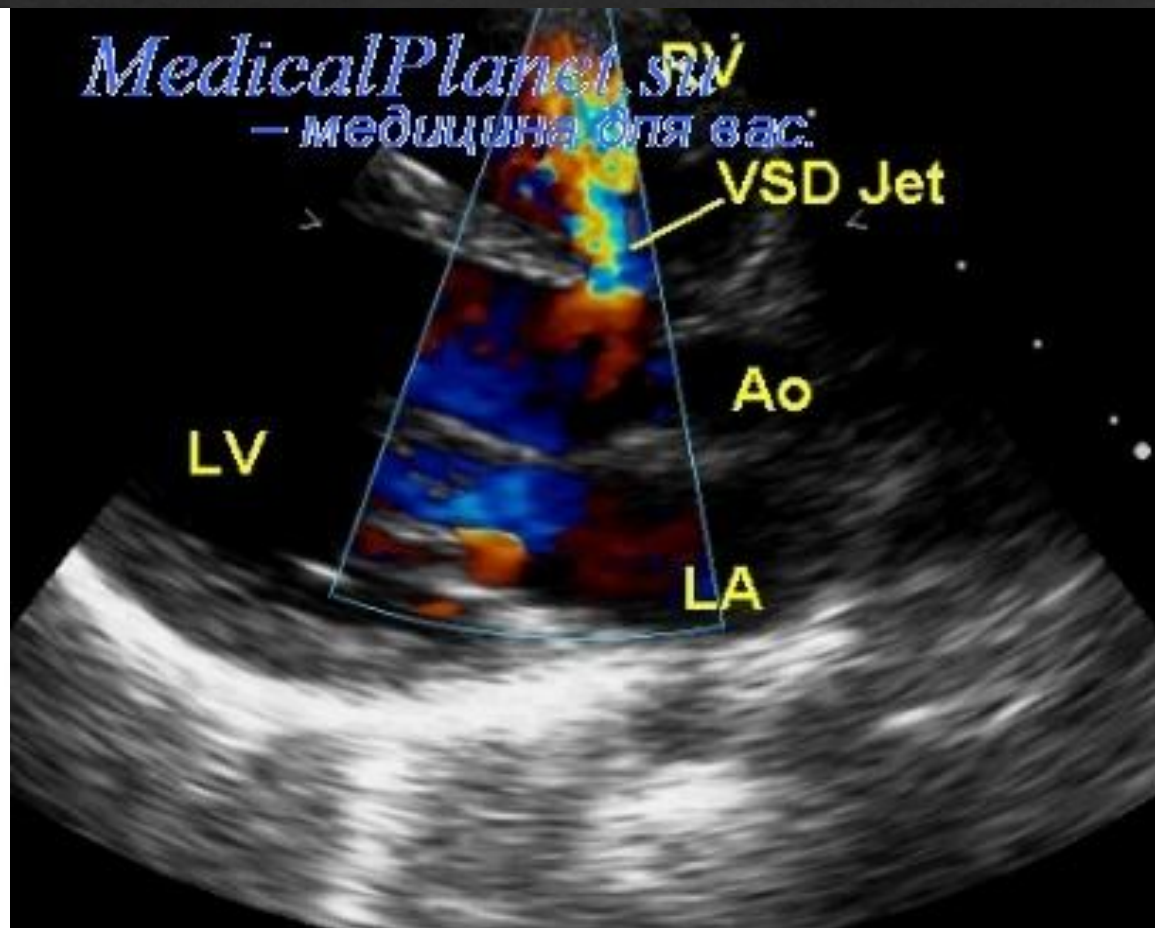
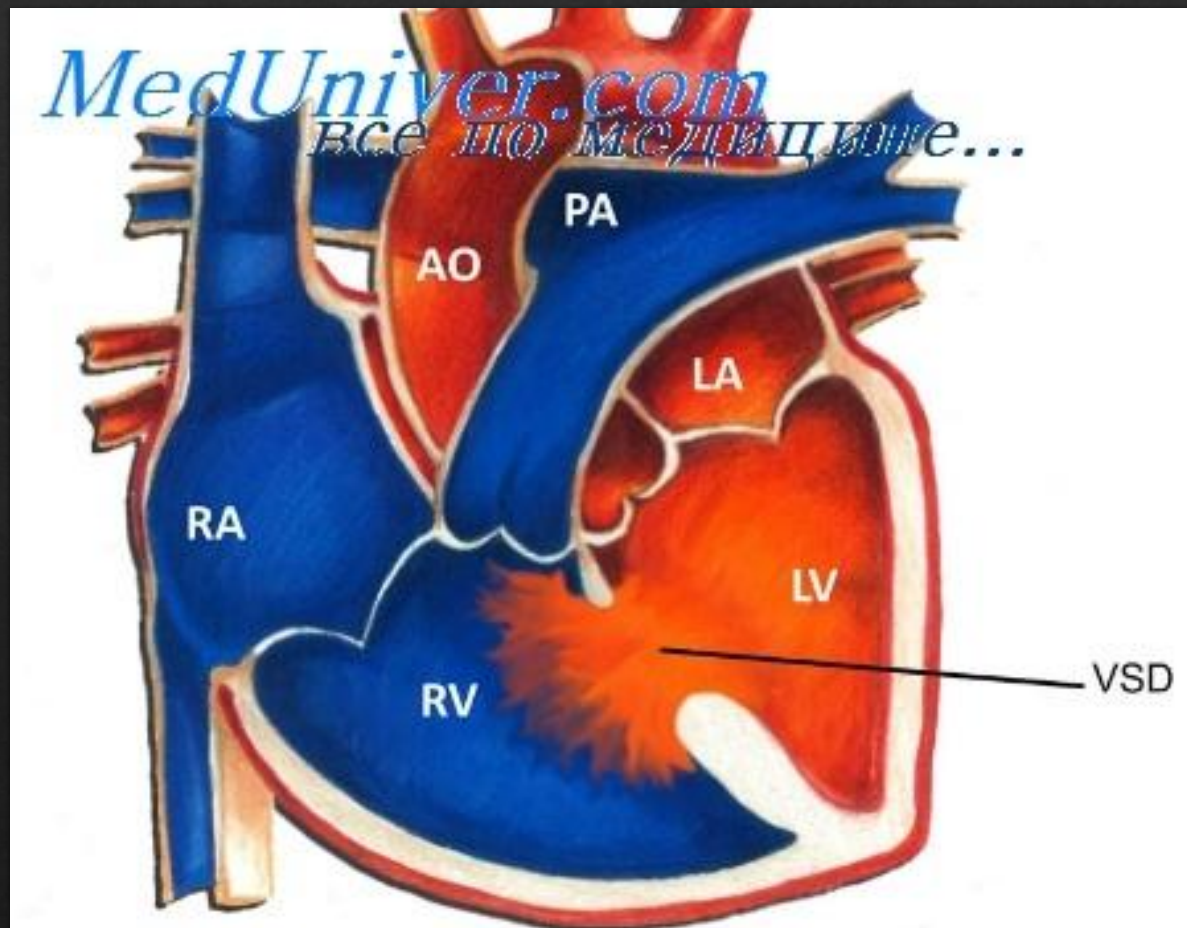
ДЕФЕКТ МЕЖЖЕЛУДОЧКОВОЙ ПЕРЕГОРОДКИ(Q21.0)



Классификация

- ◆ **перимембранозные дефекты межжелудочковой перегородки - 75%** (расположены в верхней части перегородки под аортальным клапаном, могут закрываться самопроизвольно)
- ◆ **мышечные дефекты межжелудочковой перегородки – 10%** (расположены в мышечном отделе перегородки, на значительном удалении от клапанной и проводящей систем)
- ◆ **надгребневые дефекты межжелудочковой перегородки - 5%** (расположены выше наджелудочкового гребня, самопроизвольно не закрываются)

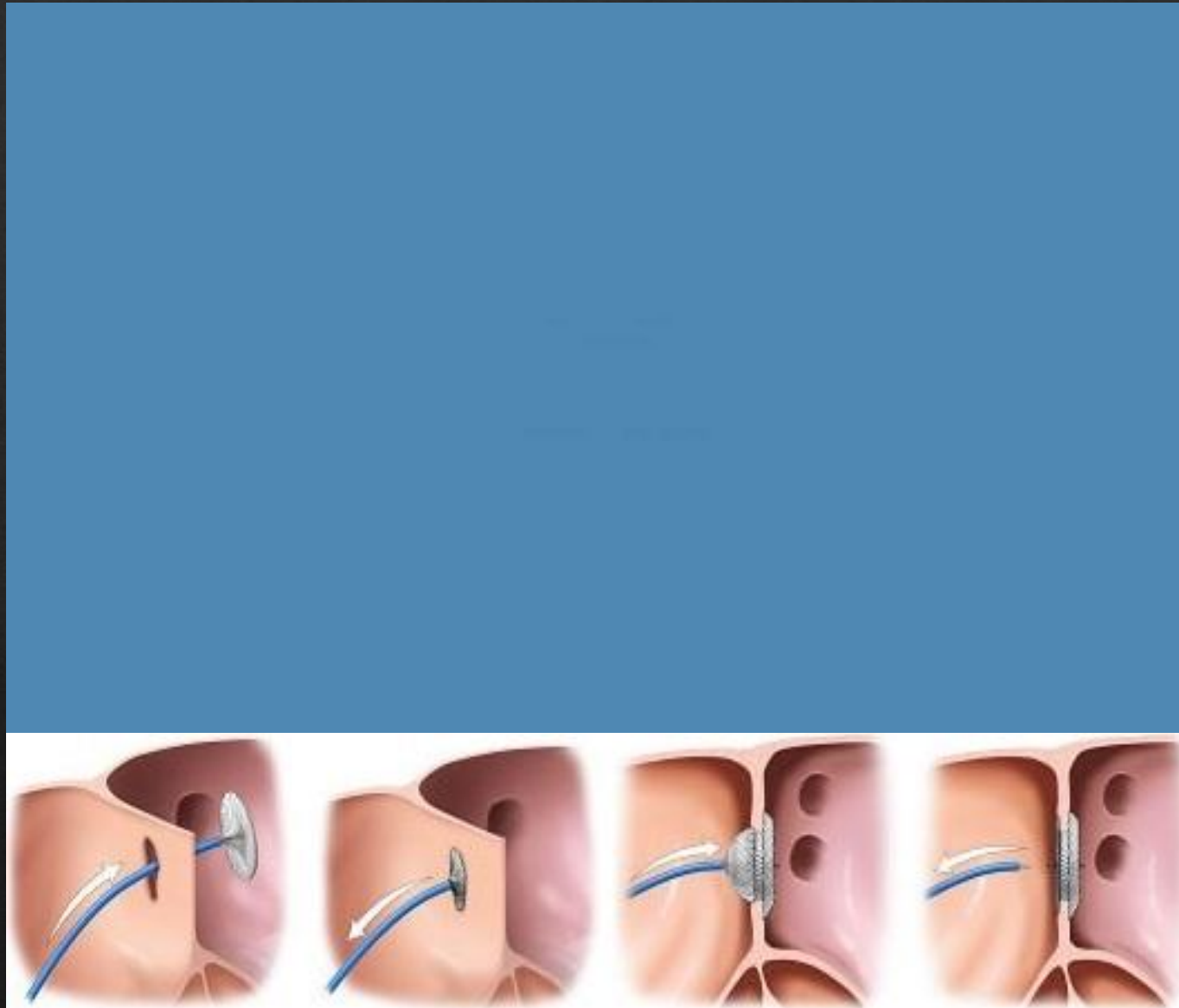
Гемодинамика при ДМЖП



Оперативное лечение

- ◆ Асимптомное течение при его небольших размерах позволяет воздержаться от хирургического вмешательства
- ◆ **Паллиативная операция:** создание искусственного стеноза легочной артерии с помощью манжетки. (применяется при выраженной легочной гипертензии)
- ◆ **Радикальная операция:**
 1. ушивание малых дефектов
 2. пластика больших дефектов
 3. рентгенэндоваскулярная окклюзия дефекта межжелудочковой перегородки

Рентгенэндovasкулярное закрытие ДМЖП

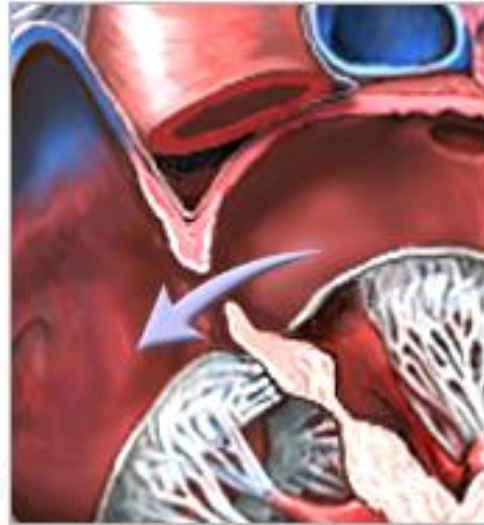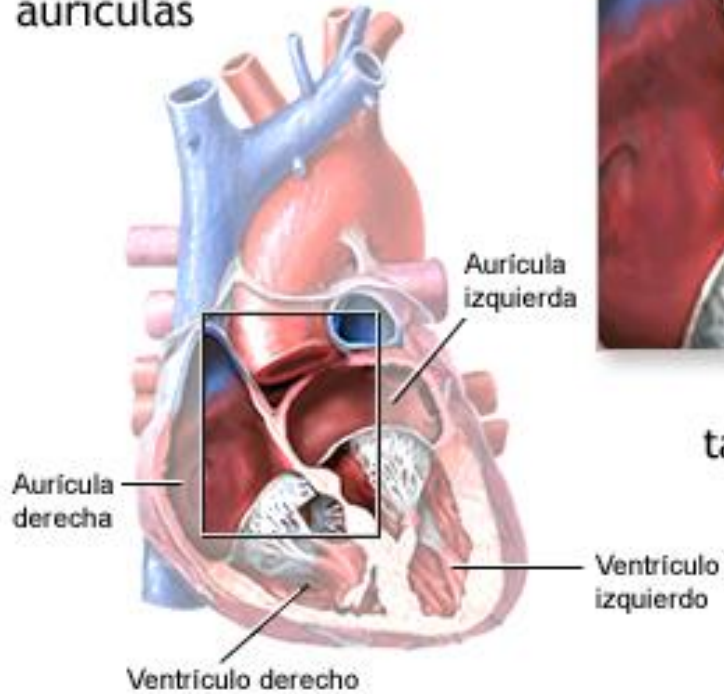


Результаты

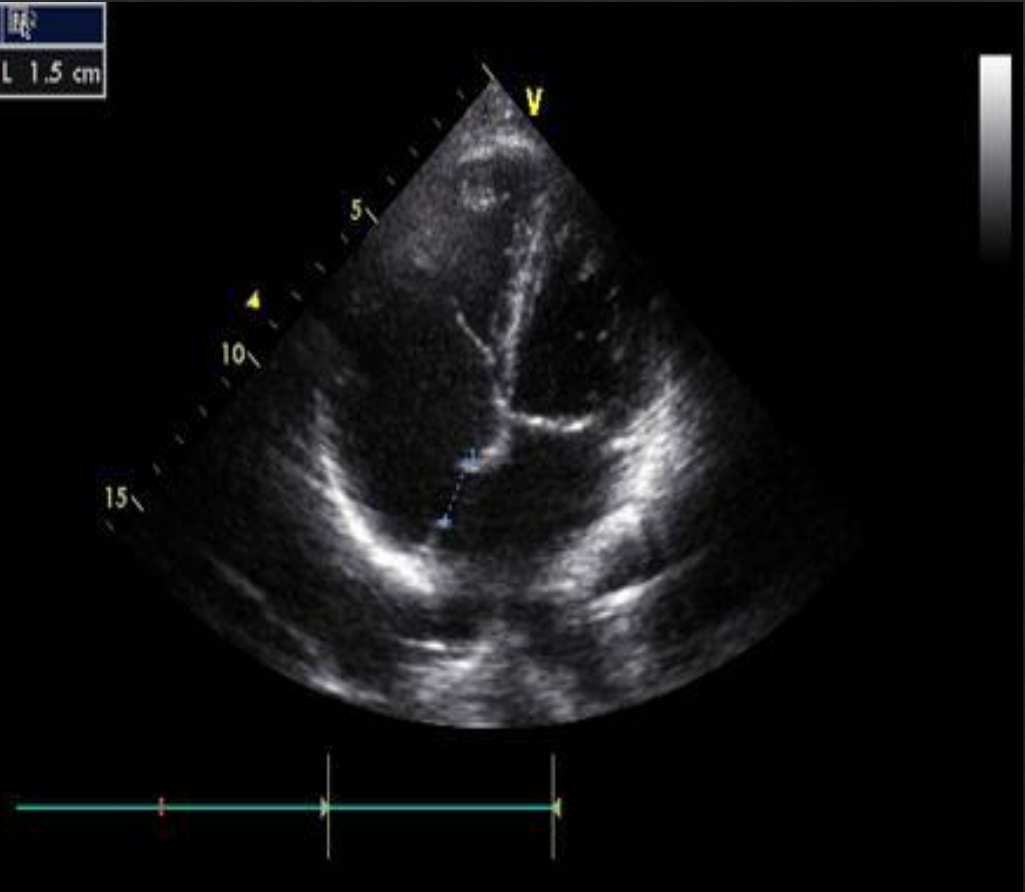
- ◆ **Летальность при радикальной коррекции:** менее 3%
- ◆ **Осложнения:** полная поперечная блокада, остаточное шунтирование, недостаточность трикуспидального клапана: не превышают 1%
- ◆ **Отдаленные результаты после радикальной коррекции ДМЖП** более чем у 80 % положительные

Дефект межпредсердной перегородки(Q21.1)

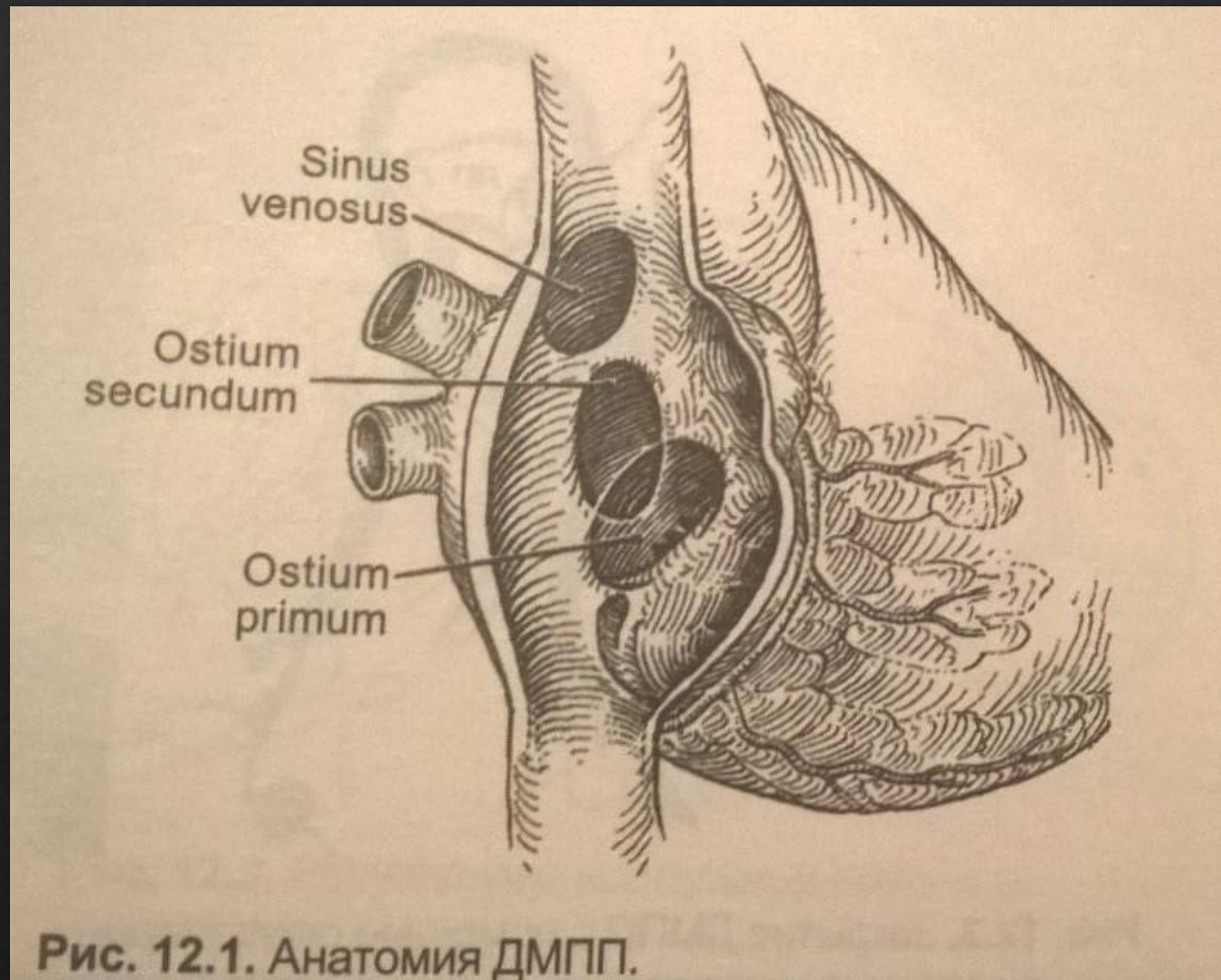
El defecto del tabique auricular consiste en un agujero entre ambas aurículas



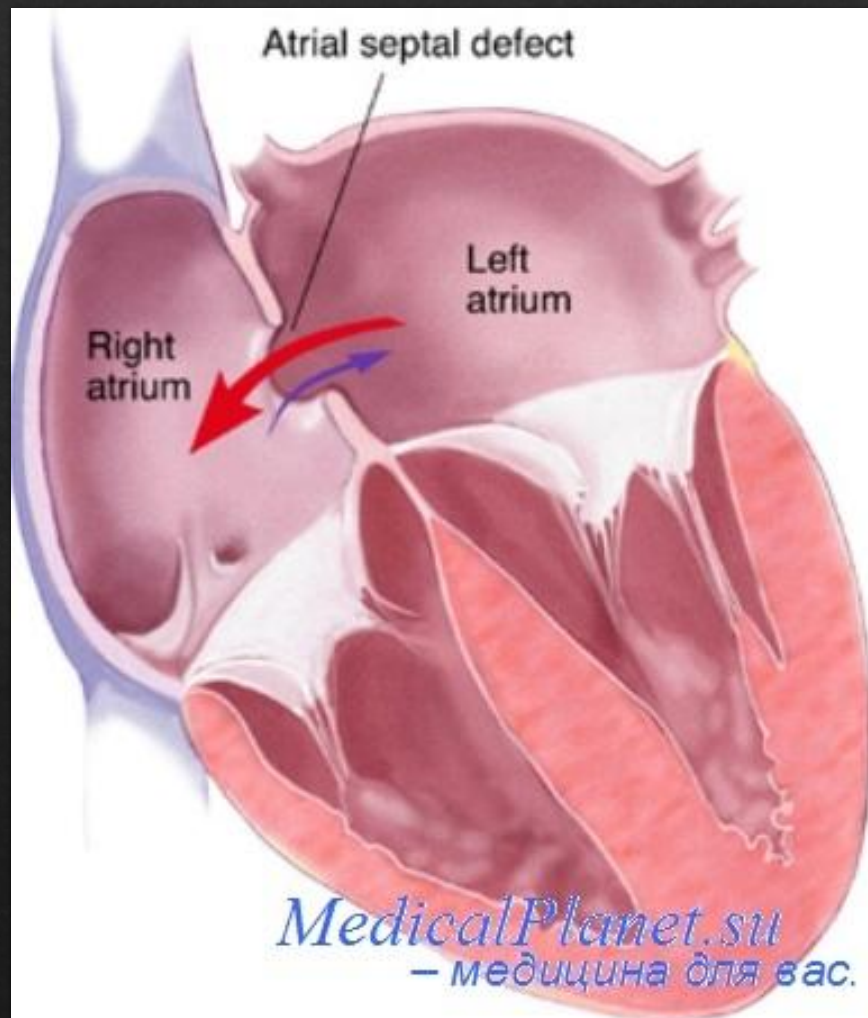
1 L 1.5 cm



Классификация

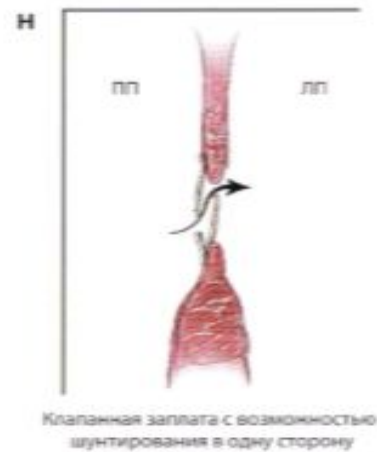
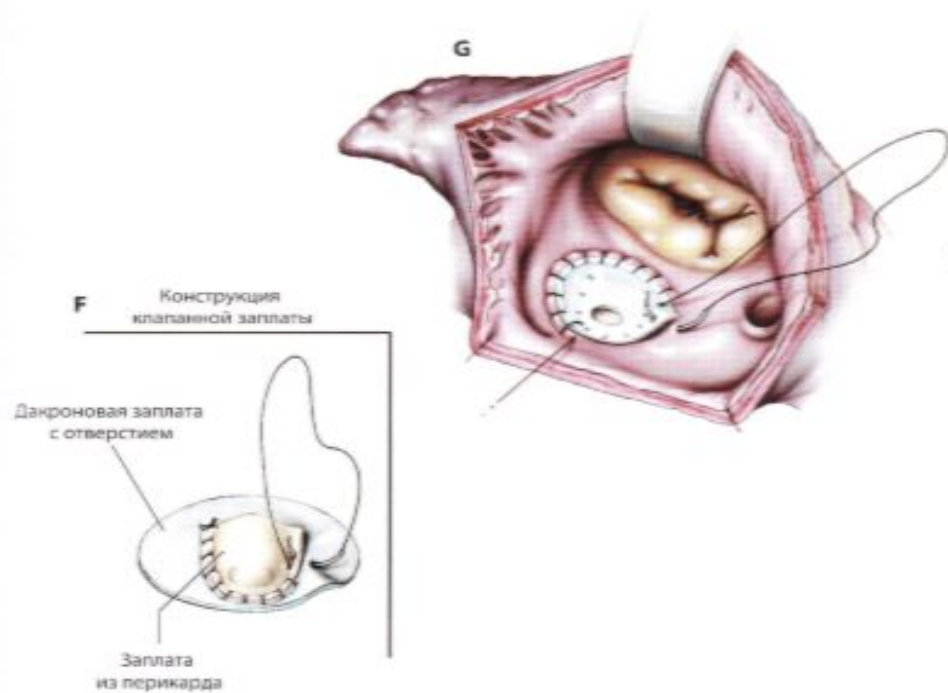
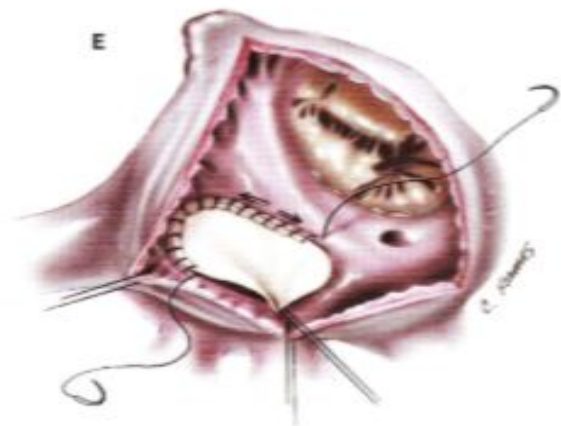
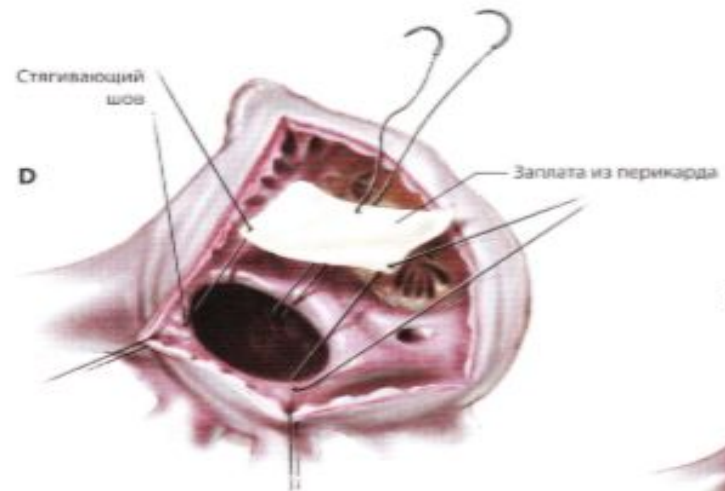
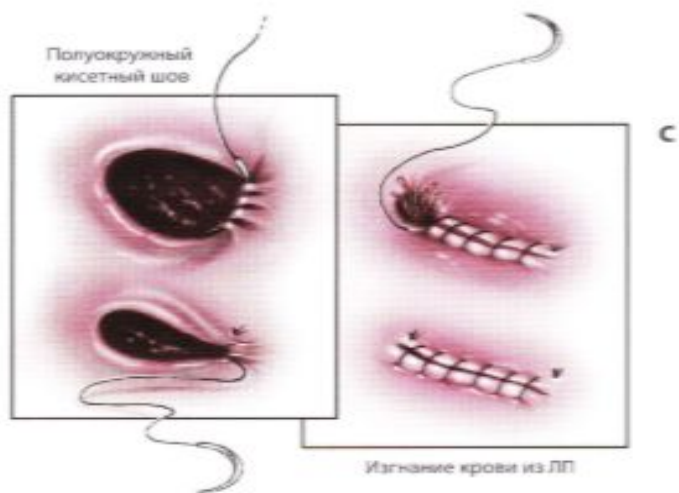
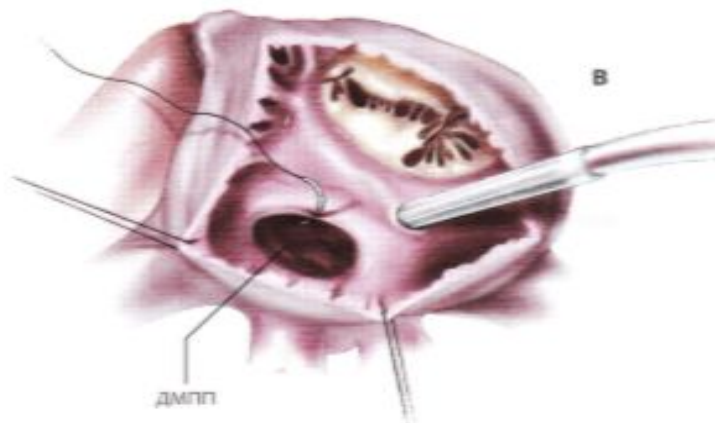
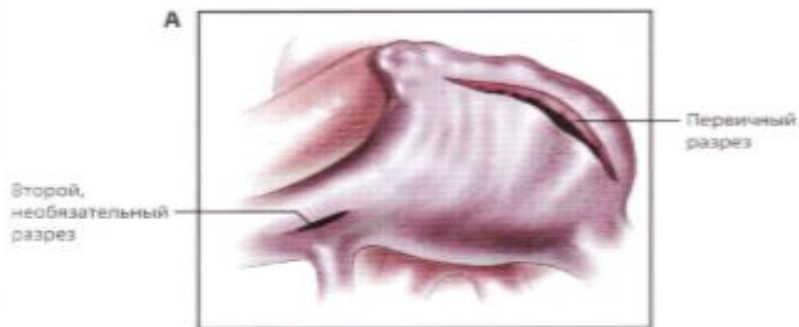


Гемодинамика при ДМПП

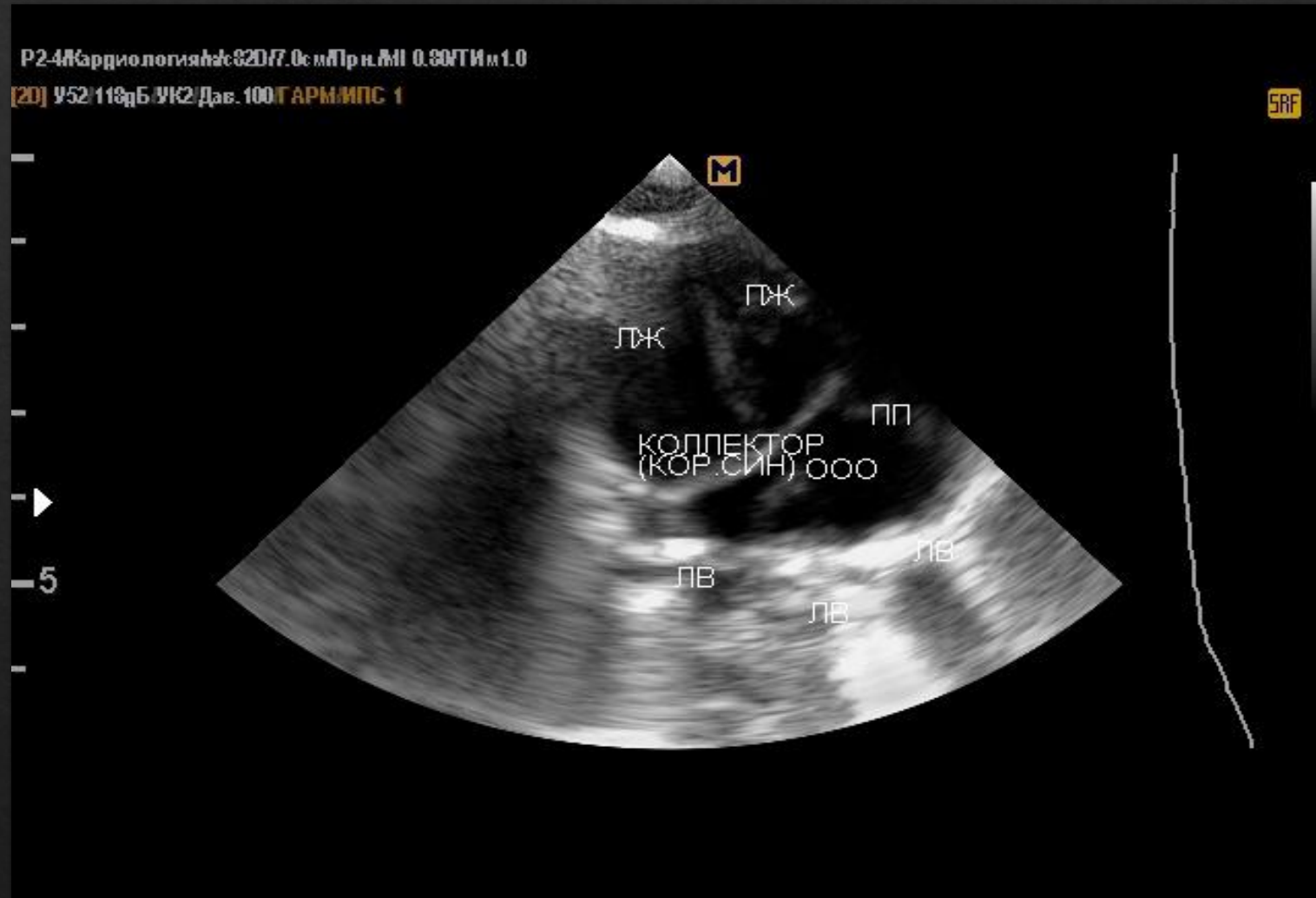

Оперативное лечение

- ◆ Ушивание дефекта ДМПП
- ◆ Пластика дефекта ДМПП заплатой
- ◆ Рентгенэндоваскулярное закрытие дефекта оклюзером



Аномальный дренаж легочных вен (Q26.2(3))



Классификация

◆ Полный/частичный дренаж

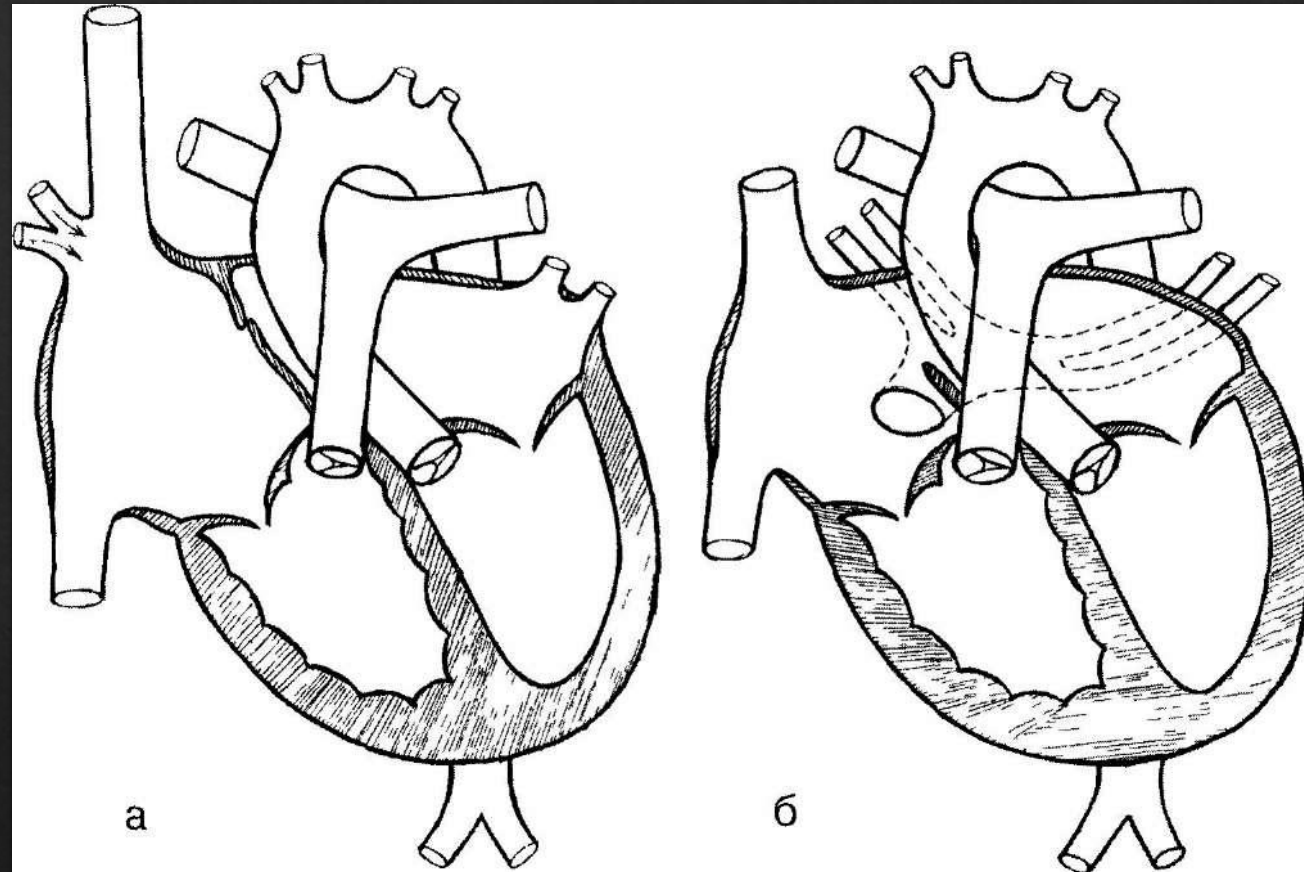
I вариант – супракардиальный

II вариант – интракардиальный

III вариант – субкардиальный, инфракардиальный

IV вариант – смешанный

Гемодинамика

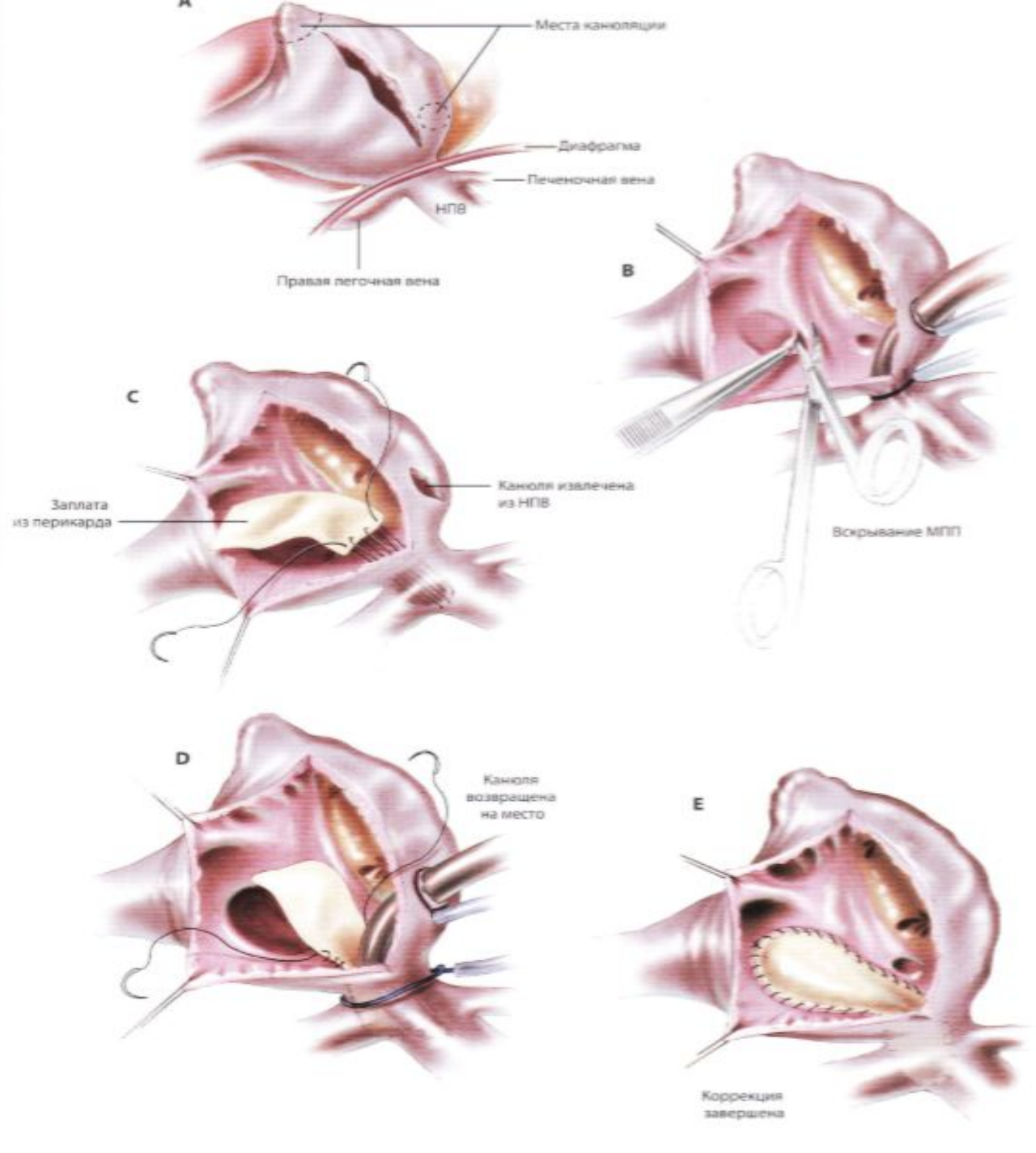
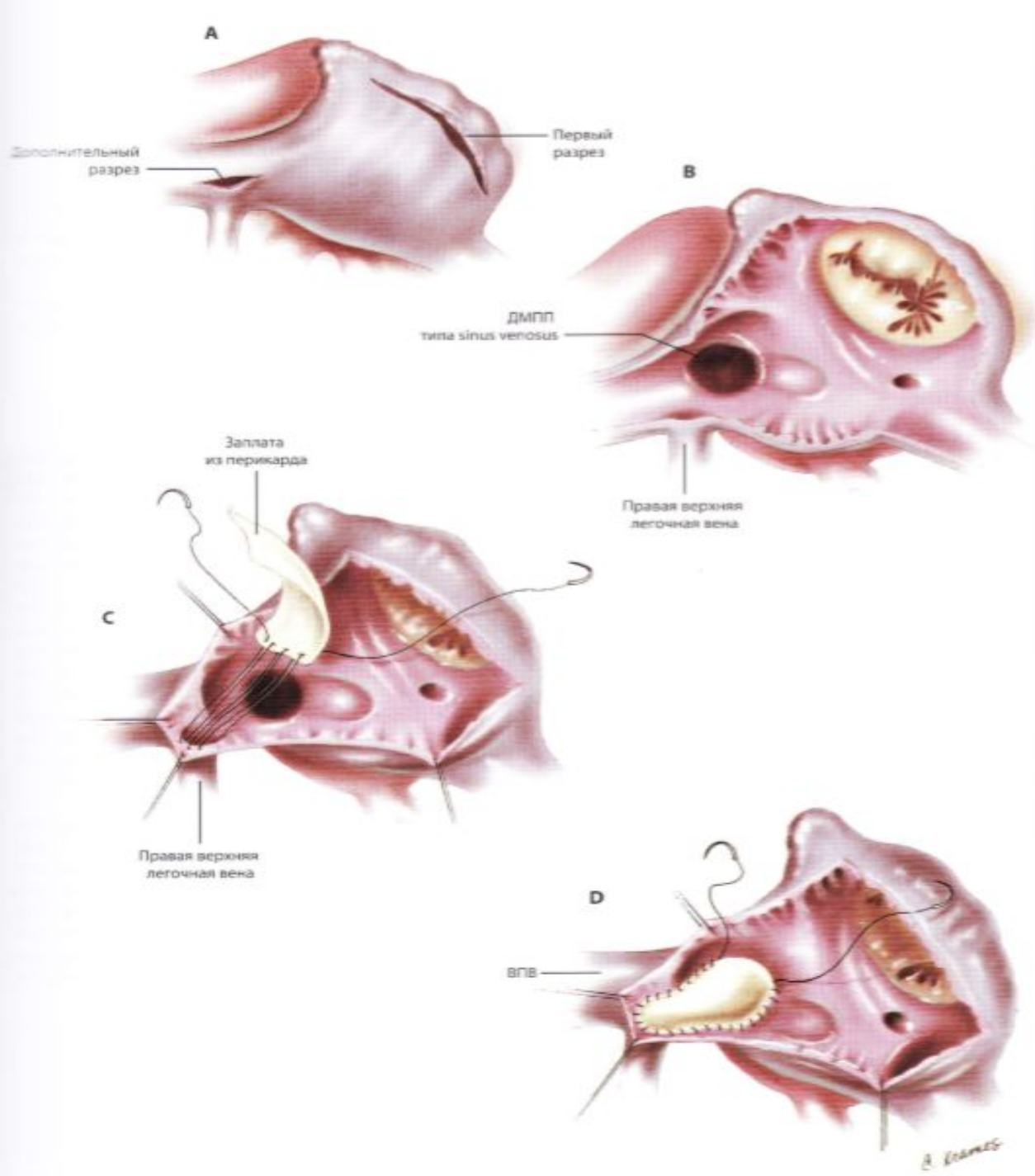


Оперативное лечение

- ❖ Детям в возрасте до 3 месяцев, находящимся в критическом состоянии, проводится паллиативная операция закрытой атриосептотомии, направленная на увеличение межпредсердного сообщения.

К общим принципам радикальной коррекции тотального аномального дренажа легочных вен относятся:

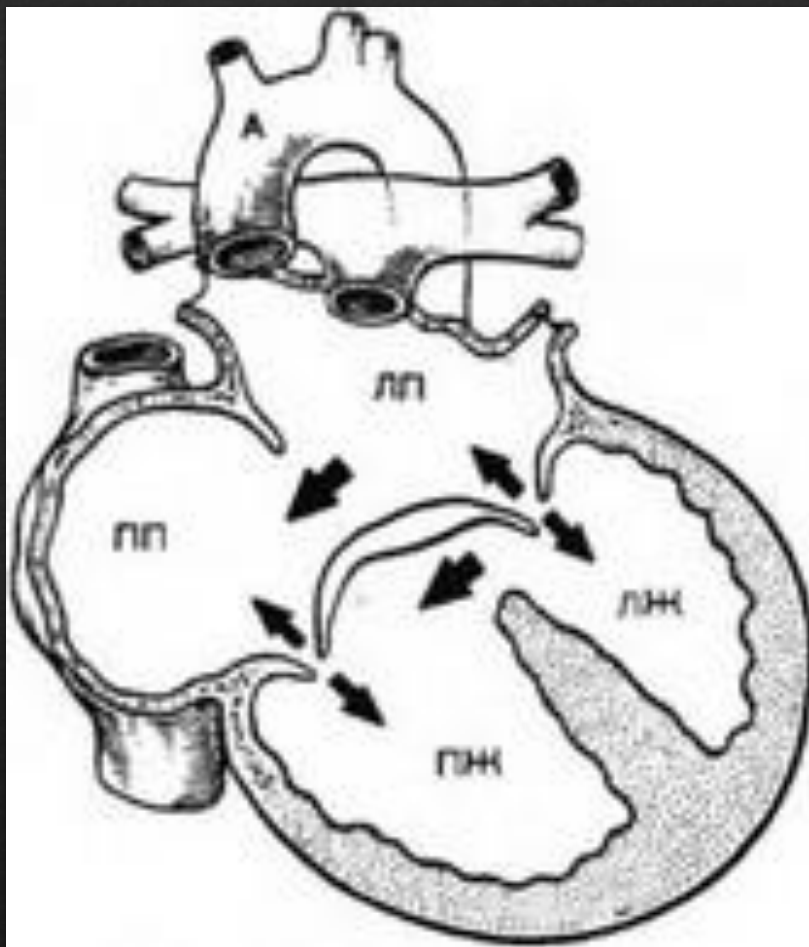
- ❖ создание анастомоза между легочными венами и левым предсердием,
- ❖ закрытие ДМПП,
- ❖ перевязка патологического сообщения легочных вен с венозными сосудами.



Результаты

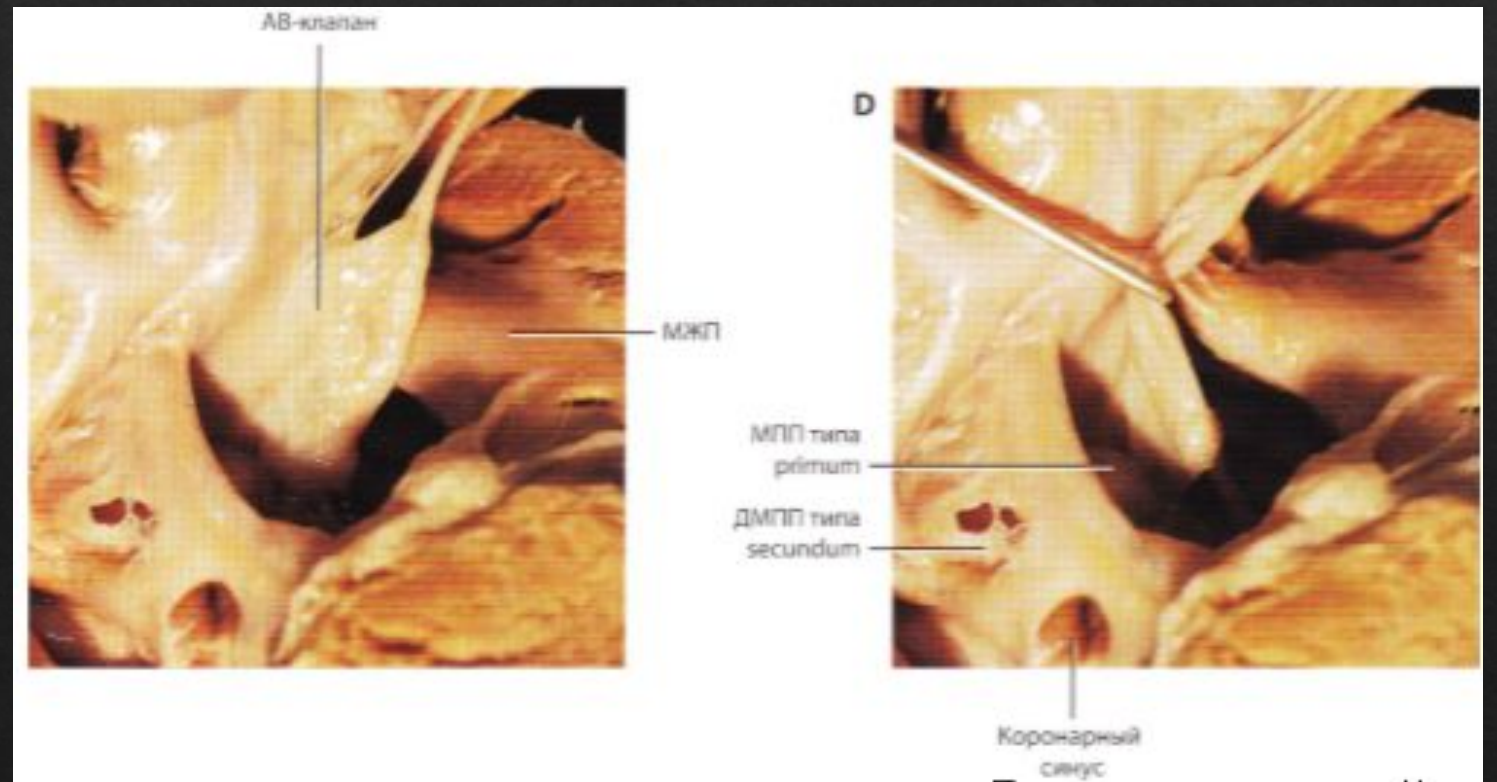
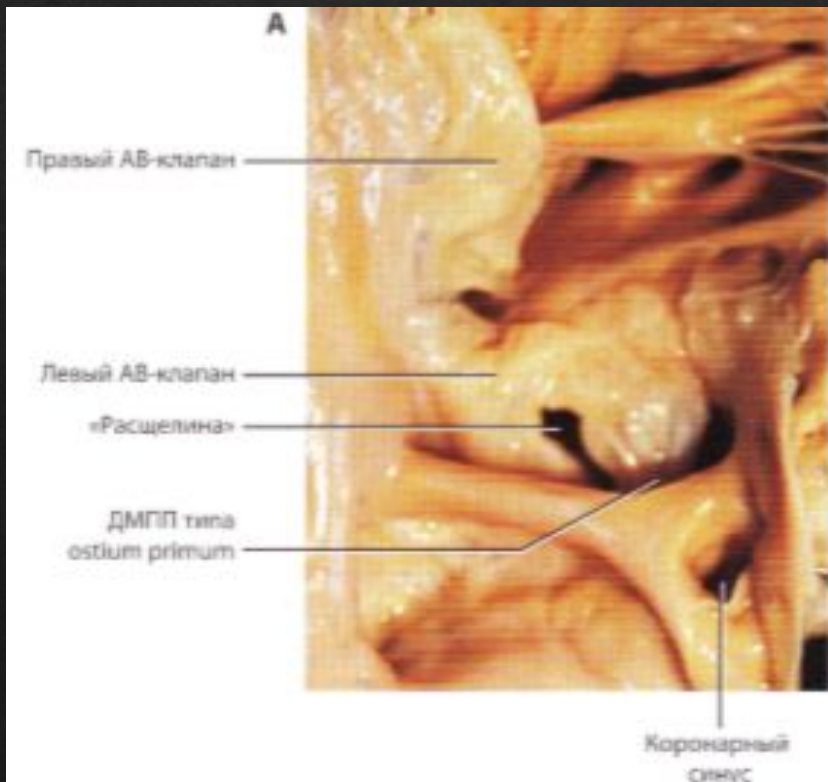
- ◆ Естественное течение тотального аномального дренажа легочных вен неблагоприятно: 80% детей погибает в первый год жизни.
- ◆ Результаты хирургической коррекции аномального дренажа легочных вен удовлетворительные, однако среди новорожденных интра- и послеоперационная летальность остается высокой.

Открытый атриовентрикулярный канал(Q21.2)

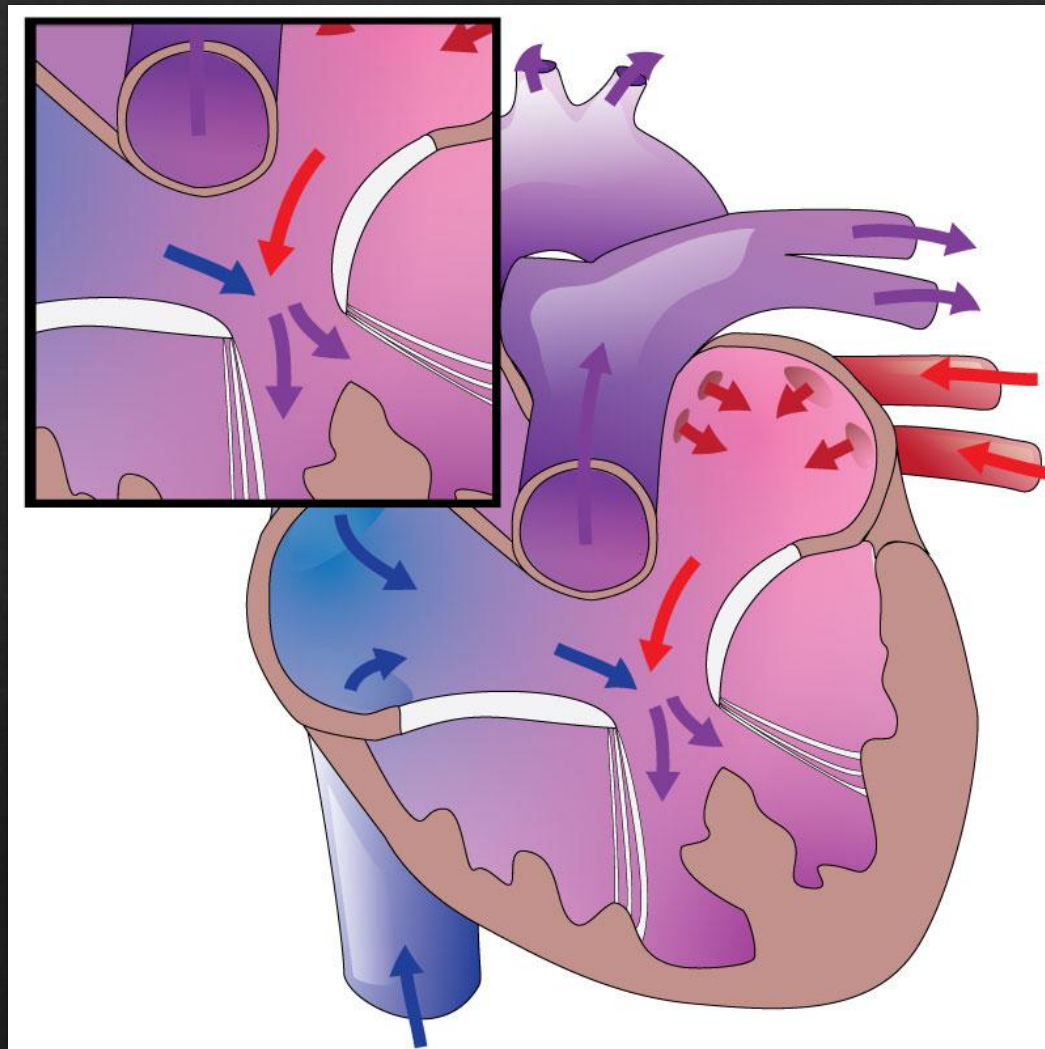


Классификация

- ◇ Частичный дефект атриовентрикулярной перегородки
- ◇ Полный дефект атриовентрикулярной перегородки
- ◇ Промежуточная форма



Гемодинамика



Оперативное лечение

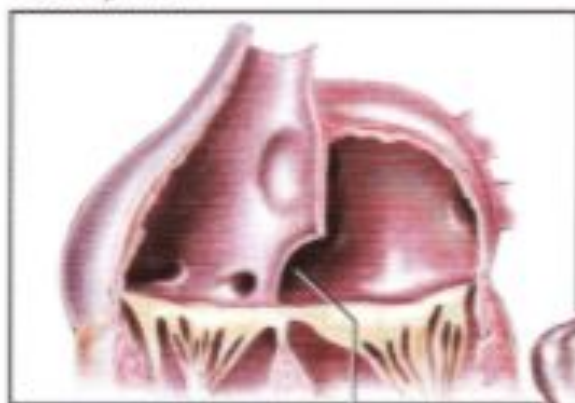
Коррекция неполной формы: восстановление передней створки митрального клапана, закрытие дефекта межпредсердной перегородки, при необходимости – пластику трикуспидального клапана.

Коррекция полного открытого атриовентрикулярного канала: одномоментная пластика ДМПП, ДМЖП, митрального и трехстворчатого клапанов.

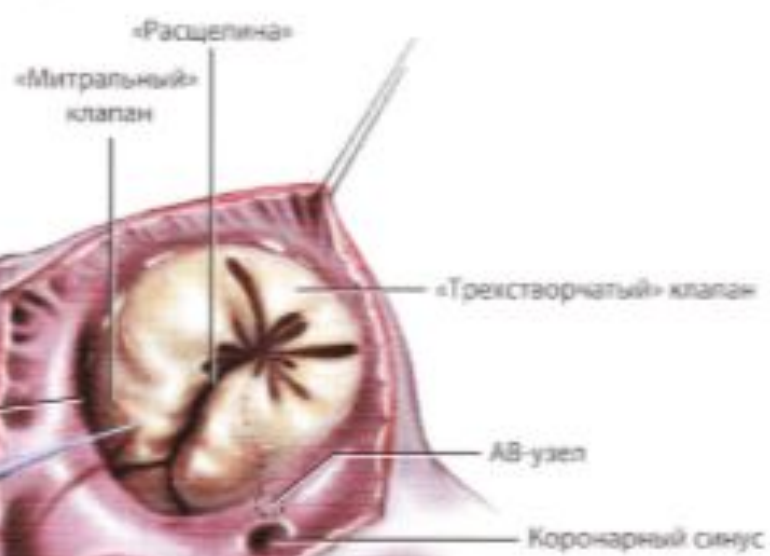У детей раннего возраста иногда предварительно выполняется паллиативная операция по сужению легочного ствола.

При промежуточных вариантах открытого атриовентрикулярного канала: пластика ДМЖП и аннулопластика трикуспидального клапана.

Ostium primum

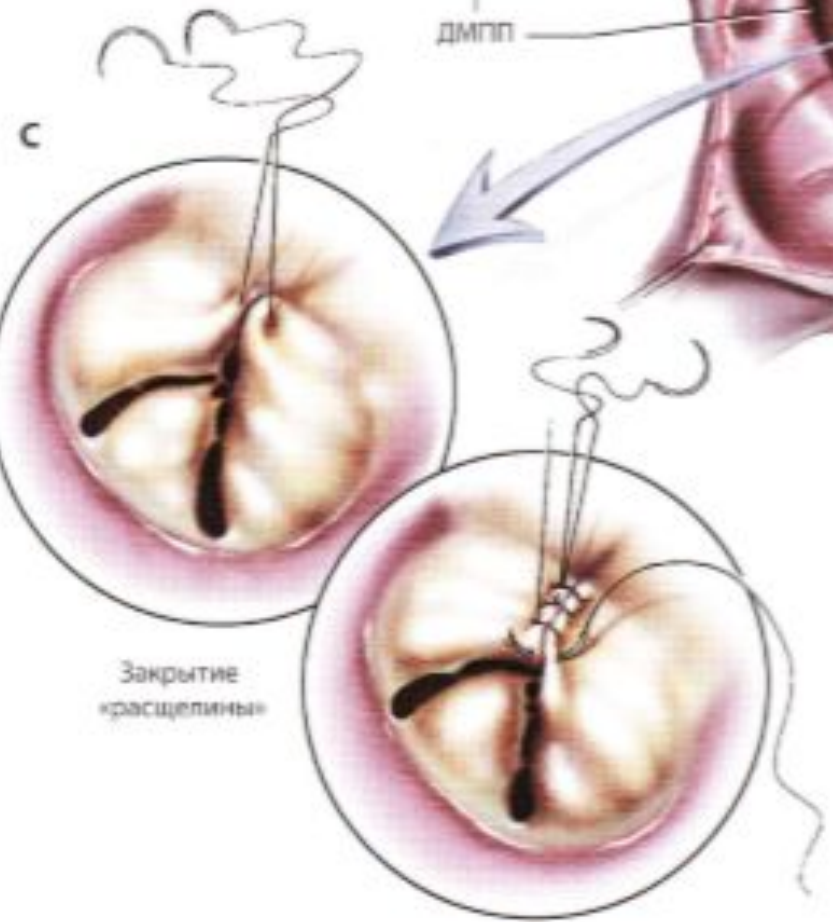


В



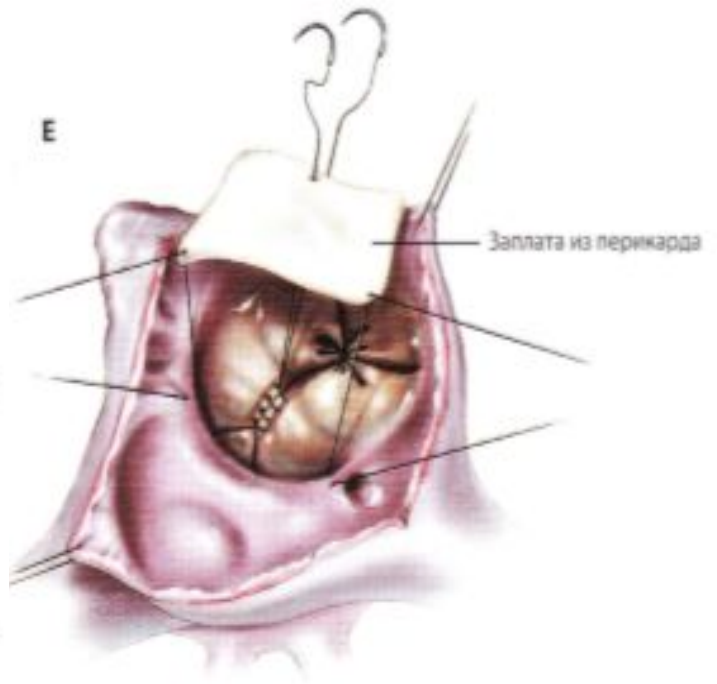
ДМПП

С

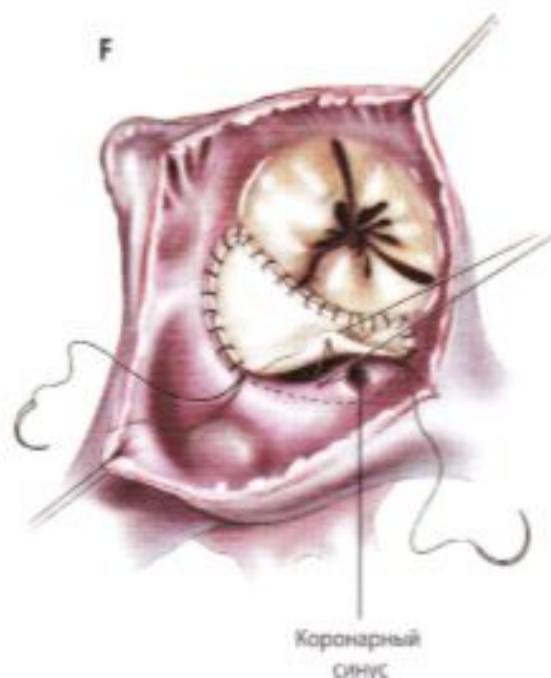


Синус

Е



Ф

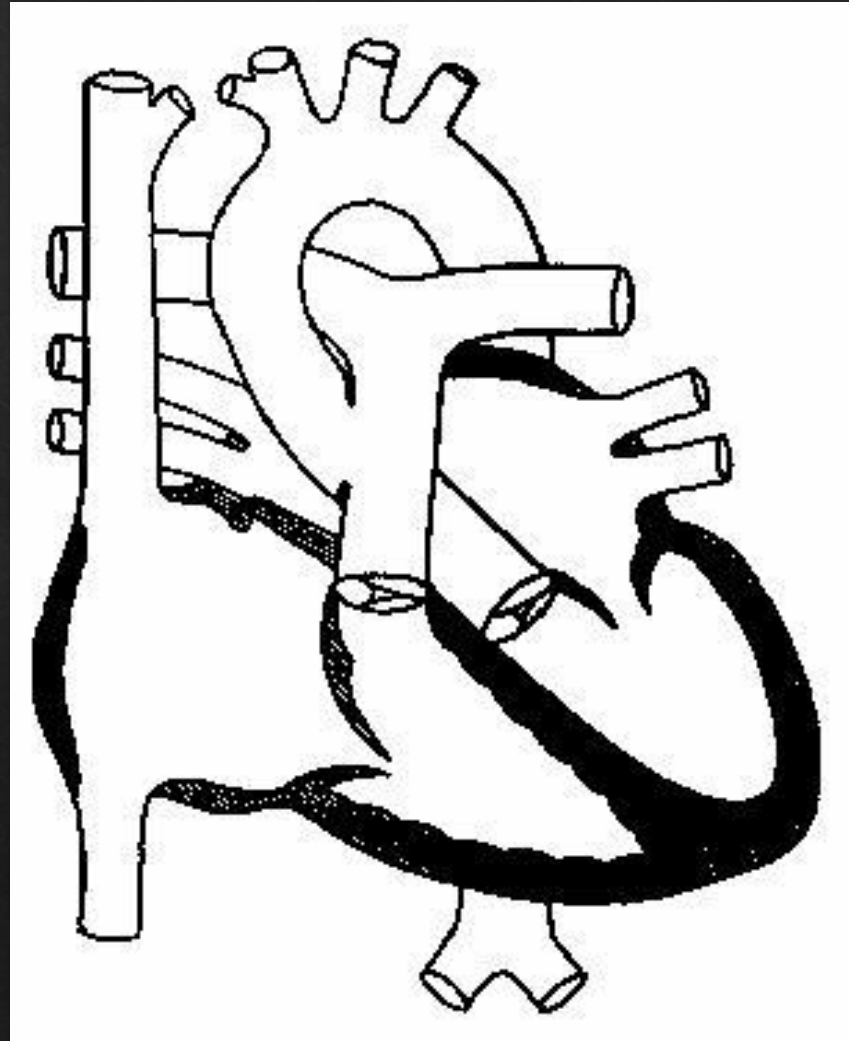


Коронарный синус

Результаты

- ◆ Течение полной формы открытого атриовентрикулярного канала неблагоприятно: без своевременной коррекции порока 95% пациентов погибают в течение первых 5 лет жизни.
- ◆ При частичной форме открытого атриовентрикулярного канала средняя продолжительность жизни больных без операции — 15-20 лет.
- ◆ Послеоперационные результаты открытого атриовентрикулярного канала удовлетворительные.

Дефект аорто-легочной перегородки(Q21.4)



Классификация

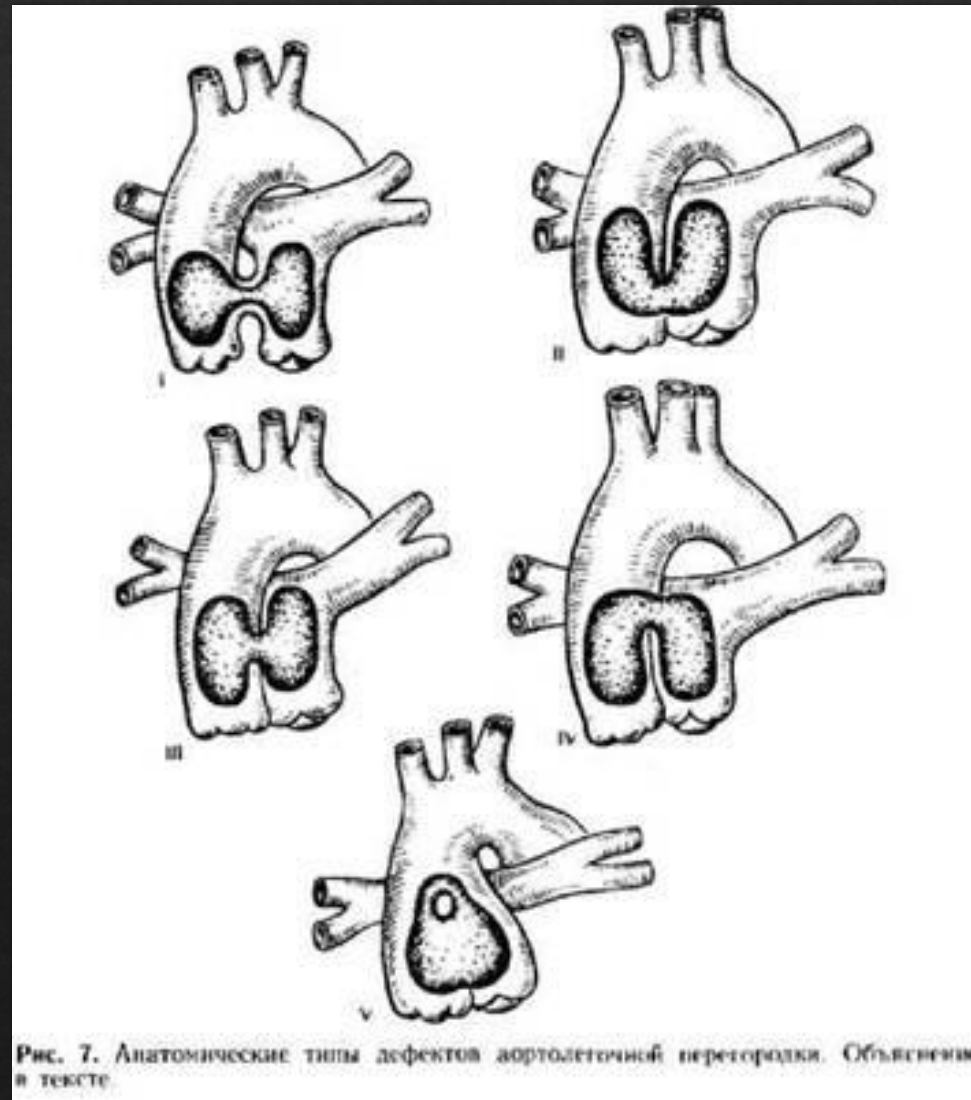


Рис. 7. Анатомические типы дефектов аортолегочной перегородки. Объяснение в тексте.

Оперативное лечение

- ◆ Ушивание или пластика дефекта с помощью заплаты доступами через просвет аорты или легочной артерии, либо с обеих сторон.

- ◆ При дефекте аортолегочной перегородки I типа производится перевязка протока

- ◆ Невозможность выполнения радикальной операции при легочной гипертензии диктует необходимость выполнения двухэтапного вмешательства:
 - 1 - сужение легочного ствола или легочной артерии
 - 2 - снятие суживающей манжетки и радикальная операция

**Операции, проведенные в детском госпитале в Бостоне (США) в 2001–2008 гг.
(включая взрослых пациентов)**

Процедуры	Проведено		Выживаемость, % 2008 г.
	в 2001–2007 гг.	в 2008 г.	
ДМПП с/без пластики дуги аорты	407	55	98
ДМЖП с/без реконструкции дуги аорты	573	68	97
Операция Switch:			
операция Switch with VSD	312	18	94
операция Switch for TGA/IVS		23	100
ТАДЛВ	75	8	75
Коррекция ОАС с/без пластики дуги	40	7	71
Операция Norwood	238	23	83
Двунаправленный Glenn	298	32	100
Операция Fontan	333	53	100
АВК	214	57	100
Тетрада Фалло с/без стеноза или атрезии ЛА	392	64	98
Субаортальный стеноз	126	18	100

**Хирургические вмешательства по коррекции ВПС у новорожденных
в Российской Федерации в 2008 г. [9]**

Диагнозы	Количество операций		Клиника с наибольшим объемом хирургического лечения патологии (число случаев)
	абс.	%	
ОАП	123	15,9	ГДБ № 1, Санкт-Петербург (56)
Коарктация аорты	104	13,4	НЦССХ им. А. Н. Бакулева РАМН, Москва (47)
ТАДЛВ	27	3,5	НЦССХ им. А. Н. Бакулева РАМН, Москва (11)
ДМЖП	26	3,5	ГДБ № 1, Санкт-Петербург (5)
Стеноз аортального клапана	30	3,9	НЦССХ им. А. Н. Бакулева РАМН, Москва (15)
Стеноз клапана легочной артерии	17	2,2	НЦССХ им. А. Н. Бакулева РАМН, Москва (8)
ТМА	244	31,5	НЦССХ им. А. Н. Бакулева РАМН, Москва (89)
Другие сложные ВПС	202	26,1	НЦССХ им. А. Н. Бакулева РАМН, Москва (77)
Всего ...	776	100	НЦССХ им. А. Н. Бакулева РАМН, Москва (261)
Из них с ИК	249	32	

Литература

- ◆ Бюллетень НЦССХ им. А. Н. Бакулева РАМН. Рецензируемый научно-практический журнал. Том 11 № 6 ноябрь—декабрь 2010
- ◆ Ассоциация детских кардиологов России. Диагностика и лечение Хронической сердечной недостаточности у детей и подростков. МЕТОДИЧЕСКИЕ РЕКОМЕНДАЦИИ, МОСКВА 2010
- ◆ ДИАГНОСТИКА И ТАКТИКА ВЕДЕНИЯ ВРОЖДЕННЫХ ПОРОКОВ СЕРДЦА В НЕОНАТАЛЬНОМ ПЕРИОДЕ. Клинические рекомендации, 2016
- ◆ Хирургия сердца, руководство. Ю.П. Островский, 2007
- ◆ Donald B. Doty, John R, Doty. Кардиохирургия. Техника выполнений операций. Под редакцией акад. РАН и РАМН Р.С.Акчурина, 2014

СПАСИБО ЗА ВНИМАНИЕ