

## *1 задание*

Ребенок в возрасте 1 года. Родился от молодых и здоровых родителей. Наследственность со стороны отца не отягощена. У родственников первой линии родства - бабушек и дедушек также не выявлена патология со стороны кроветворной системы. В анамнезе у матери мальчика отмечается появление спонтанных синяков на теле. Ребенок от первой беременности, которая протекала на фоне анемии 1 степени, гестоза. В первом триместре беременности у матери острая респираторно-вирусная инфекция, розовый лишай. Срочные роды в 40 недель беременности. Родился здоровый мальчик с массой 3720 г., ростом 54 см. Первые месяцы жизни часто болел простудными заболеваниями (бронхит, бронхиолит, пневмония). Первые единичные элементы геморрагической сыпи на лице ребенка родители заметили в возрасте 1 месяца, не придав этому значения. Впервые, в возрасте 1,5 месяцев, заболел ОРЗ, получил в/м ампициллин, эффекта не было, кашель усилился, присоединилась одышка, повысилась температура тела до 38°C, ребенок был госпитализирован в стационар с диагнозом: острый бронхиолит, средней степени тяжести, ДН 2 степени, где находился в течение 14 дней. При поступлении у ребенка отмечались обильные геморрагические мелкоточечные высыпания по всему телу. Причем, находясь в стационаре, отмечалось усиление геморрагического синдрома по смешанному типу – синячково-петехиальному, появление крови в стуле в виде обильных выделений. Тромбоциты при поступлении составили 195x10<sup>9</sup>/л. Хотя по бронхолегочной патологии отмечалась положительная динамика, но учитывая усиление геморрагического синдрома (гематомы в местах инъекций, алая кровь в стуле), была предположена поздняя геморрагическая болезнь новорожденных и сделан витамин К., но эффекта не было.

Состояние ребенка ухудшалось, осмотрен гематологом, которым сделано заключение: симптоматическая коагулопатия, анемия I степени, нормохромная, смешенной этиологии. Состояние ребенка оставалось без положительной динамики. Тромбоциты в общем анализе крови (ОАК) снизились до  $128 \times 10^9/\text{л}$ . Поэтому ребенок был переведен для дообследования и лечения в ЦМиР (центр матери и ребенка) г. Усть-Каменогорска с предварительным диагнозом: геморрагический диатез. Наследственная тромбоцитопатия (Болезнь Бернара-Сулье?). Состояние было оценено, как тяжелое за счет выраженного геморрагического синдрома. Тромбоциты в ОАК резко упали до  $39 \times 10^9/\text{л}$ , по поводу чего получил переливание плазмы, преднизолон, тромбомассу. Состояние оставалось без улучшения. Учитывая тяжесть состояния ребенка, выраженный интоксикационный синдром, лейкоцитоз, ускоренное СОЭ, анемию, гепаспленомегалию, выраженный геморрагический синдром, кожный (обильная по всему телу петехиальная сыпь, местами гематомы), тромбоцитопению в анализах крови, по жизненным показаниям, с клиническим диагнозом: Первичный иммунодефицит, синдром Вискотта-Олдрича, ребенок был направлен в онкогематологическое отделение «ННЦМД» (национальный научный центр матери и ребенка) г. Астаны для продолжения лечения. Ребенок продолжил лечение в АО «ННЦМД» с диагнозом: врожденная амегакариоцитарная тромбоцитопения. Тромбоциты при поступлении составляли  $73 \times 10^9/\text{л}$ . Проведен забор костного мозга

Миелограмма: пунктат костного мозга обильноклеточный, полиморфный. Гранулоцитарный росток гиперплазирован, идет задержка созревания нейтрофилов, отмечается токсигенная зернистость нейтрофилов, увеличено количество моноцитов. Эритроидный росток сужен с задержкой созревания. Мегакариоциты единичные, представлены в основном зрелыми формами, с единичной отшнуровкой тромбоцитов. Кал на скрытую кровь – положительный. Сдан анализ на ДНК диагностику врожденной тромбоцитопении – поиск мутации в гене MPL. По данным результатов анализов периферической крови количество тромбоцитов, на фоне лечения, оставалось довольно низким, пределы колебаний были от  $18 \times 10^9/\text{л}$ ,  $22 \times 10^9/\text{л}$  до  $59,8 \times 10^9/\text{л}$ ,  $66,7 \times 10^9/\text{л}$ . Как видно из результатов наблюдения, эффект от лечения был временным. Лейкоциты, в течение всего периода болезни, на фоне проведения антибактериальной терапии, колебались в пределах от  $8,7 \times 10^9/\text{л}$ ,  $10,4 \times 10^9/\text{л}$  до  $15,9 \times 10^9/\text{л}$ ,  $19,1 \times 10^9/\text{л}$ . СОЭ составляла 45 - 57 мм/час. Показатели красной крови, также, несмотря на проводимое лечение, оставались на низком уровне, так, содержание гемоглобина колебалось в пределах от 70 г/л, 85 г/л до 96 г/л, 99 г/л, содержание эритроцитов составляло от  $2,96 \times 10^{12}/\text{л}$  до  $3,15 \times 10^{12}/\text{л}$  соответственно. Время свертывания не изменялось: 3 мин. 20 сек. – 3 мин. 40 сек. Коагулограмма: МНО – 0,93, ПО- 0,94, ПВ – 12,7, фибриноген – 4,44 г/л, тромботест VI, АПТВ – 35,7, тромбиновое время 14,4, РФМК – 4,0. ПЦР (полимеразная цепная реакция) на ЦМВИ (цитомегаловирусную инфекцию) дала положительный результат. УЗИ органов брюшной полости, почек: эхопризнаки невыраженной гепатоспленомегалии.

Из зева высеяны грибы – *Candida albicans*, из носа - высеян *Citrobacter*. Кровь на иммунный статус – лимфоциты:  $3,15 \times 10^9/\text{л}$ , Т-лимфоциты: CD3-33% ( $1,03 \times 10^9/\text{л}$ ), CD4-26% (0,81), CD8-9% (0,28), CD4/CD8-2,8, CD20- 10% (0,31), CD16-15% (0,7), ИТМЛ (ФГА) -6%, фагоцитоз 36%, фаг. число 2,2, ИЗФ 1,4, ЦИК 83,6, гетерофильные антитела 1:2. Заключение: снижение относительного числа Т-общих лимфоцитов и ответа в РТМЛ. Осмотрен инфекционистом – острая генерализованная ЦМВИ, репликативная фаза, дерматологом – атопический дерматит, иммунологом - синдром Вискотта-Олдрича. В Астане ребенок регулярно лечился в течение 7-ми месяцев. Там же неоднократно, по жизненным показаниям, получал гемотрансфузии: эритроцитарной массы, тромбоконцентрата (тромбоциты аферезные). Гормональное лечение: преднизолон по схеме: 2мг/кг/сутки с постепенным снижением каждые 5 дней по 1 мг. За время наблюдения перенес острый бронхит, двустороннюю внебольничную пневмонию с затяжным течением и при неполном разрешении, ДН (дыхательной недостаточности) 1-2 степени, острый левосторонний отит

Поэтому, параллельно основной терапии, получил серетид, ацикловир, амбробене, вентолин, неоцитотект, пульмикорт, бисептол, эргоферон, антибиотики (амоксиклав, цефтриаксон, гентамицин, ципрокс, меропенем). На УЗИ органов брюшной полости признаки гепатомегалии, получал гепатопротекторы, креон. Кроме того, в лечении была использована антигеморрагическая и гемостатическая терапия, метилурациловые свечи, дицинон. Противовирусные препараты назначались по применяемым схемам (цимевен, протекфлазин, виферон). Антигистаминные средства (зодак, фенистил, супрастин). В настоящее время: **общее состояние** ребенка тяжелое по основному заболеванию. Имеет место анемический, интоксикационный, геморрагический синдромы. Кожные покровы бледной окраски, кожа на ощупь сухая, обильные геморрагические мелкоочечные петехиальные высыпания по всему телу, местами гематомы, элементы шелушения и микротрещины в местах складок, экхимозы, кровь в стуле. Самочувствие нарушено. Обильное слюнотечение. Редкий кашель за счет пневмофиброза легких. Выраженные периорбитальные тени. Слезотечение. Покраснение век с обеих сторон. Сознание ясное. Аппетит снижен. На грудном вскармливании. Температура тела в пределах 37-38°C. ЧСС 110-112 в мин. ЧДД 38-39 в минуту (на фоне приема серетида).

Правильного телосложения, пониженного питания. Фактическая масса - 8.300г., должноствующая масса – 10.520г., дефицит массы тела составляет - 19%. Имеет место выраженная гипотония мышц, ребенок не переворачивается самостоятельно, не сидит, не опирается на ножки. Костно-суставная система: суставы при осмотре не изменены. Периферические лимфоузлы – не увеличены, не спаяны с окружающими тканями, безболезненные. В зеве гиперемия. Аускультативно: в легких дыхание жесткое. Перкуторно: ясный легочной звук. Патологической пульсации со стороны сердца и крупных сосудов нет. Тоны сердца громкие, умеренная тахикардия. Перкуторно: границы относительной тупости сердца: верхняя - на уровне 2 ребра, правая - по правой парастернальной линии, левая - на 1 см кнаружи от левой среднеключичной линии. Печень по краю реберной дуги, селезенка не увечена. Симптом поколачивания отрицательный с обеих сторон. Живот мягкий, при пальпации безболезненный. Стул кашицеобразный, желтого цвета. Мочеиспускание свободное, безболезненное. В результате проведенного молекулярно-генетического анализа в г.Москве, РФ, выявлена делеция гена WASP. Выставлен окончательный клинический диагноз: Первичный иммунодефицит. Синдром Вискотта-Олдрича. Сопутствующий: Острая цитомегаловирусная инфекция с преимущественным поражением ЖКТ, генерализованная форма. Атопический дерматит. Осложнение: Пневмофиброз верхней и нижней доли обеих легких. Анемия I степени, нормохромная, смешанного генеза.

## *2 задание*

Мотивацией исследования послужила уникальная ситуация, когда в одной семье было выявлено три случая синдрома Ди Джорджи, в том числе был обнаружен генетический дефект у матери, у которой фенотипических проявлений синдрома делеции 22 хромосомы ранее выявлено не было. Целью исследования стал анализ фенотипических манифестаций у членов этой семьи с синдромом делеции 22q11.2. Был проведен клинический анализ болезни, анамнеза жизни и генеалогии, были проведены общие клинические и биохимические исследования, сделаны иммунограммы, УЗИ тимуса, щитовидной железы, сердца и органов брюшной полости. Выявлено, что клинические проявления у всех трех человек из семьи различны при одном и том же генетическом дефекте

<https://cyberleninka.ru/article/n/semeynyy-sluchay-sindroma-di-dzhordzhi-sindroma-dletsii-22q11-2>

## СЕМЕЙНЫЙ СЛУЧАЙ СИНДРОМА ДИ ДЖОРДЖИ (СИНДРОМА ДЕЛЕЦИИ 22q11.2)

Тузанкина И.А.<sup>1,2,3</sup>, Дерябина С.С.<sup>1,2</sup>, Власова Е.В.<sup>2,3</sup>, Болков М.А.<sup>1,2</sup>

<sup>1</sup> ФГАОУ ВПО «Уральский федеральный университет имени первого Президента России Б.Н. Ельцина»,

г. Екатеринбург, Россия

<sup>2</sup> ФГБУН «Институт иммунологии и физиологии» Уральского отделения РАН, г. Екатеринбург, Россия

<sup>3</sup> ГБУЗ СО Областная детская клиническая больница № 1, г. Екатеринбург, Россия

**Резюме.** Мотивацией исследования послужила уникальная ситуация, когда в одной семье было выявлено три случая синдрома Ди Джорджи, в том числе был обнаружен генетический дефект у матери, у которой фенотипических проявлений синдрома делеции 22 хромосомы ранее выявлено не было. Целью исследования стал анализ фенотипических манифестаций у членов этой семьи с синдромом делеции 22q11.2. Был проведен клинический анализ болезни, анамнеза жизни и генеалогии, были проведены общие клинические и биохимические исследования, сделаны иммунограммы, УЗИ тимуса, щитовидной железы, сердца и органов брюшной полости. Выявлено, что клинические проявления у всех трех человек из семьи различны при одном и том же генетическом дефекте.

**Ключевые слова:** синдром делеции 22q11.2, первичные иммунодефициты, семейный случай, MLPA, фенотип

## FAMILIAL CASE OF CHROMOSOME 22q11.2 DELETION SYNDROME

Tuzankina I.A.<sup>a, b, c</sup>, Deryabina S.S.<sup>a, b</sup>, Vlasova E.V.<sup>b, c</sup>, Bolkov M.A.<sup>a, b</sup>

<sup>a</sup> B. Yeltsin Ural Federal University, Yekaterinburg, Russian Federation

<sup>b</sup> Institute of Immunology and Physiology, Ural Branch, Russian Academy of Sciences, Yekaterinburg, Russian Federation

<sup>c</sup> Regional Pediatric Clinical Hospital No. 1, Yekaterinburg, Russian Federation

**Abstract.** The work represents a family which includes two siblings with chromosome 22q11.2 deletion syndrome. Their mother carries the same chromosome anomaly, but with apparently normal phenotype. Hence, this interesting case of 22q11.2 deletion syndrome exists in 2 generations of the same family. The aim of this study was analysis of phenotypic manifestations in the family members with 22q11.2 deletion syndrome. Clinical examination of the patients, their life story and pedigree and, along with routine clinical and biochemical analysis, and immune state testing, along with ultrasound imaging of thymus and thyroid glands, heart and abdominal cavity. We made conclusions that the phenotypic features associated with chromosome 22q11.2 deletion may be different for distinct family members. Further studies are required to determine length of deleted segment and the genes affected, as well as to establish the genotype-phenotype interactions and disease prognosis.

**Keywords:** 22q11.2 deletion syndrome, immune deficiency syndromes, siblings, MLPA, phenotype

Работа выполнена при финансовой поддержке (постановление № 211) Правительства Российской Федерации, контракт № 02.А03.21.0006.

### Адрес для переписки:

Тузанкина Ирина Александровна  
ФГБУН «Институт иммунологии и физиологии»  
Уральского отделения РАН  
620049, Россия, г. Екатеринбург, ул. Первомайская, 106.  
Тел./факс: 8 (343) 374-00-70.  
E-mail: ituzan@yandex.ru

### Address for correspondence:

Tuzankina Irina A.  
Institute of Immunology and Physiology, Ural Branch,  
Russian Academy of Sciences  
620049, Russian Federation, Yekaterinbourg,  
Pervomayskaya str., 106.  
Phone/Fax: 7 (343) 374-00-70.  
E-mail: ituzan@yandex.ru

### Образец цитирования:

И.А. Тузанкина, С.С. Дерябина, Е.В. Власова, М.А. Болков  
«Семейный случай синдрома Ди Джорджи (синдрома  
делеции 22q11.2)» // Медицинская иммунология, 2017,  
Т. 19, № 1, С. 95-100.  
doi: 10.15789/1563-0625-2017-1-95-100

© Тузанкина И.А. и соавт., 2017

### For citation:

I.A. Tuzankina, S.S. Deryabina, E.V. Vlasova, M.A. Bolkov  
"Familial case of chromosome 22q11.2 deletion syndrome".  
Medical Immunology (Russia)/Meditsinskaya Immunologiya,  
2017, Vol. 19, no. 1, pp. 95-100.  
doi: 10.15789/1563-0625-2017-1-95-100

DOI: <http://dx.doi.org/10.15789/1563-0625-2017-1-95-100>



## Введение

Синдром делеции 22 хромосомы (chromosome 22q11.2 deletion syndrome) — это гетерогенная группа болезней, для которой характерна вариабельность фенотипических проявлений. Как и при других микроделеционных синдромах, при синдроме делеции 22q11 отмечается клинический полиморфизм с преобладанием таких признаков, как врожденные пороки сердца и магистральных сосудов, лицевые дизморфии, деформации твердого и мягкого неба, недоразвитие тимуса, отставание в физическом развитии, снижение показателей массы и роста, задержка психомоторного развития, гипоплазия паращитовидных желез, гипокальциемия, нарушения иммунитета [9, 13].

Согласно литературным данным, синдром делеции 22q11.2 встречается с частотой 1 на 3000–6000 живорожденных [11, 17], иногда частота синдрома в некоторых популяциях выше и может достигать 1 на 1000 [7, 12, 16], поражает оба пола одинаково, наследуется по аутосомно-доминантному типу. Около 93% пациентов имеют делецию, возникшую *de novo*, и только 7% пациентов наследуют ее от родителей [3, 4, 10].

Синдром делеции 22 хромосомы наиболее часто диагностируется в раннем детстве педиатрами как врожденное заболевание, выявление его впервые во взрослом возрасте происходит крайне редко. В литературе описано всего несколько случаев выявления синдрома делеции 22q11.2 у взрослых [2, 5, 6, 14]. Это может быть следствием низкой настороженности врачей различных специальностей к этому синдрому, а также вследствие высокого разнообразия его фенотипической манифестации и наличия легких форм.

Для генетической идентификация микроделеции участка 22q11.2 мы использовали метод MLPA, который имеет ряд преимуществ перед другими методами [1, 8, 15].

Мы предлагаем описание семейного случая выявления трех пациентов в одной семье с синдромом делеции 22q11.2, наблюдавшихся у жителей Уральского региона.

## Материалы и методы

Под нашим наблюдением находится семья К., в которой 2 ребенка и их мать имеют микроделецию в регионе 22q11.2 хромосомы 22. Проведена оценка клинических признаков болезни, анализ анамнеза болезни и жизни, генеалогических данных у членов семьи с синдромом делеции 22q11.2.

Проведены общие осмотры, биохимические и иммунологические исследования, ультразвуковое сканирование сердца, тимуса, щитовидной железы и органов брюшной полости с использованием стационарного аппарата Vivid 7, General Electric Medical Systems (USA).

Подсчет субклассов лимфоцитов производили с помощью проточной цитометрии с окрашиванием моноклональными антителами (Beckman Coulter, США). Уровень сывороточных иммуноглобулинов (IgA, IgM, IgG) определяли с помощью турбодиметрии (автоматизированный биохимический анализатор Cobas Integra 400, Hoffman-La Roche Ltd).

Проведено молекулярно-генетическое исследование цельной крови девочки и ее родителей. Генетический материал мальчика (сухое пятно крови) было получено из архива Лаборатории неонатального скрининга Клинико-диагностического центра «Охрана здоровья матери и ребенка» (г. Екатеринбург).

Выделение ДНК из цельной крови производилось с использованием набора QIAamp DNA Mini Kit (QIAGEN, Germany). Выделение ДНК из сухого пятна производилось с использованием набора «ДНК-сорб-В» (АмплиПрайм, Россия).

Анализ делеции 22 хромосомы был проведен методом мультиплексной амплификации лигазно-связанных проб (MLPA) с использованием коммерческого набора SALSA MLPA probemix P250-B2 DiGeorge (MRC-Holland, The Netherlands), который содержит 48 различных MLPA-зондов, 29 из которых покрывают критический регион 22q11. Тестирование образцов проводили согласно инструкции фирмы-производителя (MRC-Holland) на генетическом анализаторе Applied Biosystems 3500 (USA). Компьютерные данные обрабатывали с помощью ПО Coffalyser (MRC-Holland).

Работа проводилась в соответствии с принципами добровольчества и конфиденциальности, в соответствии с Основами законодательства Российской Федерации «О здравоохранении» (22.07.1993 N 5487-1, ред. 07.12.2011) и Европейской конвенции о правах человека (1999–2000).

## Результаты

Первым пациентом с генетически подтвержденным синдромом делеции 22q11.2, выявленным в описываемой семье, был мальчик — пациент Д. (рис. 1, см. 2-ю стр. цветной вклейки), наблюдавшийся в ОДКБ № 1 (Екатеринбург) с диагнозом: «Первичный иммунодефицит —

синдром Ди Джорджи. Гипоплазия тимуса. Врожденный порок сердца: общий артериальный ствол, дефект межжелудочковой перегородки» и умерший в возрасте 8,5 месяцев.

Из анамнеза: мальчик от первой беременности, порок сердца и задержка развития были выявлены пренатально. Родился на 38 неделе беременности путем кесарева сечения с весом 1885 г, ростом 43 см. До 1 месяца проводилась респираторная поддержка.

В лабораторных данных: количество клеток периферической крови было в физиологических пределах (табл. 1), наблюдалась гипогаммаглобулинемия, уровень кальция крови – на нижней границе нормы (табл. 2). При УЗИ тимуса выявлено уменьшение его размеров, диффузные паренхиматозные изменения, значительное уменьшение органа – расчетная масса 2 г. Мальчик оперирован на 42-й день жизни (радикальная коррекция общего артериального ствола, пластика ДМЖП, реконструкция путей оттока). Послеоперационный период был осложнен сепсисом, сердечно-легочной недостаточностью.

Получал заместительную терапию внутривенным иммуноглобулином G (ингратект в дозе 400 мг/кг), антибиотикотерапию (сульперазон, максиприм, тimentин, ципрофлоксацин, бисептол) и флюконазол.

С 5 до 8,5 месяцев перенес три эпизода ОРВИ с тяжелым течением и дыхательной недостаточностью 2 степени, последний – в 8 мес., осложнившийся пневмонией, некротическим колитом, перитонитом, отеком головного мозга и резидуальным дефектом нижнего края заплата меж-

желудочковой перегородки, что закончилось летальным исходом.

MLPA – анализ ДНК, выделенной из сухого образца крови 4-летней давности, взятого из архива Лаборатории неонатального скрининга подтвердил наличие микроделеционных нарушений критического региона хромосомы 22 у этого ребенка (ретроспективно).

Второй ребенок – девочка Л., от второй беременности, отягощенной гестозом, вторых родов в 34 недели гестации путем кесарева сечения. Вес при рождении 2190 г, рост 43 см. Проводилась респираторная поддержка до 3 месяца жизни. Попала под наблюдение в 1 год и 6 месяцев с диагнозом: «Первичный иммунодефицит – синдром Ди Джорджи. Гипоплазия тимуса. Врожденный порок сердца (артериальная септальная аневризма, трикуспидальная недостаточность III степени, не оперированный)».

Из объективных данных диспластичные черты лица: гипертелоризм, субмандибулизм (рис. 1, см. 2-ю стр. цветной вклейки). Частота сердечных сокращений 98 в мин. Размеры печени и селезенки в пределах физиологической нормы.

В лабораторных данных: клетки периферической крови, субпопуляции лимфоцитов, сахар и кальций крови в пределах физиологических значений, гипогаммаглобулинемия (табл. 1 и 2). При УЗИ тимуса выявлено снижение массы органа до 1,4 г. На первом году жизни переносила легкие эпизоды ринореи. В 1 год 3 месяца перенесла ОРВИ и отит в легкой форме.

Сравнительный анализ исследуемого и контрольных образцов генетического материала методом MLPA выявил изменения в количе-

ТАБЛИЦА 1. СРАВНИТЕЛЬНАЯ ХАРАКТЕРИСТИКА ПОКАЗАТЕЛЕЙ ПЕРИФЕРИЧЕСКОЙ КРОВИ У ПАЦИЕНТОВ Д. И Л.  
TABLE 1. COMPARATIVE CHARACTERISTICS OF PERIPHERAL BLOOD IN PATIENTS D. AND L.

Возраст Patients age	Лейкоциты Leukocytes, 10 <sup>9</sup> /L	Лимфоциты Lymphocytes, %, 10 <sup>9</sup> /L	CD3 <sup>+</sup> лимфоциты CD3 <sup>+</sup> Lymphocytes, %, 10 <sup>9</sup> /L	CD4 <sup>+</sup> лимфоциты CD4 <sup>+</sup> Lymphocytes, %, 10 <sup>9</sup> /L	CD8 <sup>+</sup> лимфоциты CD8 <sup>+</sup> Lymphocytes, %, 10 <sup>9</sup> /L	CD16 <sup>+</sup> лимфоциты CD16 <sup>+</sup> Lymphocytes, %, 10 <sup>9</sup> /L	CD19 <sup>+</sup> лимфоциты CD19 <sup>+</sup> Lymphocytes, %, 10 <sup>9</sup> /L
Д., 1 мес. Patient D, 1 month	6,0	42% 2,52	66% 1,66	46% 1,16	12% 0,30	7% 0,18	24% 0,60
Л., 1 мес. Patient L, 1 month	6,35	60% 3,81	58% 2,21	38% 1,45	15% 0,57	16% 0,61	24% 0,91

ТАБЛИЦА 2. ПОКАЗАТЕЛИ УРОВНЯ СЫВОРОТОЧНЫХ АНТИТЕЛ, КАЛЬЦИЯ И ГЛЮКОЗЫ У ПАЦИЕНТОВ  
TABLE 2. LEVELS OF SERUM ANTIBODIES, CALCIUM, AND GLUCOSE IN THE PATIENTS

Пациент, возраст Patient, age	IgA IgA, mg/dl	IgM IgM, mg/dl	IgG IgG, mg/dl	Глюкоза Glucose, mmol/l	Ca Ca, mmol/l
Д., 1 мес. D, 1 month	0	25	160	4,8	2,1
Л., 1 мес. L, 1 month	0	14	300	4,5	2,5
Т., 34 года T, 34 years	500	180	1400	4,3	2,3

стве генетического материала у пробанда в регионе q11.2 хромосомы 22. Обнаруженная делеция находилась в стартовом районе региона Ди Джорджи (LCR22-A) и включала гены CLTCL1, HIRA, CDC45, CLDN5, GP1BB, TBX1, TXNRD2, DGCR8 (рис. 2, см. 2-ю стр. цветной вклейки).

Мать детей – пациентка Т., 34 года, родилась в одном из регионов Казахстана с высокой радиационной нагрузкой. В анамнезе несколько перенесенных пневмоний в возрасте до 10 лет. В последующем – редкие эпизоды ОРВИ. Отличается диспластичными чертами лица (гипертелоризм, грушевидный нос), короткой шеей (рис. 3, см. 2-ю стр. цветной вклейки). Рост 155 см, масса тела 97 кг, индекс массы тела 40,37. У пациентки было две беременности, в 28 и 31 год, обе разрешившиеся посредством кесарева сечения детьми с синдромом делеции 22 хромосомы. С 20-ти лет страдает артериальной гипертензией, регистрируемые значения давления 150/90 мм рт. ст.

В лабораторных данных: клетки периферической крови на момент обследования в нормативных пределах, иммуноглобулины – с тенденцией к увеличению IgA, биохимические показатели в пределах нормативных значений (табл. 2). УЗИ сердца – патологии не выявлено, УЗИ тимуса – 2 солидные кисты, УЗИ брюшной полости – стеатоз печени.

При проведении генетического исследования обнаружена делеция в начальной области региона Ди Джорджи (LCR22-A), идентичная делеции, выявленной у дочери и сына.

В образце отцовской ДНК (пациент А., 36 лет) микроструктурных нарушений данного региона не выявлено. Все показатели физического состояния мужчины в пределах нормы, однако обращают на себя внимание некоторые особенности лицевого скелета (рис. 3, см. 2-ю стр. цветной вклейки).

## Обсуждение

В описанном семейном случае у мамы и дочери выявлен так называемый мягкий фенотип заболевания, при котором обе пациентки живы, а у матери сохранена фертильность. Третий случай в этой семье у мальчика, который имел более выраженный фенотип: задержка физического развития, ВПС, гипоплазия тимуса, признаки комбинированного иммунодефицита, подвергался оперативной коррекции порока, перенес сепсис в послеоперационном периоде, несколько эпизодов вирусных инфекций, тяжелую вирусно-бактериальную пневмонию с некротическим колитом и серозным перитонитом, приведшие к летальному исходу. Данные события можно объяснить тяжестью ВПС и сложностью оперативного пособия, а также проявлением иммунодефицита. Сестра мальчика имеет сниженный уровень иммуноглобулинов. У матери наблюдаются нормальные количества субклассов Т лимфоцитов и иммуноглобулинов, отсутствуют частые инфекционные эпизоды в настоящее время, но отмечено наличие повторных пневмоний в возрасте до 10 лет.

Известно, что врожденные пороки развития, особенно ВПС, могут быть фенотипическим маркером синдрома делеции 22q11. Однако, отсутствие ВПС не исключает синдром делеции 22q11. При этом форма порока и связанные с этим проявления сердечной недостаточности могут быть различными. В описываемом нами случае у мальчика был общий артериальный ствол (truncus arteriosus) с формированием сердечной недостаточности, который потребовал оперативной коррекции. У его сестры – аневризма межпредсердной перегородки, и регургитация трикуспидального клапана III степени, не требующие оперативного вмешательства. У матери этих детей порока сердца нет, однако у ее сестры

(тетя детей) — врожденный порок сердца в виде дефекта межпредсердной перегородки.

Кроме того, в родословной членов представленной нами семьи К. встречались родственники с хромосомными болезнями, проявлениями атипичных инфекционно-воспалительных процессов, врожденными пороками развития (пороки сердца), патологией репродукции, эндокринопатией, а также случаями детских смертей (данные не указаны). Вполне вероятно, что подобные признаки могут расцениваться как генеалогические маркеры наследственных болезней.

Это первый семейный случай выявления синдрома делеции 22q11.2 в Свердловской области.

Учитывая непостоянство клинических проявлений заболевания, так называемый клинический полиморфизм, представляется очень важным накопление знаний о данном синдроме, способствующих более раннему его распознаванию у пациентов со «стертым» фенотипом, учет семейного анамнеза, своевременное проведение молекулярно-генетического тестирования, а также ранняя терапия, что в целом поможет избежать серьезных, угрожающих жизни осложнений и существенно улучшить качество жизни и социальную адаптацию пациентов с синдромом делеции 22q11.2.

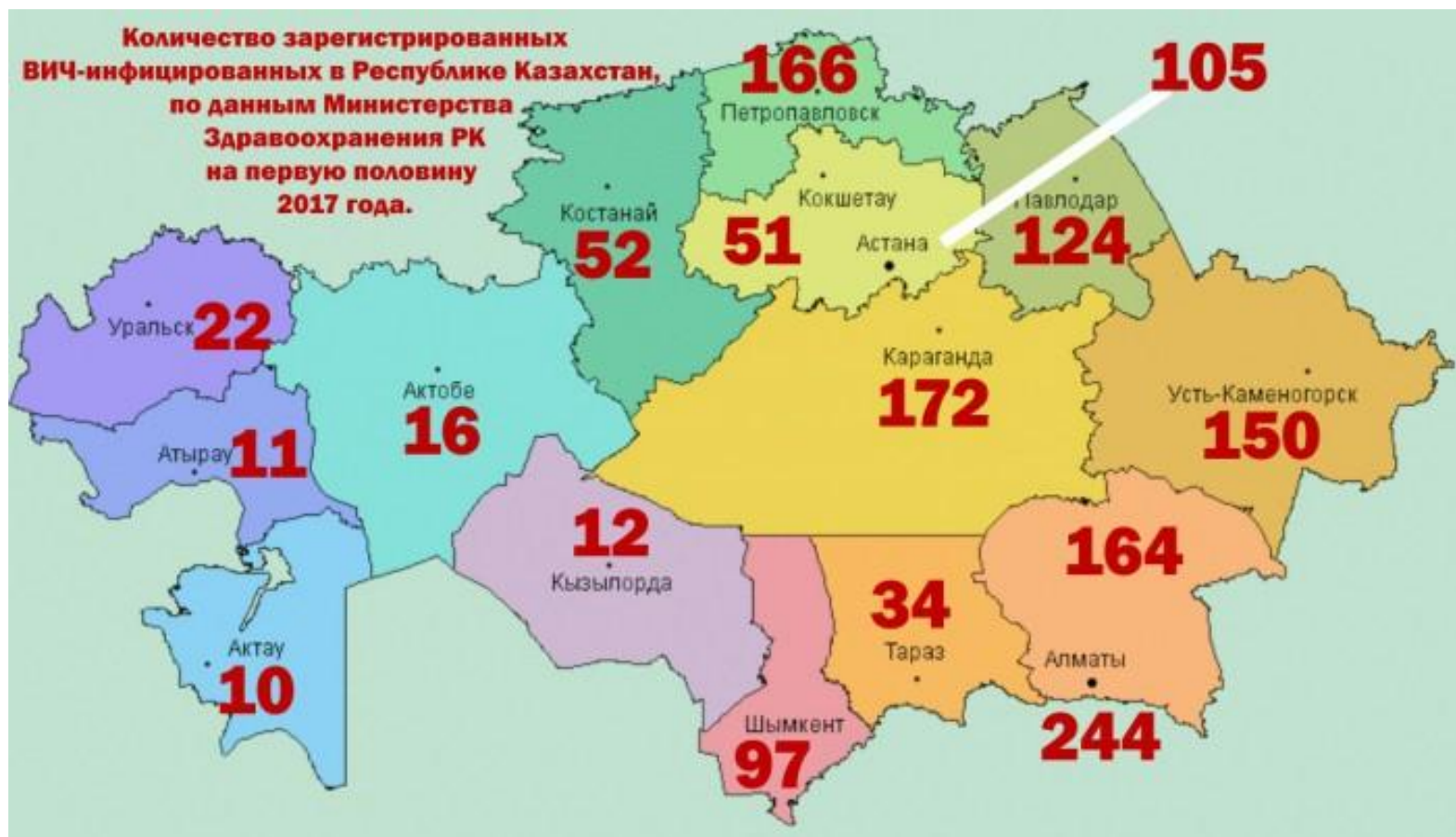#### Список литературы / References

1. Дерябина С.С., Каракина М.Л., Тузанкина И.А. Метод MLPA в выявлении семейного случая синдрома делеции 22 хромосомы // Вестник уральской медицинской академической науки, 2014. Т. 3, № 49. С. 206-208. [Deriabina S.S., Karakina M.L., Tuzankina I.A. MLPA method in identifying a family case of chromosome 22 deletion syndrome. *Vestnik ural'skoy meditsinskoy akademicheskoy nauki – Bulletin of Ural Medical Academic Science*, 2014, Vol. 3, no. 49, pp. 206-208. (In Russ.)]
2. Bassett A.S., Chow E.W.C., Husted J., Weksberg R., Caluseriu O., Webb G.D., Gatzoulis M.A. Clinical features of 78 adults with 22q11 deletion syndrome. *American Journal of Medical Genetics*, 2005, Vol. 138, no. 4, pp. 307-313.
3. Beverly S. Emanuel. Molecular mechanisms and diagnosis of chromosome 22Q11.2 rearrangements. *Dev. Disabil. Res. Rev.*, 2008, Vol. 14, no. 1, pp. 11-18.
4. Botta A., Amati F., Novelli G. Causes of the phenotype-genotype dissociation in DiGeorge syndrome: Clues from mouse models. *Trends in Genetics*, 2001, Vol. 17, no. 10, pp. 551-554.
5. Cohen E., Chow E.W.C., Weksberg R., Bassett A.S. Phenotype of adults with the 22q11 deletion syndrome: A review. *Am. J. Med. Genet.*, 1999, Vol. 86, pp. 359-365.
6. Fung W.L.A., Butcher N.J., Costain G. Practical guidelines for managing adults with 22q11.2 deletion syndrome. *Genetics in Medicine: official journal of the American College of Medical Genetics*, 2015, Vol. 17, no. 8, pp. 599-609.
7. Gross S.J., Bajaj K., Garry D. Rapid and novel prenatal molecular assay for detecting aneuploidies and microdeletion syndromes. *Prenat. Diagn.*, 2011, Vol. 31, pp. 259-266.
8. Jalali G.R., Vorstman J.A., Errami Ab, Vijzelaar R., Biegel J., Shaikh T., Emanuel B.S. Detailed analysis of 22q11.2 with a high density MLPA probe set. *Human Mutation*, 2008, Vol. 29, no. 3, pp. 433-440.
9. Kobrynski L.J., Sullivan K.E. Velocardiofacial syndrome, Di-George syndrome: the chromosome 22q11.2 deletion syndromes. *Lancet*, 2007, Vol. 370, pp. 1443-1452.
10. McDonald-McGinn D.M., Tonnesen M.K., Laufer-Cahana A., Finucane B., Driscoll D.A., Emanuel B.S., Zackai E.H. Phenotype of the 22q11.2 deletion in individuals identified through an affected relative: cast a wide FISHing net! *Genet. Med.*, 2001, Vol. 3, pp. 23-29.
11. Oskarsdottir, Vujic, Fasth. Incidence and prevalence of the 22q11 deletion syndrome: a population-based study in Western Sweden. *Arch. Dis. Child*, 2004, Vol. 89, pp. 148-151.
12. de Decker R., Bruwer Z., Hendricks L., Schoeman M., Schutte G., Lawrenson J. Predicted v. real prevalence of the 22q11.2 deletion syndrome in children with congenital heart disease presenting to Red Cross War Memorial Children's Hospital, South Africa: A prospective study. *S. Afr. Med. J.*, 2016, Vol. 106, no. 6, p. 11003.
13. Schwinger E., Devriendt K., Rauch A., Philip N. Clinical utility gene card for: DiGeorge syndrome, velocardiofacial syndrome, Shprintzen syndrome, chromosome 22q11.2 deletion syndrome (22q11.2, TBX1). *Eur. J. Hum. Genet.*, 2010, Vol. 18, no. 9, pp. 1-3.

## *3 задание*

*Сколько людей больны ВИЧ/СПИДом в  
Казахстане ?*

В первом полугодии 2017 года в Казахстане зарегистрировано 1430 ВИЧ-инфицированных, что превышает прошлогодний показатель за аналогичный период - 1346.



## 4 задание

Число больных бронхиальной астмой

Таблица 1— общее количество больных бронхиальной астмой на 100000 населения

Года	Всего населения	Дети 0-14
2008	37,0	44,4
2009	40,1	46,8
2010	38,0	57,2
2011	43,9	64,8

Из таблицы видно, что общее количество больных бронхиальной астмой на 100000 населения составляло в 2008 году 37,0 соответственно в 2009, 2010, 2011 году – 40,1; 38,0; 43,9. как видно, из представленных данных за 5 лет отмечается рост больных с бронхиальной астмой на 18,6%. Из них наибольший удельный вес приходится на детей в возрасте от 0-14 лет и составило соответственно 44,4; 46,8; 57,2; 64,8- 31%.



## 5 задание

Антигистаминные препараты в фокусе безопасности  
мужского здоровья

## Актуальность

- Гистамин представляет собой плейотропный биогенный амин, синтезируемый гистидин декарбоксилазой большинством тканей млекопитающих. В последние годы возрос интерес к влиянию гистамина на мужские гонады. В частности, исследователи живо интересуются возможным отрицательным эффектом антигистаминных препаратов на функционирование тестикул.
- Ученые из Аргентины опубликовали интересные данные о влиянии гистамина на тестикулы.

## Результаты

- Гистаминовые рецепторы (HRH1, HRH2 и HRH4) были ранее описаны у человека в клетках Лейдига. Через данные рецепторы гистамин активно взаимодействует с ЛГ/ХГЧ сигнальными путями, контролируя тем самым уровень тестикулярных андрогенов.
- Следует отметить, что антигистаминные препараты могут нарушать тестикулярный гомеостаз, повышая или снижая продукцию стероидных гормонов. Помимо этого, антагонисты HRH1 и HRH2 рецепторов, присутствующих в перитубулярных и половых клетках, могут отрицательно воздействовать на данные клетки и снижать жизнеспособность сперматозоидов.
- Важно отметить, что гистамин ассоциирован с мужским половым поведением и эрекцией. Это также может объяснять негативное влияние антигистаминных препаратов на мужское здоровье.

- Результаты недавно опубликованных работ свидетельствуют, что помимо тучных клеток тестикул как основного источника гистамина, данный амин может вырабатываться макрофагами, клетками Лейдига и половыми клетками.
- Несомненно, многие факты о гистаминной системы тестикул еще предстоит узнать, однако бесконтрольного назначения антигистаминных препаратов следует избегать, чтобы минимизировать их отрицательное воздействие на фертильность.
- **Источник:** Carolina Mondillo, Maria Varela, Adriana Abiuso, et al. Reproduction Advance Publication first posted online on 9 March 2018.
-

Случайная группа: пациенты со сниженной фертильностью

Гипотеза: влияние антигистаминных препаратов на мужскую фертильность

Контрольная группа: пациенты с нормальной фертильностью

Вывод: Несомненно, многие факты о гистаминной системы тестикул еще предстоит узнать, однако бесконтрольного назначения антигистаминных препаратов следует избегать, чтобы минимизировать их отрицательное воздействие на фертильность.


## *6 задание*

Случайная группа: пациенты с бронхиальной астмой

Гипотеза: развитие atopического марша

Контрольная группа: группа не болеющих бронхиальной астмой

Глази в оба



## Ольга БРОДСКАЯ

# Астма и ринит: скованные одной цепью

**С**вязь между заболеваниями носа и бронхов очевидна: верхние и нижние дыхательные пути переходят друг в друга и работают вместе, проводя воздух в легкие. Даже человек с самым крепким здоровьем вспомнит, как вирусная инфекция при простуде «спускается вниз»: вначале появляется насморк, боль в горле, а затем присоединяется кашель. А бронхиальная астма и аллергический ринит объединяются еще и общими, аллергическими механизмами развития.

Аллергический ринит, а по-простому насморк — это заболевание, при котором возникает аллергическое воспаление слизистой оболочки носа. Его симптомами служат выделение слизи из носа, чихание, заложенность и зуд в носу.



Аллергический ринит имеется у 75–90% взрослых людей, страдающих бронхиальной астмой. В свою очередь, астма обнаруживается у 25–50% пациентов с аллергическим ринитом. Сходные связи зарегистрированы и у детей: два из трех детей с астмой страдают также ринитом, и у каждого третьего ребенка с ринитом обнаруживается астма.

Как правило, вначале развивается аллергический ринит, а через месяцы или годы формируется бронхиальная астма. Вероятность развития астмы у пациентов, страдающих аллергическим ринитом, в 3 раза больше, чем в его отсутствие. Однако прямых доказательств того, что именно аллергический ринит способствует развитию астмы, нет. Возможно, такова естественная эволюция аллергических болезней: вначале ринит, а затем астма.

Здесь напрашивается вопрос: способно ли лечение аллергического ринита предотвратить развитие астмы? Исследования показали, что проведение специфической иммунотерапии (этот метод позволяет

при введении возрастающих доз аллергена выработать нечувствительность к нему) при рините, вызванном аллергией к пыльце растений, способно предотвратить развитие бронхиальной астмы у детей и взрослых. Однако надо учитывать, что специфическая иммунотерапия по своей сути является методом лечения аллергии вообще, а не только аллергического ринита.

Безусловно, аллергический ринит утяжеляет течение уже существующей бронхиальной астмы. Астматики с сопутствующим ринитом чаще страдают от обострений астмы и чаще вынуждены обращаться в поликлиники и больницы из-за астмы, чем астматики без аллергического насморка. Как правило, чем тяжелее ринит, тем тяжелее протекает и астма. С другой стороны, адекватное лечение аллергического ринита улучшает и контроль бронхиальной астмы, уменьшая число обострений и госпитализаций по поводу астмы.

Каковы же возможные механизмы влияния аллергического ринита



на состояние бронхов при астме? Во-первых, это рефлекторное воздействие через нервные волокна: аллергическое воспаление слизистой оболочки носа приводит к активации чувствительных нервов, идущих в головной мозг, а отсюда по двигательным нервным волокнам поступают сигналы, приводящие к спазму мышц бронхов. Во-вторых, при рините нарушается дыхание носом, воздух не проходит должного согревания и увлажнения и, попадая в бронхи, способствует их спазму. В-третьих, в легкие проникают частички образующейся в носу слизи, а в ней содержатся вещества, способствующие воспалению. Наконец, вероятно, что основным механизмом служит единый воспалительный ответ слизистой оболочки дыхательных путей на вдыхание аллергенов.

Характерным признаком и астмы, и аллергического ринита становится сужение дыхательных путей, но из-за различий в строении носовых ходов и бронхов формируется оно по-разному. Под слизистой оболочкой носа находятся сплетения сосудов, которых нет в бронхах (они необходимы для увлажнения и согревания воздуха), поэтому носовые ходы особенно склонны к набуханию, отеку и выработке слизи. В стенках бронхов есть гладкие мышцы, которых нет в носу, и главным событием при астме становится их сокращение (спазм), к которому затем присоединяются отек и продукция слизи.

Различия в строении носа и бронхов предопределяют и разницу в спектре лекарств, используемых для их лечения. Для снятия симптомов аллергического ринита применяют сосудосуживающие и антигистаминные препараты — эти лекарства направлены, прежде всего, на борьбу с отеком. Для борьбы с симптомами астмы используются лекарства, расширяющие бронхи и препятствующие сокращению гладких мышц.

Но главные лекарства при астме и при рините совпадают — это противовоспалительные препараты, среди которых наиболее эффек-

тивны местные (ингаляционные или интраназальные) глюкокортикостероиды. Для лечения астмы глюкокортикостероиды применяют в виде различных ингаляторов — аэрозольных или порошковых, которые создают облако частиц размером меньше 5 микрон (только такие частицы способны проникнуть в нижние дыхательные пути). При рините их назначают в форме интраназального спрея — он содержит более крупные частицы, способные оседать в носу.

Часто для лечения астмы и ринита используются одни и те же лекарственные вещества (беклометазон, будесонид, флутиказон), а различия состоят только в дозах и способах доставки. Например, беклометазон для лечения астмы выпускается под названием кленил, а для впрыскивания в нос — под названием ринокленил.

Кленил — это дозированный аэрозольный ингалятор, созданный на основании технологии Модулит. Основная масса аэрозоля приходится на мелкие частицы размером менее 5 микрон, которые попадают в бронхи. Чтобы улучшить доставку препарата в легкие и сделать ингаляцию более простой, существует кленил с Джет-системой (это встроены компактный спейсер).

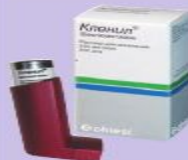Ринокленил тоже содержит беклометазон, но здесь лекарство специально сделано в виде спрея для носа (как и слышится в названии: от греч. “rhinos” — нос). Важно отметить, что ринокленил — это единственный из всех назальных спреев беклометазона, который можно применять всего один раз в сутки (остальные — 2 раза).

Эффективность и безопасность беклометазона проверена многолетней практикой его применения. Беклометазон содержится во флаконе в виде пролекарства (беклометазона дипропионата) — малоактивного вещества, которое превращается в активное лекарство уже в органах-мишенях (легких или слизистой оболочке носа). Такая особенность препарата способствует минимизации нежелательных эффектов.



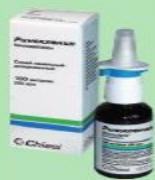Итак, чтобы разорвать цепь взаимно отягчающих влияний бронхиальной астмы и аллергического ринита, надо правильно диагностировать оба заболевания, а главное — вовремя начинать лечение.

#### Справочник



**КЛЕНИЛ** — ингаляционный глюкокортикостероид (беклометазона дипропионат). Выпускается в виде бесфреонового ингалятора (в комплекте с Джет-системой или без нее), созданного с использованием технологии Модулит, в дозировках 50 и 250 мкг в одной дозе. Используется для базисной (регулярной) терапии бронхиальной астмы. Применяется по назначению врача.

#### Справочник



**РИНОКЛЕНИЛ** — назальный глюкокортикостероидный спрей для лечения аллергического и вазомоторного ринита. В одной дозе содержится 100 мкг беклометазона. Применяется по назначению врача (по 2 дозы в каждый носовой ход 1 раз в сутки).



## *7 задание*

1 группа- пациенты, которые применяли Нафтизин более 2 недель

2 группа- не применявшие

Цель: выявить медикаментозный вазомоторный ринит

Вывод: длительное применение сосудосуживающего препарата Нафтизин вызывает вазомоторный ринит.

## 8 задание

Ассоциация между ИПП, антибиотиками и  
аллергическими заболеваниями у детей

## **Актуальность**

Аллергические заболевания часто встречаются у детей. По одной из теорий, раннее применение лекарственных препаратов может существенно изменять микробиоту и тем, самым, увеличивать риск развития аллергических заболеваний.

Исследователи из США оценили взаимосвязь между применением антисекреторных и антибактериальных препаратов в первые 6 месяцев жизни ребенка с развитием аллергических заболеваний в раннем детстве.

В исследование включены 792 130 детей (2001-2013 гг.). Дети, которые оставались в клинике в течение более 7 дней после рождения и те, у кого аллергические реакции диагностировали до 6 месяцев, были исключены из анализа.

У детей оценивали назначения H<sub>2</sub>-блокаторов, ингибиторов протонной помпы (ИПП) и антибиотиков.

В качестве основной конечной точки было выбрано развитие аллергического заболевания (пищевая аллергия, анафилаксия, астма, атопический дерматит, аллергический ринит, аллергический конъюнктивит, крапивница, контактный дерматит, лекарственная аллергия или другой тип аллергии).

## Результаты

- 49,9% детей были девочками. 60 209 детей (7,6%) получали терапию Н2-блокаторами, 13 687 (1,7%) - ИПП и 131 708 (16,6%) - антибиотики в первые 6 месяцев.
- Данные о состоянии здоровья детей были известны в среднем на протяжении 4,6 лет.

Коэффициент рисков для детей, которые получали H<sub>2</sub>-блокаторы и ИПП, составил 2,18 (95% CI, 2,04-2,33) и 2,59 (95% CI, 2,25-3,00) для пищевой аллергии, 1,70 (95% CI, 1,60-1,80) и 1,84 (95% CI, 1,56-2,17) для лекарственной аллергии, 1,51 (95% CI, 1,38-1,66) и 1,45 (95% CI, 1,22-1,73) для анафилаксии, 1,50 (95% CI, 1,46-1,54) и 1,44 (95% CI, 1,36-1,52) для аллергического ринита, и 1,25 (95% CI, 1,21-1,29) и 1,41 (95% CI, 1,31-1,52) для астмы.

Коэффициент рисков при назначении антибиотиков в первые 6 месяце жизни был равен 2,09 (95% CI, 2,05-2,13) для астмы, 1,75 (95% CI, 1,72-1,78) для аллергического ринита, 1,51 (95% CI, 1,38-1,66) для анафилаксии и 1,42 (95% CI, 1,34-1,50) для аллергического конъюнктивита.

## **Заключение**

Результаты крупного анализа свидетельствуют о связи между использованием антисекреторных препаратов и антибиотиков в течение первых 6 месяцев жизни и последующим развитием аллергических заболеваний. В связи с этим, антисекреторных и антибактериальные препараты у детей до 6 месяцев должны использоваться только по четким показаниям.

**Источник:** Edward Mitre, Apryl Susi, Laura E. Kropp, et al.  
JAMA Pediatr. Published online April 2, 2018.