

Неосложненные повреждения позвоночника

- Неосложненные повреждения позвоночника – не сопровождаются повреждением спинного мозга и его корешков.

Классификация неосложненных повреждений позвоночника

- Вывих и перелом тел позвонков
- Сенильный перелом позвонков
- Перелом поперечных отростков позвонков
- Перелом остистых отростков позвонков
- Повреждения надостистых и межостистых связок

Вывих и перелом тел позвонков

- Механизм травмы чаще не прямой: осевая нагрузка на позвоночник, резкое или чрезмерное сгибание его или (реже) разгибание.
- Наиболее часто повреждаются шейные, верхние грудные, нижние грудные и верхние поясничные позвонки.

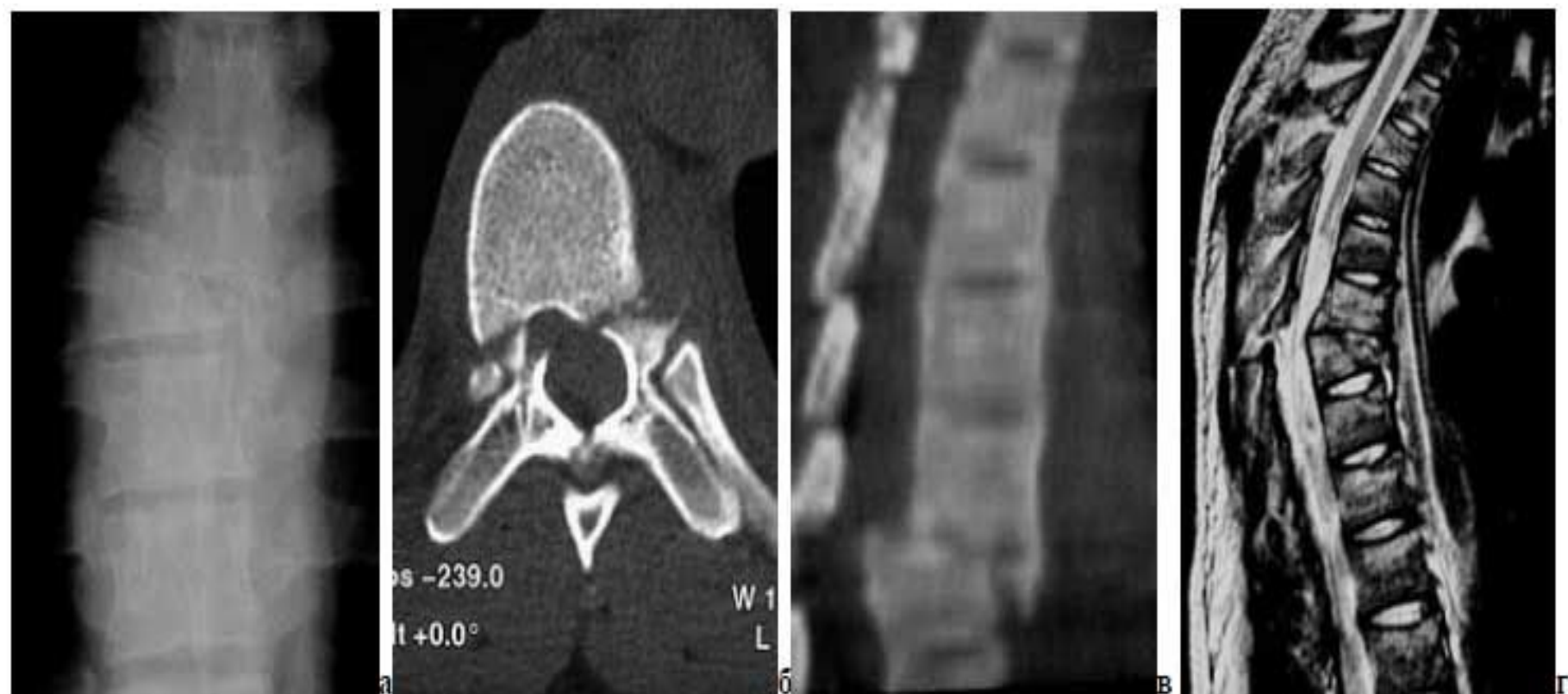

Рисунок 3. а-б - неосложненный переломо-вывих Th7, Frankel – E; а - рентгенограмма, передне-задняя проекция: боковое смещение на 2/3 тела позвонка, сминание нижележащего позвонка более 2/3 его высоты; б- КТ, поперечный срез: перелом ножек позвонка у основания; ножки и дужки в связи с задними элементами, не смещены; в-г - осложненный переломо-вывих Th6, Frankel - А (без регресса); КТ и МРТ, боковая проекция - срезающий механизм смещения, дужка Th6 смещена вместе с телом позвонка, штыкообразная деформация позвоночного канала и его сужение на 2/3, компрессия спинного мозга, гематомиелия

Классификация

- I. Нестабильные:
 1. Вывих и переломовывих позвонка
 2. Компрессионный перелом тела позвонка с компрессией 3 или 4 степени
 3. Флексиооно-ротационный перелом
- I. Стабильные:
 1. Отрыв угла тела позвонка
 2. Компрессионный перелом тела позвонка с компрессией 1 или 2 степени
 3. «Взрывной» перелом.

Классификация переломов тел позвонков по степени компрессии

Степень компрессии	Уменьшение высоты переднего края тела позвонка, %
I	до 25%
II	25-50 %
III	50-75%
IV	свыше 75%

Диагностика

- Возникает боль в поврежденном отделе позвоночника, точку приложения травмирующей силы определяют по кровоподтеку и ссадине. Изменяется физиологическая кривизна позвоночника: может сглаживаться поясничный лордоз или усиливаться грудной кифоз. Наблюдается симптом «вожжей» - напряжение длинных мышц спины в виде валиков с обеих сторон остистых отростков поврежденных позвонков. Пальпация остистых отростков на уровне повреждения болезненна, может определяться выступание кзади остистого отростка сломанного позвонка и увеличение межостистых промежутков на уровне повреждения. При переломе поясничных позвонков возможно развитие клиники псевдоабдоминального синдрома.
- Рентгенографию проводят в прямой и боковой проекциях, в случае необходимости дополняют прицельными снимками и томографией.

Лечение перелома нижнегрудных и поясничных позвонков

Одномоментная репозиция

- Показана при компрессионных переломах тела позвонка с компрессией 3-4 степени.
- Репозицию проводят на столах разной высоты (метод Уотсона-Джонса-Белера) или подтягиванием вверх за ноги в положении лежа лицом вниз (метод Девиса).
Затем накладывают гипсовый корсет на 4-6 мес.

Функциональный метод Гориневской и Древинг

- Показан при компрессии тела позвонка 1-2 степени и отсутствии сдавления содержимого спинномозгового канала.
- Применяют иммобилизацию постельным режимом с продольным вытяжением за подмышечные ямки на наклонном щите, под области физиологических лордозов подкладывают валики. Срок иммобилизации 1,5 – 2 мес.

Метод постепенной репозиции

- Показан при компрессионных переломах тел позвонков с компрессией 3-4 степени.
- Репозицию проводят этапным увеличением разгибания позвоночника путем подкладывания широких валиков под поясничную область в течение 1-2 нед. с последующим наложением экстензионного корсета на срок 4-6 мес.

Оперативное лечение

- Показано при неосложненных флексионных переломах тел позвонков.
- Проводят задний спондилодез при помощи металлических стяжек или пластин, которыми скрепляют остистые отростки поврежденного позвонка и 1 или 2 позвонков выше и ниже него. В зависимости от типа фиксации срок постельного режима составляет от 1 до 3 недель.

Лечение перелома среднегрудных и верхнегрудных позвонков

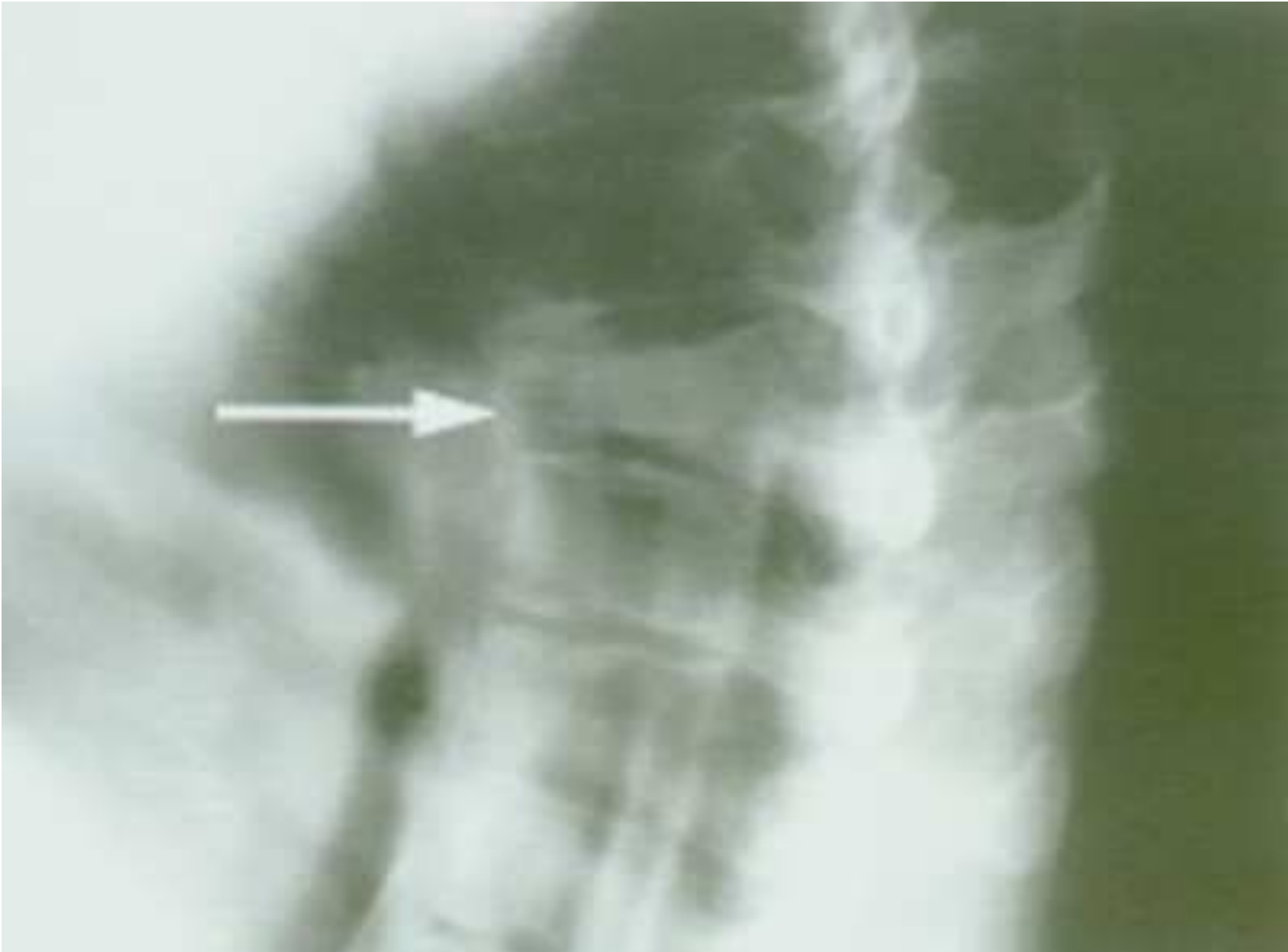- Верхний и средний грудные отделы позвоночника хорошо фиксированы грудной клеткой, поэтому переломы в них редко приводят к значительной компрессии тела позвонка или его вывиху, но вместе с тем провести значительное расправление сломанного позвонка не представляется возможным. Применяют функциональный метод лечения по Гориневской и Древинг.

Лечение перелома и вывиха шейных позвонков

- Проводят путем вытяжения петлей Глиссона, а при повреждении трех верхних шейных позвонков – скелетного вытяжения за теменные бугры или скуловые кости на наклонном щите. Через 1 нед. после репозиции вытяжение заменяют корсетом с ошейником в корригированном положении шейного отдела на срок 2-3 мес. При безуспешности репозиции показано оперативное лечение.

Сенильный перелом позвонков

- Наблюдается у лиц пожилого и старческого возраста на фоне остеопороза. Повреждение возникает в грудном или поясничном отделе позвоночника во время осевой нагрузки или сгибания позвоночника. При этом происходит клиновидная компрессия тела позвонка или отрыв его переднего угла.



Диагностика

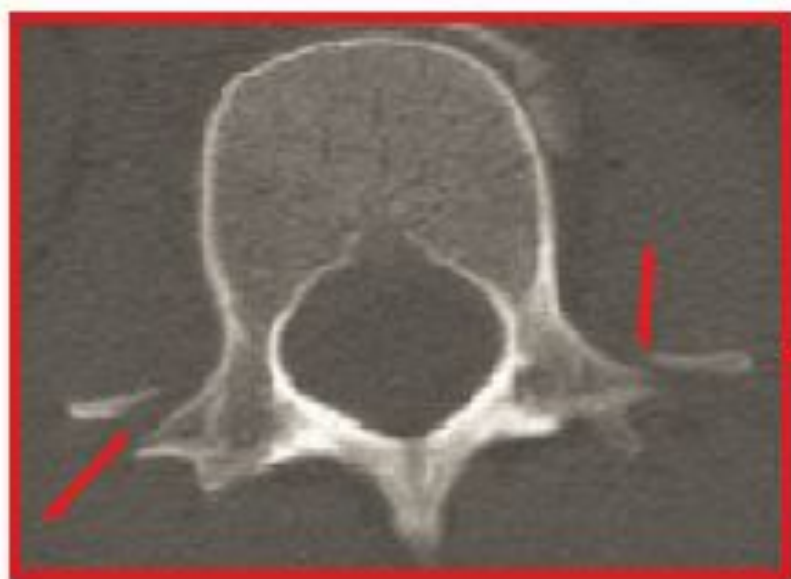- Клинически наблюдаются нечеткие боли в зоне повреждения, часто локализующиеся в стороне от перелома, а также все симптомы, характерные для переломов нижнегрудных и поясничных позвонков. Проводят рентгенографию места локализации перелома в двух проекциях, а также места типичной локализации с Th IX по L III.

Лечение

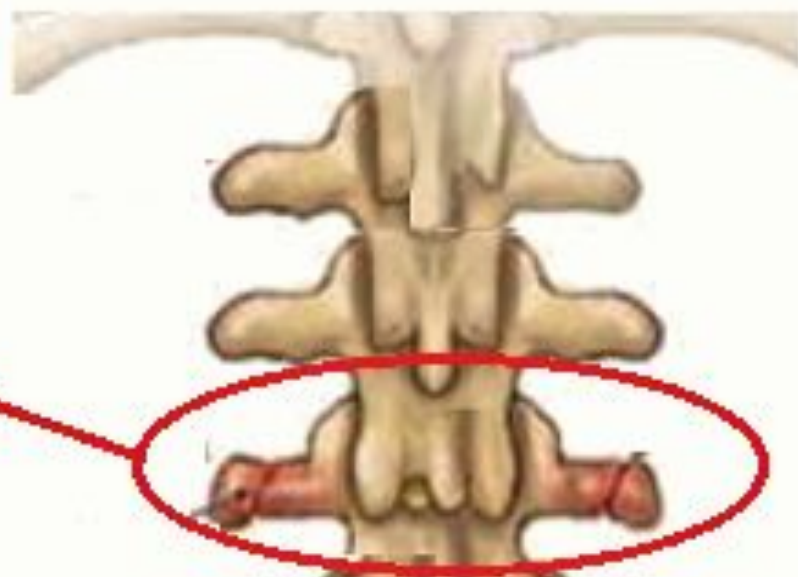- Расправление сломанного позвонка при сенильном переломе не производят. Лечение производят функциональным методом на кровати со щитом. Через 3-5 недель больного переводят в вертикальное положение и накладывают облегченный мягкий корсет или спинодержатель на срок до 3 мес.

Перелом поперечных отростков ПОЗВОНКОВ

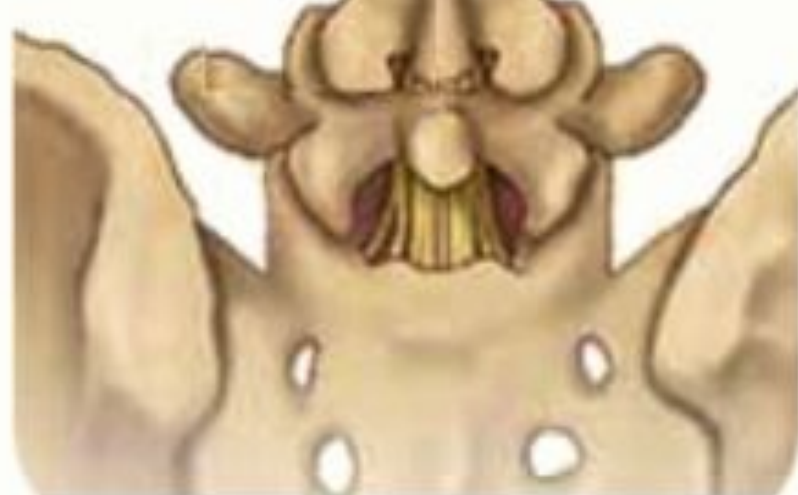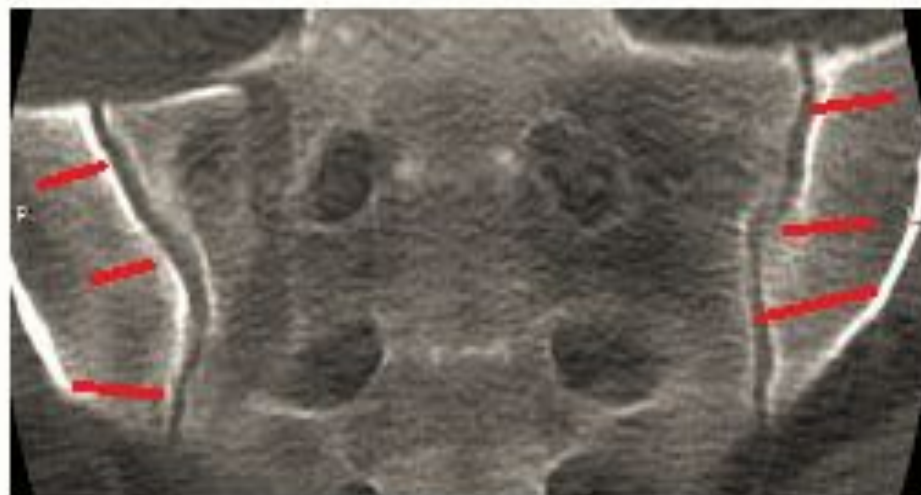
- Происходит как правило в поясничном отделе.
- Механизм травмы обычно не прямой за счет резкого напряжения квадратной и круглой большой поясничных мышц.
- Диагностика: резко выражен болевой синдром, боль усиливается при поднимании прямых ног лежа на спине, возможен положительным симптом «прилипшей пятки», движения болезненны, пальпаторно определяется болезненность на уровне повреждения, активные наклоны в больную сторону и пассивные в здоровую вызывают усиление болей. Рентгенографию проводят в прямой и боковой проекциях.



1



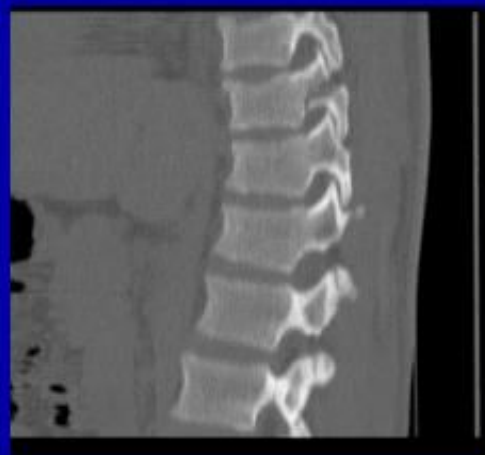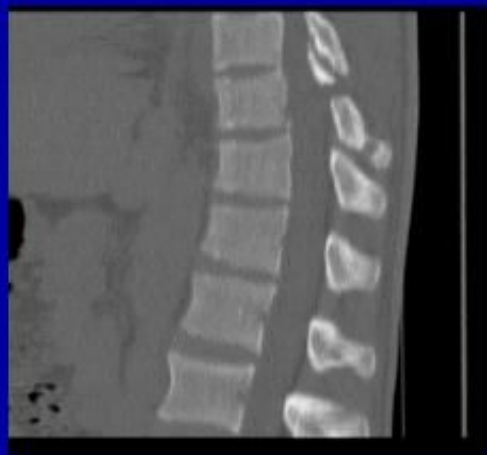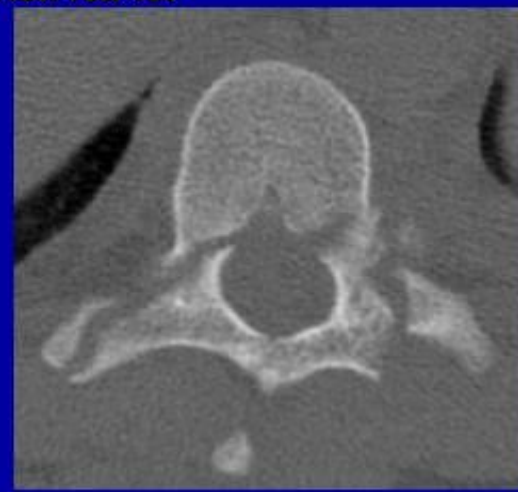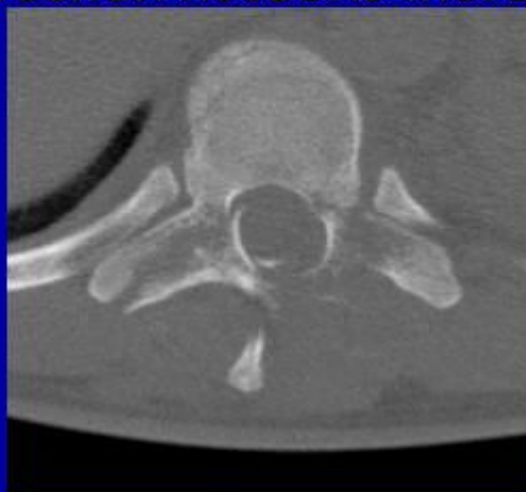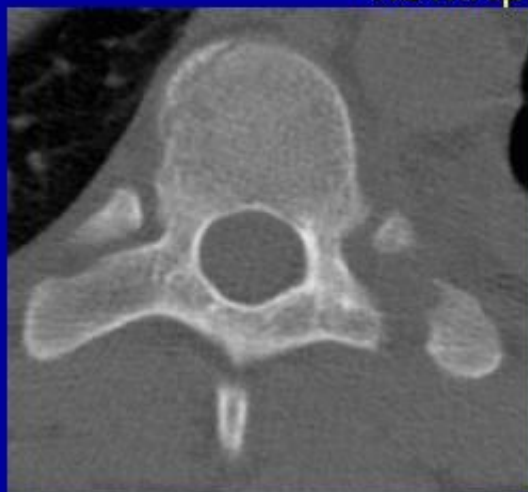2



Перелом остистых отростков ПОЗВОНКОВ

- Механизм травмы как прямой, так и непрямой, возможен перелом нескольких остистых отростков.
- Диагностика: больных беспокоит сильная боль в области повреждения, усиливающаяся при сгибании и разгибании позвоночника. Пальпаторно над остистыми отростками определяется припухлость, болезненность, может определяться изменение расстояния между остистыми отростками или смещение поврежденного отростка в сторону от средней линии.
- Лечение: Обезболивание места перелома раствором новокаина по 5 мл через 2-3 сут., постельных режим на 2-3 нед.

Перелом тела и левого поперечного отростка ТН8, дуги и поперечных отростков ТН9 с незначительной компрессией позвоночного канала



Спасибо за внимание.