



ФГБОУ ВО ПГМУ им. академика Е.А. Вагнера Минздрава России

Кафедра госпитальной хирургии

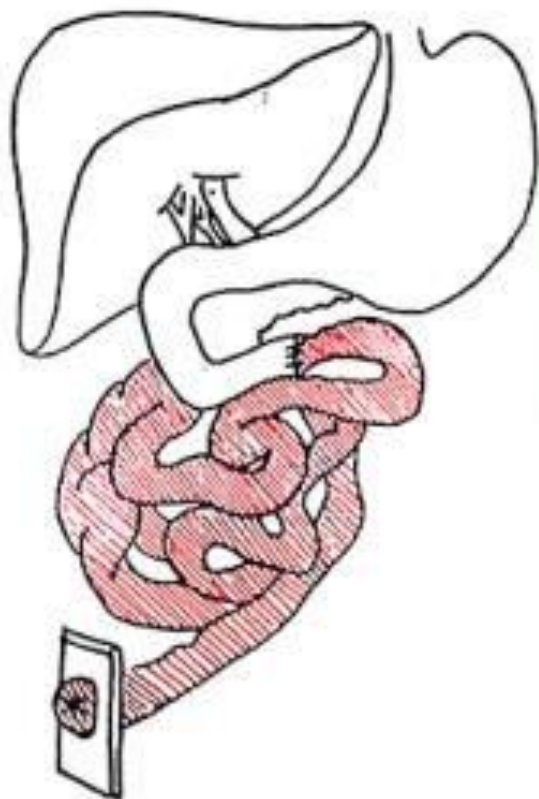
Трансплантация тонкой кишки

Подготовила: студентка 508 группы
лечебного факультета
А.Д. Шестакова

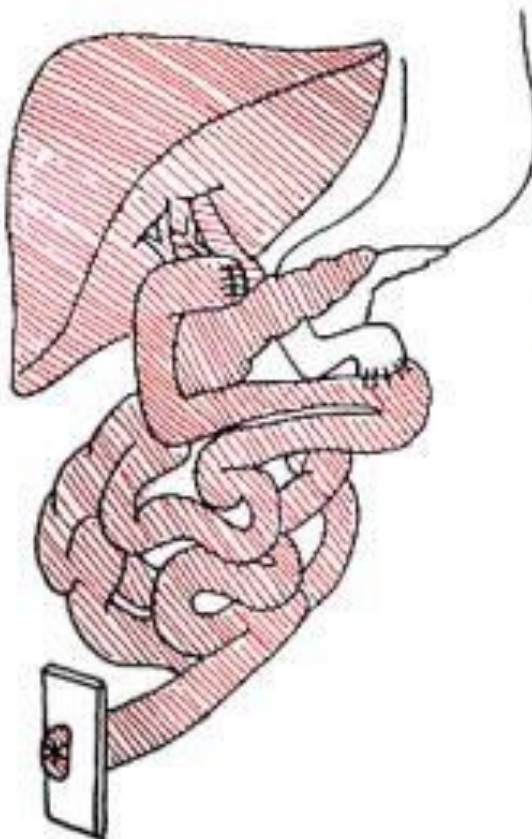
Пермь, 2019 г.

Трансплантация тонкой кишки

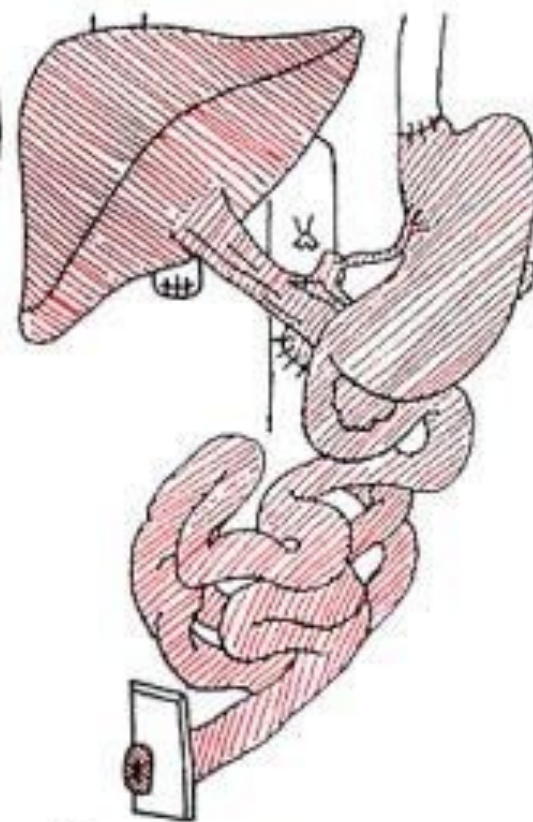
на сегодняшний день единственный метод лечения, способный длительно обеспечить удовлетворительное качество жизни пациентам с энтеральной недостаточностью.



A) Isolated small bowel transplantation



B) Liver and small bowel transplantation




C) Multivisceral transplantation


Историческая справка



История трансплантации органов начинается с экспериментов **A. Carrel** в начале XX в. и описания его способа выполнения сосудистого анастомоза



Первая пересадка кишки у человека была произведена **Deterling** в Бостоне в 1964 г.



первая родственная трансплантация тонкой кишки на территории РФ в «Российском научном центре хирургии им. академика Б.В. Петровского» РАМН 25 мая 2006 года
(**Готье Сергей Владимирович**)



первая успешная пересадка тонкой кишки в РФ «НИИ Скорой помощи им.Н.В.Склифосовского»
24 февраля 2013 года
(**Анзор Хубутия**)

Статистические данные

в мире выполнено почти 3000 трансплантаций тонкой кишки

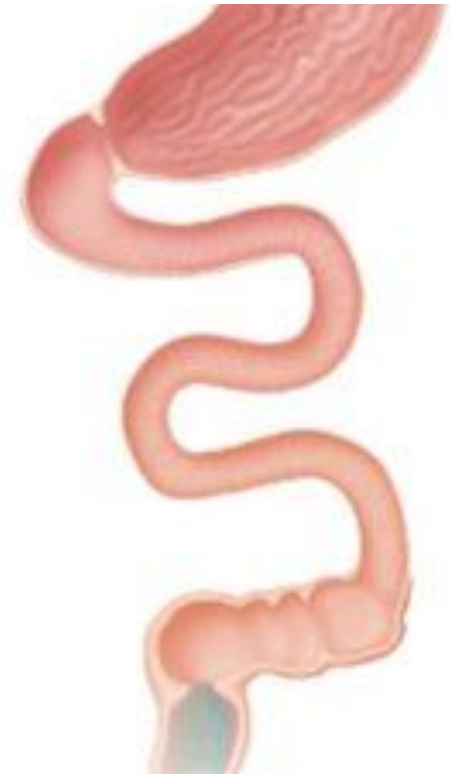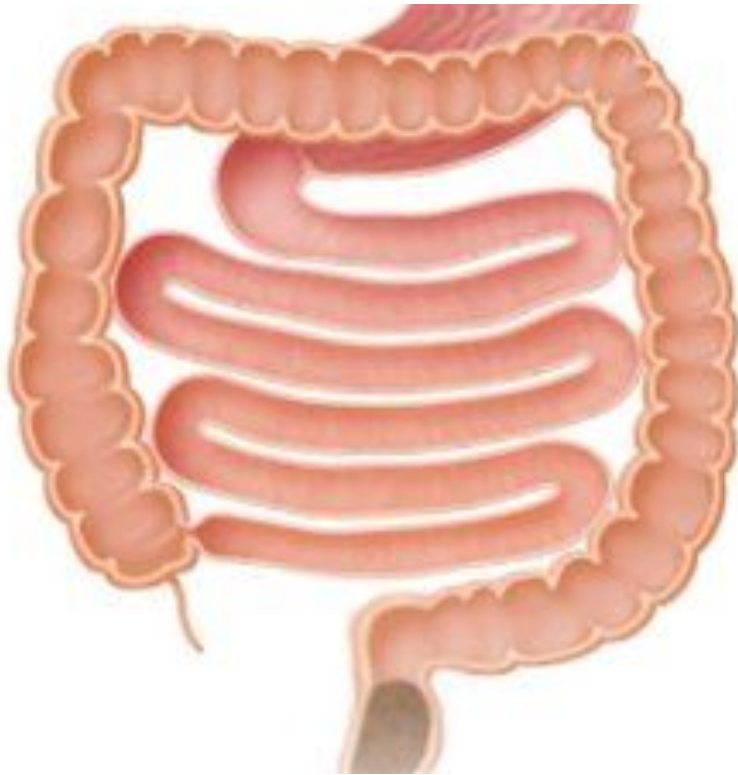в крупных специализированных центрах трансплантологии
годовая выживаемость пациентов превышает 90%

5-ти летняя выживаемость реципиентов составляет до 56%,
включая мультивисцеральную трансплантацию

выживание кишечного трансплантата в течение 3 месяцев
составляет 87%, годовое выживание - 77,1%, через 3 года
функционируют 55,7%, а через 5 лет - 47,5%.

Показания

Во всем мире основным показанием к трансплантации тонкой кишки является синдром короткой кишки. Основной причиной СКК – обширные резекции в исходе пороков развития кишечника, некротического энтероколита, мезентериального тромбоза, заворота кишок, протяженных инвагинаций



Синдром короткой кишки – это симптомокомплекс хронических расстройств, которые развиваются у больных в результате хирургического удаления большей части тонкой кишки или при исключении тонкой кишки из процессов переваривания и всасывания, при образовании межкишечных свищей или наложении анастомоза между высокими отделами тонкой и толстым кишечником.

Трансплантация тонкой кишки должна быть рекомендована пациентам с соблюдением следующих условий:

• Невозможность парентерального питания:

— Угроза развития печеночной недостаточности вследствие ассоциированного с парентеральным питанием поражением печени;

— Тромбоз 2 или более центральных вен;

• Частые эпизоды тяжелой дегидратации;

— 2 или более эпизода за год развития катетер-ассоциированной инфекции.

• Тяжелый синдром короткой кишки

(оставшаяся длина тонкой кишки <10 см у детей, <20 см у взрослых).

Противопоказания

Противопоказания к трансплантации тонкой кишки сходны с противопоказаниями к трансплантации других органов, среди них:



Тяжелые сопутствующие заболевания;



Активная инфекция;



Злокачественные новообразования;



Психосоциальные факторы.

Предоперационная подготовка

Основной целью подготовки реципиента к трансплантации является профилактика возможных осложнений в интра- и послеоперационном периоде.

Важнейшими задачами подготовки к операции являются:

санация очагов инфекции;

поддержание адекватного нутритивного статуса;

отсутствие эрозивно-язвенного поражения ЖКТ;

психологическая подготовка, определение его способности неукоснительно следовать назначениям и рекомендациям медицинского персонала клиники.

Основные этапы хирургического лечения

Изъятие трансплантата у трупного или родственного донора



Обработка трансплантата



Операция у реципиента:

мезентериальная, системная сосудистая
реконструкция

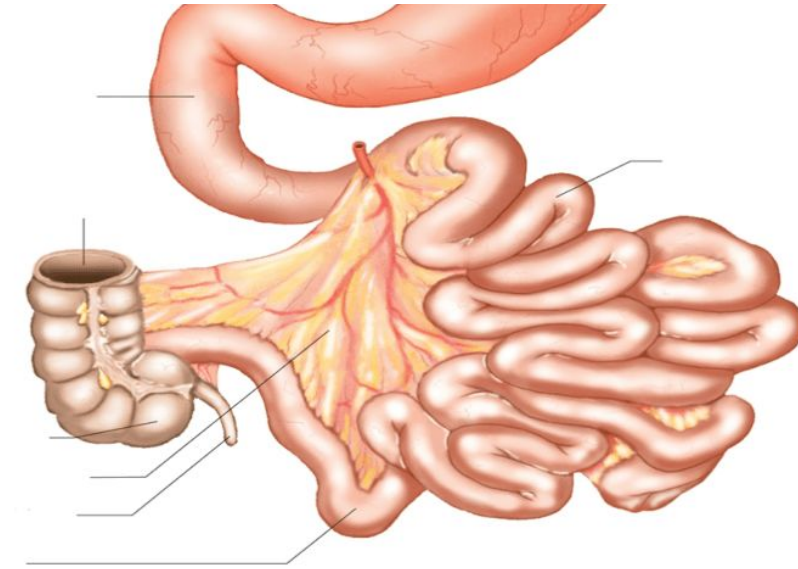
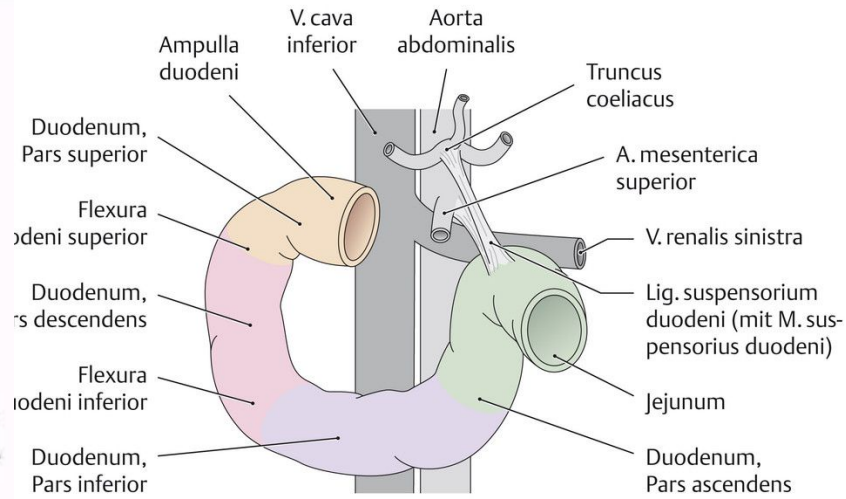
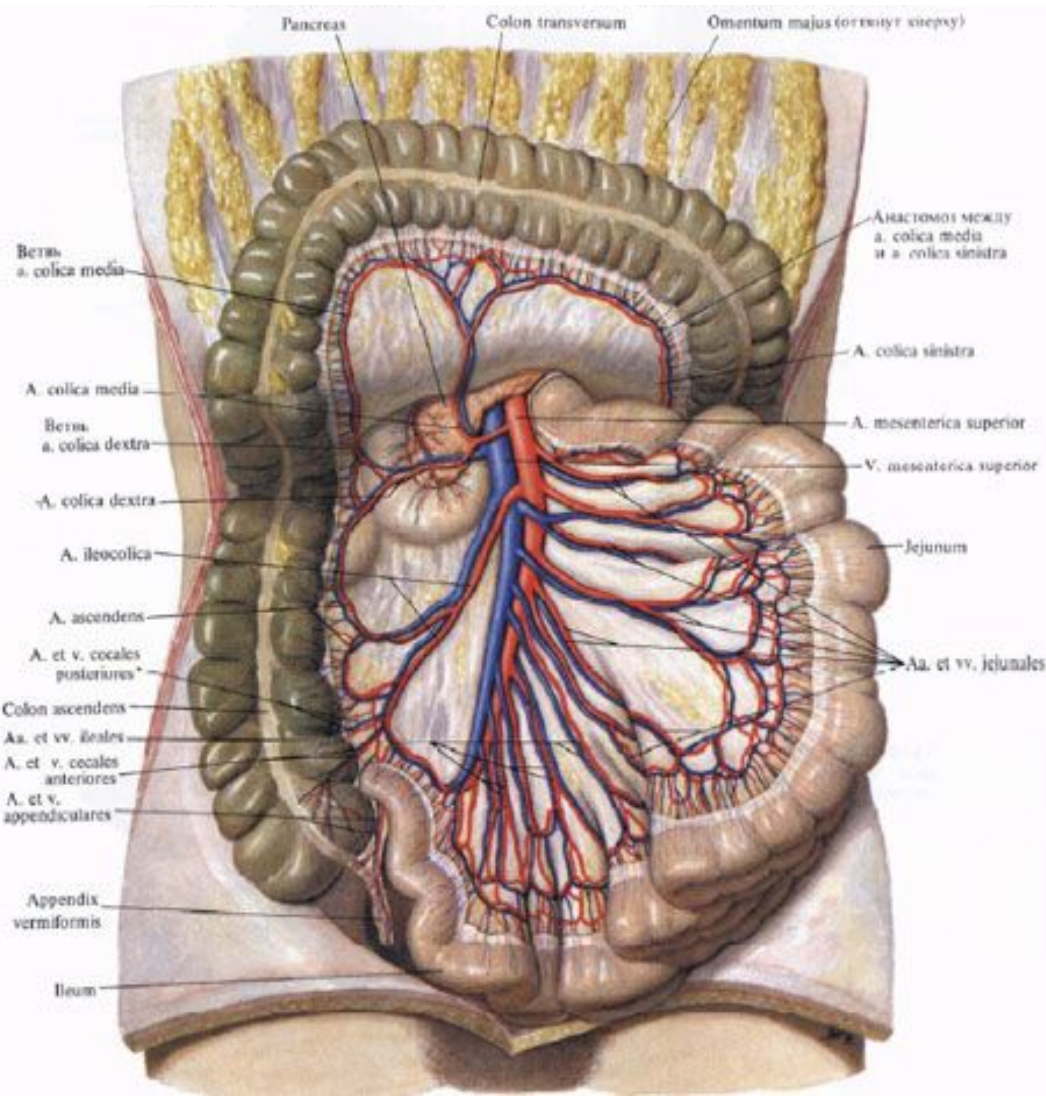


восстановление непрерывности
кишечника



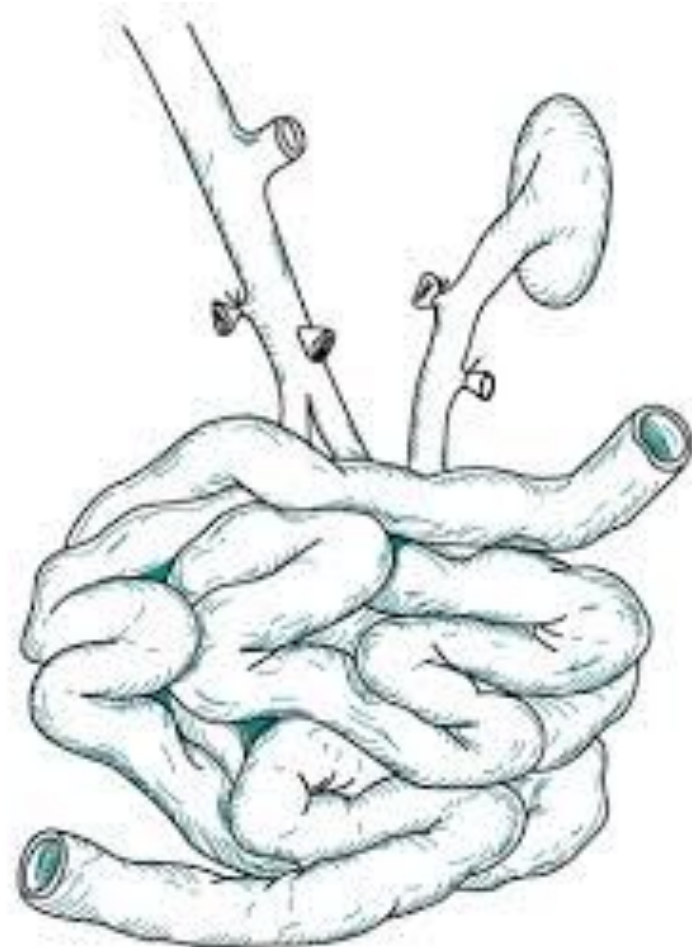
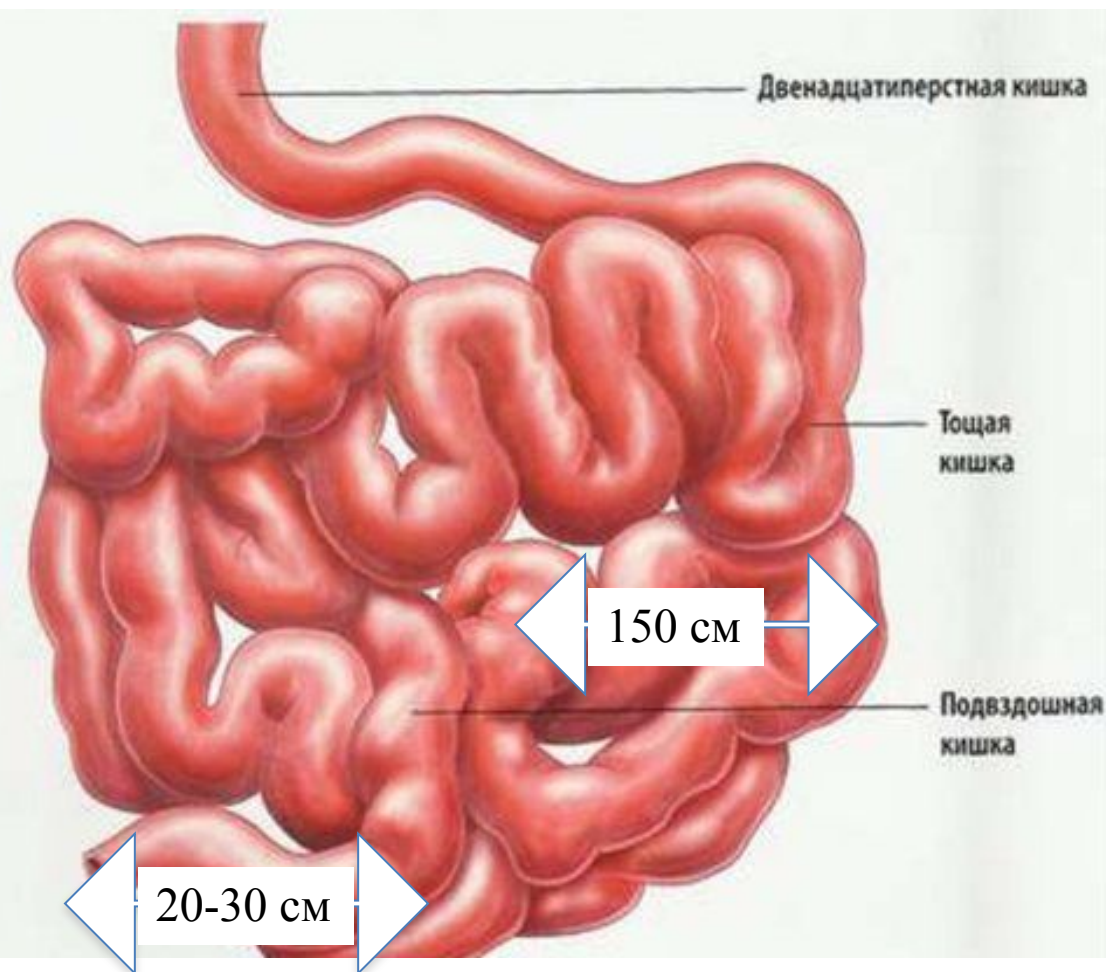
Операция у родственного донора

1. Серединная лапаротомия, ревизия брюшной полости; измерение общей длины тонкой кишки от связки Трейца до илеоцекального угла (с помощью тесьмы, по противобрыжеечному краю кишки)



Операция у родственного донора

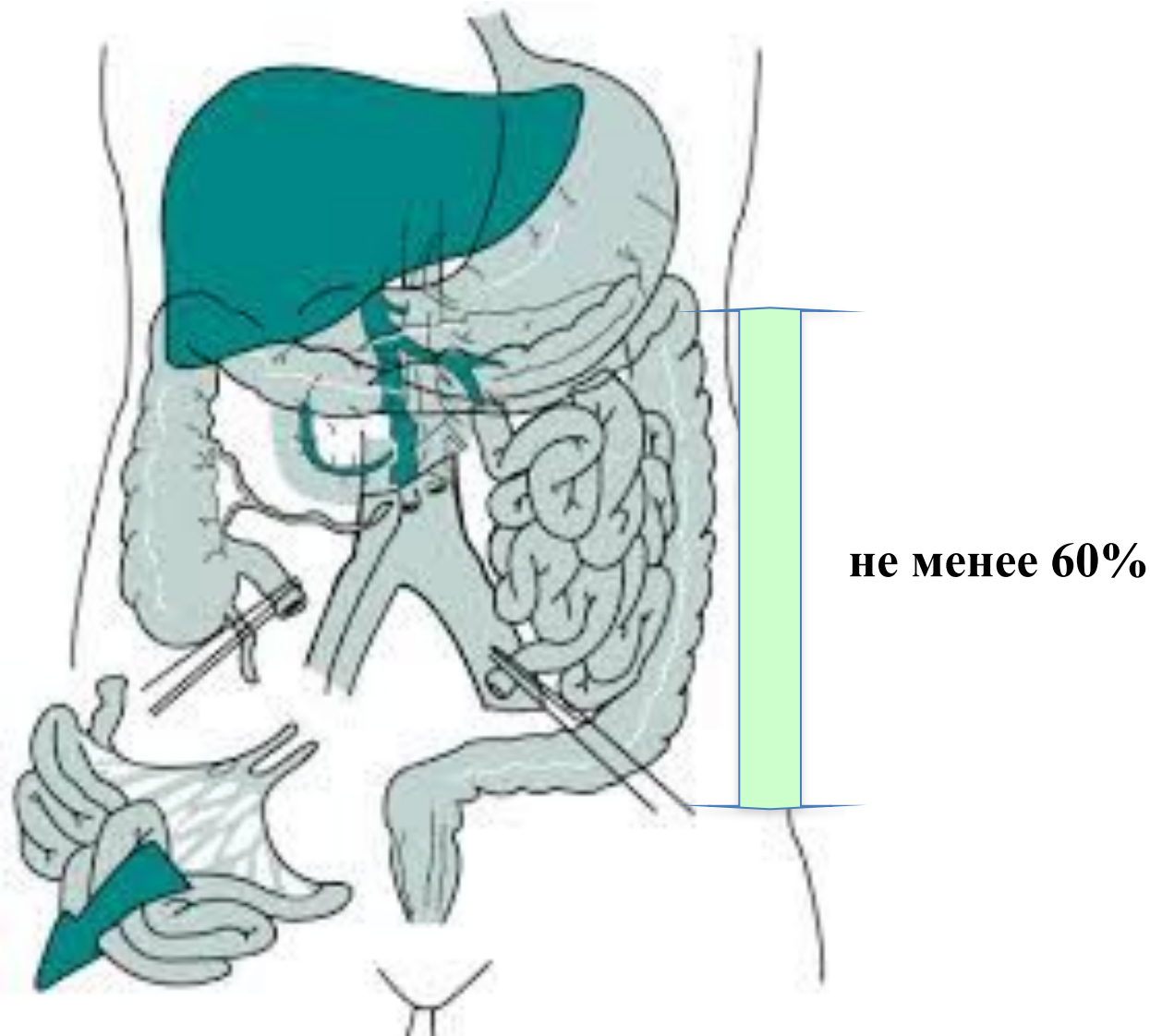
2. После оценки расположения сосудистых аркад терминального отдела подвздошной кишки, от илеоцекального угла отступается **20-30 см** и помечается как **дистальный край трансплантата**



3. Далее в проксимальном направлении отмеряется **около 150 см** от вышеуказанной точки и помечается как **проксимальный край трансплантата**.

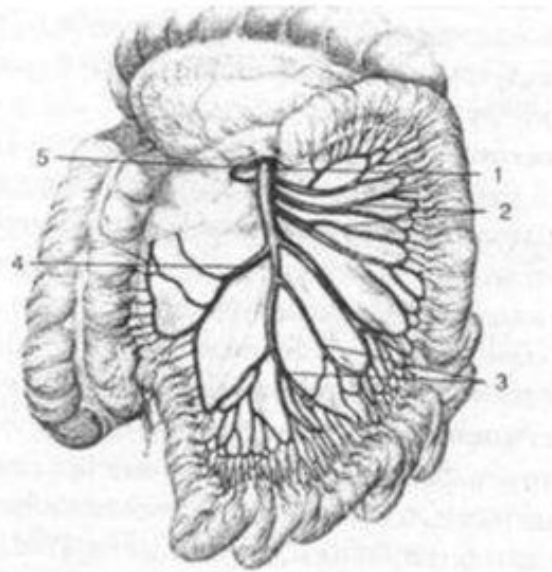
Операция у родственного донора

4. Измеряется часть тонкой кишки, остающаяся донору, при этом **длина остающейся части должна быть не менее 60%** от общей длины тонкой кишки.

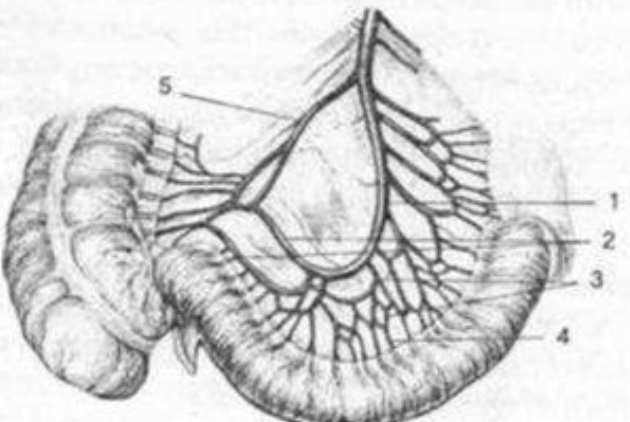


Операция у родственного донора

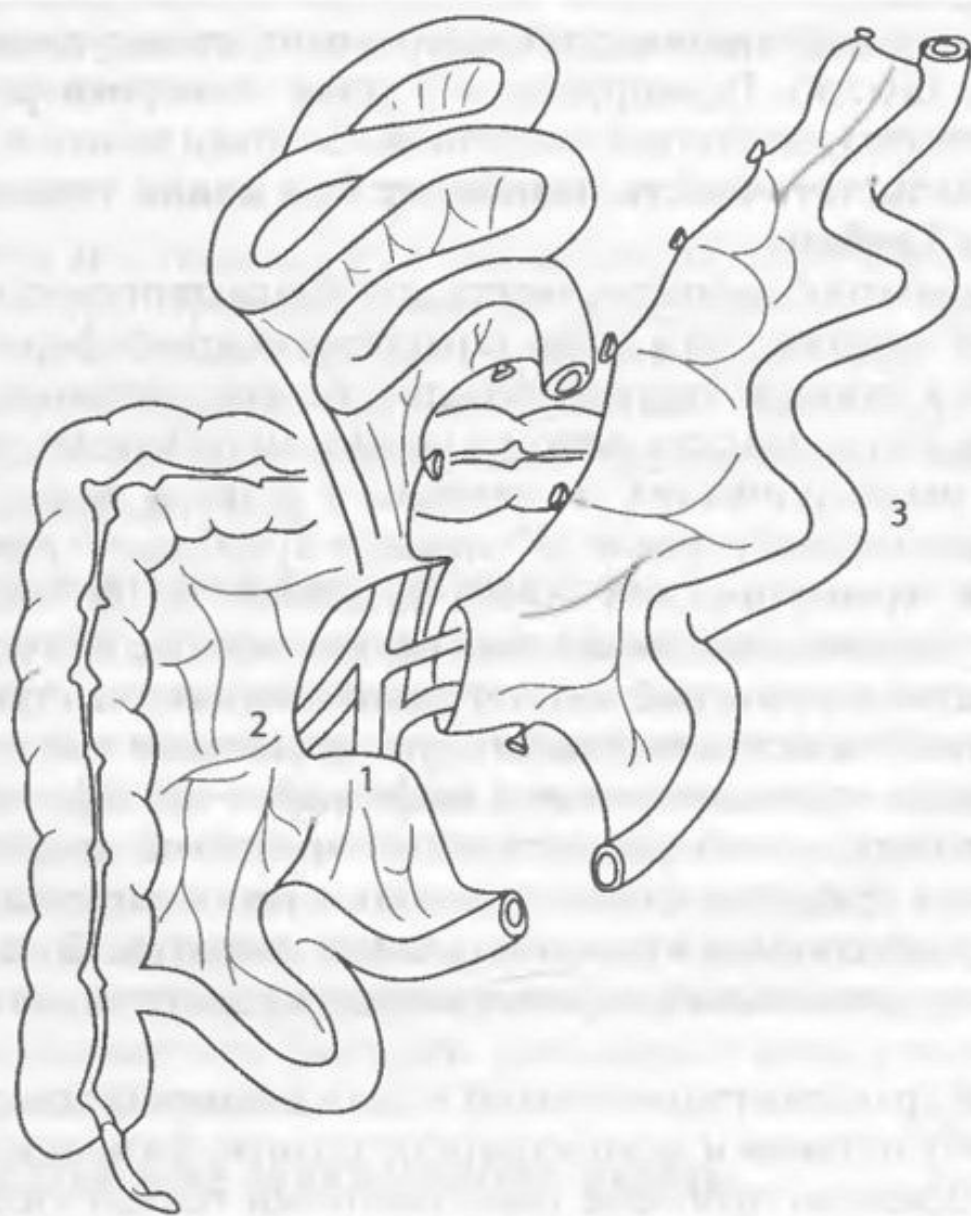
5. Место отхождения дистальной ветви верхней брыжеечной ветви идентифицируется с помощью пальпации и трансиллюминации



а — ветвление верхней брыжеечной артерии: 1 — верхняя брыжеечная артерия; 2 — артерия тощей кишки; 3 — артерии подвздошной кишки; 4 — подвздошно-ободочная артерия; 5 — верхняя брыжеечная вена, б — артерии конечного отдела подвздошной кишки: 1 — верхняя брыжеечная артерия; 2 — подвздошно-ободочный круг; 3 — аркады I, II, III порядка; 4 — прямые сосуды; 5 — подвздошно-ободочная артерия.



Трансллюминация (латынь trans- через + illuminatio освещение, свет)
— осмотр органа в проходящем свете.



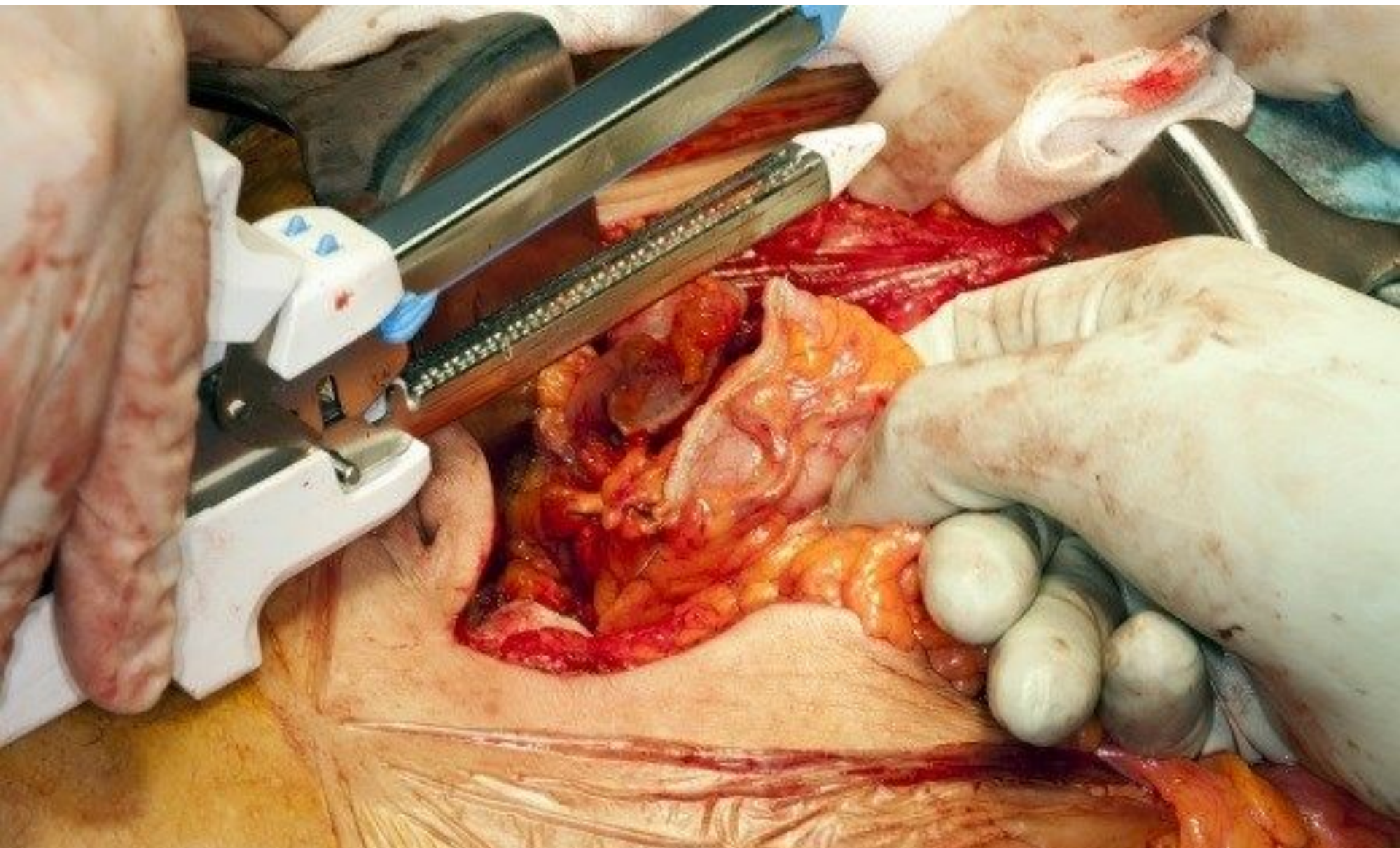Терминальная ветвь верхней брыжеечной артерии в составе трансплантата выделяется дистальнее отхождения подвздошно-ободочной артерии на протяжении около 2 см.

Сегмент верхней брыжеечной вены дренирующий заинтересованный участок тонкой кишки визуализируется следом за артерией и выделяется на протяжении 2-3 см.

Забор у живого (родственного) донора фрагмента тонкой кишки (схема):
1 - верхнебрыжеечные артерия и вена; 2 - подвздошно-ободочные артерия и вена;
3 - фрагмент подвздошной кишки, выделенный для трансплантации.

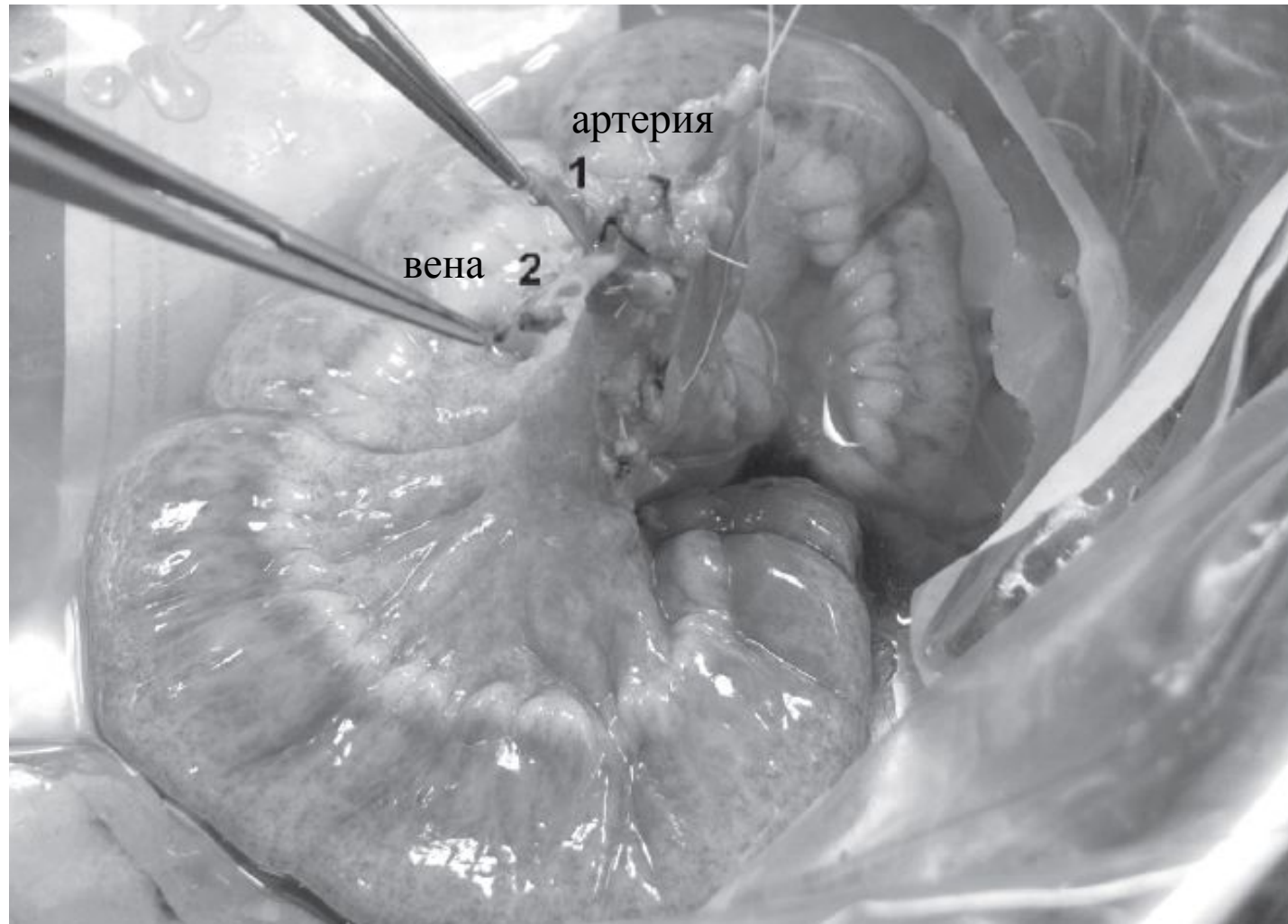
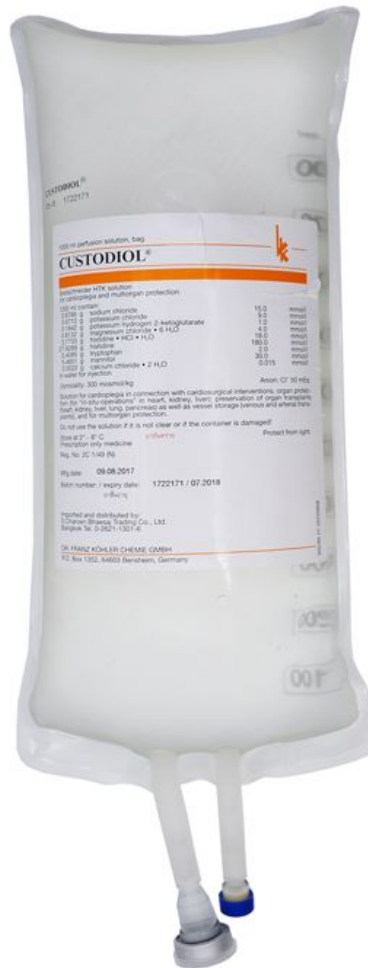Операция у родственного донора

7. Далее “клиновидно” выделяется брыжейка фрагмента тонкой кишки и кишка последовательно пересекается линейным степплером



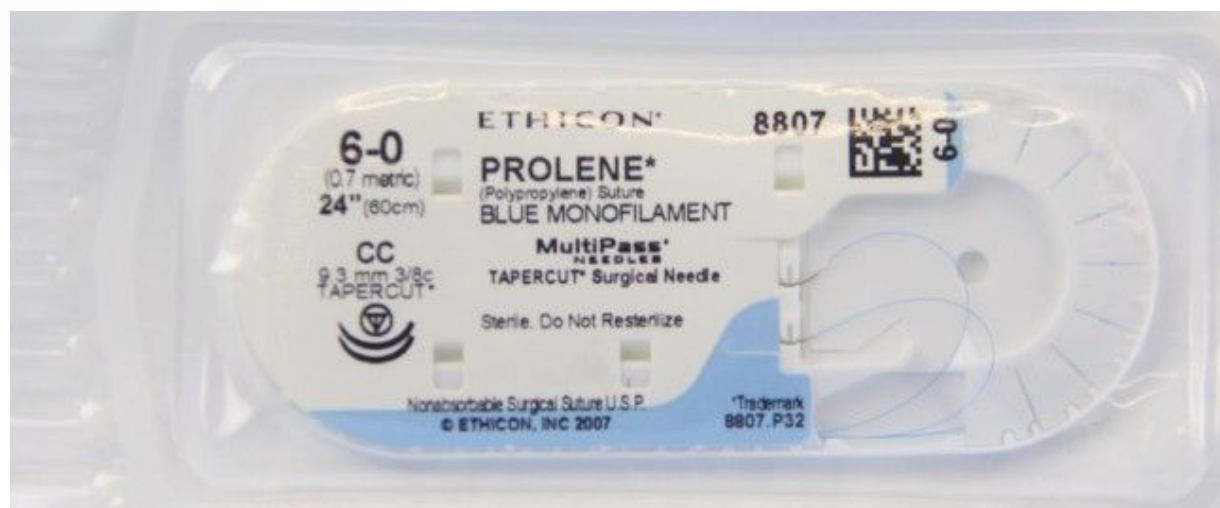
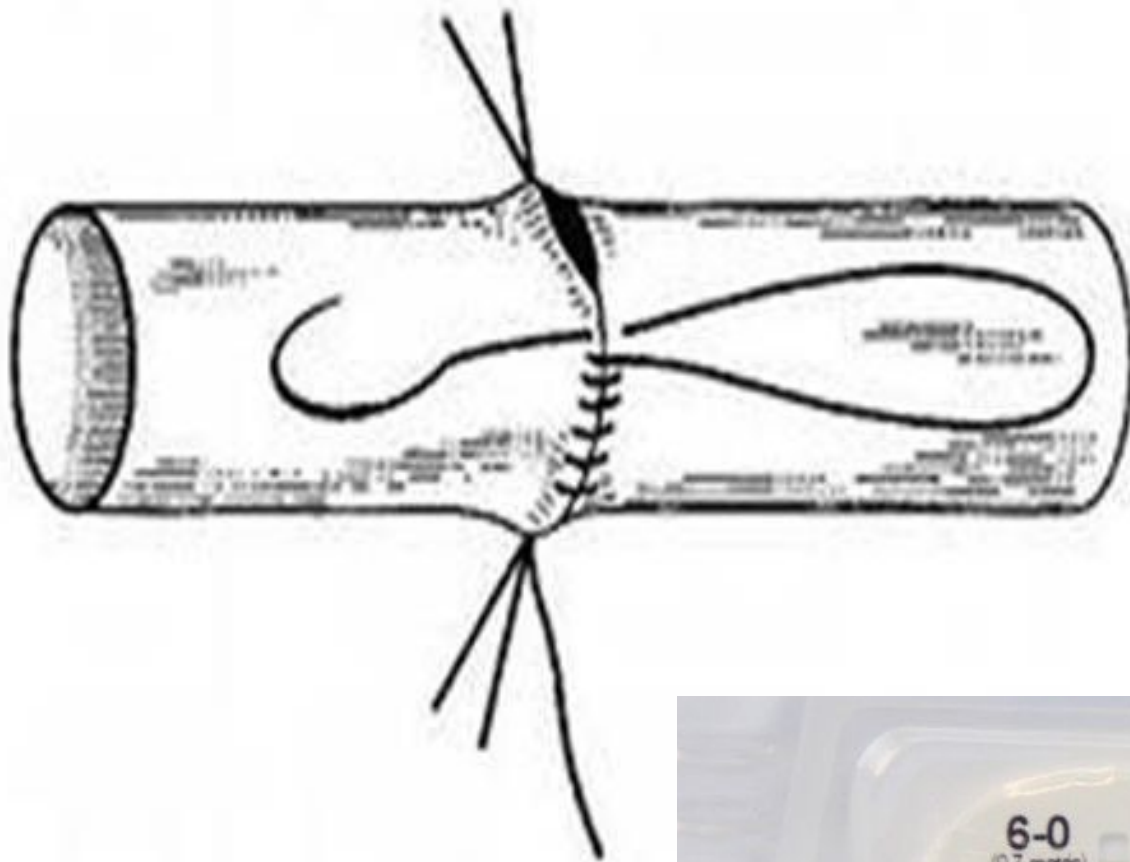
Операция у родственного донора

8. На артерию и вену последовательно накладываются сосудистые зажимы, артерия и вена пересекаются, далее трансплантат перемещается в таз со льдом и перфузируется холодным консервирующим раствором НТК “Кустодиол” (объёмом около 1,5 л) через артерию.



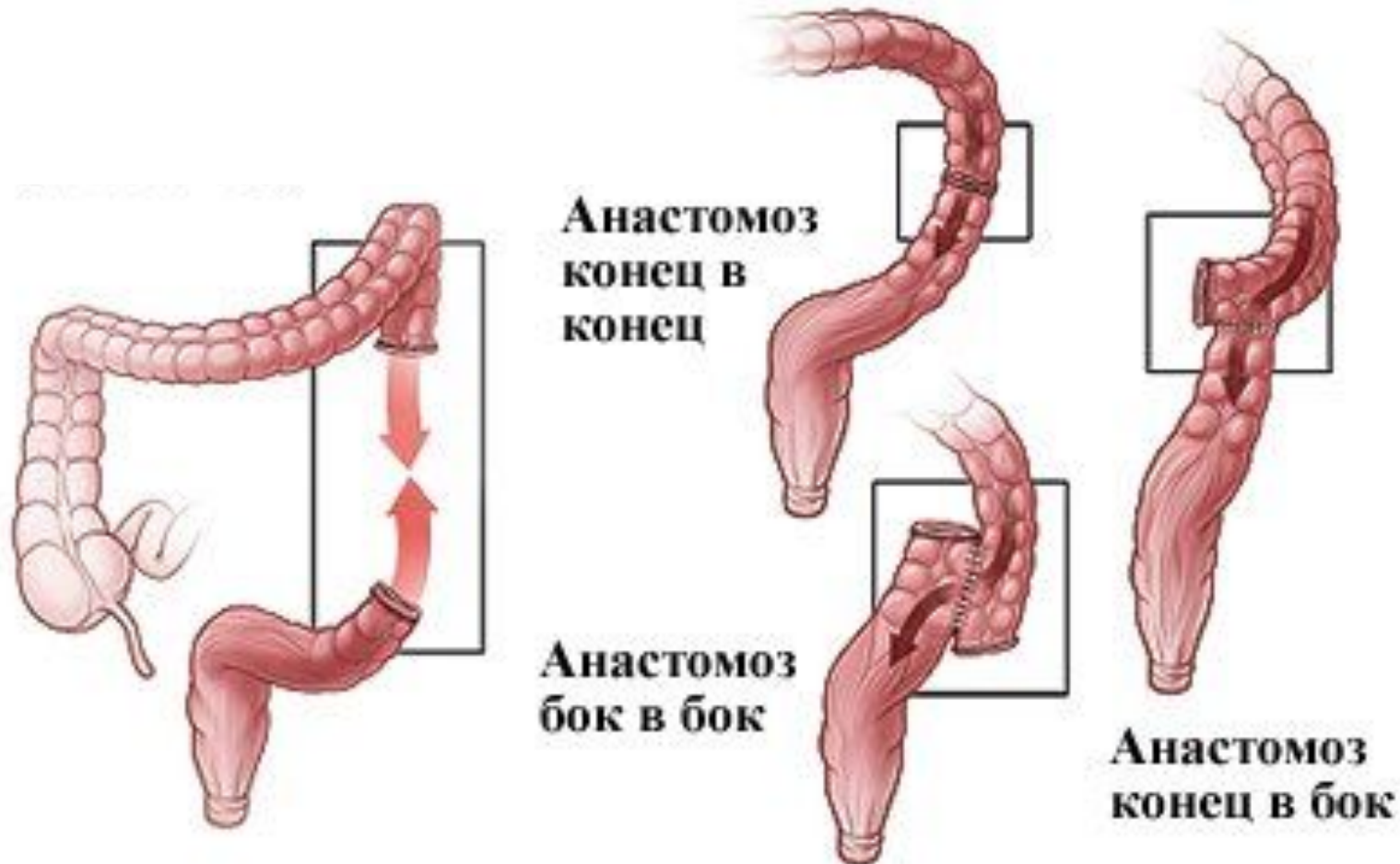
Операция у родственного донора

9. Культи сосудов ушиваются непрерывным швом, нитью Prolene 6.0



Операция у родственного донора

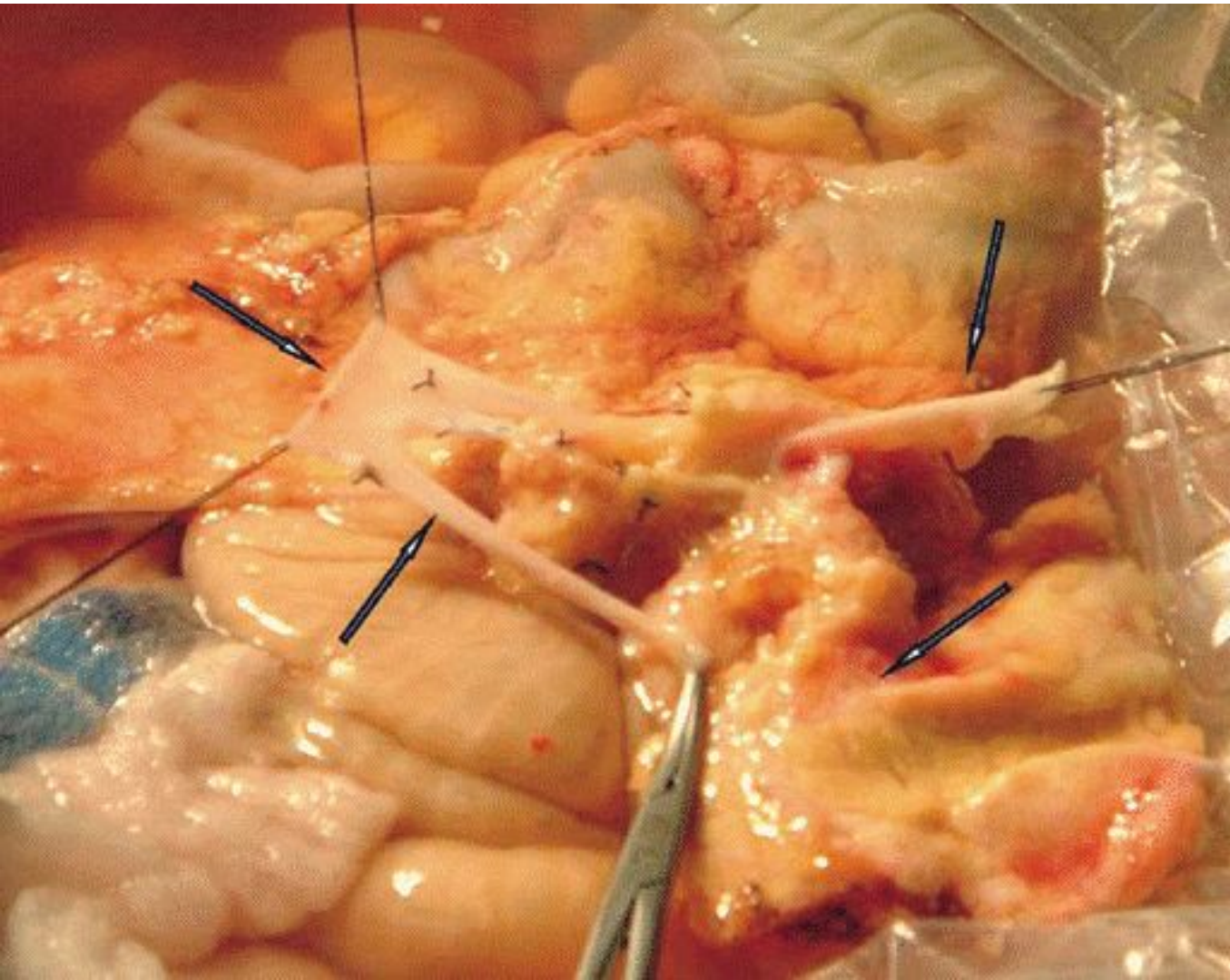
10. При восстановлении непрерывности желудочно-кишечного тракта у донора можно использовать межкишечный анастомоз конец-в-конец, конец-в-бок или бок-в-бок. Дефект брыжейки тонкой кишки закрывается.



11. Брюшную полость тщательно saniруют, к межкишечному анастомозу через контрапертуру подводят страховочный дренаж, брюшная полость послойно ушивается.

Обработка трансплантата

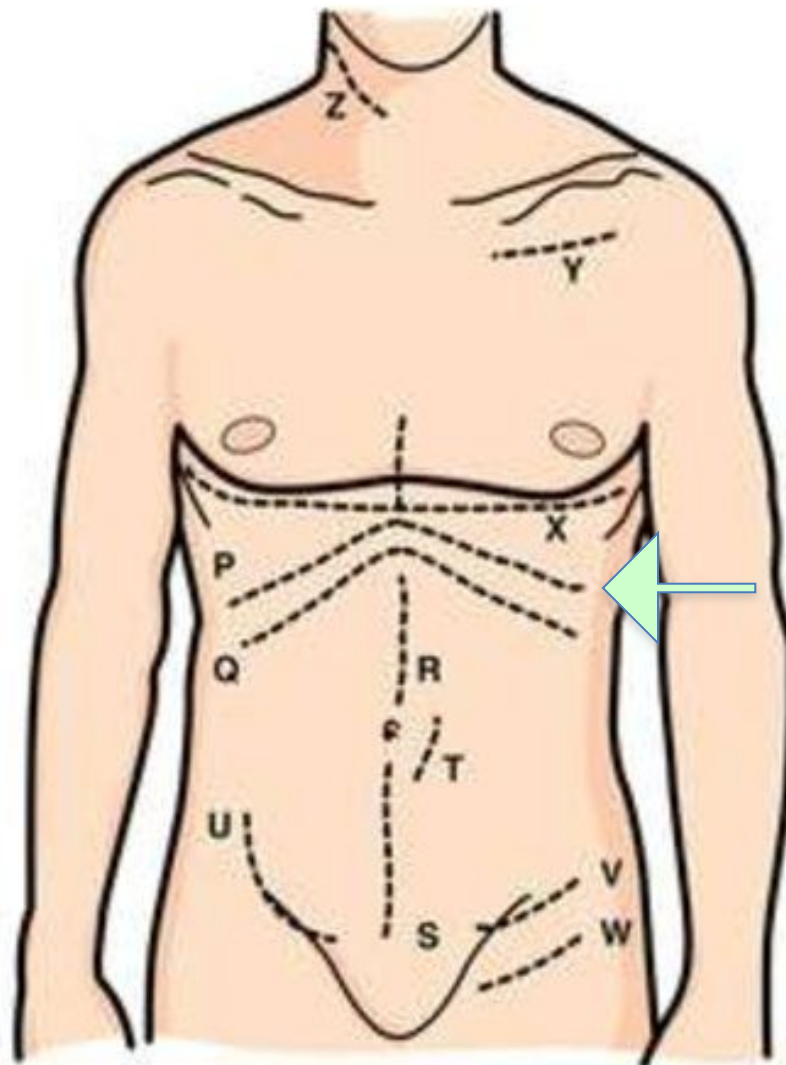
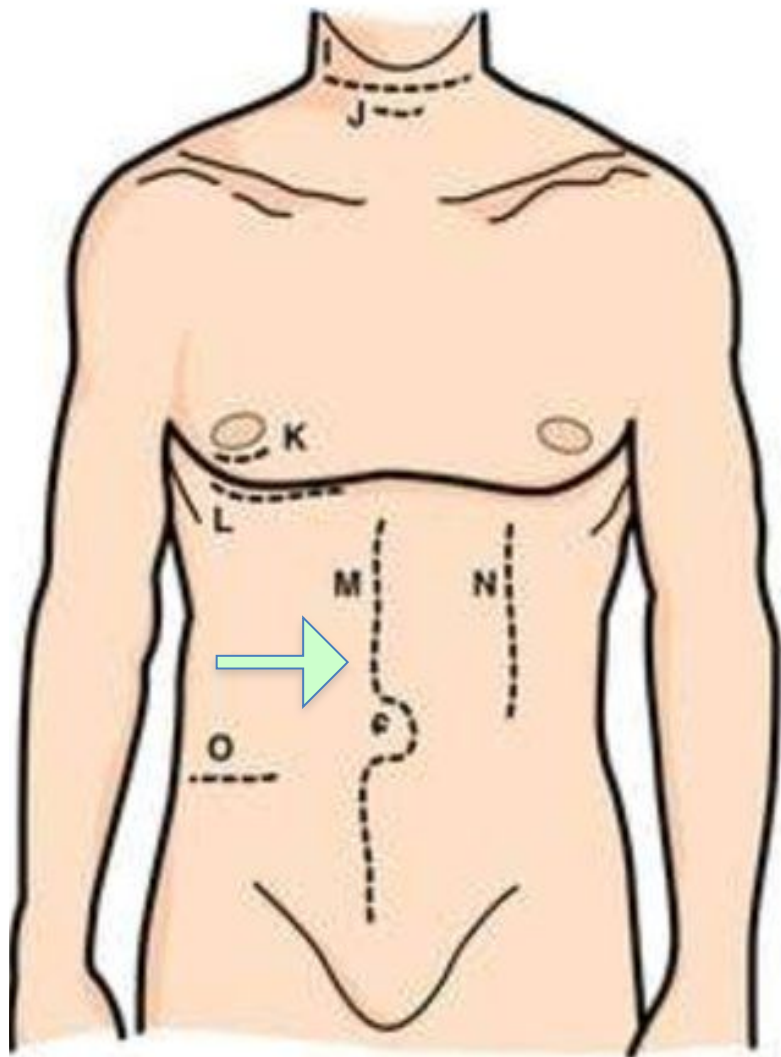
После отмывки трансплантата холодным консервирующим раствором проводится ревизия удаленного фрагмента кишки. Край брыжейки предпочтительно ушить непрерывным швом, чтобы снизить риск лимфореи.



- 1 - верхнебрыжеечная артерия;
- 2 - верхнебрыжеечная вена;
- 3 – артерия тонкой кишки;
- 4 - фрагмент подвздошной кишки, выделенный для трансплантации

Этапы трансплантации тонкой кишки

Для трансплантации тонкой кишки необходим широкий лапаротомный доступ: у взрослых - срединная лапаротомия, а у детей - поперечный субкостальный разрез.



Этапы трансплантации тонкой кишки

У реципиента выполняют **разделение сращений** петель толстой кишки с брюшной стенкой, **выделение проксимальной и дистальной культей тонкой кишки** и **подготовку сосудов к анастомозированию** с сосудами трансплантата.

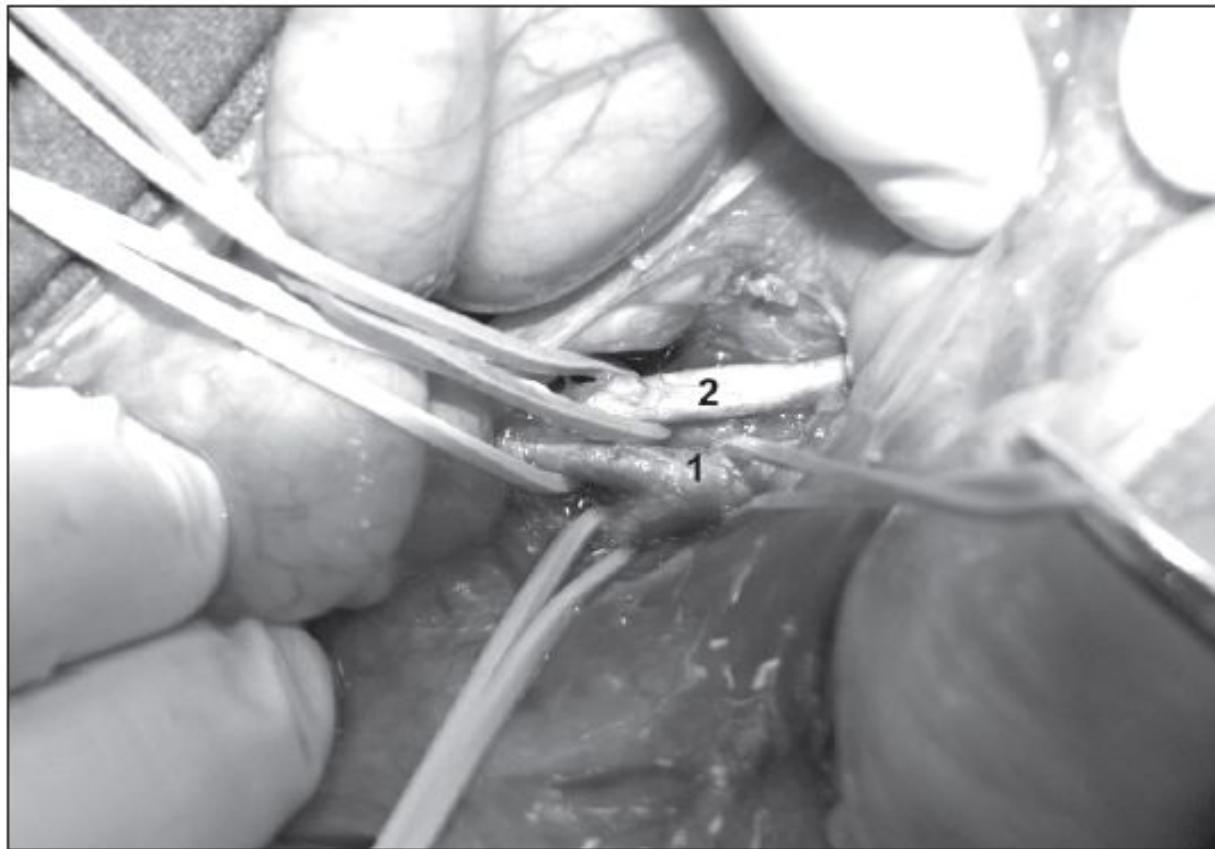


Рис. 3. Операция у реципиента: выделены дистальные отделы брюшной аорты (1) и нижней полой вены (2).

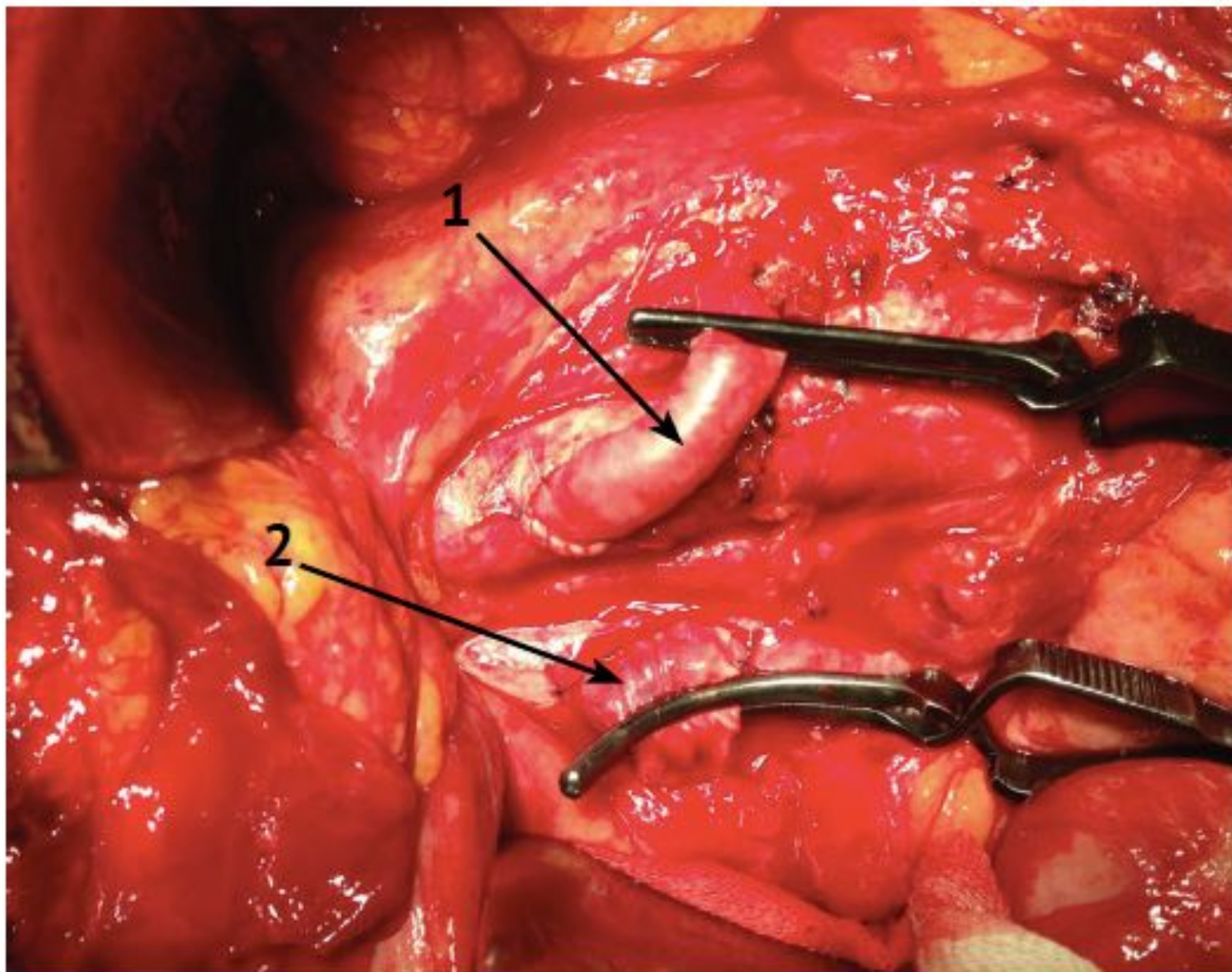
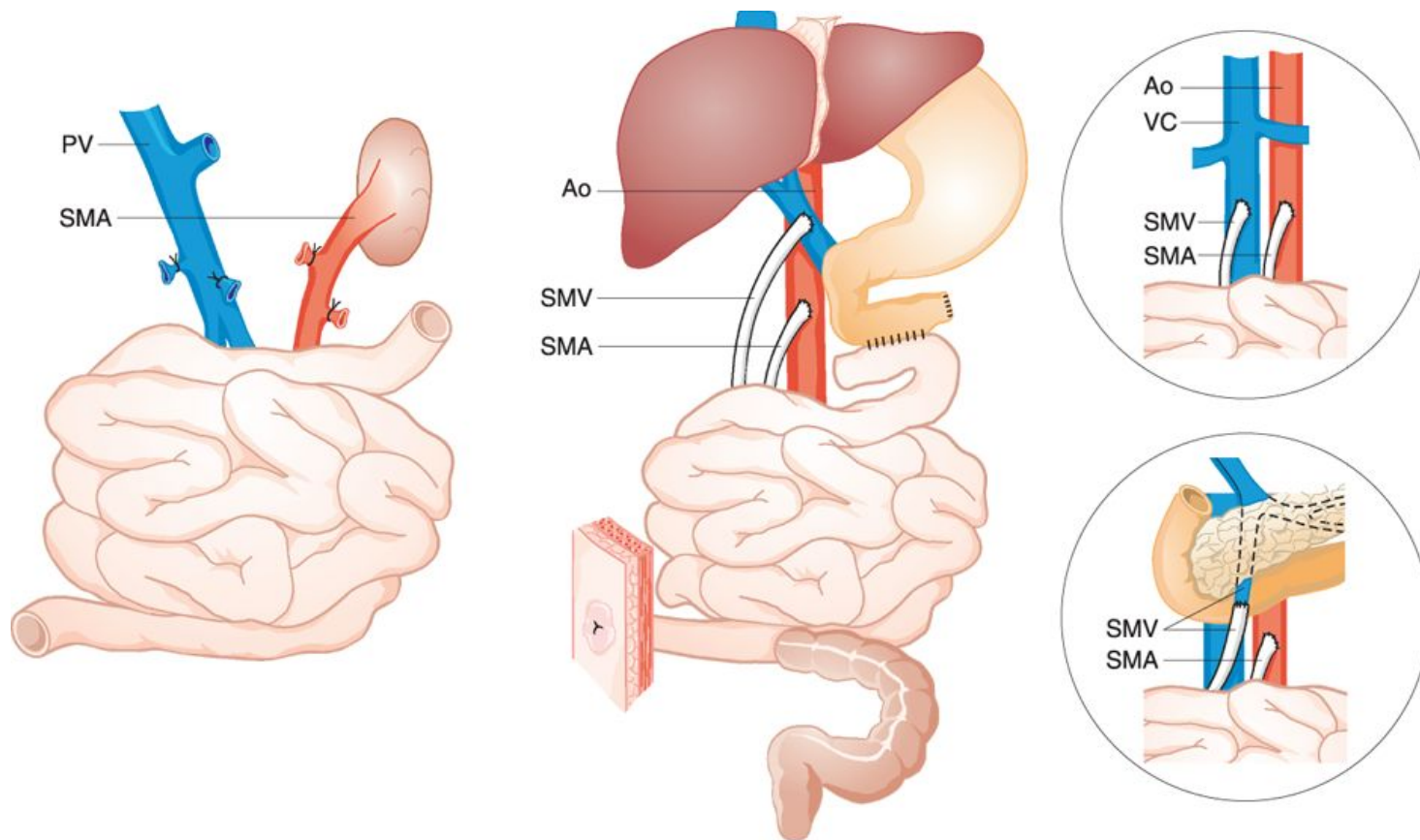


Рис. 1. Сосудистые вставки из донорской артерии (1) и вены (2)

Этапы трансплантации тонкой кишки

Для реваскуляризации кишечного трансплантата можно использовать любые **артериальные и венозные сосуды**, наложение анастомозов с которыми может обеспечить оптимальные условия для кровоснабжения трансплантата



Source: D.E. Longnecker, S.C. Mackey, M.F. Newman, W.S. Sandberg, W.M. Zapol: Anesthesiology, Third Edition Copyright © McGraw-Hill Education. All rights reserved.

- аорта ниже отхождения почечных артерий, подвздошные артерии, а также собственно верхняя брыжеечная артерия реципиента.

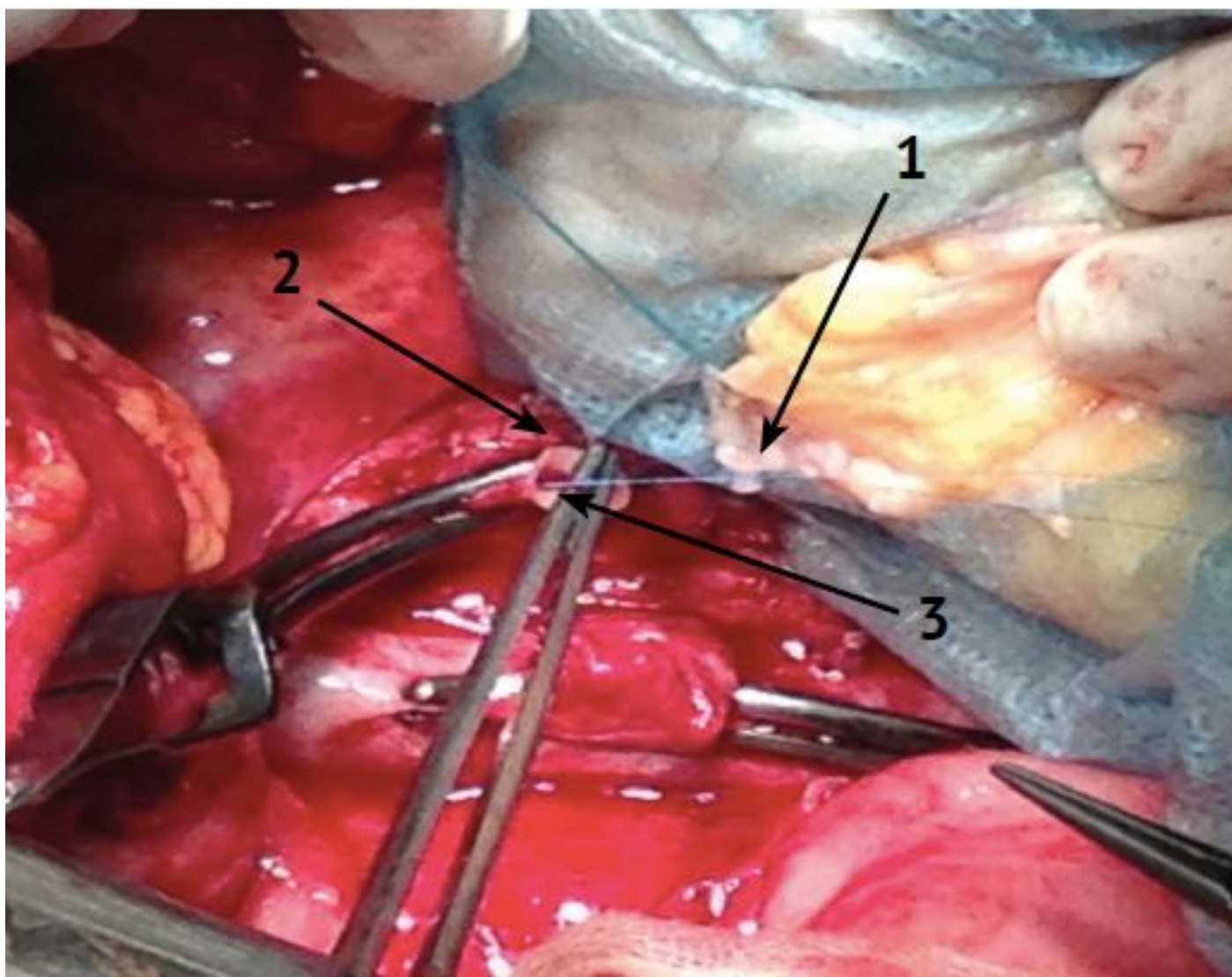


Рис. 2. Этап начала формирования артериального анастомоза между верхней брыжеечной артерией трансплантата (1) и сосудистой артериальной вставкой (2). Наложен 1-й направляющий шов на передний угол будущего анастомоза (3)

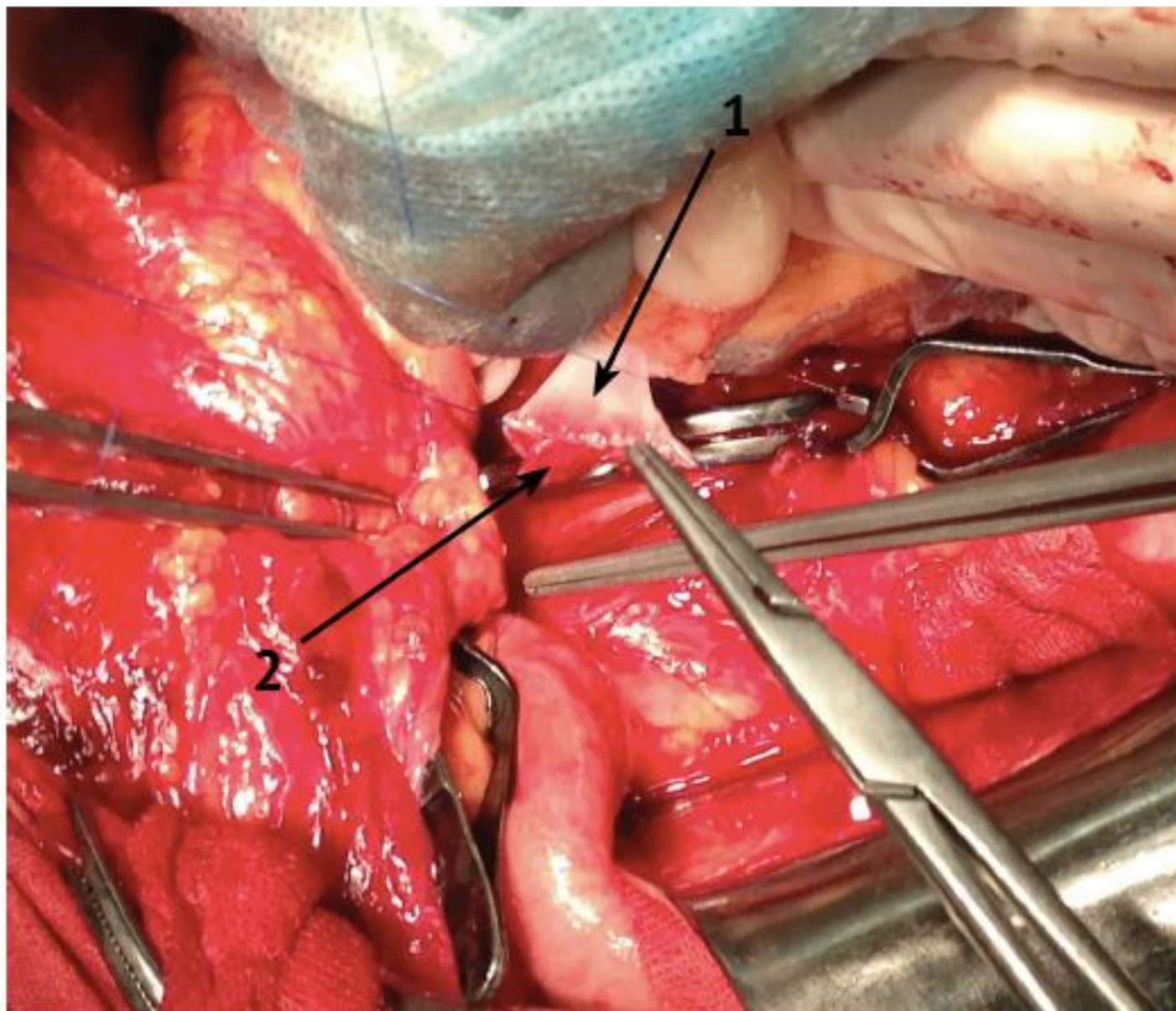


Рис. 3. Завершающий этап формирования венозного анастомоза между верхней брыжеечной веной трансплантата (1) и сосудистой венозной вставкой (2)

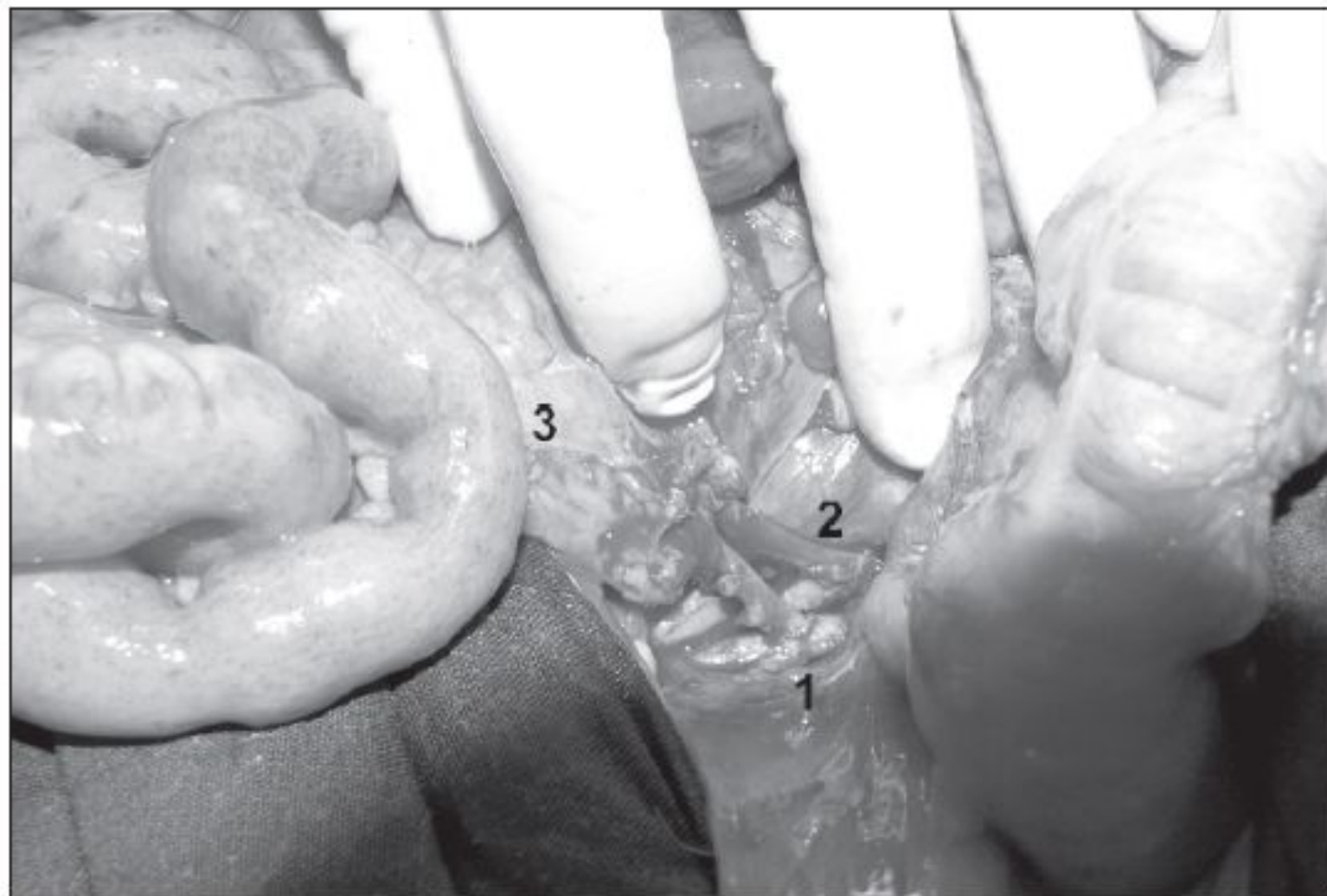
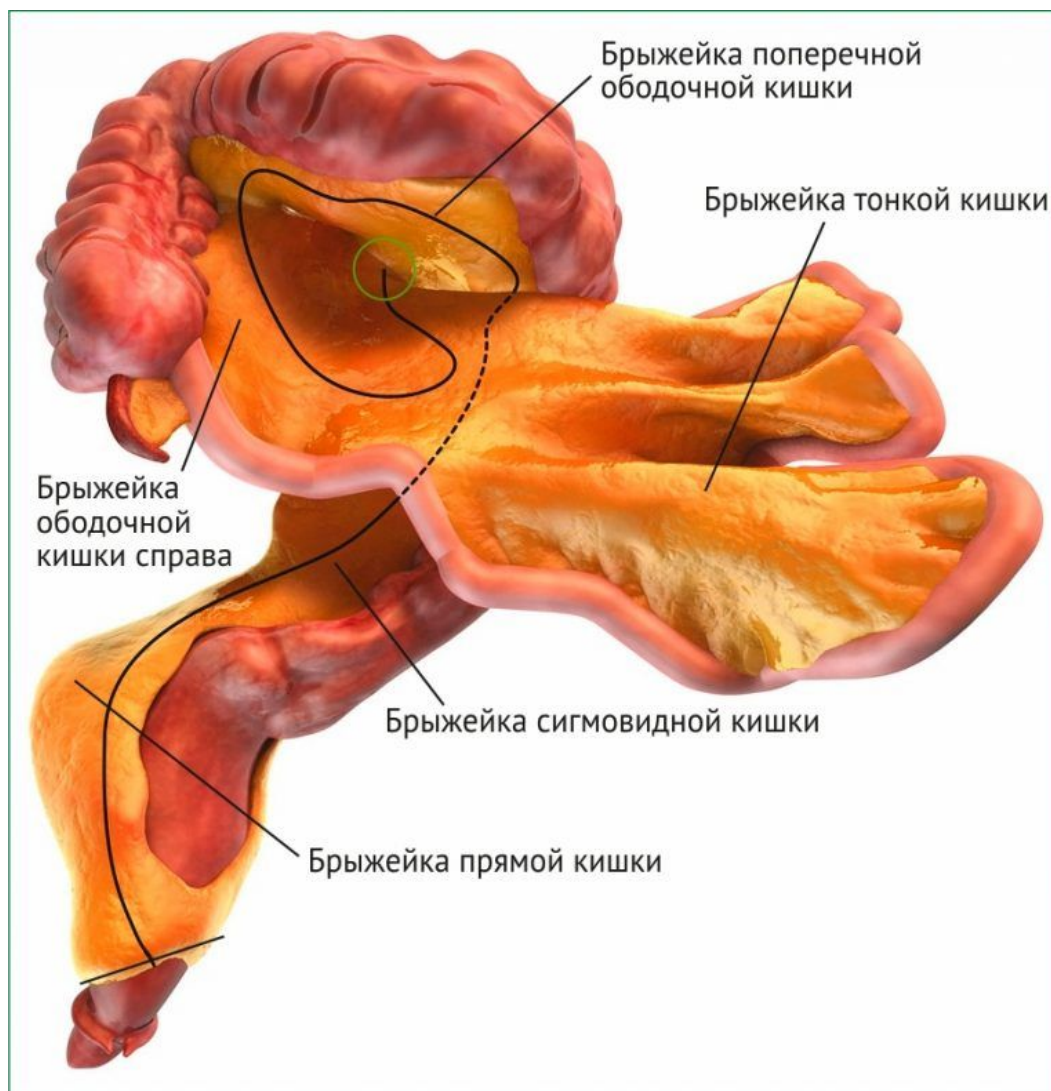


Рис. 4. Имплантация донорского фрагмента кишки: 1 – анастомоз артерии трансплантата с аортой реципиента; 2 – анастомоз вены трансплантата с нижней полой веной реципиента; 3 – брыжейка трансплантата.

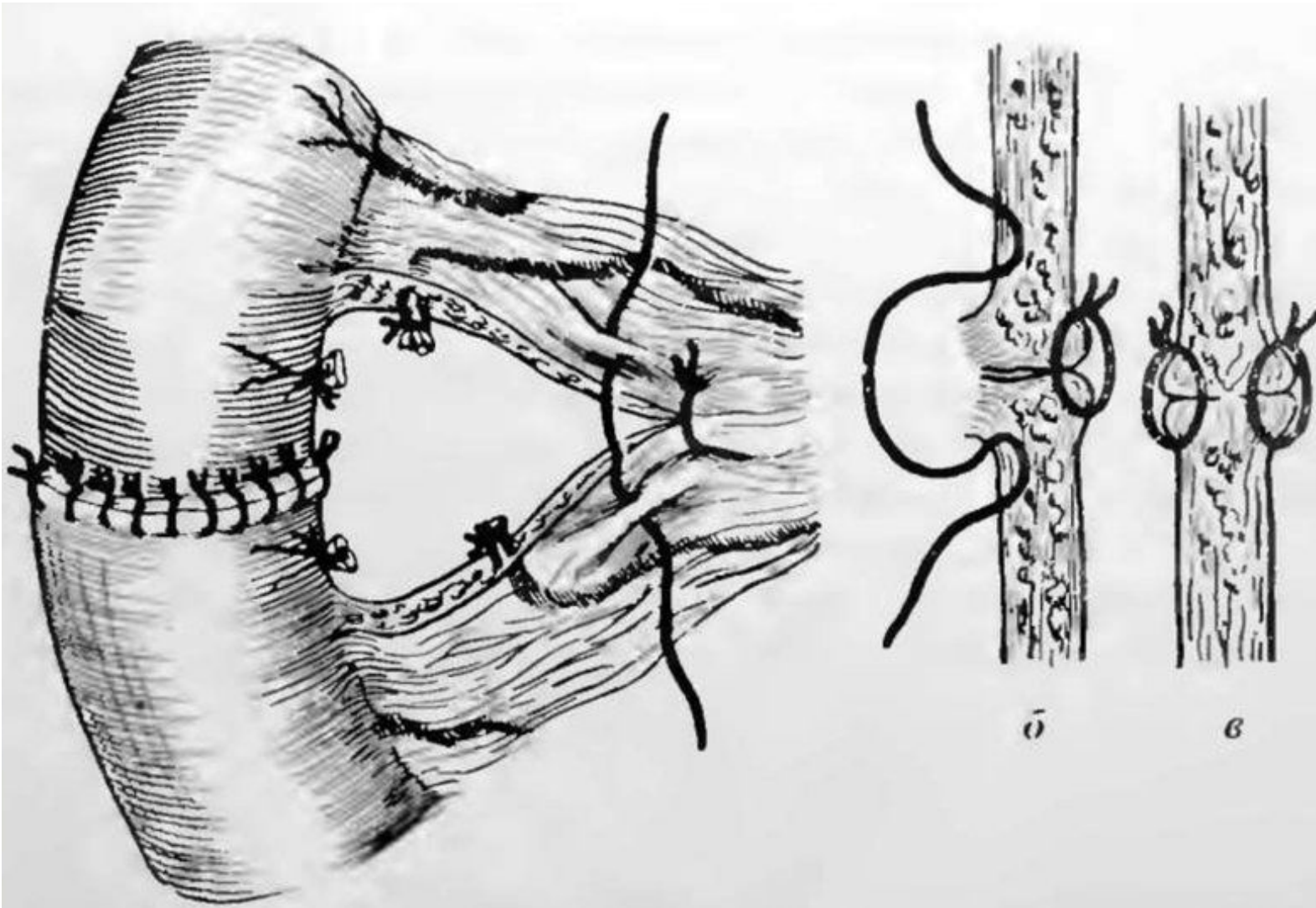
Этапы трансплантации тонкой кишки

Поскольку в состав трансплантата тонкой кишки входит брыжейка, перед наложением сосудистых анастомозов необходимо убедиться в отсутствии перекрутов брыжейки вокруг оси.



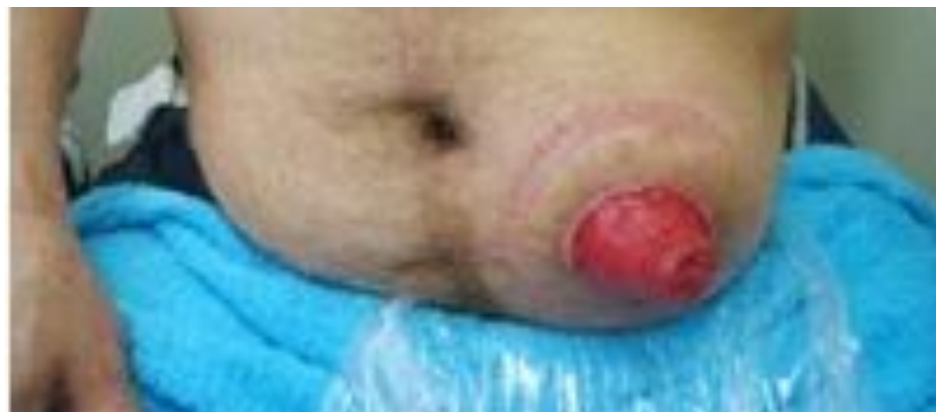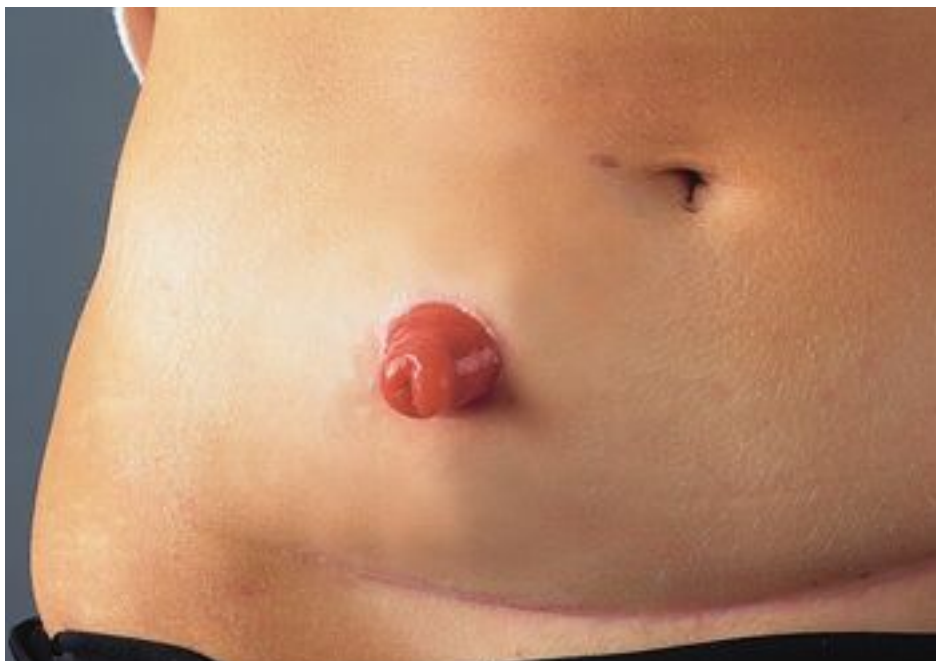Этапы трансплантации тонкой кишки

Для профилактики возможных дальнейших деформаций брыжейки целесообразно отдельными серо-серозными швами фиксировать её в брюшной полости в наиболее выгодном положении.



Этапы трансплантации тонкой кишки

Чтобы создать оптимальные условия консолидации межкишечных анастомозов и исключить застой кишечного содержимого в просвете трансплантата, формируют разгрузочные стомы.

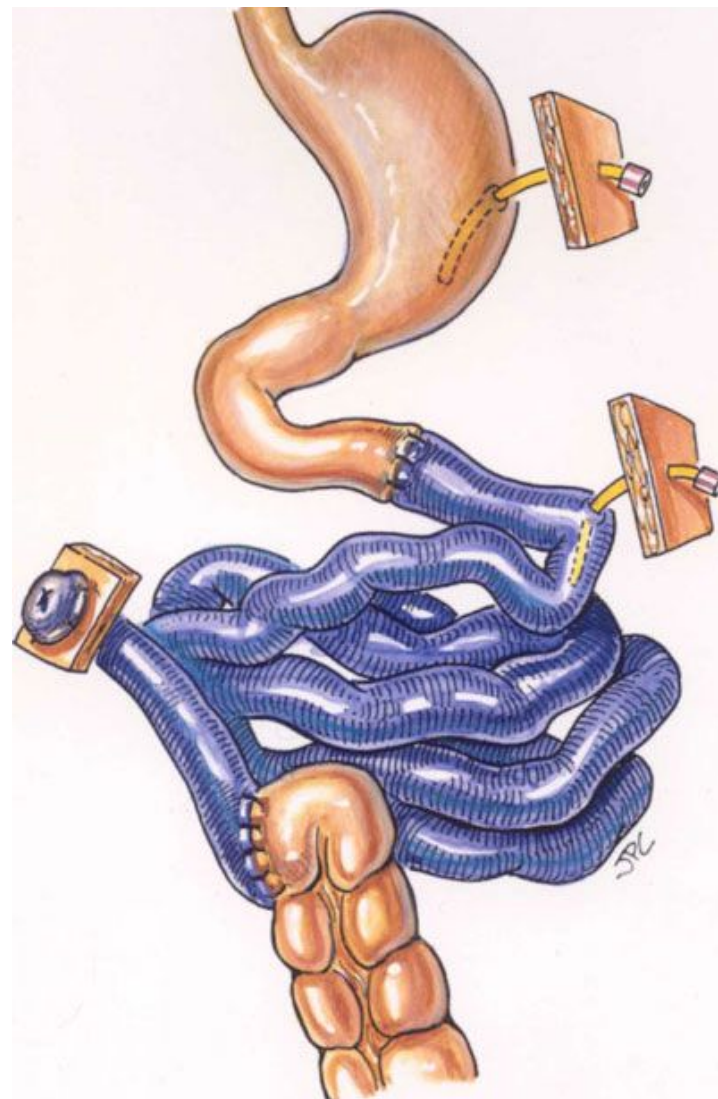
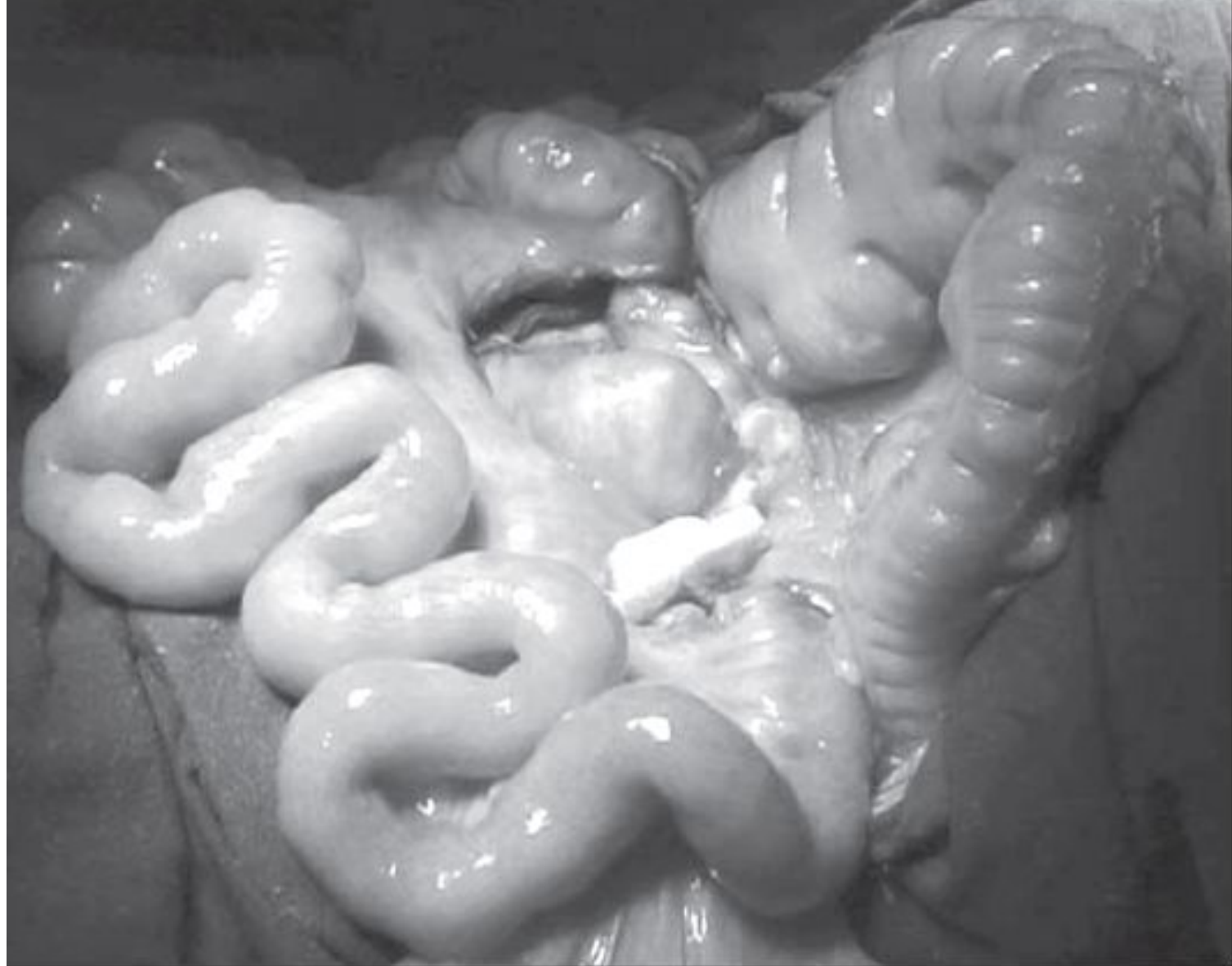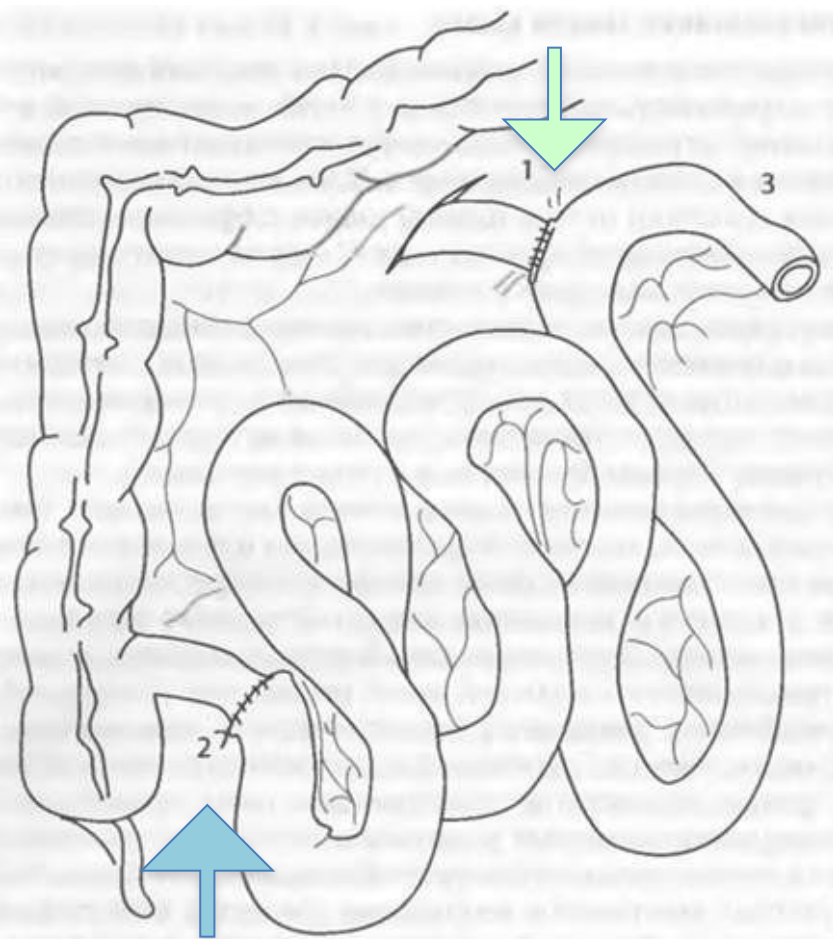


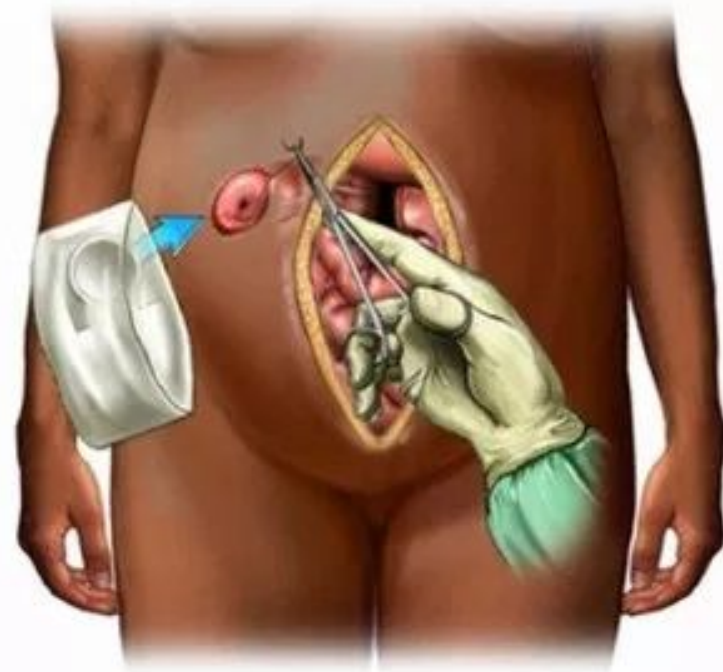

Рис. 5. Перистальтирующая трансплантированная тонкая кишка.

Проксимальный конец трансплантата тонкой кишки выводят в виде концевой энтеростомы на переднюю брюшную стенку, а **проксимальный анастомоз с собственным желудочно-кишечным трактом реципиента выполняют дистальнее «конец-в-бок».**



Энтеростома



Дистальный анастомоз накладывают либо с культей терминального отдела подвздошной кишки, либо непосредственно с толстой кишкой реципиента «конец-в-конец» или «конец-в-бок» в зависимости от анатомической ситуации.

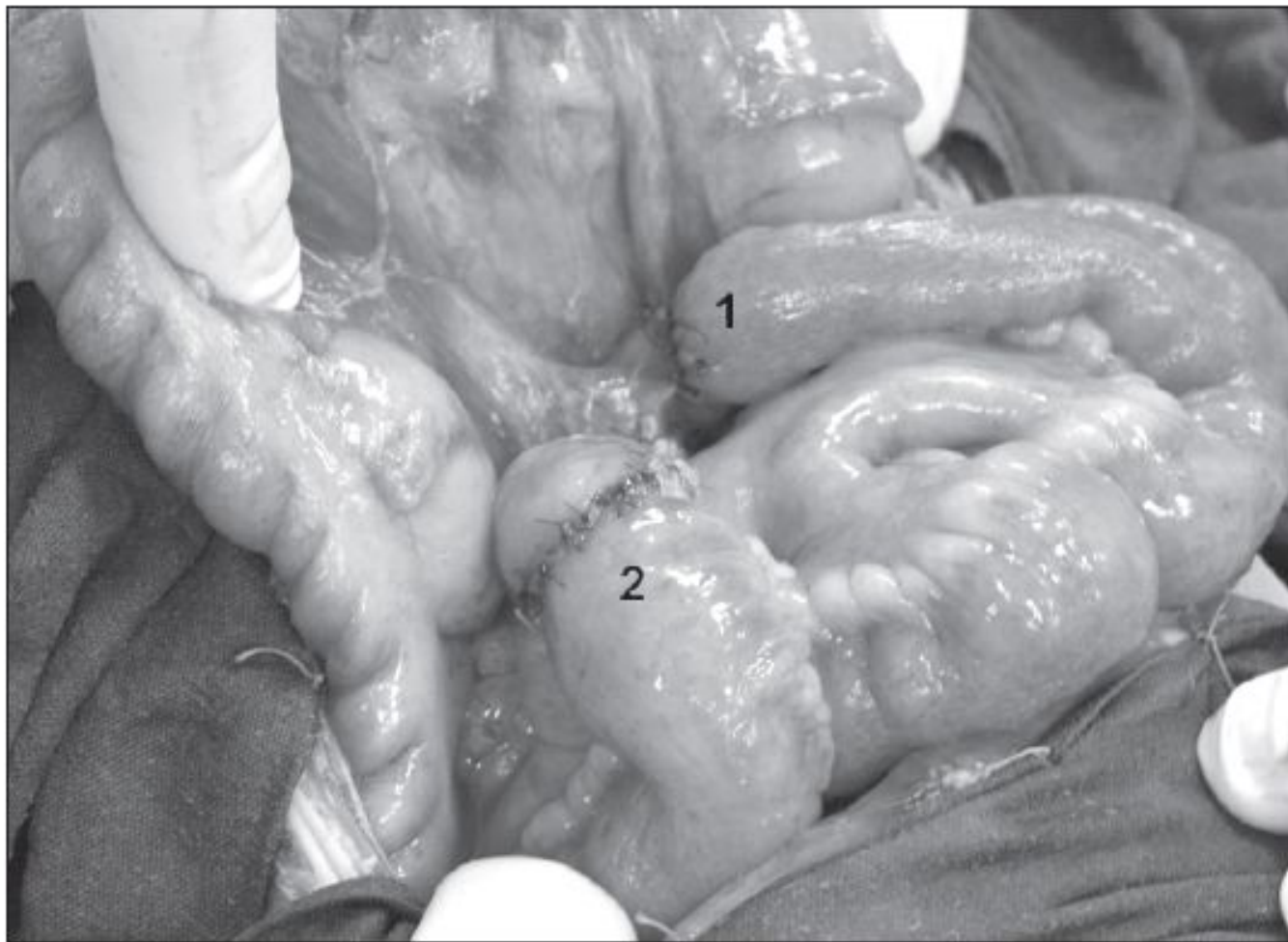
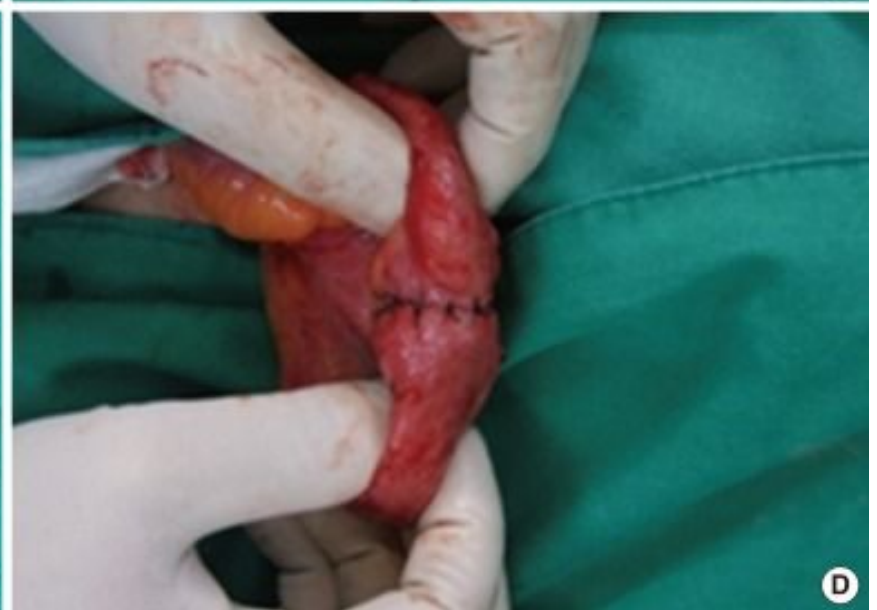
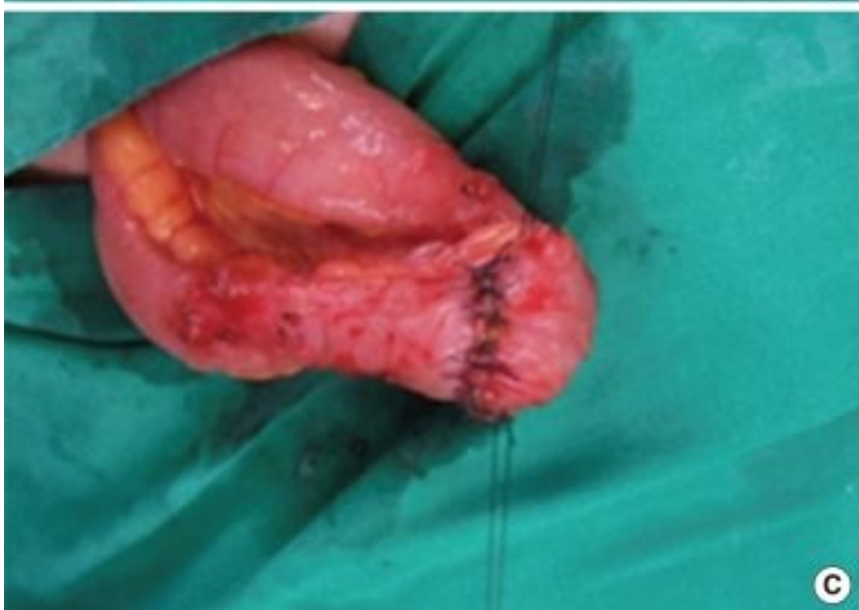
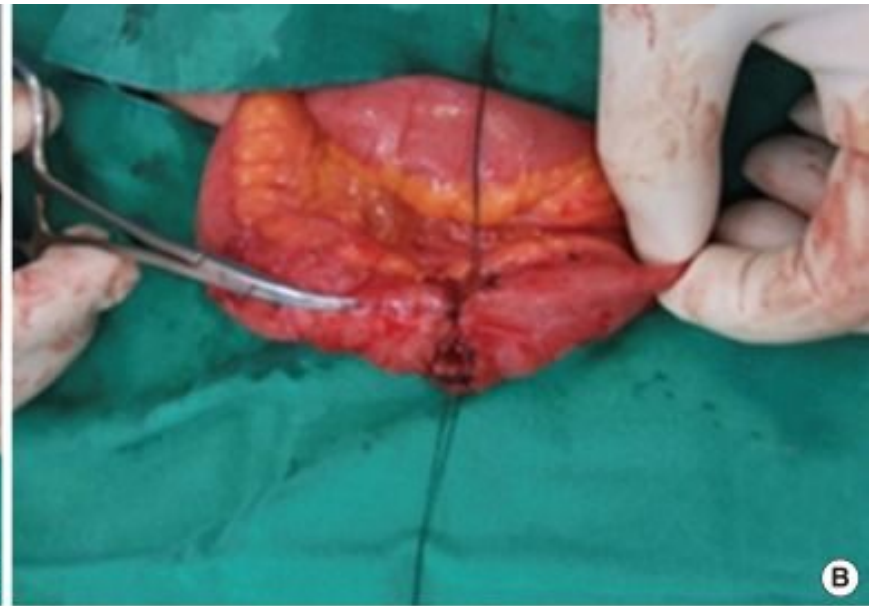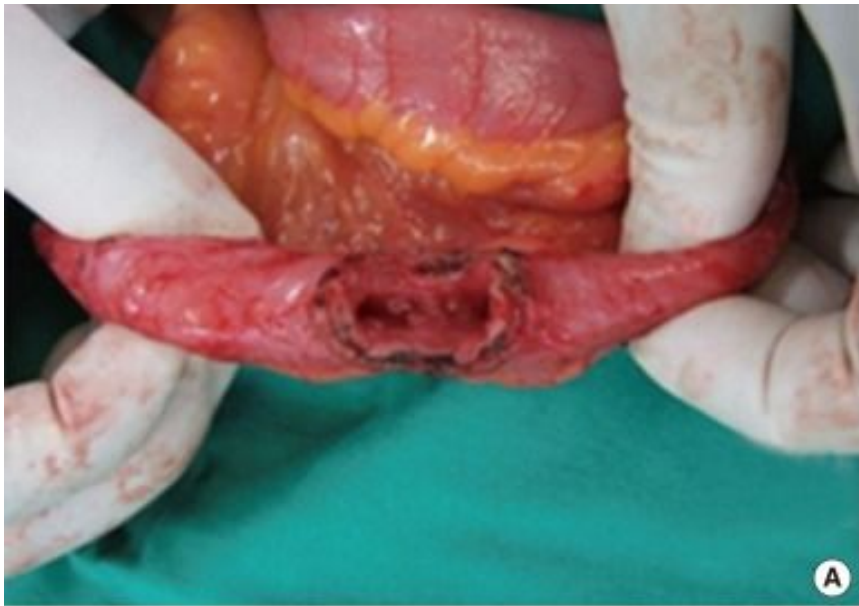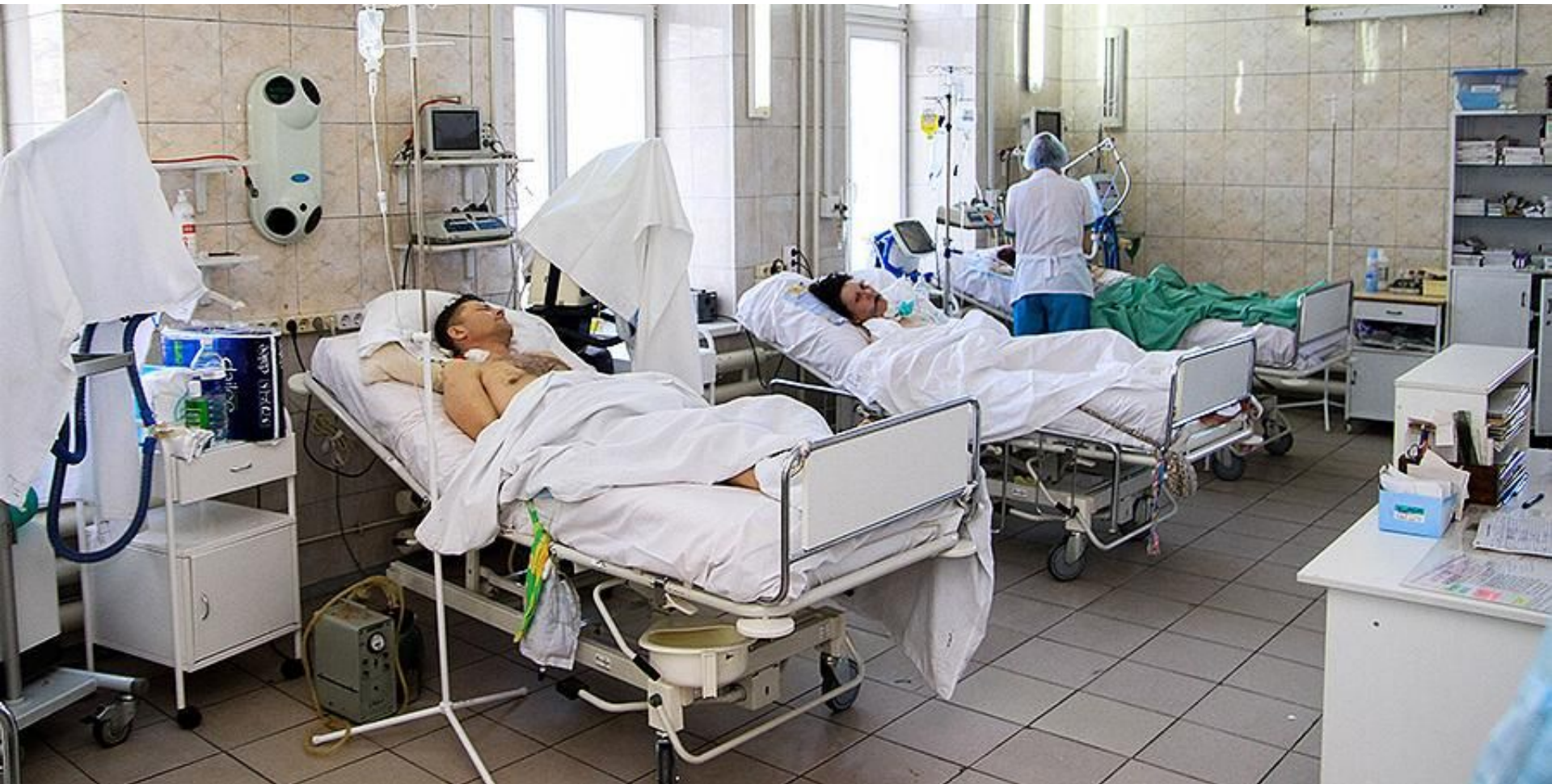Рис. 7. Восстановление непрерывности желудочно-кишечного тракта у реципиента: 1 – анастомоз между тощей кишкой реципиента и проксимальным отделом трансплантированной кишки (конец-в-бок); 2 – анастомоз между дистальным концом трансплантированной кишки и подвздошной кишкой реципиента (конец-в-конец).

Формирование илеостомы необходимо для эндоскопической оценки трансплантата в течение 3-6 месяцев после операции. При благоприятном течении послеоперационного периода илестому **закрывают через 6 месяцев.**



Реабилитация

Ведение послеоперационного периода – сложная комплексная задача. Эти пациенты чувствительны к широкому спектру инфекционных, хирургических, иммунологических осложнений.



После трансплантации пациенту необходимо находиться в палате интенсивной терапии и реанимации

Реабилитация

С учетом исходной тяжести таких пациентов, объема и характера хирургического вмешательства показана комбинированная инфузионная, трансфузионная и медикаментозная терапия.

Иммуносупрессивное лечение проводят по четырёхкомпонентному протоколу:

индукция
иммуносупрессии
гибридными
моноклональными
антителами -
**даклизумабом или
базиликсимабом;**

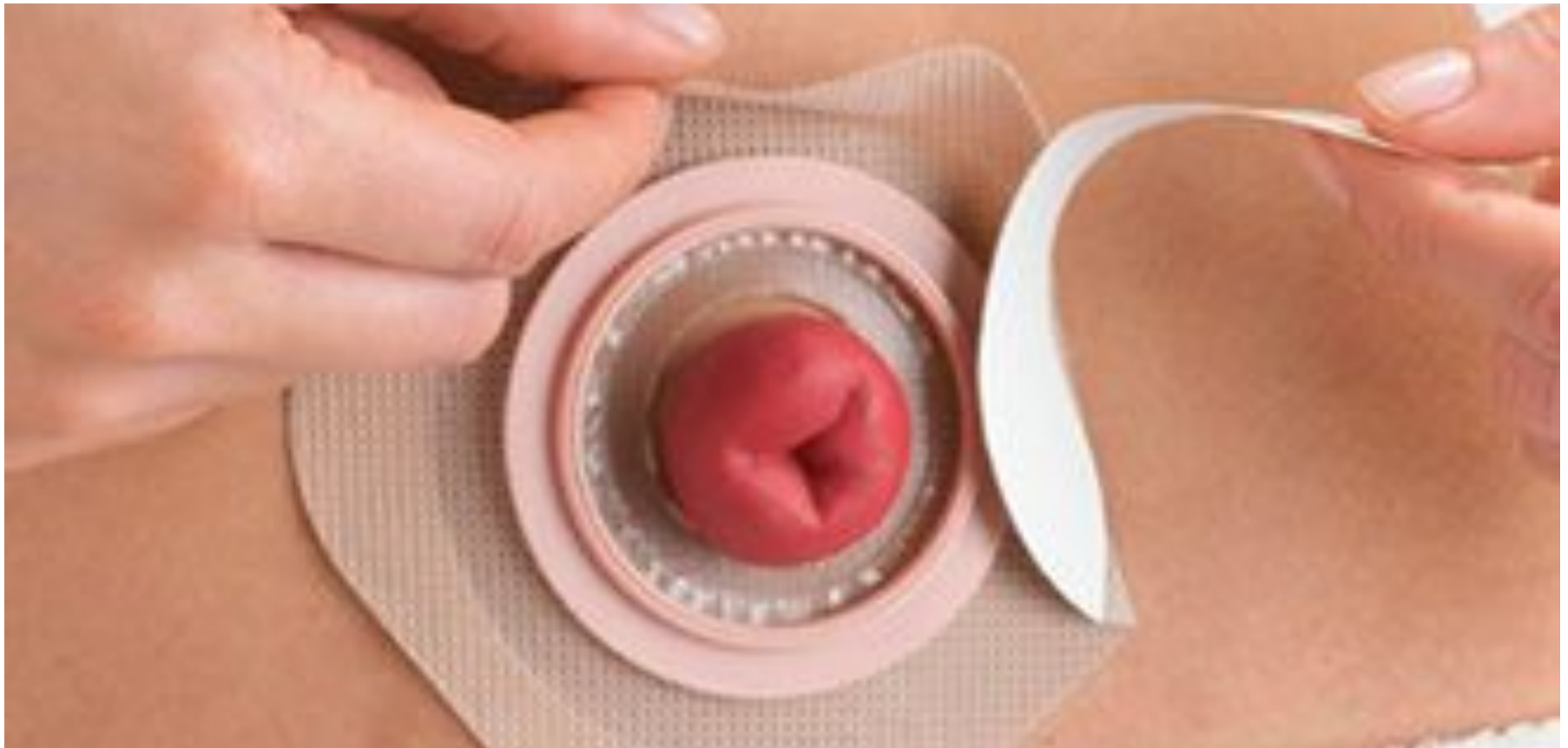основной
компонент
поддерживающего
лечения -
ингибитор
кальциневрина –
такролимус;

глюкокортикоиды
, дозы которых
постепенно
уменьшают;

препараты
**микофеноловой
кислоты.**

Реабилитация

Необходимое условие адекватного контроля реакции отторжения трансплантата - эндоскопическое исследование через энтеростому, которое заключается в осмотре состояния слизистой оболочки трансплантированной кишки и выполнении её биопсии.



Через 3-4 недели после операции при достижении адекватного подавления трансплантационного иммунитета и восстановлении функции желудочно-кишечного тракта энтеростому закрывают и начинают энтеральное питание

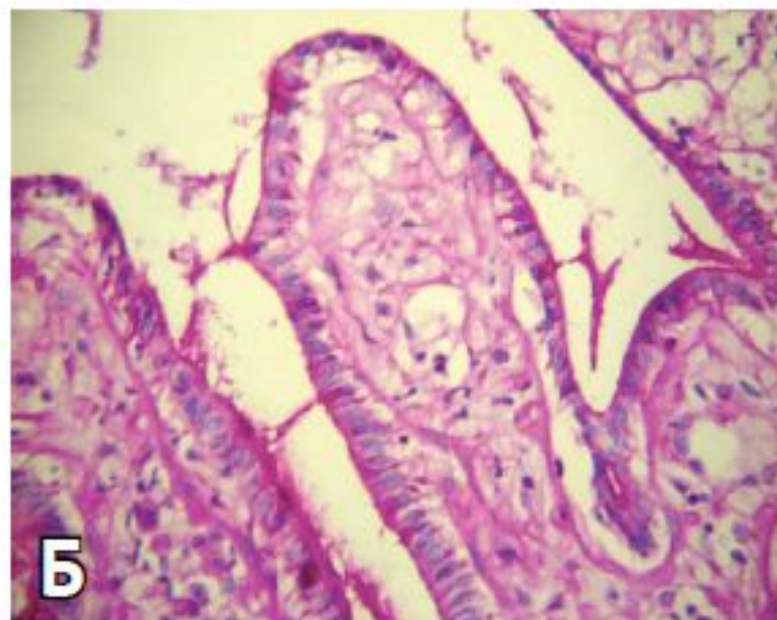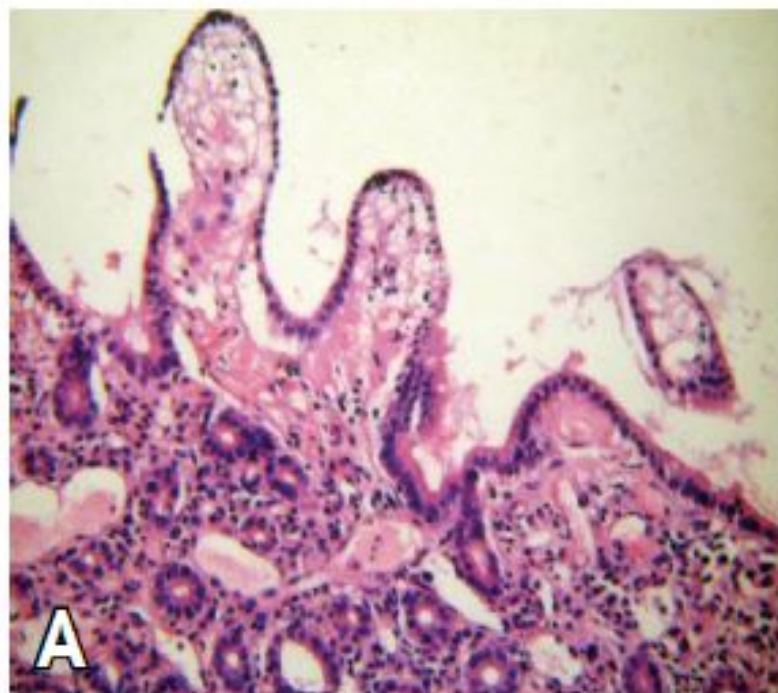


Рис. 6. Гистологическое исследование биоптата слизистой оболочки трансплантата тонкой кишки на 3-и сут после операции. А — Наблюдается укорочение кишечных ворсин тонкой кишки, уплощение эпителия на верхушках, диффузная мононуклеарная инфильтрация и отек стромы, дилатация просвета лимфатических сосудов. Окраска гематоксилином и эозином. Увеличение $\times 250$; Б — Наблюдается истончение и размытость контуров щеточной каемки эпителиоцитов кишечных ворсин с гипоплазией бокаловидных клеток. ШИК-реакция. Увеличение $\times 400$

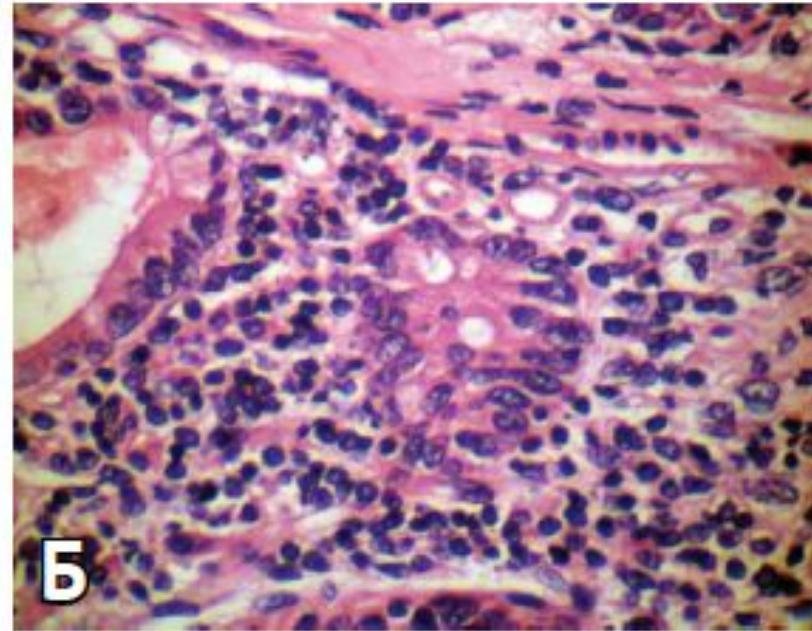
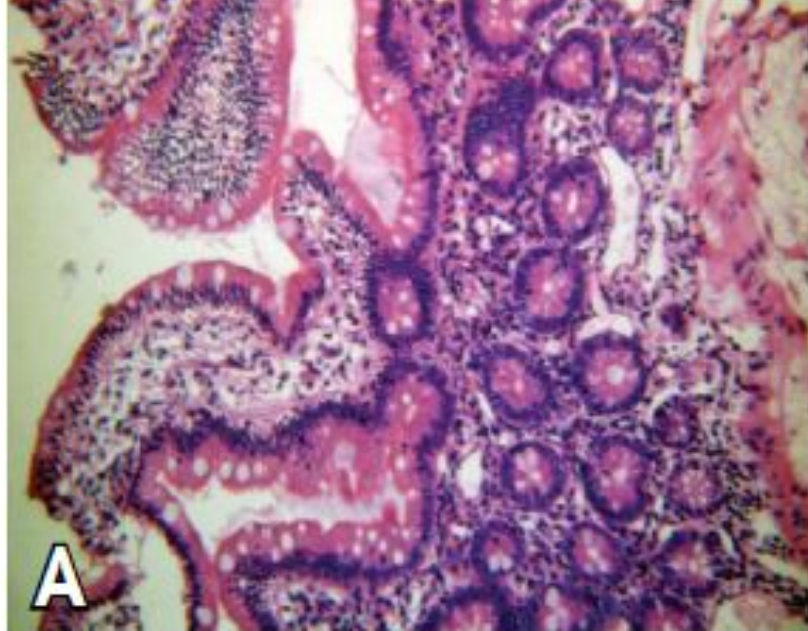


Рис. 7. Гистологическое исследование биоптата слизистой оболочки трансплантата тонкой кишки на 7–10 сут после операции. А — Наблюдается восстановление гистологической структуры кишечных ворсин и всасывающего эпителия. Окраска гематоксилином и эозином. Увеличение $\times 250$; Б — Наблюдается диффузная мононуклеарная инфильтрация стромы криптальных отделов слизистой оболочки тонкой кишки с ориентацией клеток вдоль базальной мембраны желез без повреждения эпителия. Окраска гематоксилином и эозином. Увеличение $\times 400$

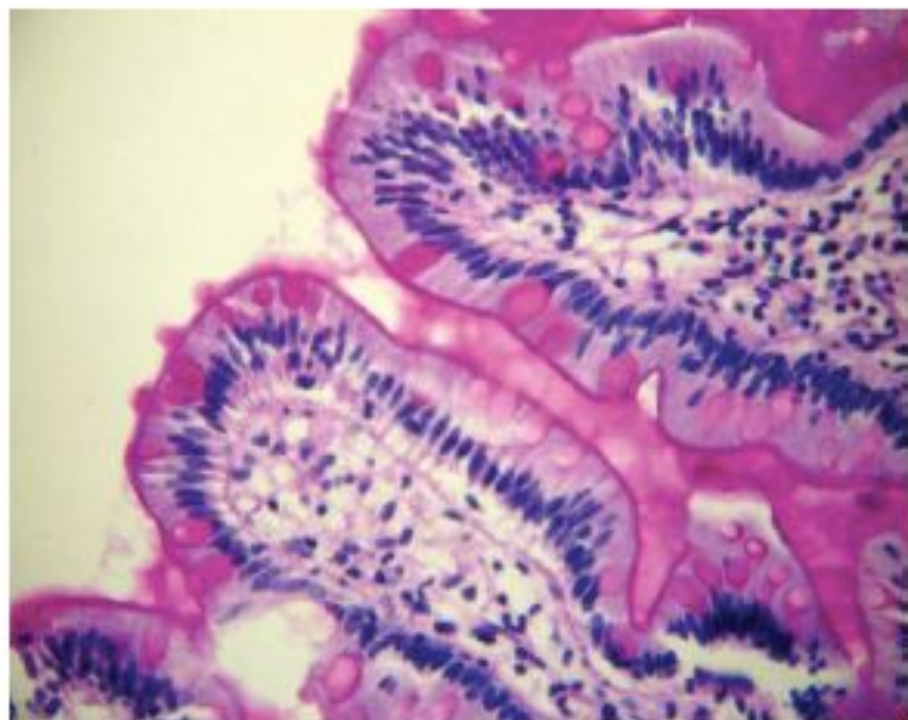


Рис. 8. Гистологическое исследование биоптата слизистой оболочки трансплантата тонкой кишки на 21-е сут после операции. Наблюдается широкий слой гликокаликса щеточной каемки всасывающего эпителия кишечных ворсин с регулярно расположенными бокаловидными клетками. ШИК-реакция. Увеличение x400

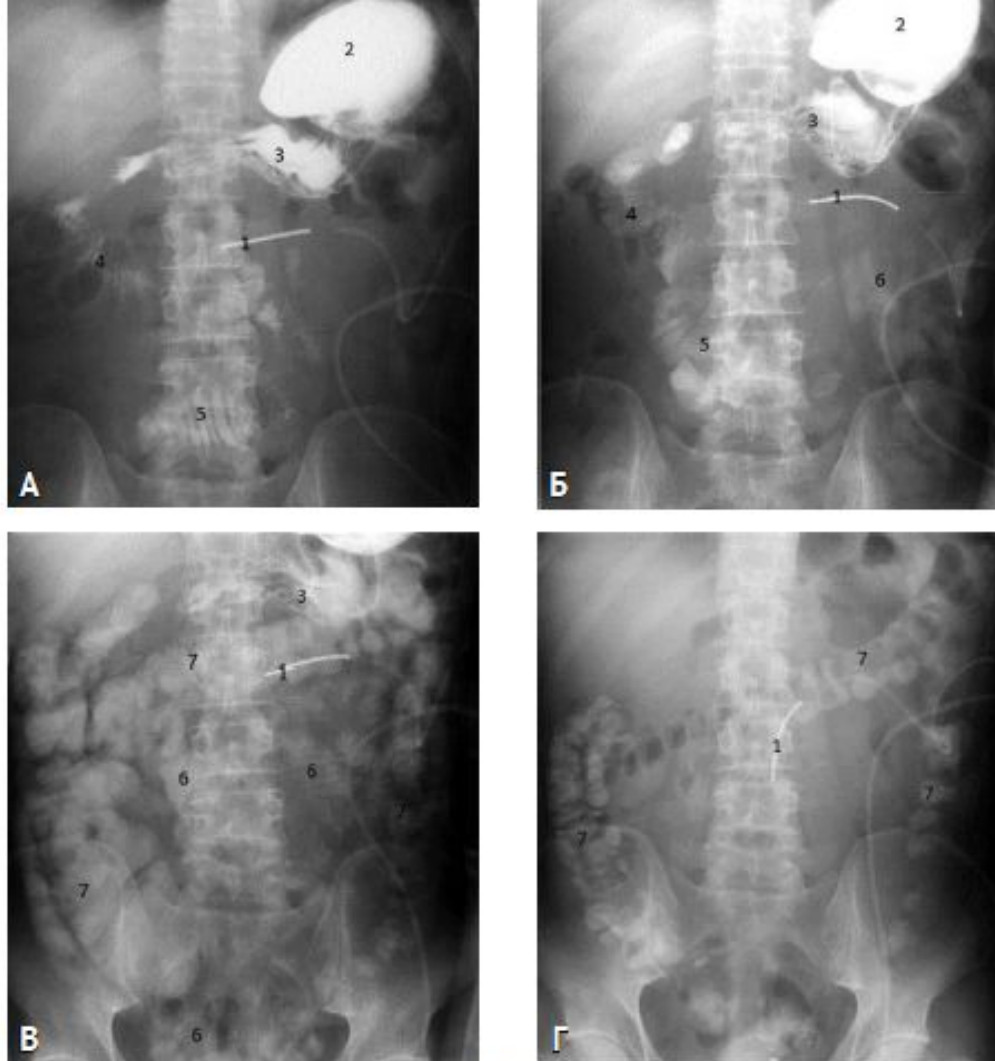



Рис. 5. Состояние после трансплантации тонкой кишки (83–84 сут после операции). Пассаж по кишечнику ионного водорастворимого контрастного вещества (урографин 76% 100 мл). 1 — интестинальный зонд; 2 — свод желудка; 3 — антральный отдел желудка; 4 — петля двенадцатиперстной кишки; 5 — тонкая кишка реципиента; 6 — донорский участок тонкой кишки; 7 — ободочная кишка. А — Рентгенограмма контрастированного желудка и тонкой кишки реципиента после перорального приема 100 мл урографина 76% (горизонтальное положение пациента). Контрастное вещество в желудке, двенадцатиперстной кишке, в тонкой кишке реципиента; Б — Рентгенограмма контрастированной тонкой кишки через 70 мин после начала исследования (горизонтальное положение пациента). Контрастное вещество в желудке, двенадцатиперстной кишке, в тонкой кишке реципиента и в донорском участке тонкой кишки; В — Рентгенограмма контрастированной тонкой кишки через 2 ч 30 мин после начала исследования (горизонтальное положение пациента). Сохраняется контрастное вещество в желудке, двенадцатиперстной кишке. Тонкая кишка контрастирована на всем протяжении. Отмечается поступление контрастного вещества в толстую кишку — пассаж по тонкой кишке сохранен; Г — Рентгенограмма брюшной полости через 24 ч после перорального приема 100 мл урографина 76% (горизонтальное положение пациента). Контрастное вещество и газ по ходу толстой кишки на всем протяжении. Желудок и тонкая кишка контрастное вещество не содержат

Послеоперационные осложнения

- Хирургические осложнения;
- Послеоперационное кровотечение;
- Сосудистые осложнения (тромбозы, стенозы анастомозированных сосудов);
- Несостоятельность кишечных анастомозов;
- Перфорация кишки;
- Осложнения со стороны желудочно-кишечного тракта;
- Эрозивно-язвенной поражение желудка и двенадцатиперстной кишки.
- Желудочно-кишечное кровотечение;
- Язвенные колиты;
- Нарушение моторики желудочно-кишечного тракта;
- Нарушение водно-электролитного баланса;
- Мальабсорбция;
- Отсутствие прибавки в весе;
- Пищевая аллергия;
- Отторжение:
 - Острое;
 - Хроническое.
- Инфекционные осложнения;
- Бактериальные;
- Вирусные;
- Грибковые;
- Плохая психосоциальная адаптация.

Профилактика и диспансерное наблюдение

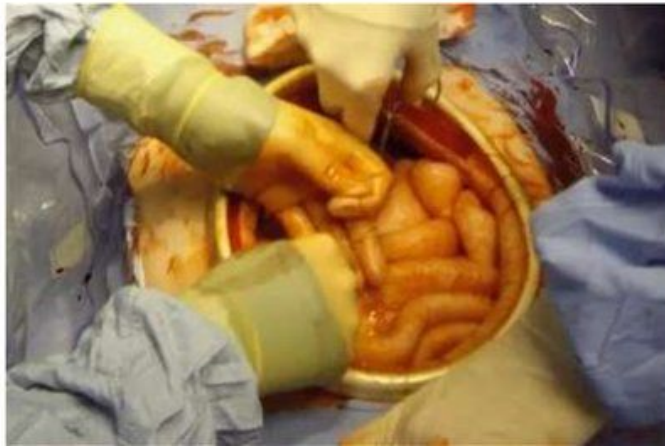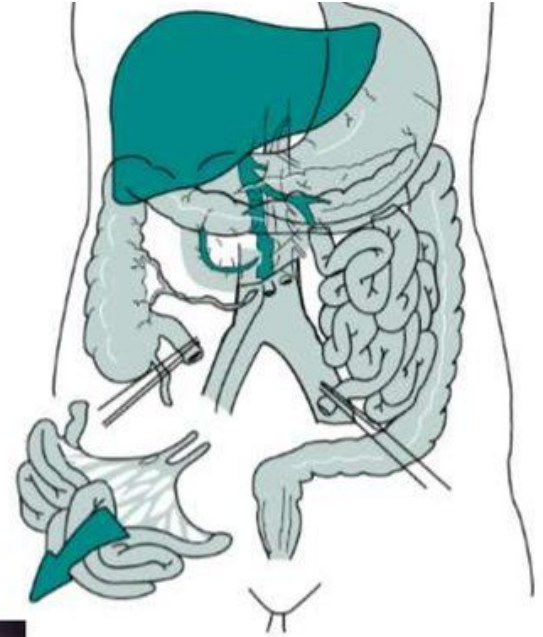
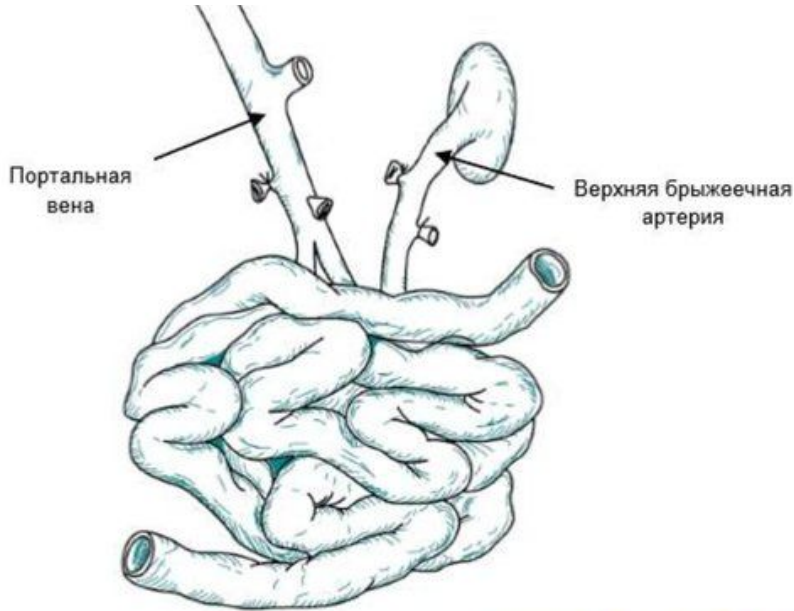
После выписки из стационара реципиенту **необходимо регулярно проходить амбулаторное обследование** в трансплантационном с целью профилактики развития отдаленных осложнений.



Проведение иммуносупрессивной терапии, профилактика ЦМВ-инфекции и др. требует **систематического приема препаратов.**

Вывод

Трансплантация тонкой кишки - операция, спасающая жизнь больного, поэтому проблема выживания тонкокишечного трансплантата весьма актуальна. Для её решения ведут активную разработку новых иммуносупрессоров и схем иммуносупрессивной терапии.



Спасибо за внимание!

