

Фантомный курс Биомеханизм родов

Ассистент кафедры акушерства и
гинекологии ПДО

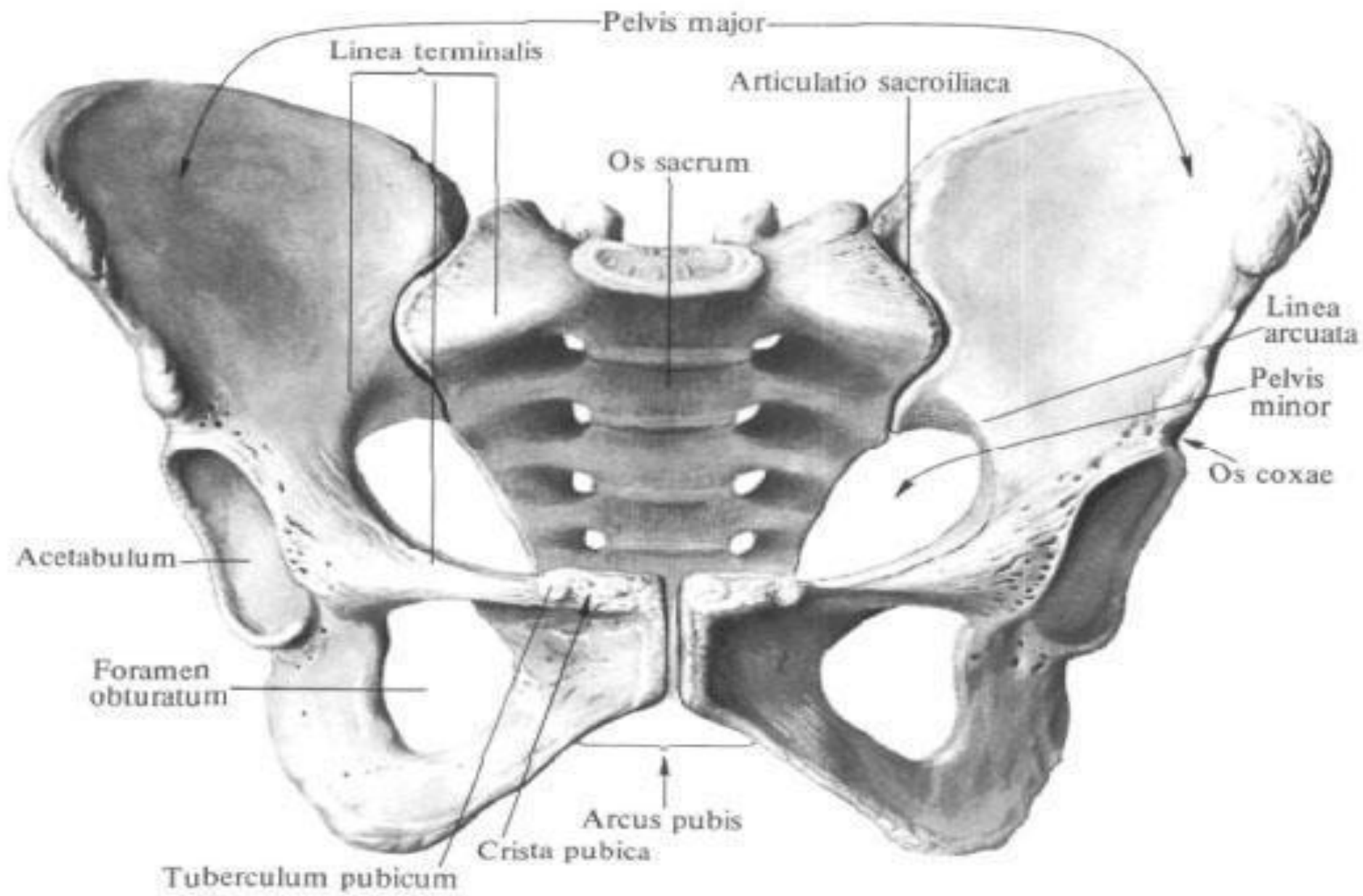
Куклина Лариса Владимировна

Омск, 2016 г.

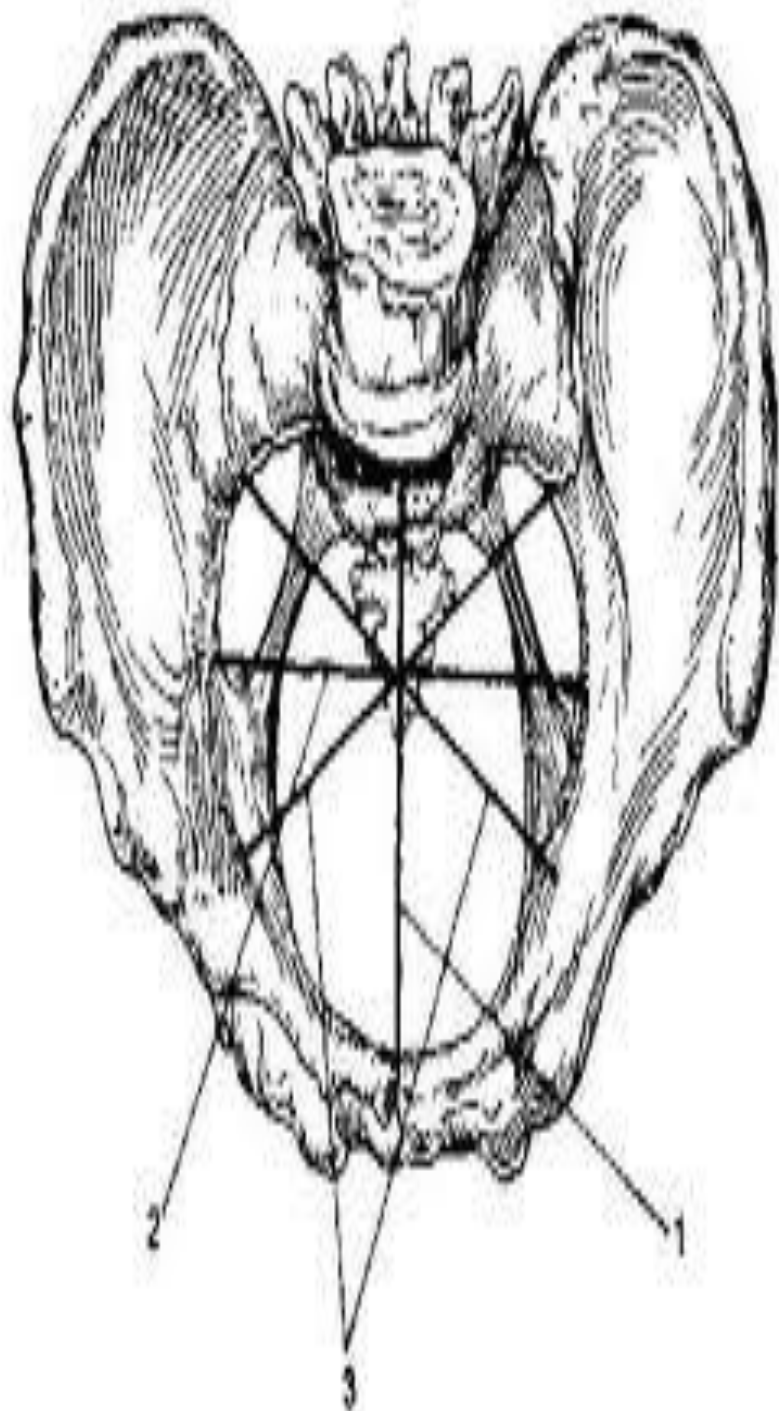
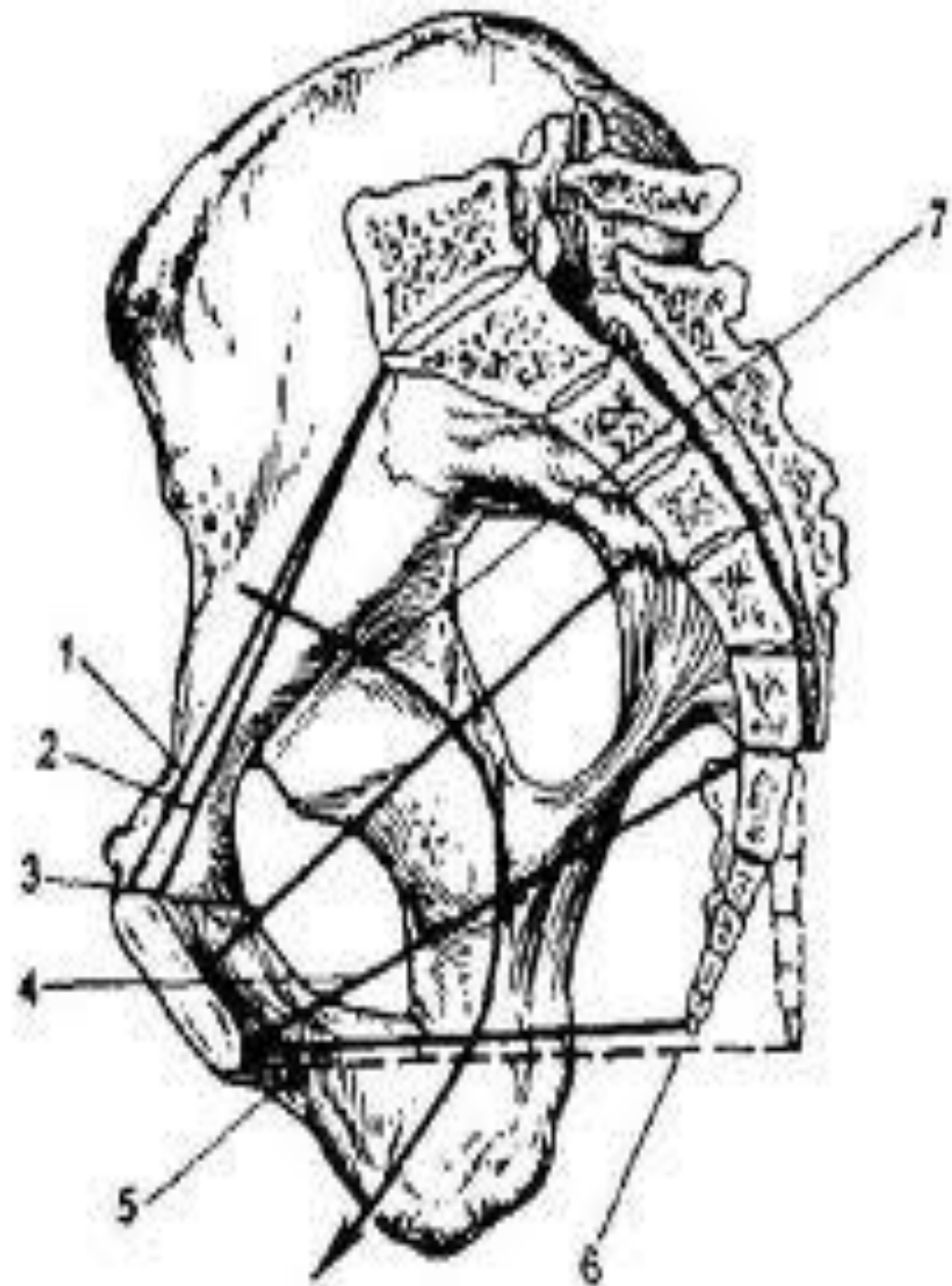
Биомеханизм родов

— закономерная совокупность всех движений, которые совершает плод, проходя по родовым путям матери.

На фоне поступательного движения по родовому каналу плод осуществляет сгибательные, вращательные и разгибательные движения.



Таз, pelvis, женский; вид спереди.



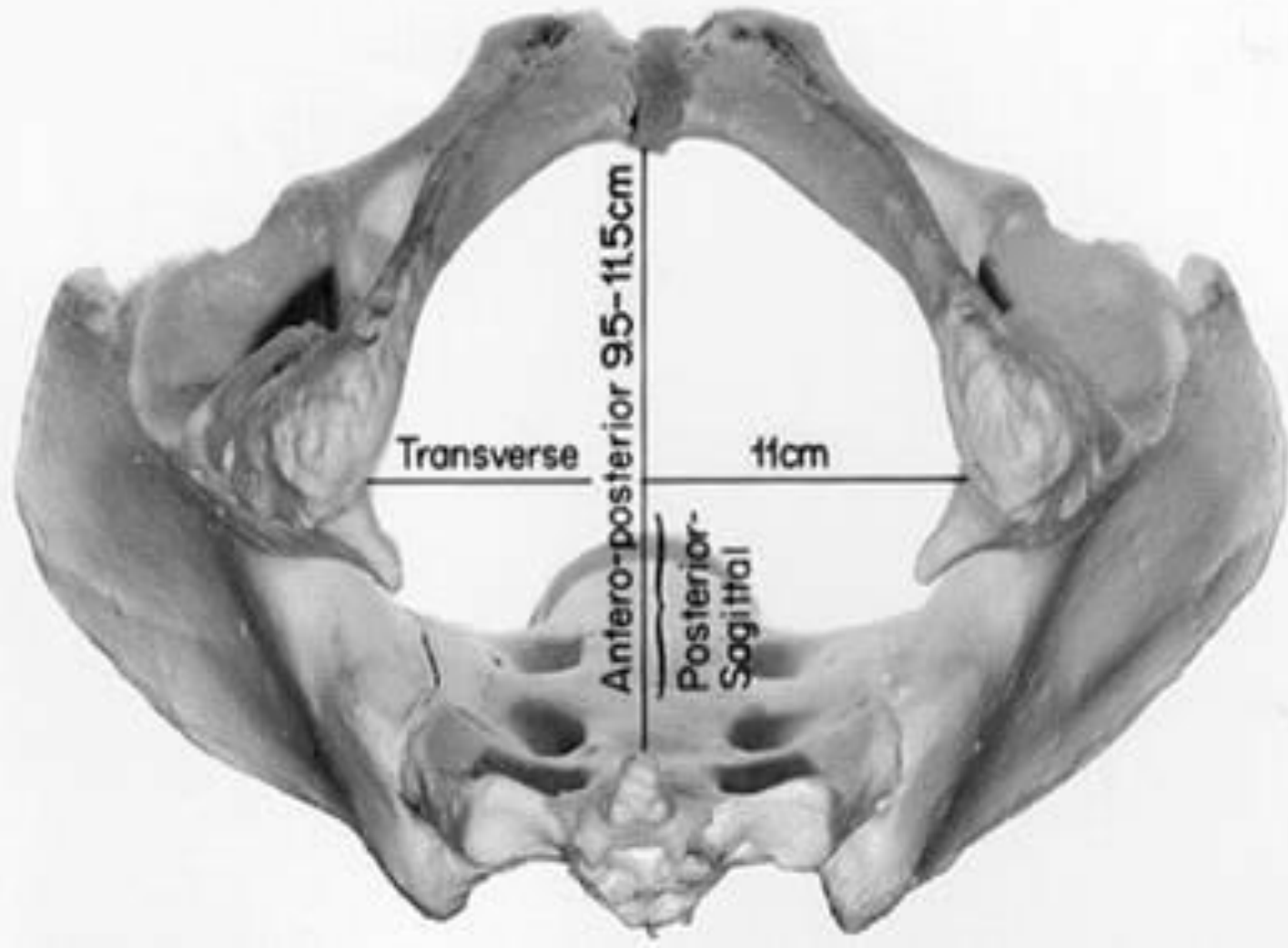
11

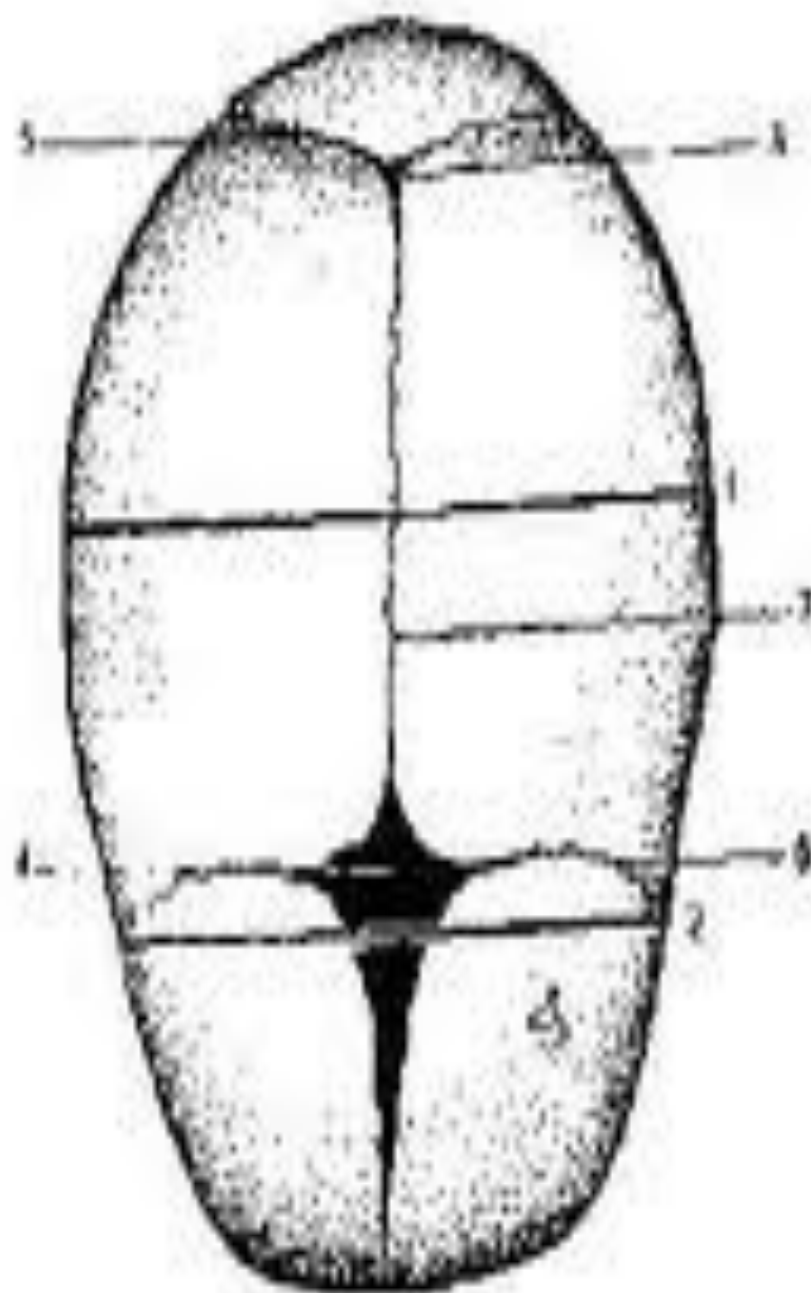
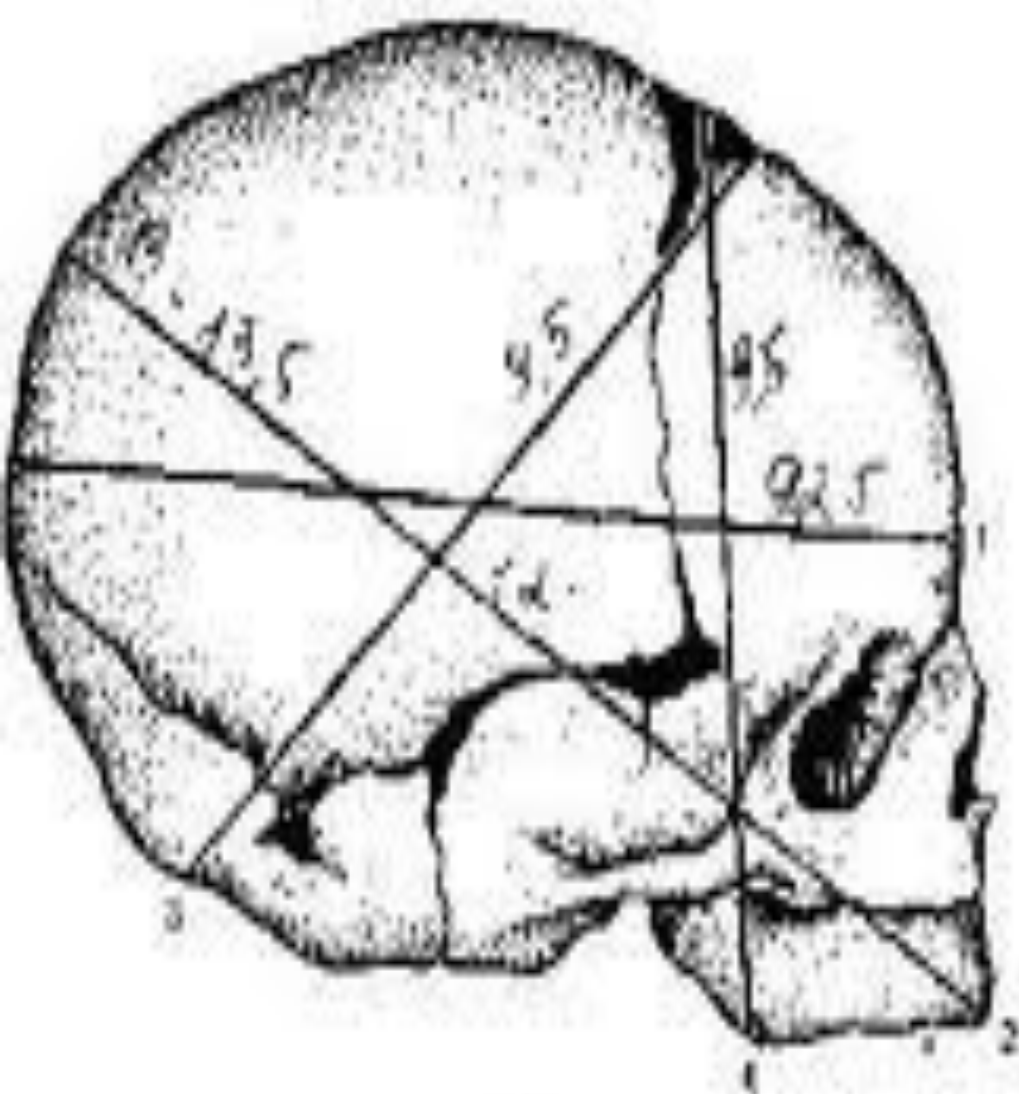
13,5

12,5

10,5

11,5





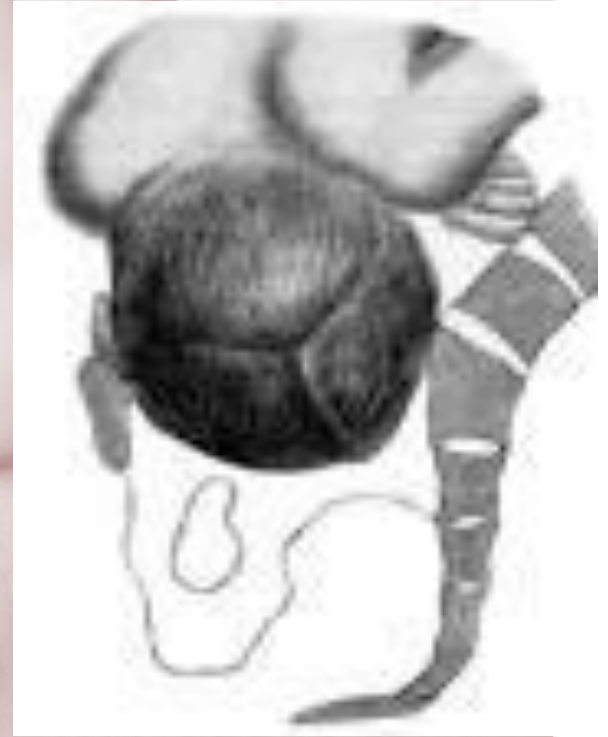Затылочное предлежание

— такое предлежание, когда головка плода находится в согнутом состоянии и наиболее низко расположенной областью ее является затылок.

Роды в затылочном предлежании составляют около 96% всех родов. При затылочном предлежании может быть *передний* и *задний вид*. Передний вид чаще наблюдают при первой позиции, задний – при второй.

Синклитическое (осевое) вставление

— стреловидный шов
располагается по срединной
линии (по оси таза) - на
одинаковом расстоянии от
лонного сочленения и мыса



Патологическое асинклитическое вставление

– резко выраженные степени внеосевого вставления головки

- *передний (асинклитизм Негеле)*, когда стреловидный шов приближен к крестцу, и **передняя теменная кость** опускается первой в плоскость входа малого таза, на ней расположена ведущая точка
- *задний (асинклитизм Литцмана)*, при котором первой в таз опускается **задняя теменная кость**, стреловидный шов отклонен кпереди к лону

Причины асинклитизма

- ❖ расслабленное состояние брюшной стенки
- ❖ расслабленное состояние нижнего сегмента матки
- ❖ узкий таз

Степень асинклитизма определяют при влагалищном исследовании по месту расположения и возможности достижения стреловидного шва.

Исправление асинклитизма

путем изменения угла наклона таза:

- при переднетеменном асинклитизме - увеличением этого угла (валик под поясницу, вальхеровское положение)
- при заднетеменном - уменьшением его (валик под крестец, притягивание бедер роженицы к животу, полусидячее положение)

Неправильные стояния головки

Высокое прямое стояние стреловидного шва (0,2-1,2%) - головка плода, фиксированная прямым своим размером (12 см) в прямом размере входа в таз (11 см), встречает со стороны лонного сочленения и мыса трудно преодолимое препятствие.

Неправильное стояние

ГОЛОВКИ

Причины: узкий таз, широкий таз, недоношенность плода, случайное, в момент излития, вод прямое стояние стреловидного шва над входом в таз.

Роды возможны, если: соответствие головки плода и таза матери, хорошая конфигурация головки, родовая деятельность достаточной силы.

Головка плода продвигается по родовому каналу в прямом размере всех плоскостей малого таза, не совершая внутренний поворот.

Неправильное стояние головки

Низким поперечным стоянием стреловидного шва называют патологию родов, характеризующуюся стоянием головки стреловидным швом в поперечном размере выхода таза.

Причины: узкий таз (плоский, особенно, плоскорахитический), маленькие размеры головки плода, сниженный тонус мышц тазового дна.

Ведение родов выжидательное (до двух часов) до появления осложнений со стороны матери или плода (гипоксия).

Биомеханизм родов при переднем виде затылочного предлежания

Первый момент - сгибание головки

Второй момент - внутренний поворот головки

Третий момент - разгибание головки

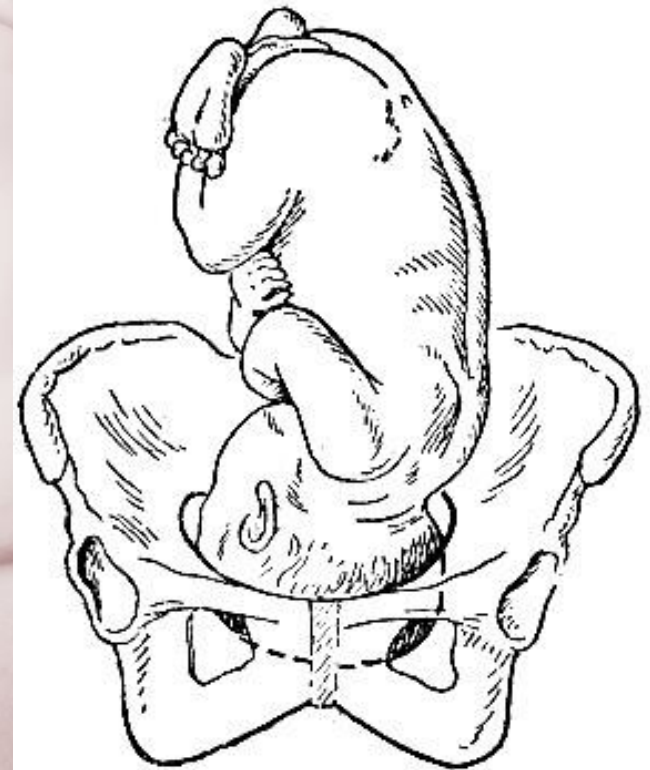
Четвертый момент - внутренний поворот
плечиков и наружный поворот головки плода

1. Сгибание головки

Головка плода вставляется во вход в малый таз в состоянии умеренного сгибания, **синклитически**, в **поперечном** или в одном из **косых** его размеров.

Ведущая точка – **малый родничок**.

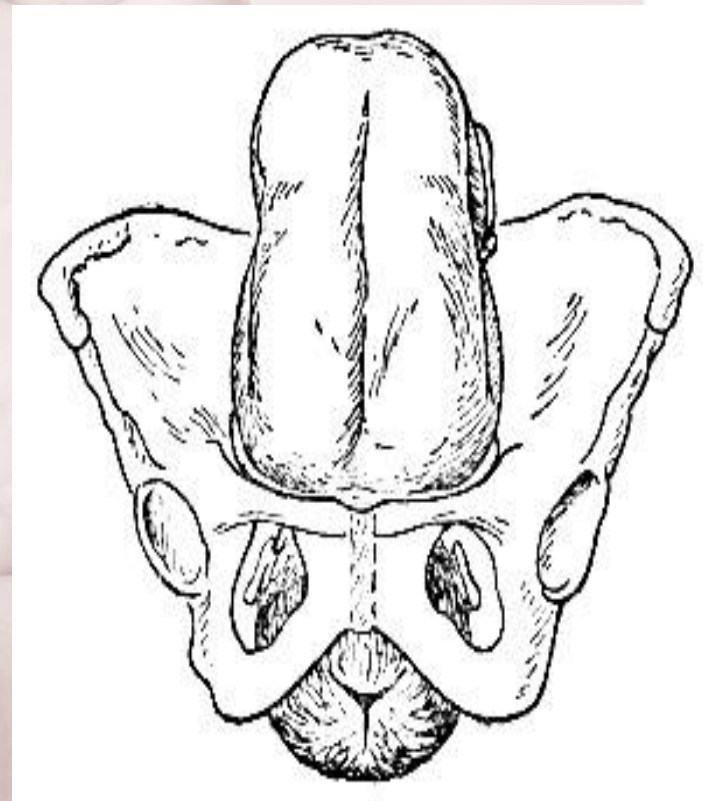
Сгибание до **малого косо**го размера.



II. Внутренний поворот головки

Происходит при переходе из широкой в узкую часть полости малого таза.

Стреловидный шов из поперечного или одного из косых размеров переходит в прямой размер выхода из малого таза, а подзатылочная ямка устанавливается под лонным сочленением.

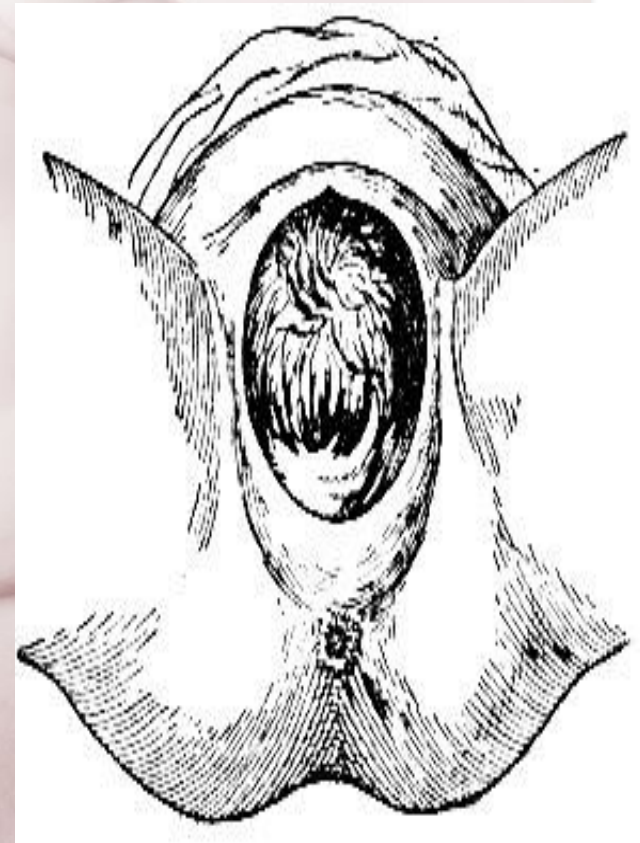

III. Разгибание головки

Происходит в выходе таза.

Подзатылочная ямка упирается в нижний край лонного сочленения, образуется точка фиксации, опоры.

Рождение головки происходит малым косым ее размером (9,5см). Последовательно рождаются затылок, темя, лоб, лицо и подбородок.

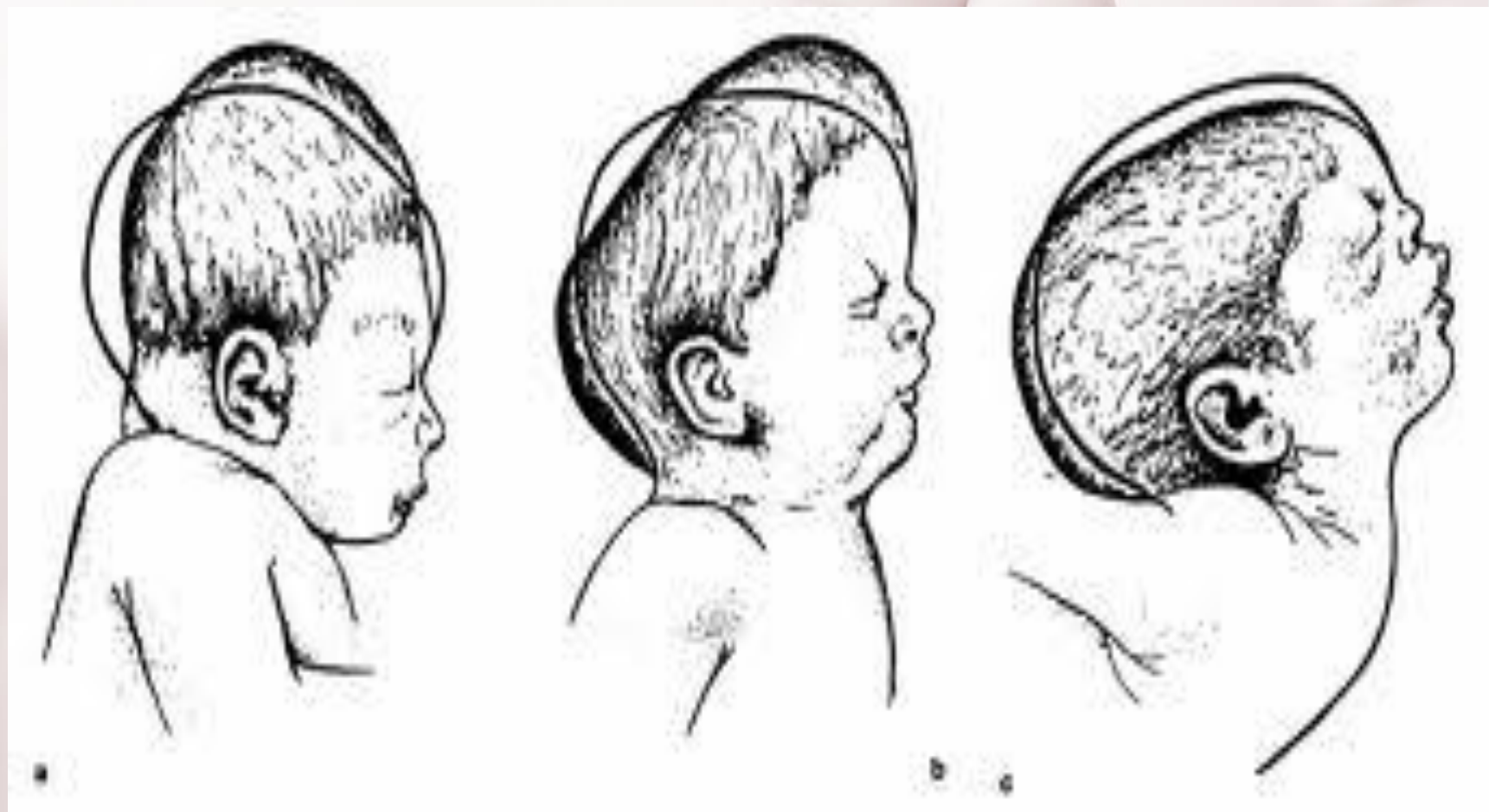


IV. Внутренний поворот плечиков и наружный поворот головки

При этом затылок плода поворачивается к левому (при первой позиции) или правому (при второй позиции) бедру матери.

Головка плода, родившегося в переднем виде затылочного предлежания, имеет долихоцефалическую форму за счет конфигурации и родовой опухоли.

Конфигурация головки плода



Биомеханизм родов при заднем виде затылочного предлежания

Только в 1% всех затылочных предлежаний ребенок рождается в заднем виде.

Вариант биомеханизма, при котором рождение головки плода происходит, когда затылок обращен к крестцу.

Причинами образования могут быть изменения формы и емкости малого таза, функциональная неполноценность мышц матки, особенности формы головки плода, недоношенный или мертвый плод.

Биомеханизм родов при заднем виде затылочного предлежания

Первый момент – сгибание головки плода.

Второй момент - внутренний неправильный поворот головки.

Третий момент – дальнейшее (максимальное) сгибание головки.

Четвертый момент - разгибание головки.

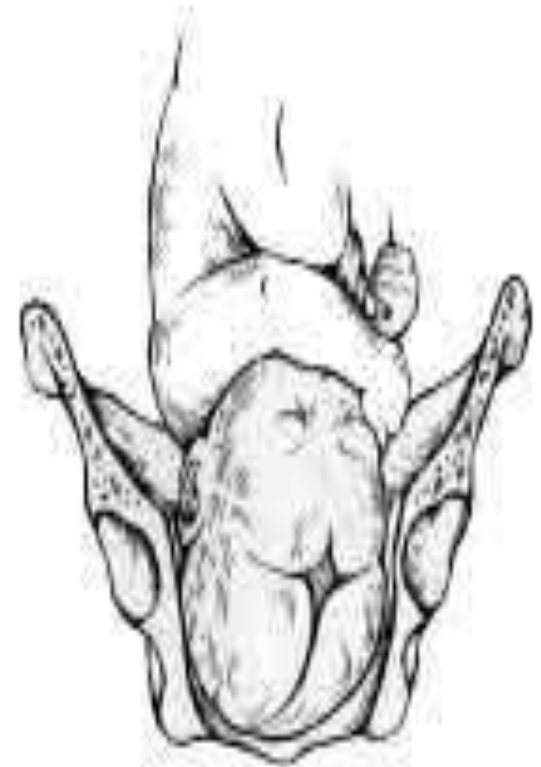Пятый момент - наружный поворот головки, внутренний поворот плечиков.

1. Сгибание головки

Стреловидный шов устанавливается синклитически в одном из косых размеров таза.

Ведущей точкой является точка **на стреловидном шве**, расположенная ближе к большому родничку.

Сгибание до **среднего косо**го размера (10,5).



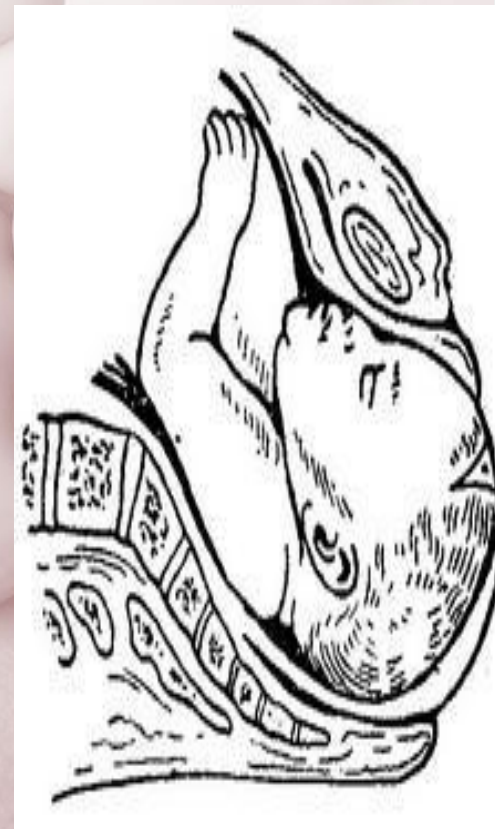II. Внутренний поворот головки

Поворот на 45° или 134° так, что малый родничок оказывается сзади у крестца.

Внутренний поворот происходит при переходе через плоскость узкой части малого таза и заканчивается в плоскости выхода малого таза, когда стреловидный шов устанавливается в прямом размере.

III. Максимальное сгибание головки.

Головка подходит границей волосистой части лба под нижний край лонного сочленения, происходит ее фиксация, и головка делает дальнейшее максимальное сгибание, в результате чего рождается ее затылок до подзатылочной ямки.



IV. Разгибание головки.

Образовались точка опоры (передняя поверхность копчика) и точка фиксации (подзатылочная ямка). Под действием родовых сил головка плода делает разгибание, и из-под лона появляется сначала лоб, а затем лицо, обращенное к лону.

V. Наружный поворот головки, внутренний поворот

плечиков

Вследствие того, что включается очень трудный момент – максимальное сгибание головки – период изгнания затягивается. Мягкие ткани тазового дна и промежности подвергаются сильному растяжению. Длительные роды и повышенное давление со стороны родовых путей, нередко, приводят к асфиксии плода, главным образом, вследствие нарушающегося при этом мозгового кровообращения.

Разгибательные предлежания

Причины:

- узкий таз, особенно плоский
- многоводие, многоплодие
- раннее излитие вод
- кифоз позвоночника матери
- недостаточность передней брюшной стенки и тазового
дна
- подслизистая миома матки
- предлежание плаценты
- очень большая или наоборот, очень маленькая головка
плода, опухоли в области шеи плода
- потеря плодом обычной своей упругости (мертвый плод)

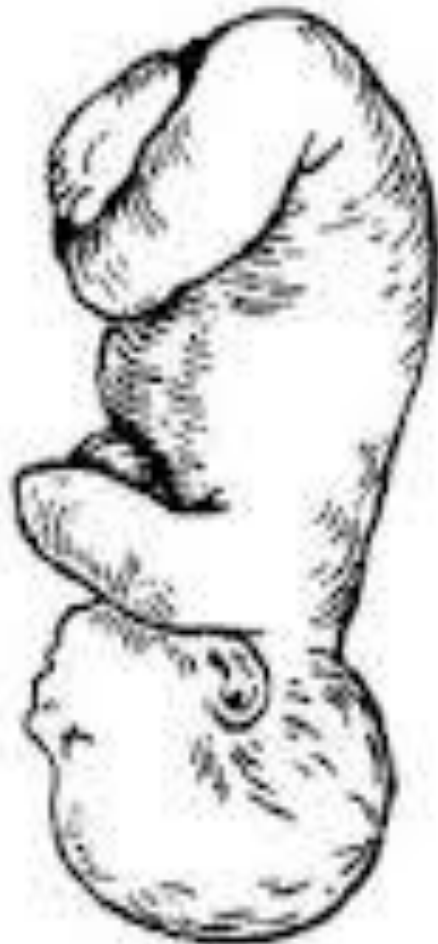Разгибательные предлежания

Переднеголовное предлежание, головка проходит через родовой канал ведущей областью большого родничка.

Лобное предлежание характеризуется более значительным разгибанием головки, ведущая точка – лоб.

При *третьей степени* разгибания создается *лицевое предлежание*, головка разогнута так резко, что ведущей точкой становится подбородок плода.

Разгибательные предложения



Отличия вставлений:

Сгибательные

- ✓ биомеханизм родов начинается со **сгибания** головки и заканчивается в выходе таза разгибанием;
- ✓ внутренний поворот головки совершается так, что когда головка устанавливается в выходе таза, плод, как правило, находится в **переднем виде**

Разгибательные

- ✓ биомеханизм родов начинается с **разгибания** головки и заканчивается в выходе таза сгибанием;
- ✓ при разгибательном типе вставления головки поворот совершается так, что когда головка устанавливается в выходе таза находится в **заднем виде**

Переднеголовное предлежание

Первый момент - умеренное разгибание головки (стреловидный и часть лобного шва, прямой размер 12 см, большой родничок)

Второй момент - внутренний неправильный поворот головки

Третий момент - сгибание головки (точкой фиксации является глабелла, точкой опоры - нижний край лонного сочленения; рождаются лоб, темя и затылок плода)

Четвертый момент - разгибание головки (точкой фиксации является подзатылочная ямка или затылочный бугор, точкой опоры - передняя поверхность копчика; рождается лицо плода)

Пятый момент - внутренний поворот плечиков и наружный поворот головки плода

Лобное предлежание


Первый момент - разгибание головки (лобный шов, большой косой размером 13,5 см,)

Второй момент - внутренний неправильный поворот головки

Третий момент - сгибание головки (точка фиксации верхняя челюсть и точка опоры - нижний край лонного сочленения, над промежностью выкатывается темя и затылок)

Четвертый момент - разгибание головки (вторая точка фиксации подзатылочная ямка и вторая точка опоры верхушка копчика)

Пятый момент - внутренний поворот плечиков и наружный поворот головки плода



Роды при лобном предлежании через естественные родовые пути невозможны, поэтому лобное предлежание является абсолютным показанием для кесарева сечения!

Лицевое предлежание

Первый момент - разгибание головки (лицевая линия, вертикальный размер 9,5см)

Второй момент - внутренний неправильный поворот головки (редко поворот головки совершается подбородком к копчику!)

Третий момент - сгибание головки (точка фиксации подъязычная кость, точка опоры нижний край лонного сочленения, за подбородком рот, нос, глаза, лоб, темя и затылок)

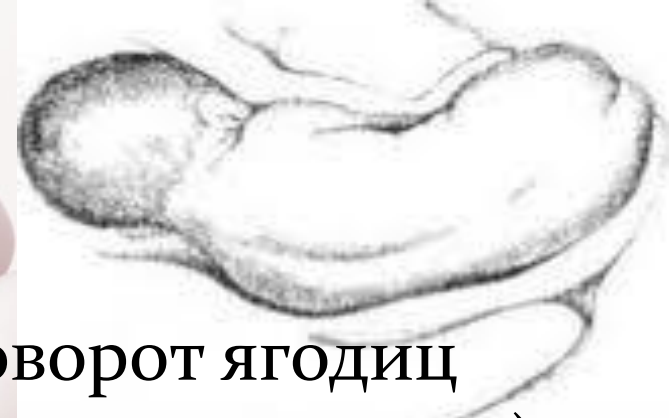Четвертый момент - поворот плечиков и наружный поворот головки плода

Лицевое предлежание

При переднем виде
лицевого предлежания
роды через естественные
родовые пути невозможны!



Тазовое предлежание (чистоягодичное)



Первый момент – внутренний поворот ягодиц (ведущая точка расположена на передней ягодице)

Второй момент – боковое сгибание поясничной части позвоночника плода (точка фиксации - передняя подвздошная кость, точки опоры - нижний край лонного сочленения)

Третий момент - внутренний поворот плечиков и связанный с этим наружный поворот туловища

Четвертый момент – боковое сгибание шейно-грудной части позвоночника

Пятый момент – внутренний поворот головки

Шестой момент – сгибание головки


ЧАСТИ ПОЛОСТИ МАЛОГО ТАЗА

1. ПЛОСКОСТЬ ВХОДА В МАЛЫЙ ТАЗ
2. ПЛОСКОСТЬ ШИРОКОЙ ЧАСТИ ПОЛОСТИ МАЛОГО ТАЗА
3. ПЛОСКОСТЬ УЗКОЙ ЧАСТИ ПОЛОСТИ МАЛОГО ТАЗА
4. ПЛОСКОСТЬ ВЫХОДА МАЛОГО ТАЗА
5. ВСЕ ОТВЕТЫ ВЕРНЫ



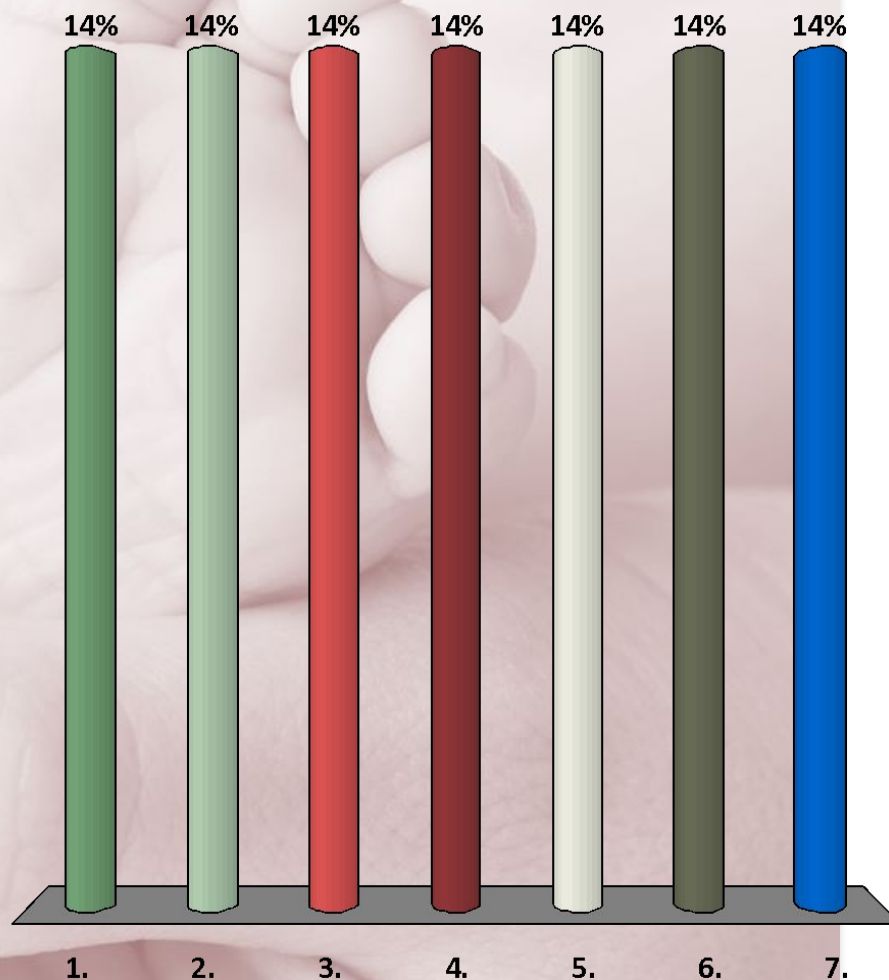
ОПОЗНАВАТЕЛЬНЫЕ ПУНКТЫ, ЯВЛЯЮЩИЕСЯ ГРАНИЦЕЙ ПЛОСКОСТИ ШИРОКОЙ ЧАСТИ ПОЛОСТИ МАЛОГО ТАЗА

1. СЕРЕДИНА 3 КРЕСЦОВОГО ПОЗВОНКА
2. СЕРЕДИНА ВЕРТУЖНЫХ ВПАДИН
3. СЕРЕДИНА ВНУТРЕННЕЙ ПОВЕРХНОСТИ
ЛОННОГО СОЧЛЕНЕНИЯ
4. СЕДАЛИЩНЫЕ КОСТИ
5. ВЕРНЫ 1, 2, 3
6. ВЕРНЫ ВСЕ ОТВЕТЫ



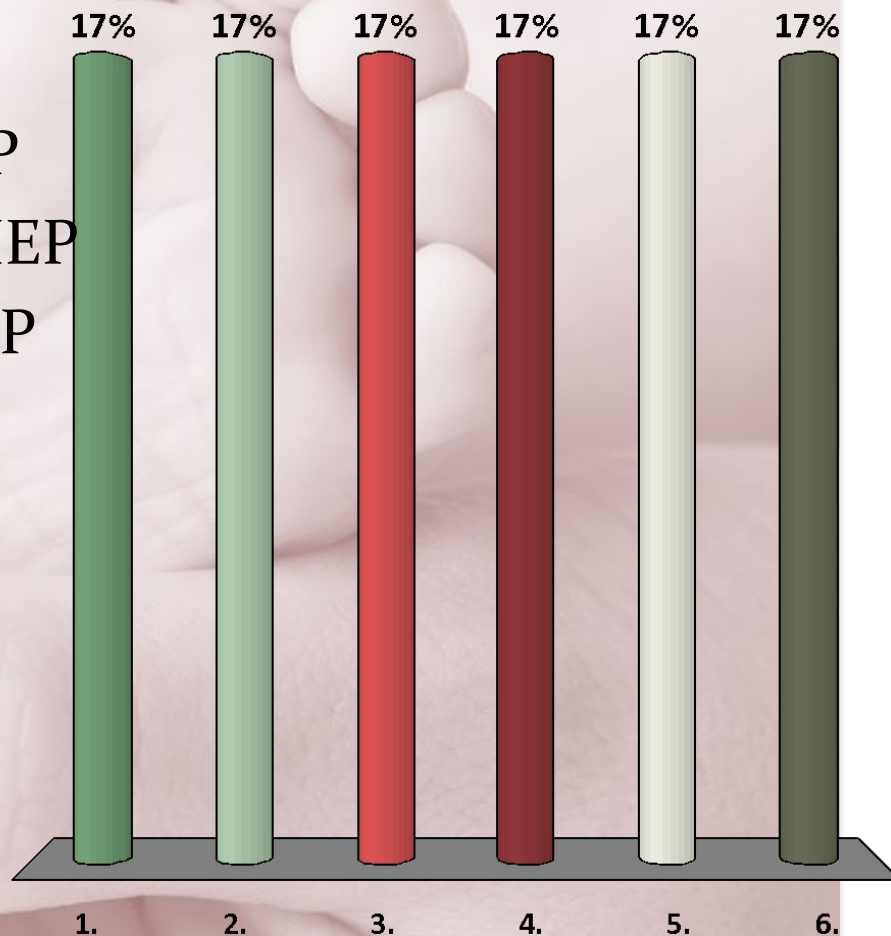
РАЗМЕРЫ ПЛОСКОСТИ УЗКОЙ ЧАСТИ ПОЛОСТИ МАЛОГО ТАЗА

1. ПОПЕРЕЧНЫЙ
2. ПРЯМОЙ
3. ПРАВЫЙ КОСОЙ
4. ЛЕВЫЙ КОСОЙ
5. ВЕРНЫ 1, 2
6. ВЕРНЫ ВСЕ ОТВЕТЫ



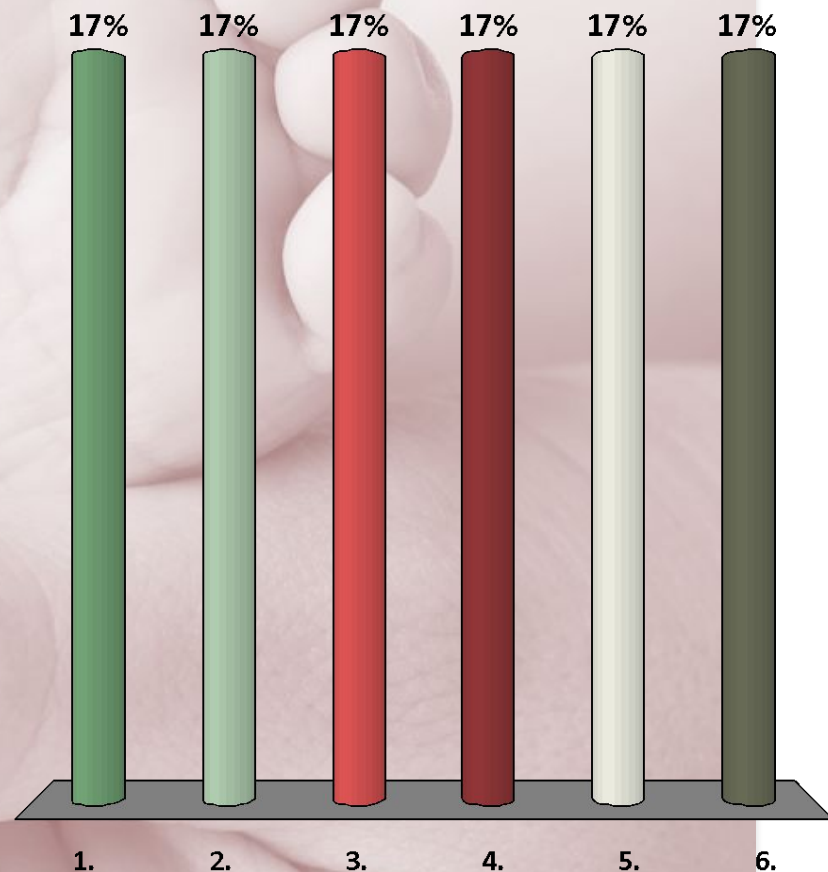
РАЗМЕРЫ ПЛОСКОСТИ ШИРОКОЙ ЧАСТИ ПОЛОСТИ МАЛОГО ТАЗА

1. ПРЯМОЙ РАЗМЕР
2. ПОПЕРЕЧНЫЙ РАЗМЕР
3. ПРАВЫЙ КОСОЙ РАЗМЕР
4. ЛЕВЫЙ КОСОЙ РАЗМЕР
5. ВЕРНЫ 1, 2
6. ВЕРНЫ ВСЕ ОТВЕТЫ




ОПОЗНАВОТЕЛЬНЫЕ ПУНКТЫ, ЯВЛЯЮЩИЕСЯ ГРАНИЦЕЙ ПЛОСКОСТИ УЗКОЙ ЧАСТИ ПОЛОСТИ МАЛОГО ТАЗА

1. НИЖНИЙ КРАЙ ЛОННОГО СОЧЛЕНЕНИЯ
2. СЕДАЛИЩНЫЕ ОСТИ
3. ВЕРХУШКА КРЕСЦА
4. КРЕСЦОВО-КОПЧИКОВОЕ СОЧЛЕНЕНИЕ
5. ВЕРНЫ 1, 2, 4
6. ВЕРНЫ ВСЕ ОТВЕТЫ



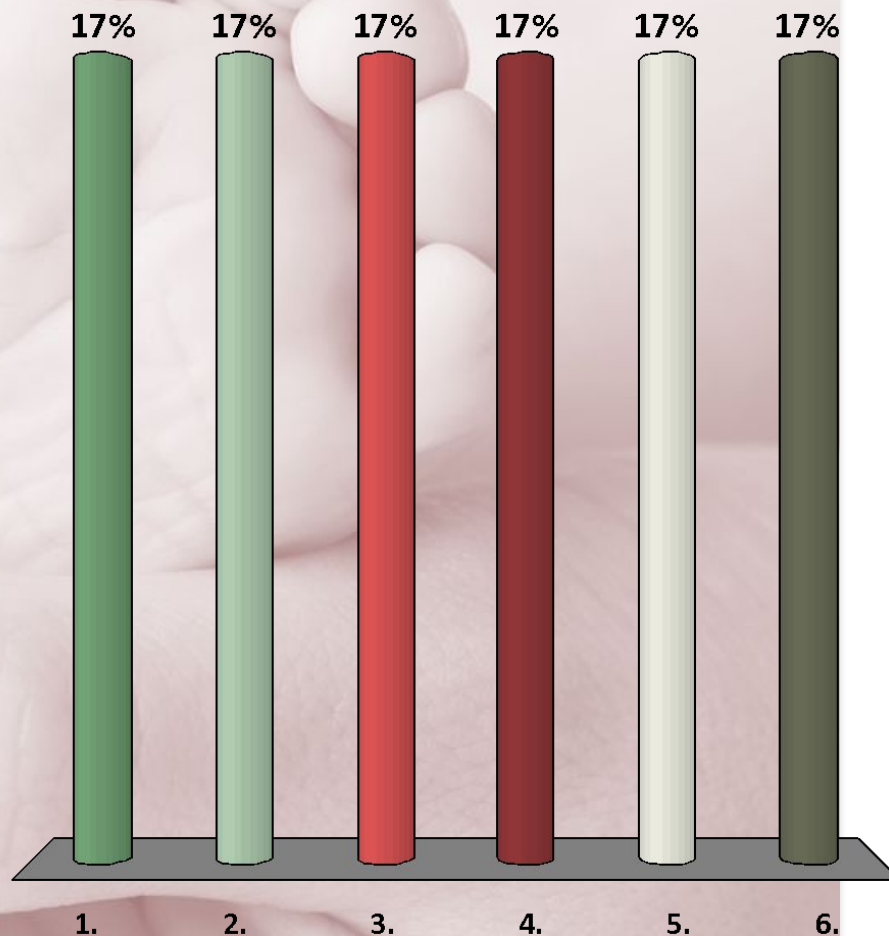
ОПОЗНАВАТЕЛЬНЫЕ ПУНКТЫ, ЯВЛЯЮЩИЕСЯ ГРАНИЦЕЙ ПЛОСКОСТИ ВЫХОДА

1. НИЖНИЙ КРАЙ ЛОННОЙ ДУГИ
2. ВНУТРЕННИЕ ПОВЕРХНОСТИ
СЕДАЛИЩНЫХ БУГРОВ
3. ВЕРХУШКА КОПЧИКА
4. КРЕСЦОВО-КОПЧИКОВОЕ
СОЧЛЕНЕНИЕ
5. ВЕРНЫ 1, 3
6. ВЕРНЫ 1, 2, 3



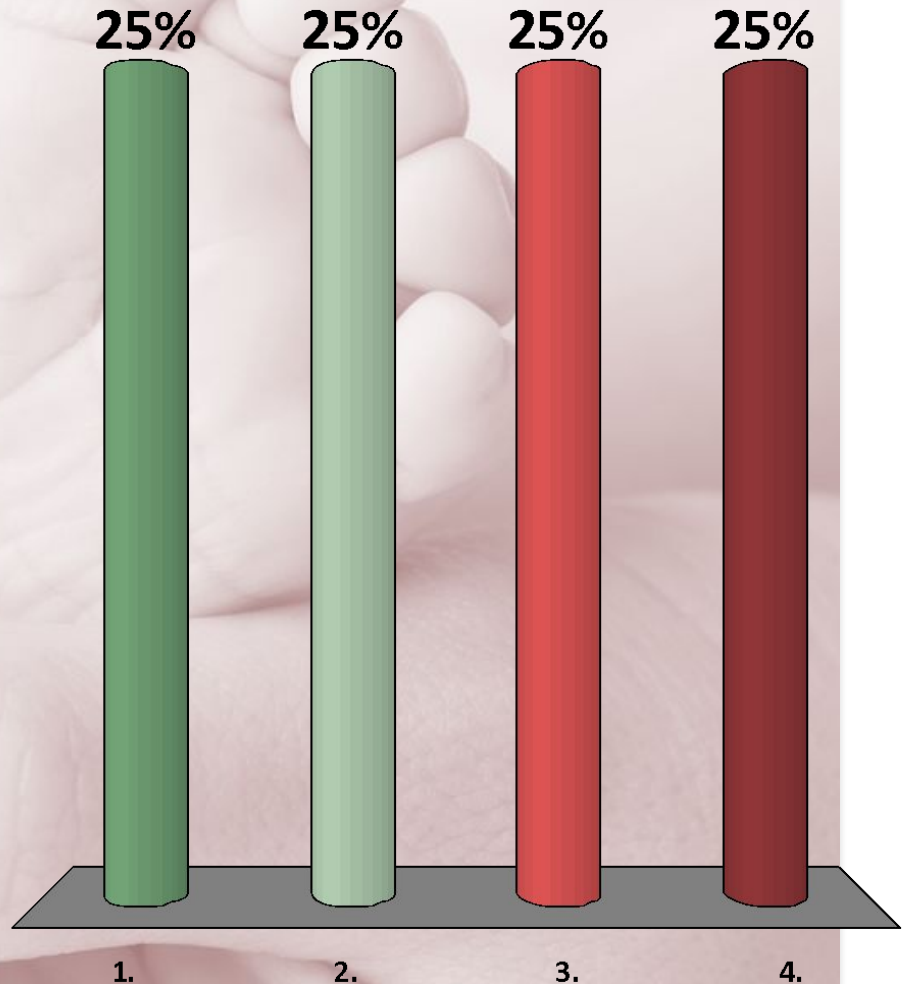
РАЗМЕРЫ ПЛОСКОСТИ ВЫХОДА МАЛОГО ТАЗА

1. ПРЯМОЙ
2. ЛЕВЫЙ КОСОЙ
3. ПОПЕРЕЧНЫЙ
4. ПРАВЫЙ КОСОЙ
5. ВЕРНЫ 1, 2
6. ВЕРНЫ ВСЕ ОТВЕТЫ




У ПРАВИЛЬНО СЛОЖЕННОЙ ЖЕНЩИНЫ ПОЯСНИЧНЫЙ РОМБ ИМЕЕТ ФОРМУ

1. ГЕОМЕТРИЧЕСКИ
ПРАВИЛЬНОГО РОМБА
2. ТРЕУГОЛЬНИКА
3. НЕПРАВИЛЬНОГО
ЧЕТЫРЕХУГОЛЬНИКА
4. ЧЕТЫРЕХУГОЛЬНИКА,
ВЫТЯНУТОГО В
ВЕРТИКАЛЬНОМ
НАПРАВЛЕНИИ



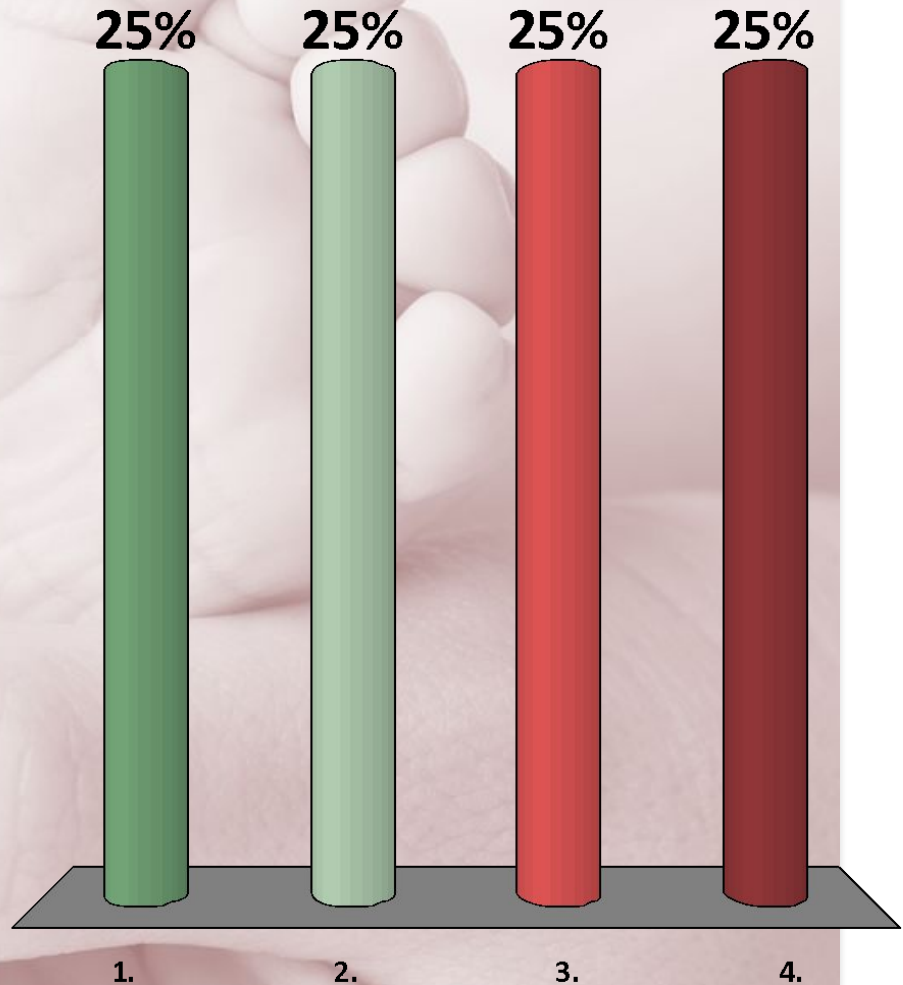
НАИМЕНЬШИМ РАЗМЕРОМ ПЛОСКОСТИ ВХОДА В МАЛЫЙ ТАЗ ЯВЛЯЕТСЯ

1. ИСТИННАЯ АКУШЕРСКАЯ КОРЬЮГАТА
2. РАССТОЯНИЕ МЕЖДУ БУГРАМИ СЕДАЛИЩНЫХ КОСТЕЙ
3. РАССТОЯНИЕ МЕЖДУ СИМФИЗОМ И КОПЧИКОМ
4. РАССТОЯНИЕ МЕЖДУ ОСТЯМИ СЕДАЛИЩНЫХ КОСТЕЙ
5. ДИАГОНАЛЬНАЯ КОРЬЮГАТА



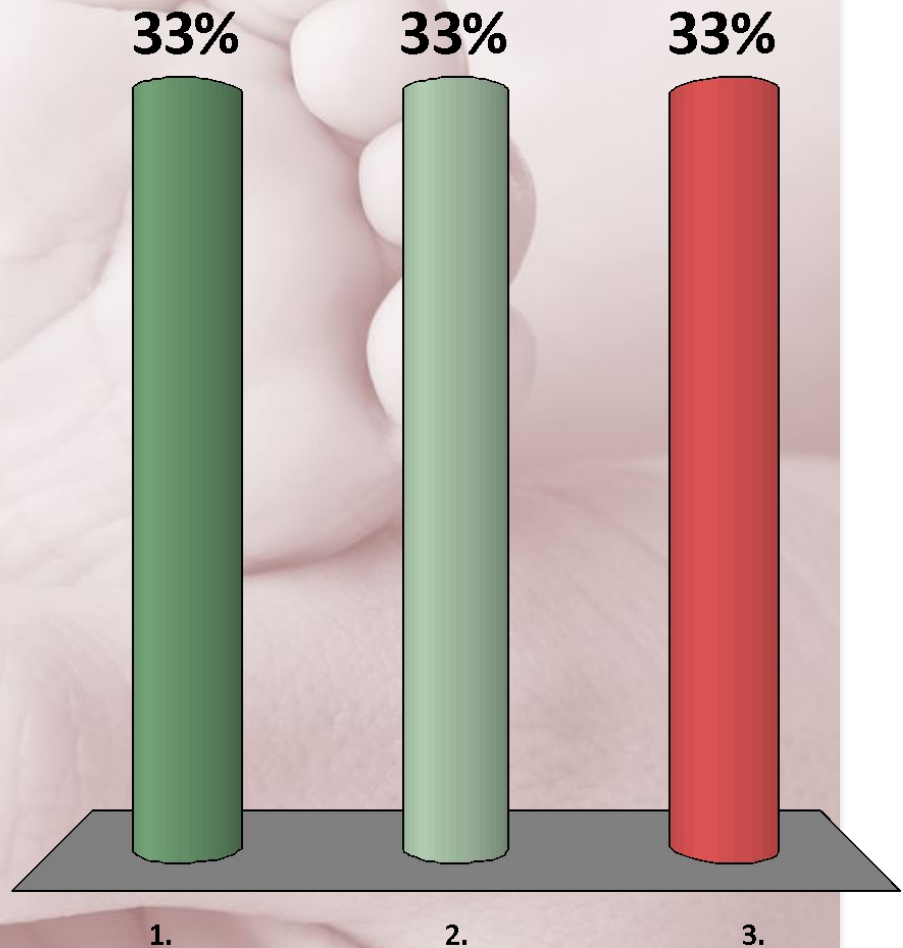
ИСТИННАЯ КОНЬЮГАТА РАВНА

1. 11 CM
2. 13 CM
3. 9 CM
4. 20 CM



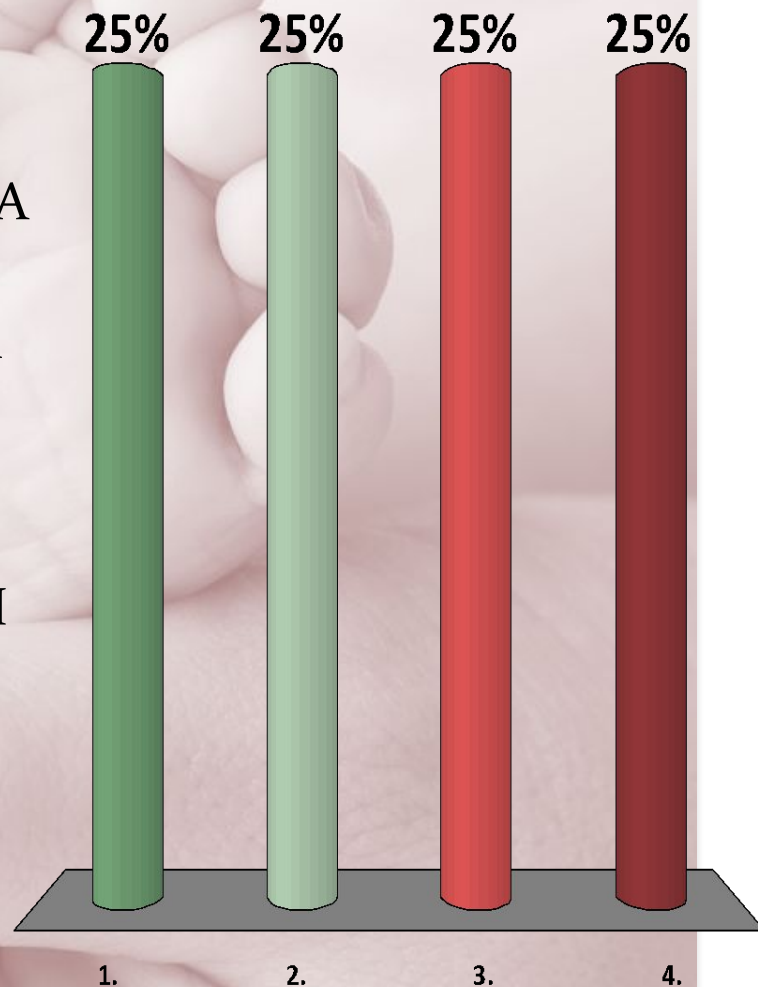
РАЗМЕР ФРАНКА РАВЕН В НОРМЕ

1. 20 CM
2. 18 CM
3. 11 CM




БОЛЬШОЙ И МАЛЫЙ ТАЗ РАЗДЕЛЕНЫ ПЛОСКОСТЬЮ, ПРОХОДЯЩЕЙ ЧЕРЕЗ

1. ВЕРХНИЙ КРАЙ ЛОНА,
ПОГРАНИЧНЫЕ ЛИНИИ, ВЕРШИНА
МЫСА
2. НИЖНИЙ КРАЙ ЛОНА, ВЕРХУШКА
КОПЧИКА, СЕДАЛИЩНЫЕ БУГРЫ
3. СЕРЕДИНА ЛОНА, СОЧЛЕНЕНИЕ
II—III КРЕСТЦОВЫХ ПОЗВОНКОВ,
СЕРЕДИНА ВЕРТЛУЖНЫХ ВПАДИН
4. СЕРЕДИНА ЛОНА, КРЕСТЦОВО-
КОПЧИКОВОЕ СОЧЛЕНЕНИЕ,
СЕДАЛИЩНЫЕ ОСТИ




ЧТО ТАКОЕ ПРОВОДНАЯ ОСЬ ТАЗА

1. ЛИНИЯ, СОЕДИНЯЮЩАЯ ЦЕНТРЫ ПРЯМЫХ РАЗМЕРОВ ВСЕХ ЧЕТЫРЕХ ПЛОСКОСТЕЙ
2. ЛИНИЯ, ПРОВЕДЕННАЯ ЧЕРЕЗ МЫС И НИЖНИЙ КРАЙ ЛОНА
3. ЛИНИЯ, ПРОВЕДЕННАЯ ЧЕРЕЗ ВЕРХНИЙ КРАЙ ЛОНА И ВЕРХУШКУ КОПЧИКА
4. ВСЕ ВЫШЕПЕРЕЧИСЛЕННОЕ

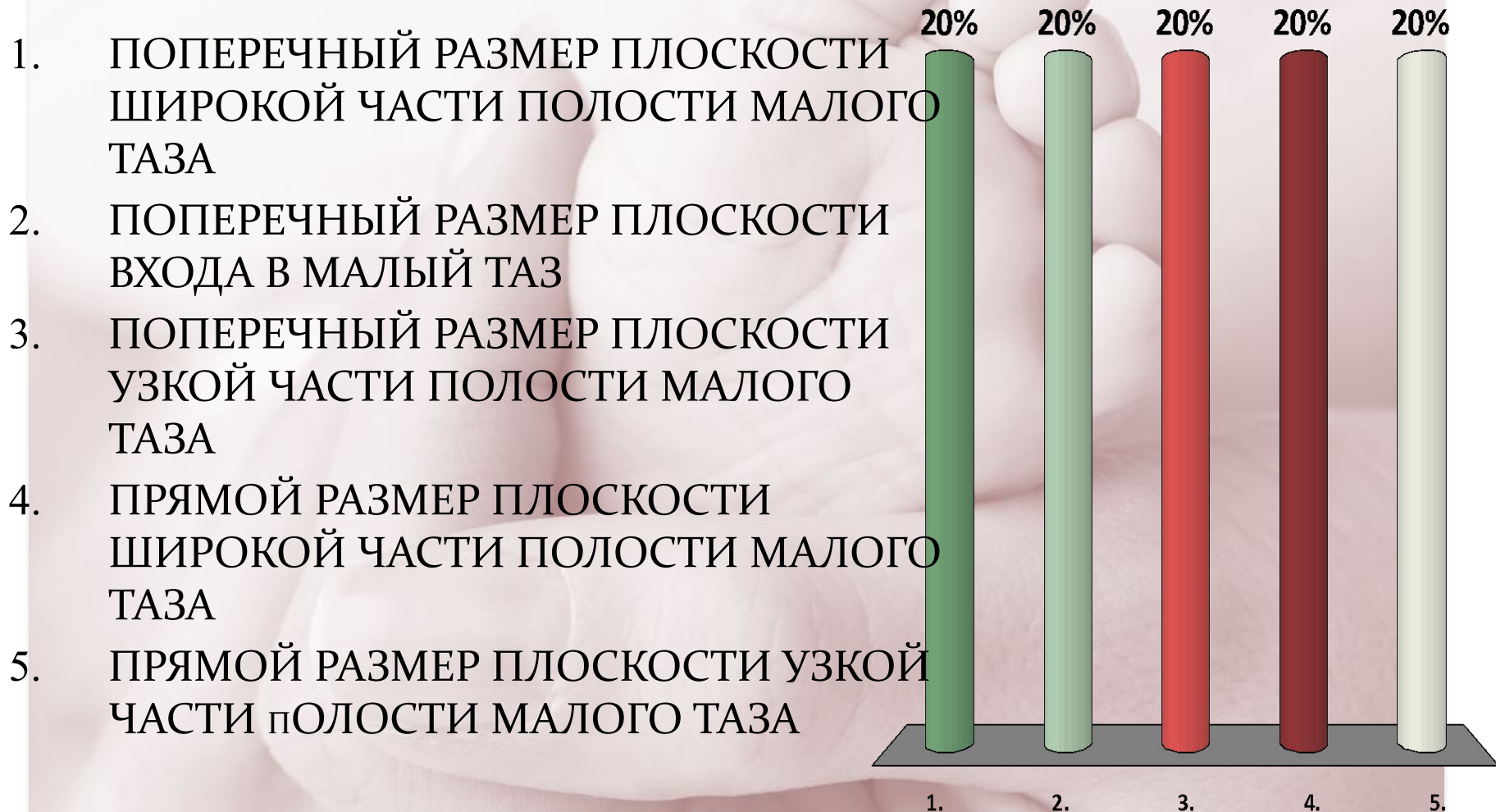


НАИМЕНЬШИМ РАЗМЕРОМ МАЛОГО ТАЗА ЯВЛЯЕТСЯ

1. ПРЯМОЙ РАЗМЕР ПЛОСКОСТИ ВХОДА В МАЛЫЙ ТАЗ
2. ПРЯМОЙ РАЗМЕР ПЛОСКОСТИ УЗКОЙ ЧАСТИ ПОЛОСТИ МАЛОГО ТАЗА
3. ПОПЕРЕЧНЫЙ РАЗМЕР ПЛОСКОСТИ УЗКОЙ ЧАСТИ ПОЛОСТИ МАЛОГО ТАЗА
4. ПОПЕРЕЧНЫЙ РАЗМЕР ВЫХОДА ИЗ ПОЛОСТИ МАЛОГО ТАЗА
5. КОСЫЕ РАЗМЕРЫ ПЛОСКОСТИ ВХОДА В МАЛЫЙ ТАЗ

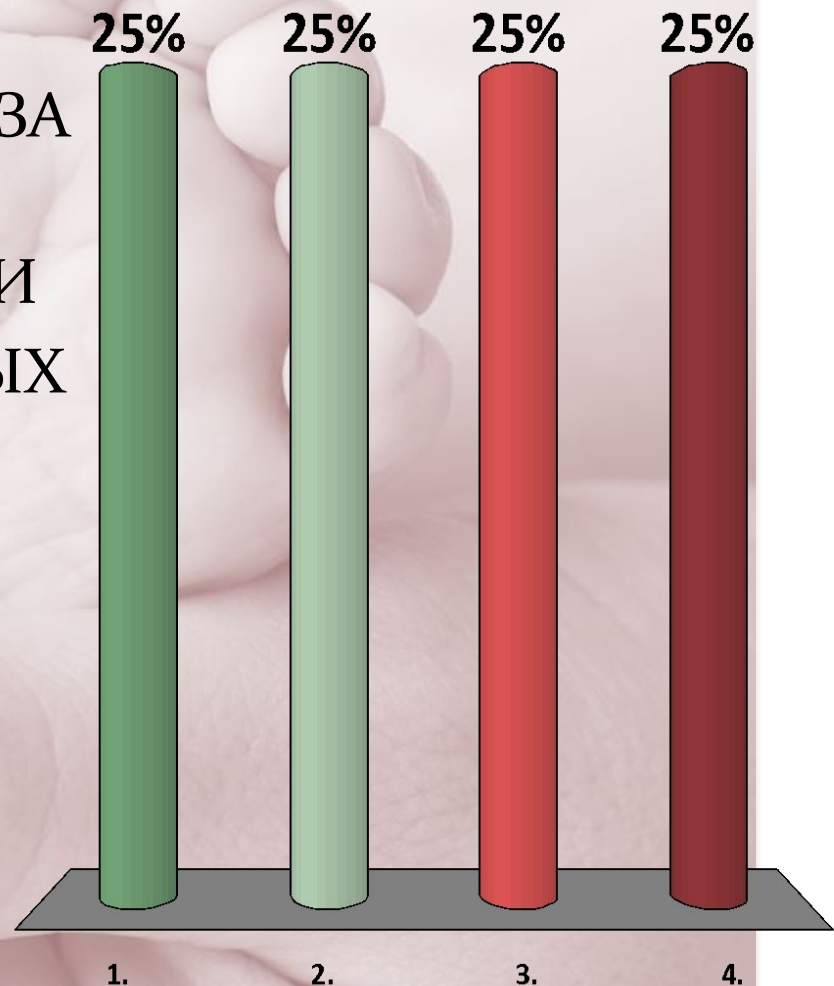


ЧЕРЕЗ СЕРЕДИНЫ КОСТНЫХ ПЛАСТИНОК ВЕРТЛУЖНЫХ ВПАДИН ПРОХОДИТ



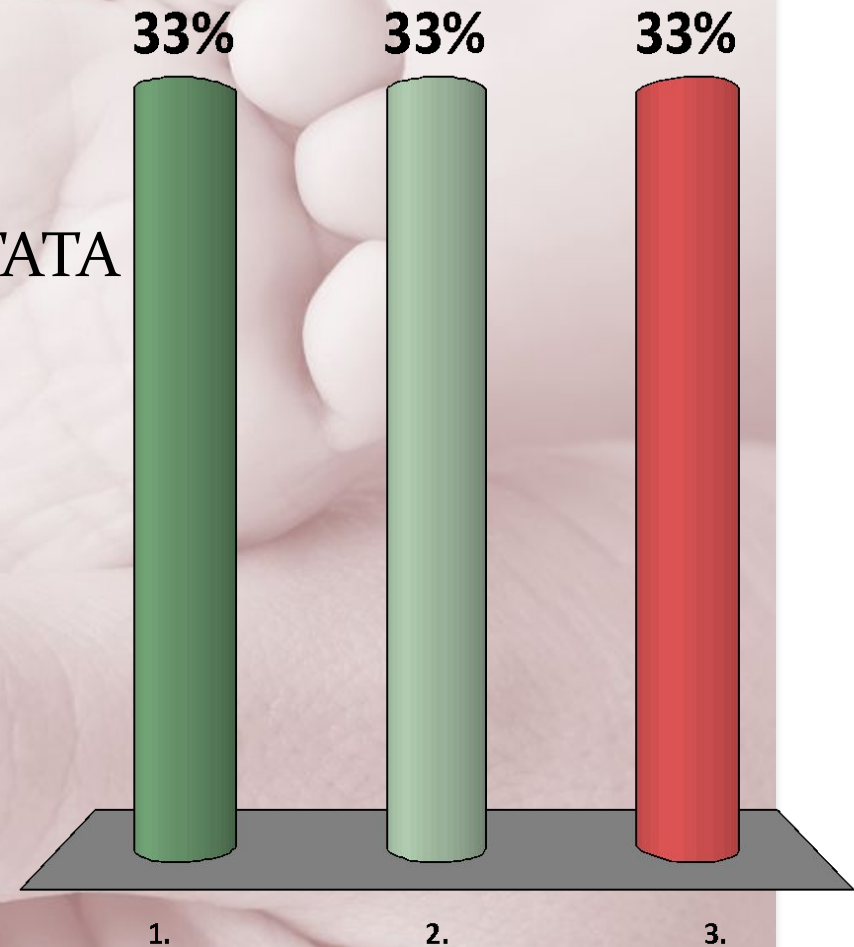
ДИАГОНАЛЬНАЯ КОНЬЮГАТА — ЭТО РАССТОЯНИЕ МЕЖДУ

1. НИЖНИМ КРАЕМ СИМФИЗА
И МЫСОМ
2. СЕДАЛИЩНЫМИ БУГРАМИ
3. ГРЕБНЯМИ ПОДВЗДОШНЫХ
КОСТЕЙ
4. БОЛЬШИМИ ВЕРТЕЛАМИ
БЕДРЕННЫХ КОСТЕЙ




КАКОЙ ИЗ РАЗМЕРОВ ТАЗА РАВЕН 20 СМ

1. ИСТИННАЯ КОНЬЮГАТА
2. ДИАГОНАЛЬНАЯ КОНЬЮГАТА
3. НАРУЖНАЯ КОНЬЮГАТА



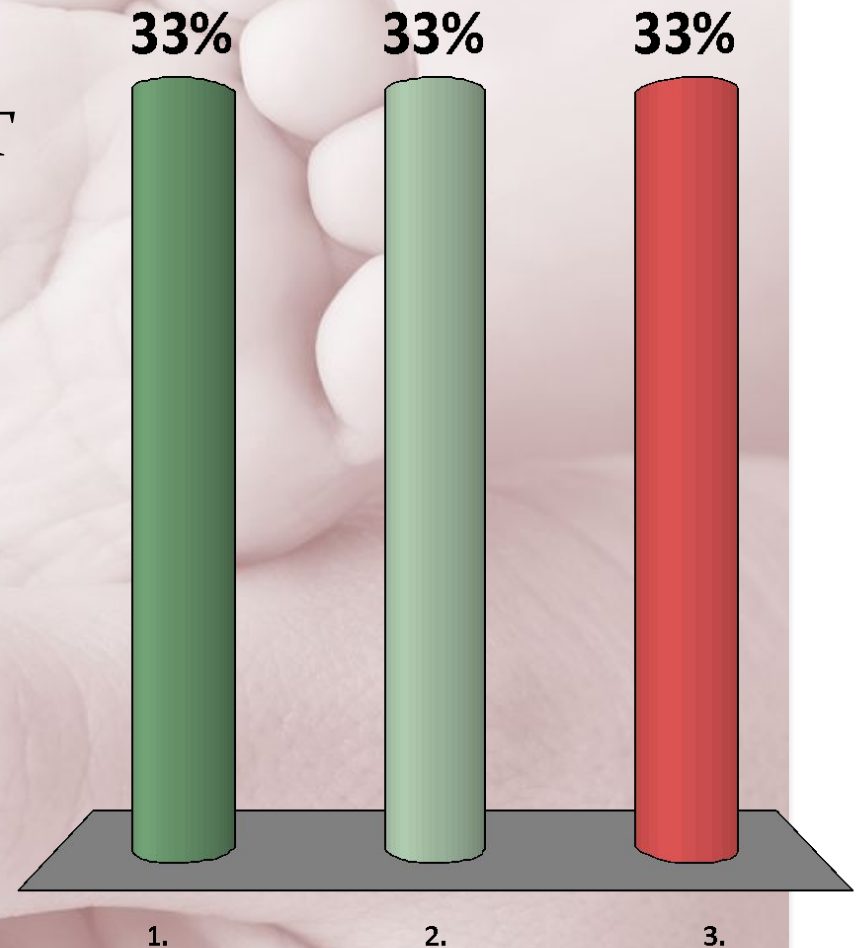
ПРЯМОЙ РАЗМЕР ШИРОКОЙ ЧАСТИ ПОЛОСТИ МАЛОГО ТАЗА РАВЕН

1. 12,5 CM
2. 12,0 CM
3. 11,5 CM
4. 11,0 CM




ПЕРВЫЙ МОМЕНТ БИОМЕХАНИЗМА РОДОВ ПРИ ТАЗОВОМ ПРЕДЛЕЖАНИИ

1. ВНУТРЕННИЙ ПОВОРОТ ЯГОДИЦ
2. ОПУСКАНИЕ ЯГОДИЦ
3. СГИБАНИЕ

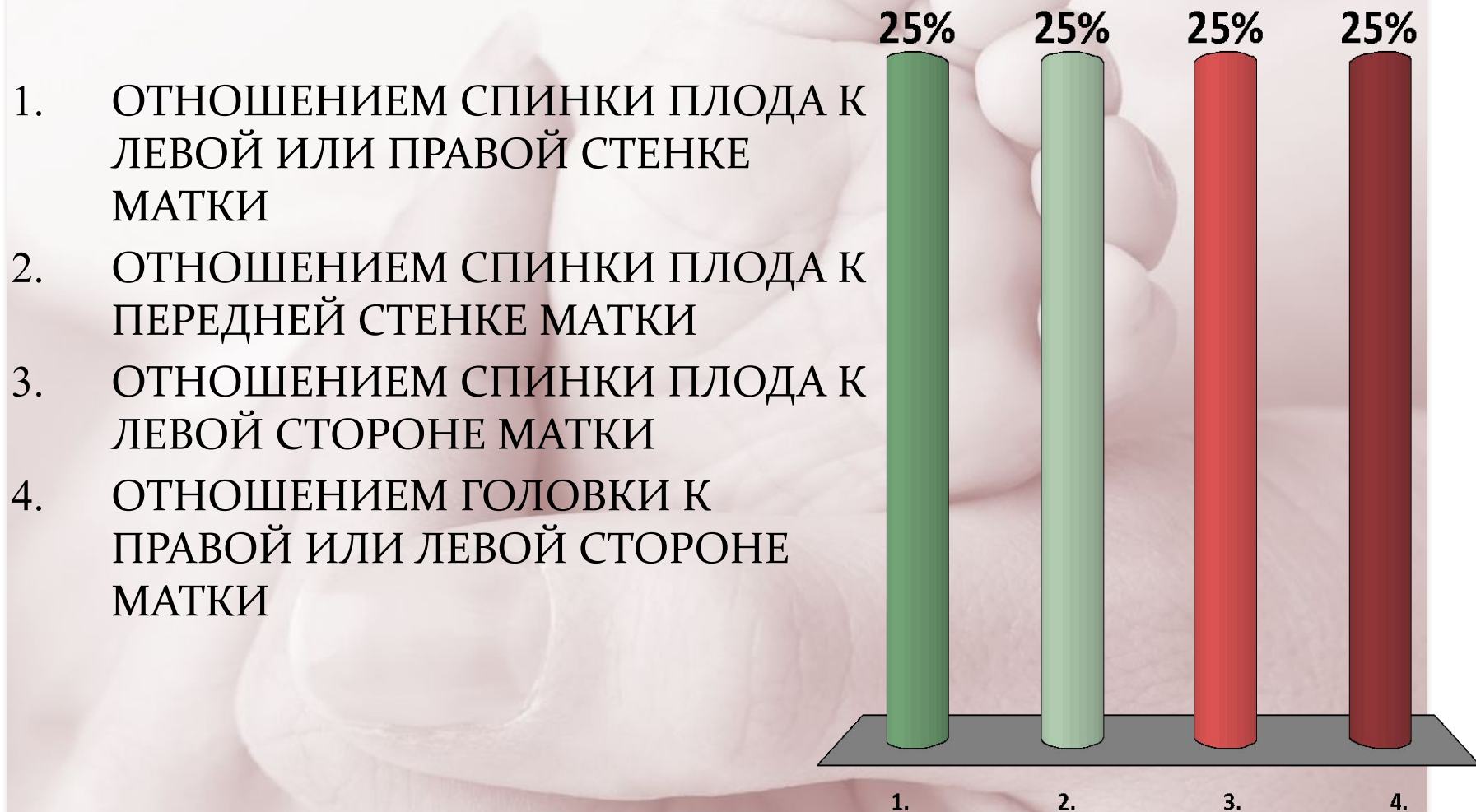


ТОЧКОЙ ФИКСАЦИИ ПРИ ЧИСТОМ ЯГОДИЧНОМ ПРЕДЛЕЖАНИИ ЯВЛЯЕТСЯ

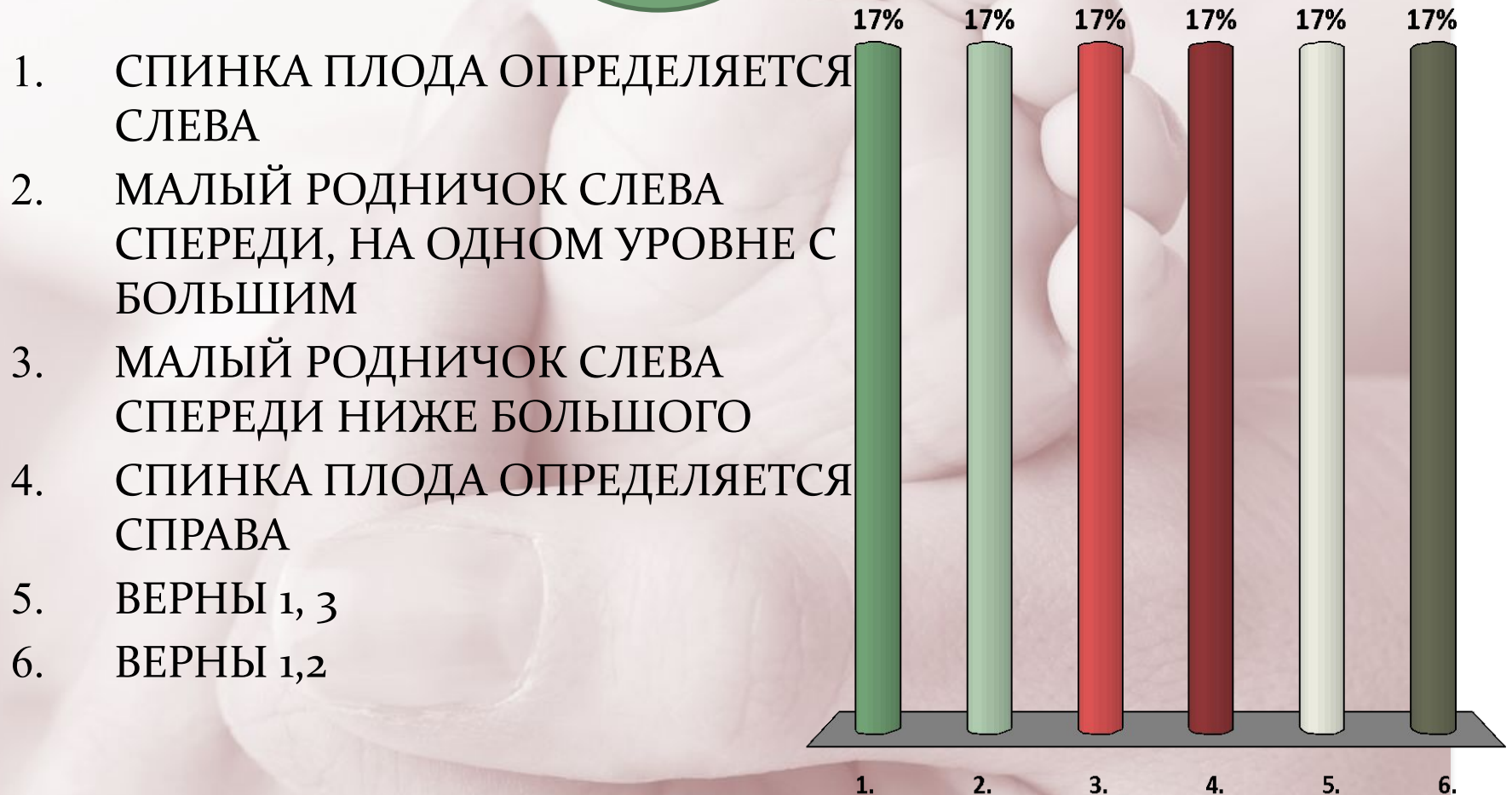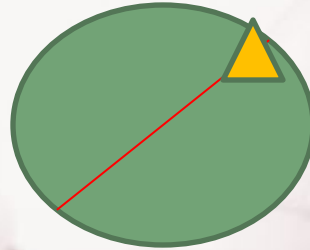
1. ПЕРЕДНЯЯ ЯГОДИЦА
2. СЕДАЛИЩНЫЙ БУГОР
3. ПЕРЕДНЯЯ ПОДВЗДОШНАЯ
ОСТЬ
4. ЗАДНЯЯ ЯГОДИЦА



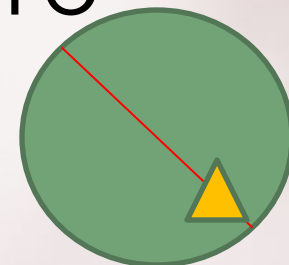
ПОЗИЦИЯ ПЛОДА ОПРЕДЕЛЯЕТСЯ



I ПОЗИЦИЯ ПЕРЕДНИЙ ВИД ЗАТЫЛОЧНОГО ПРЕДЛЕЖАНИЯ




I ПОЗИЦИЯ ЗАДНИЙ ВИД ЗАТЫЛОЧНОГО ПРЕДЛЕЖАНИЯ



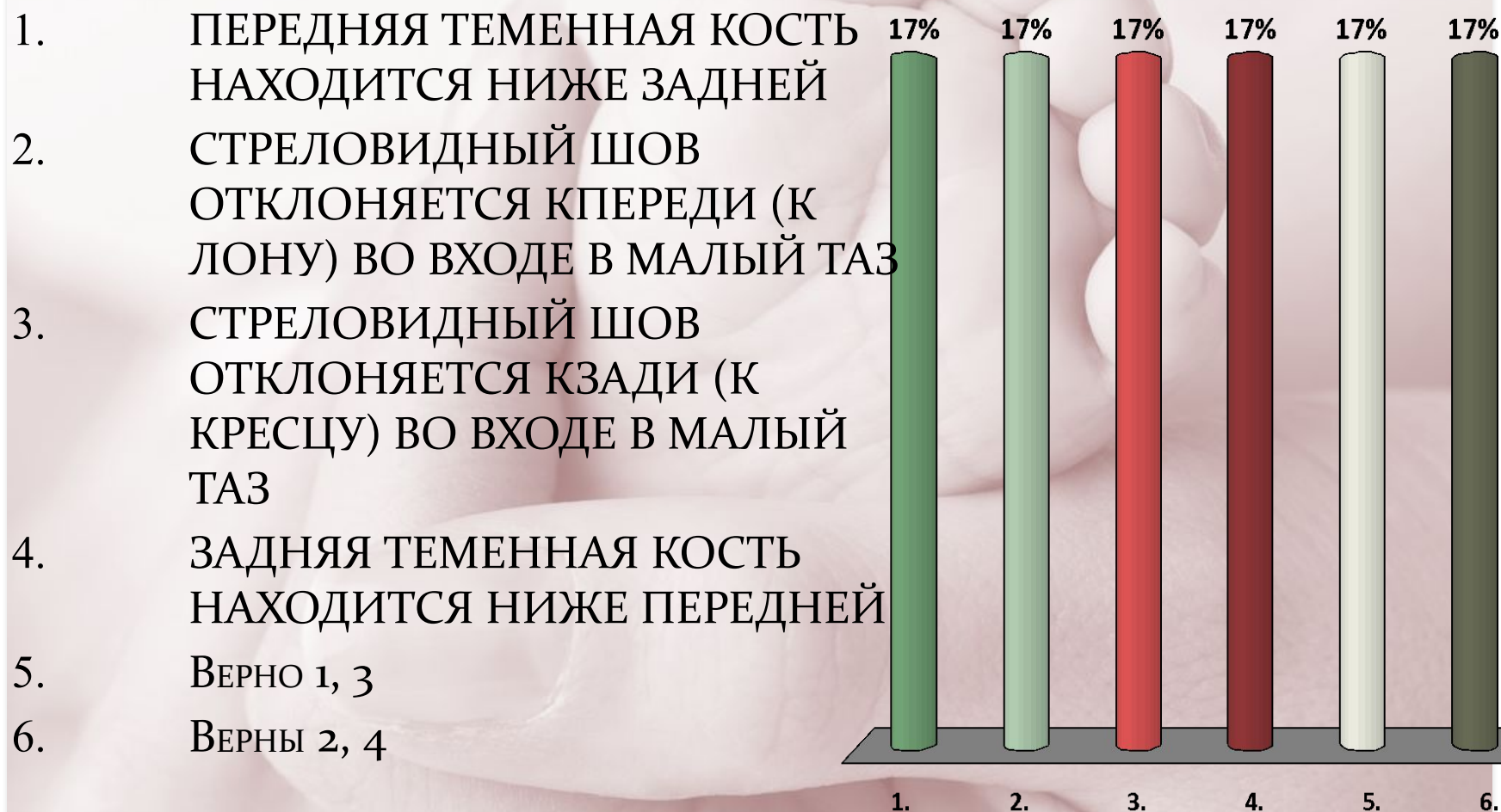
ВТОРАЯ ПОЗИЦИЯ, ПЕРЕДНИЙ ВИД ЗАТЫЛОЧНОГО ПРЕДЛЕЖАНИЯ



1. СПИНКА ПЛОДА
ОПРЕДЕЛЯЕТСЯ СПРАВА
2. МАЛЫЙ РОДНИЧОК СПРАВА
СПЕРЕДИ ВЫШЕ БОЛЬШОГО
3. СТРЕЛОВИДНЫЙ ШОВ В
ПРАВОМ КОСОМ РАЗМЕРЕ
4. МАЛЫЙ РОДНИЧОК СПРАВА
СЗАДИ



ПРИ ЗАДНЕМ АСИНКЛИТИЗМЕ

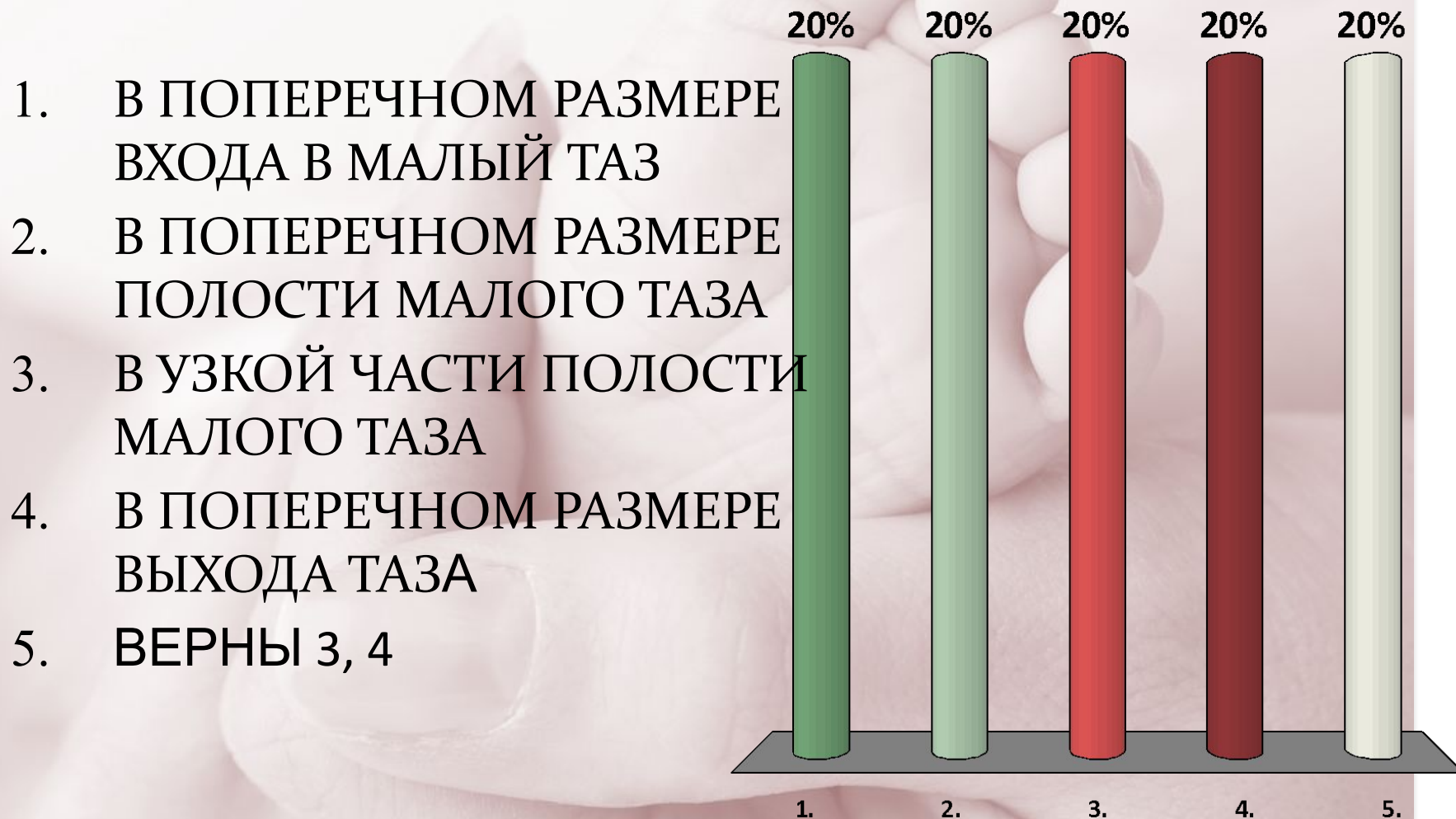


КАКИЕ ПАТОЛОГИЧЕСКИЕ СОСТОЯНИЯ ОТНОСЯТСЯ К АНОМАЛИЯМ СТОЯНИЯ СТРЕЛОВИДНОГО ШВА

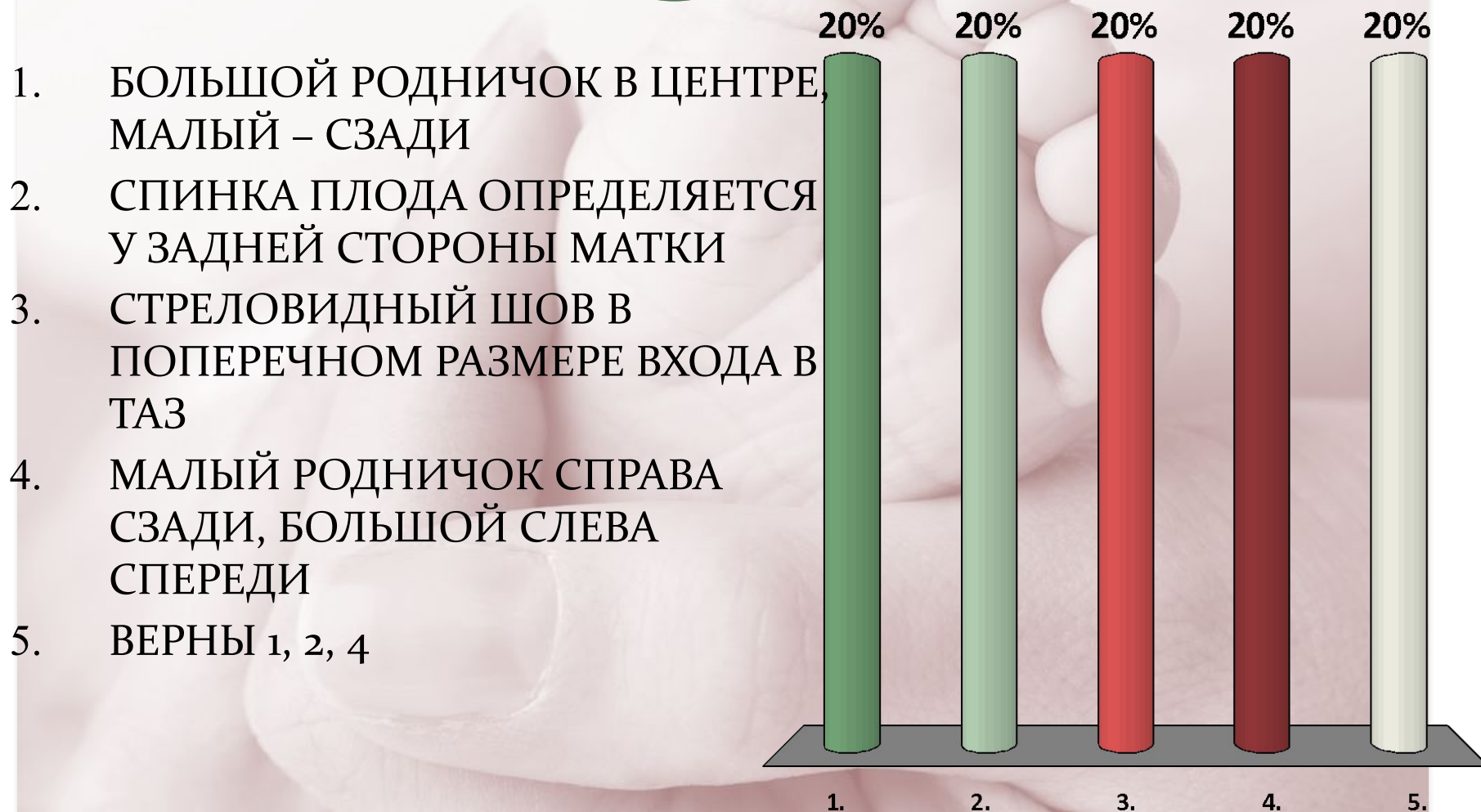
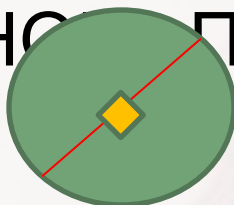
1. НИЗКОЕ ПОПЕРЕЧНОЕ СТОЯНИЕ СТРЕЛОВИДНОГО ШВА
2. ЗАДНИЙ АСИНКЛИТИЗМ
3. ВЫСОКОЕ ПРЯМОЕ СТОЯНИЕ СТРЕЛОВИДНОГО ШВА
4. ПЕРЕДНИЙ АСИНКЛИТИЗМ
5. ВЕРНЫ ВСЕ ОТВЕТЫ
6. ВЕРНЫ 2, 4



ПРИ НИЗКОМ ПОПЕРЕЧНОМ СТОЯНИИ СТРЕЛОВИДНЫЙ ШОВ НАХОДИТСЯ




ПРИ II ПОЗИЦИИ, ЗАДНЕМ ВИДЕ ПЕРЕДНЕГОЛОВНОГО ПРЕДЛЕЖАНИЯ



1. БОЛЬШОЙ РОДНИЧОК В ЦЕНТРЕ, МАЛЫЙ – СЗАДИ
2. СПИНКА ПЛОДА ОПРЕДЕЛЯЕТСЯ У ЗАДНЕЙ СТОРОНЫ МАТКИ
3. СТРЕЛОВИДНЫЙ ШОВ В ПОПЕРЕЧНОМ РАЗМЕРЕ ВХОДА В ТАЗ
4. МАЛЫЙ РОДНИЧОК СПРАВА СЗАДИ, БОЛЬШОЙ СЛЕВА СПЕРЕДИ
5. ВЕРНЫ 1, 2, 4

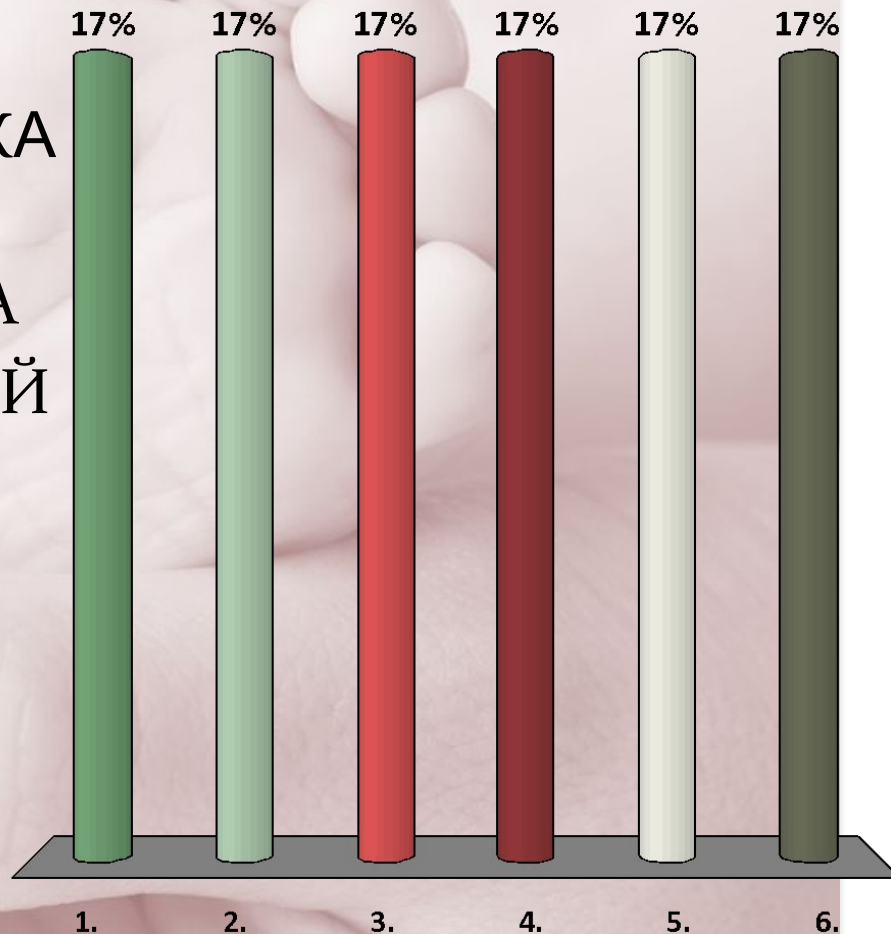
ОПОЗНАВАТЕЛЬНЫЕ ТОЧКИ МАЛОГО КОСОГО РАЗМЕРА ГОЛОВКИ ПЛОДА

1. ПЕРЕДНИЙ УГОЛ
БОЛЬШОГО РОДИЧКА
2. ЗАТЫЛОЧНЫЙ БУГОР
3. ПОДЗАТЫЛОЧНАЯ ЯМКА
4. ГРАНИЦА ВОЛОСИСТОЙ
ЧАСТИ ГОЛОВЫ
5. ВЕРНЫ 1, 3
6. ВЕРНЫ 3, 4



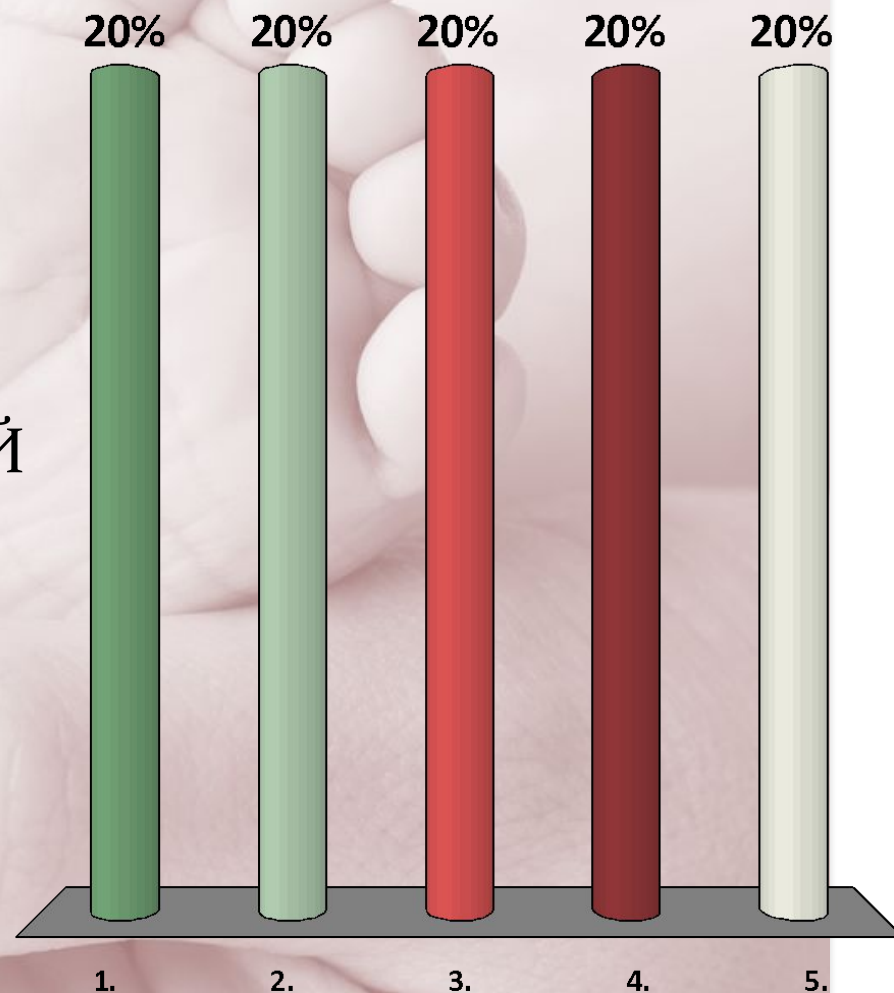
ОПОЗНАВАТЕЛЬНЫЕ ТОЧКИ СРЕДНЕГО КОСОГО РАЗМЕРА ГОЛОВКИ ПЛОДА

1. МАКУШКА
2. ПОДЗАТЫЛОЧНАЯ ЯМКА
3. ПЕРЕДНИЙ УГОЛ БОЛЬШОГО РОДНИЧКА
4. ГРАНИЦА ВОЛОСИСТОЙ ЧАСТИ ГОЛОВЫ
5. ВЕРНЫ 2, 4
6. ВЕРНЫ 2, 3

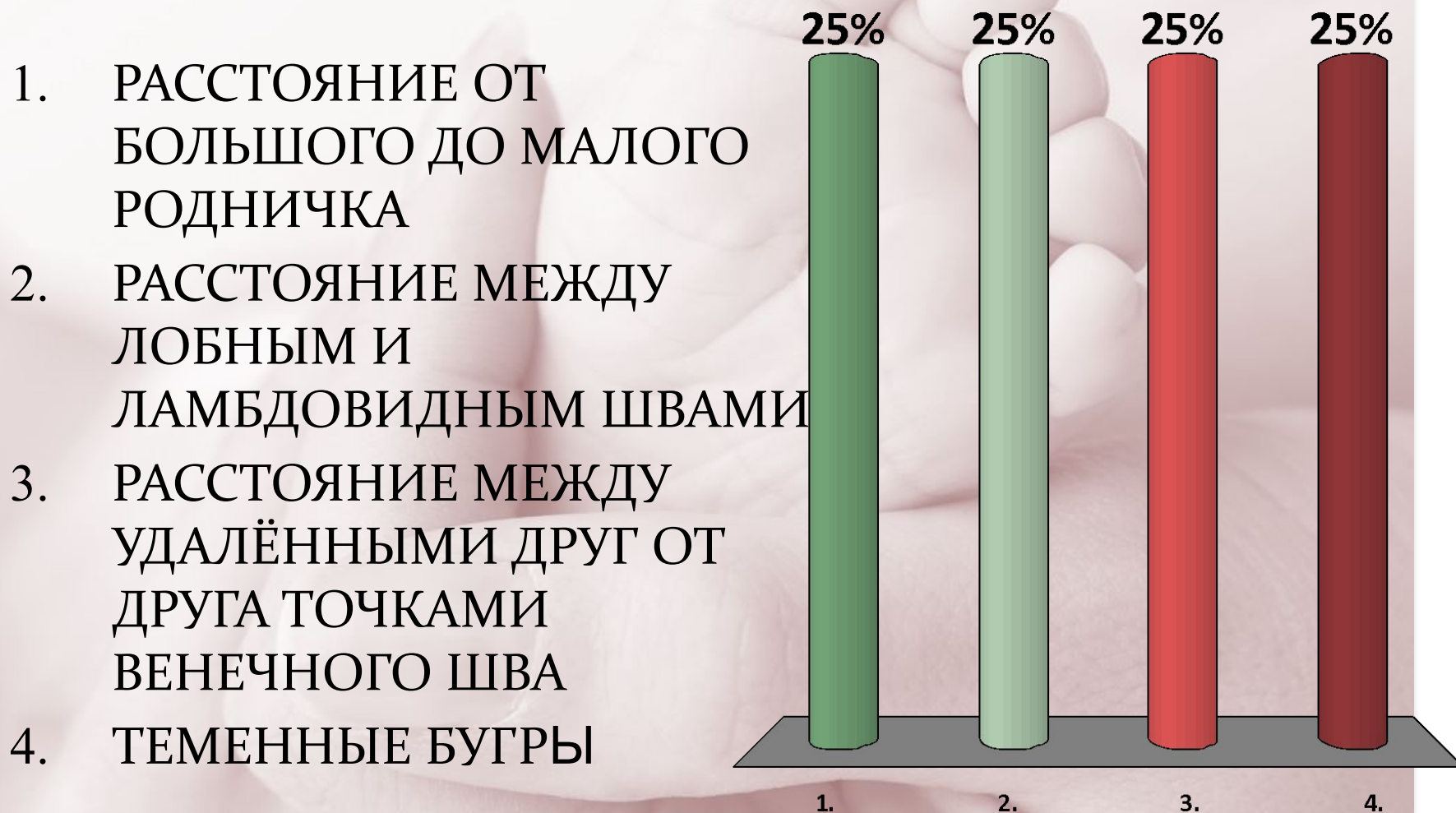

ОПОЗНАВАТЕЛЬНЫЕ ТОЧКИ ПРЯМОГО РАЗМЕРА ГОЛОВКИ ПЛОДА

1. БОЛЬШОЙ РОДНИЧОК
2. ПЕРЕНОСИЦА
3. ЗАТЫЛОЧНЫЙ БУГОР
4. ГРАНИЦА ВОЛОСИСТОЙ
ЧАСТИ ЛБА
5. ВЕРНЫ 2, 3



ОПОЗНАВАТЕЛЬНЫЕ ТОЧКИ БОЛЬШОГО ПОПЕРЕЧНОГО РАЗМЕРА ГОЛОВКИ ПЛОДА




ПРИ АСИНКЛИТИЧЕСКОМ ВСТАВЛЕНИИ ГОЛОВКИ

1. ЛОБНЫЙ ШОВ В ПРЯМОМ РАЗМЕРЕ ВХОДА В ТАЗ
2. СТРЕЛОВИДНЫЙ ШОВ СТОИТ БЛИЖЕ К ЛОНУ
3. СТРЕЛОВИДНЫЙ ШОВ СТОИТ В ОДНОМ ИЗ КОСЫХ РАЗМЕРОВ
4. СТРЕЛОВИДНЫЙ ШОВ СТОИТ БЛИЖЕ К МЫСУ
5. ВЕРНЫ ВСЕ ОТВЕТЫ
6. ВЕРНЫ 2, 4



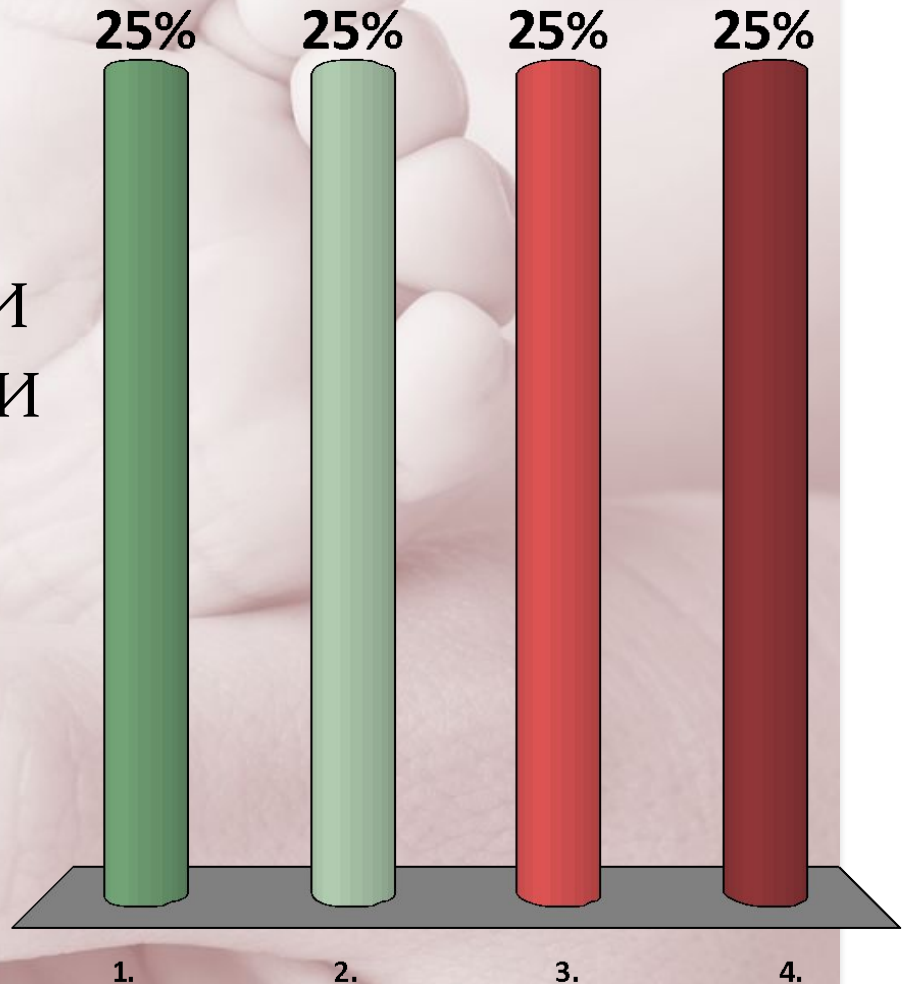
ВЕДУЩЕЙ ТОЧКОЙ ПРИ ЗАТЫЛОЧНОМ ПРЕДЛЕЖАНИИ ЯВЛЯЕТСЯ

1. МАЛЫЙ РОДНИЧОК
2. БОЛЬШОЙ РОДНИЧОК
3. СЕРЕДИНА ЛОБНОГО ШВА
4. ПОДБОРОДОК



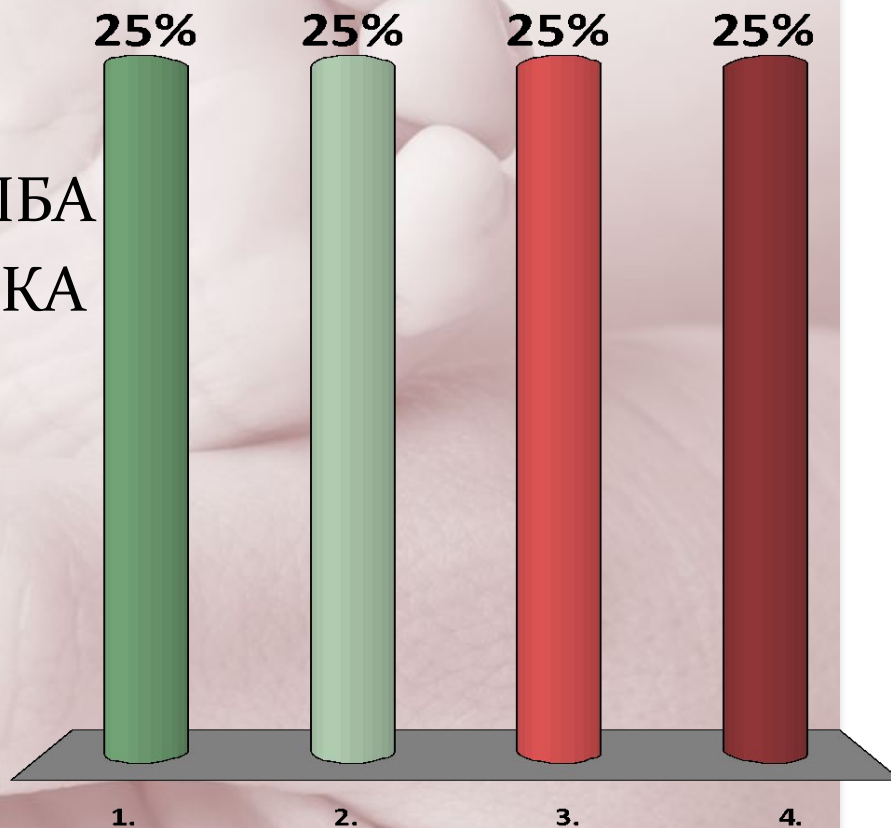
ПЕРВЫЙ МОМЕНТ БИОМЕХАНИЗМА РОДОВ ПРИ ЗАТЫЛОЧНОМ ПРЕДЛЕЖАНИИ

1. СГИБЕНИЕ ГОЛОВКИ
2. ОПУСКАНИЕ ГОЛОВКИ
3. РАЗГИБЕНИЕ ГОЛОВКИ
4. МАКСИМАЛЬНОЕ СГИБЕНИЕ



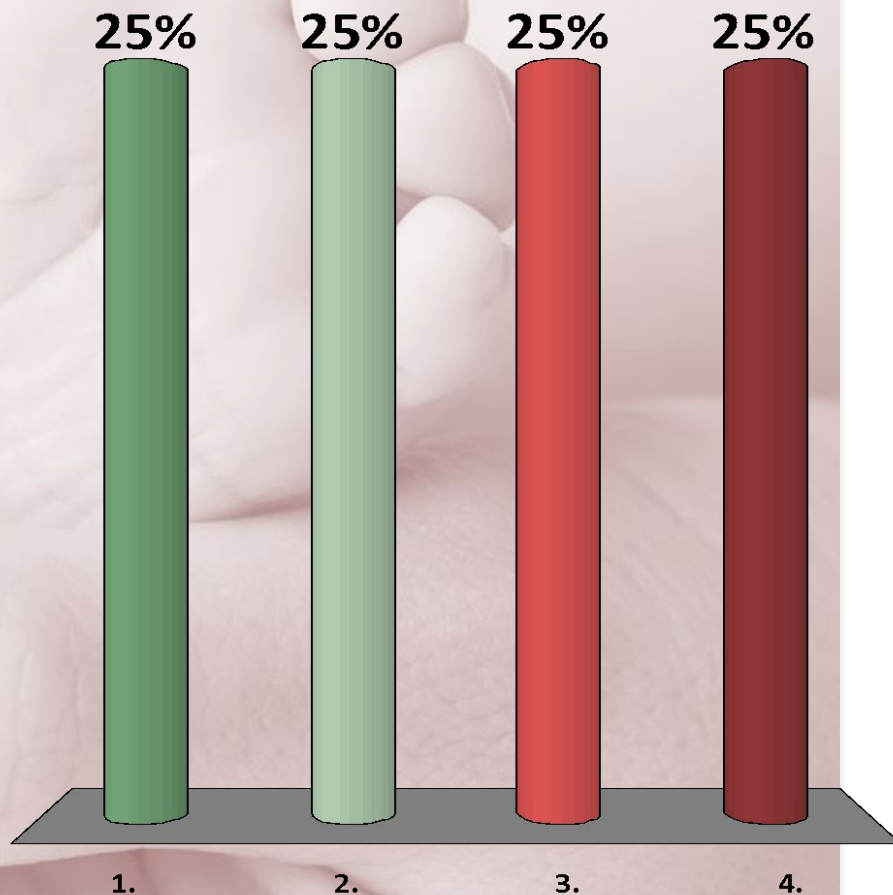
ТОЧКА ФИКСАЦИИ ПРИ ЗАТЫЛОЧНОМ ПРЕДЛЕЖАНИИ, ПЕРЕДНЕМ ВИДЕ

1. ЗАТЫЛОК
2. ВОЛОСИСТАЯ ЧАСТЬ ЛБА
3. ПОДЗАТЫЛОЧНАЯ ЯМКА
4. ПЕРЕНОСЬЕ




КАКИМ РАЗМЕРОМ ПРОИСХОДИТ РОЖДЕНИЕ ГОЛОВКИ ПРИ ПЕРЕДНЕМ ВИДЕ ЗАТЫЛОЧНОГО ПРЕДЛЕЖАНИЯ

1. БОЛЬШИМ КОСЫМ
2. МАЛЫМ КОСЫМ
3. СРЕДНИМ КОСЫМ
4. ПРЯМЫМ




КАКИМ РАЗМЕРОМ ПРОИСХОДИТ РОЖДЕНИЕ ГОЛОВКИ ПРИ ЛИЦЕВОМ ПРЕДЛЕЖАНИИ

1. МАЛЫМ КОСЫМ
2. ПРЯМЫМ
3. ВЕРТИКАЛЬНЫМ
4. СРЕДНИМ КОСЫМ




ПРОВОДНОЙ ТОЧКОЙ ПРИ ПЕРЕДНЕГОЛОВНОМ ПРЕДЛЕЖАНИИ ЯВЛЯЕТСЯ

1. БОЛЬШОЙ РОДНИЧОК
2. МАЛЫЙ РОДНИЧОК
3. ПОДБОРОДОК
4. СЕРЕДИНА МЕЖДУ
МАЛЫМ И БОЛЬШИМ
РОДНИЧКОМ



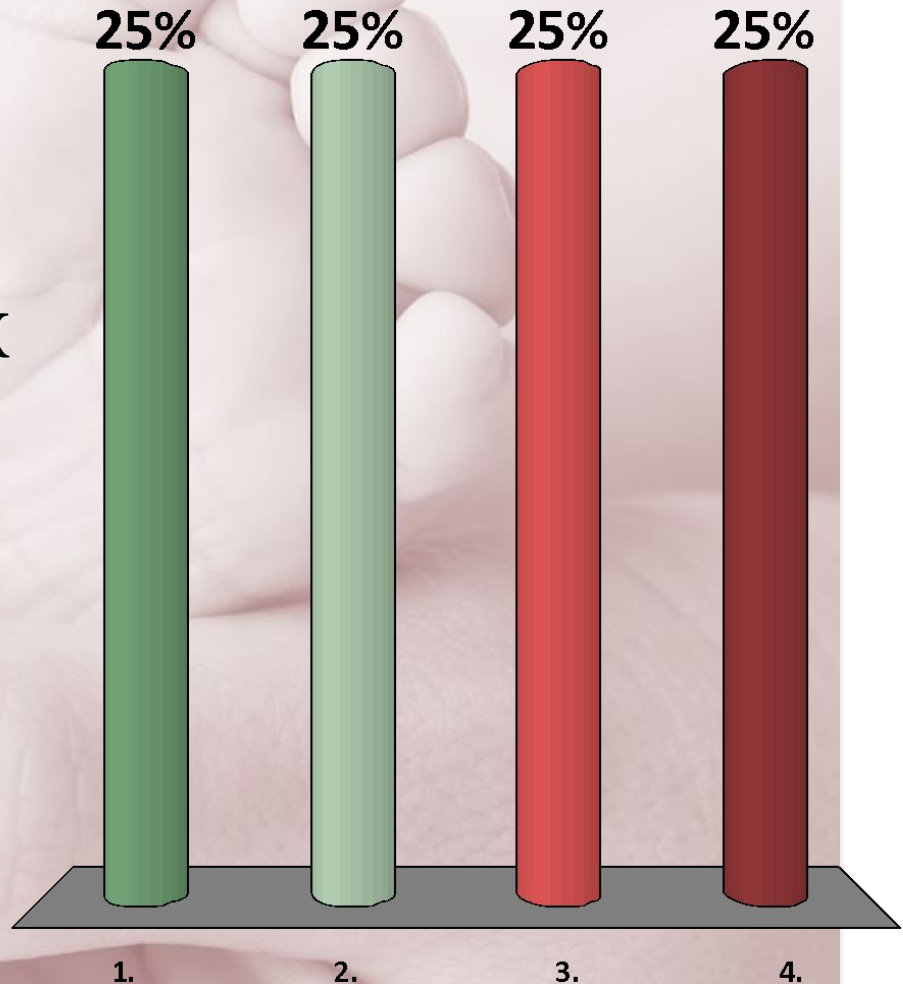
ПРОВОДНОЙ ТОЧКОЙ ПРИ ЛИЦЕВОМ ПРЕДЛЕЖАНИИ ЯВЛЯЕТСЯ

1. ПОДБОРОДОК
2. ПЕРЕНОСИЦА
3. БОЛЬШОЙ РОДНИЧОК
4. МАЛЫЙ РОДНИЧОК



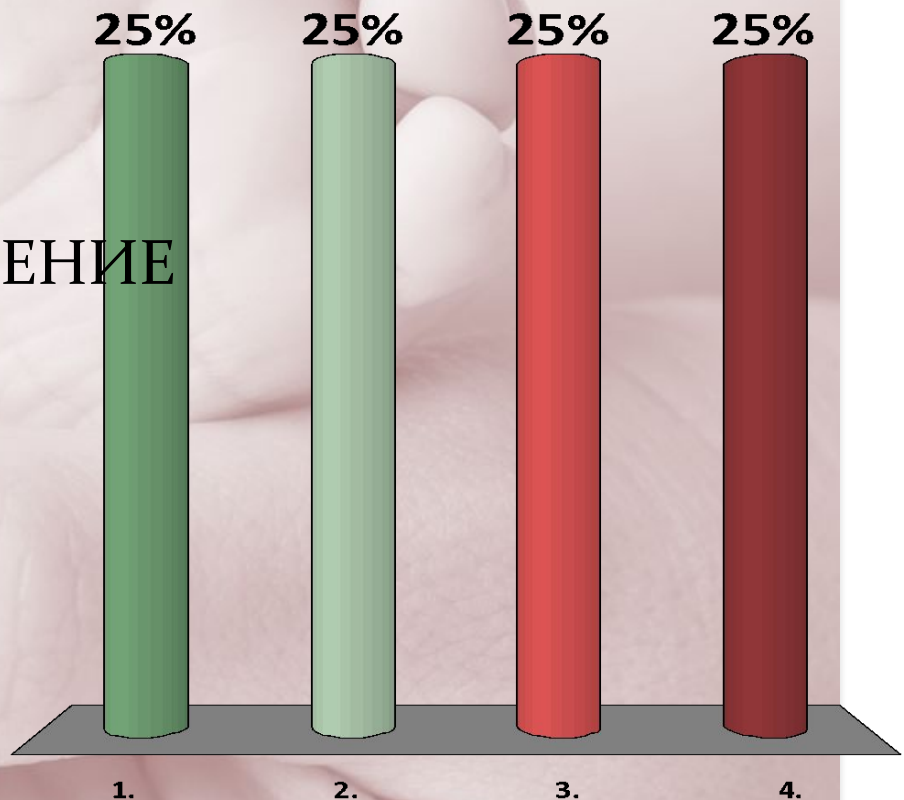
ПРОВОДНОЙ ТОЧКОЙ ПРИ ЛОБНОМ ПРЕДЛЕЖАНИИ ЯВЛЯЕТСЯ

1. МАЛЫЙ РОДНИЧОК
2. БОЛЬШОЙ РОДНИЧОК
3. СЕРЕДИНА МЕЖДУ
БОЛЬШИМ И МАЛЫМ
РОДНИЧКОМ
4. ЛОБ




ВТОРОЙ ПЕРИОД РОДОВ. ГОЛОВКА ПЛОДА ПРИЖАТА
КО ВХОДУ В МАЛЫЙ ТАЗ. ПОЛНОЕ ОТКРЫТИЕ ШЕЙКИ
МАТКИ. ЛОБНЫЙ ШОВ В ПОПЕРЕЧНОМ РАЗМЕРЕ,
НАДБРОВНЫЕ ДУГИ СЛЕВА. ТАКТИКА ВЕДЕНИЯ

1. ОПЕРАЦИЯ КЕСАРЕВО СЕЧЕНИЕ
2. КОНСЕРВАТИВНОЕ ВЕДЕНИЕ РОДОВ
3. РОДОСТИМУЛЯЦИЯ
4. КРАНИОТОМИЯ



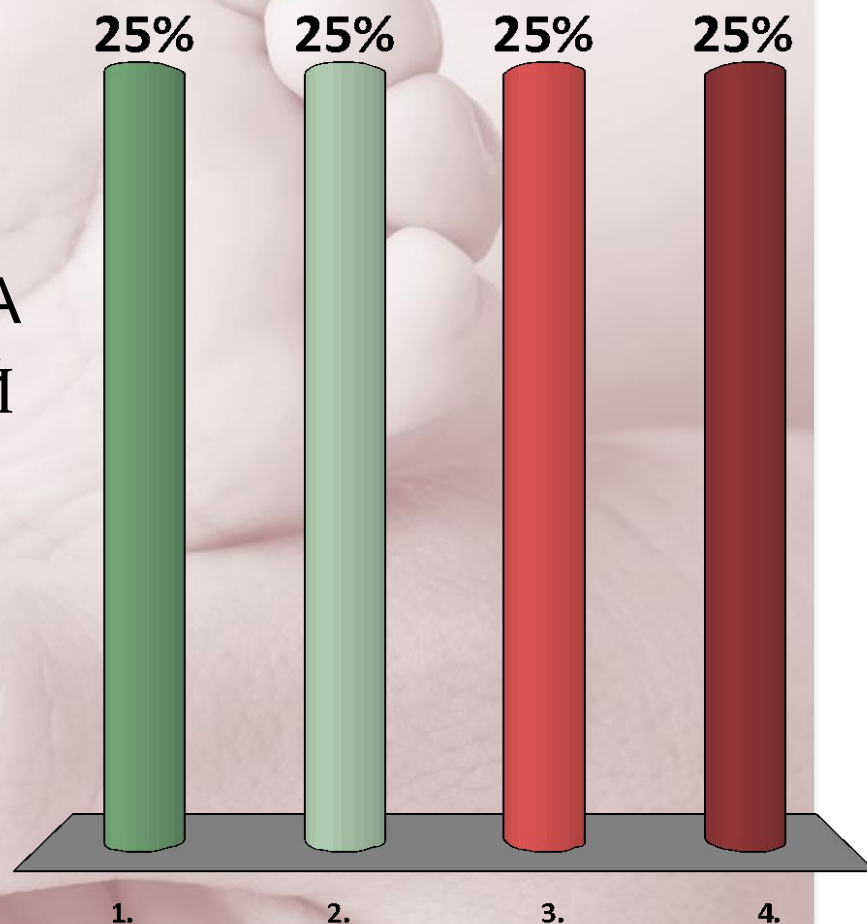
ТОЧКОЙ ФИКСАЦИИ ПРИ ПРОРЕЗЫВАНИИ ГОЛОВКИ ПРИ ЛИЦЕВОМ ПРЕДЛЕЖАНИИ ЯВЛЯЕТСЯ

1. ПОДЗАТЫЛОЧНАЯ ЯМКА
2. ГРАНИЦА ВОЛОСИСТОЙ ЧАСТИ ГОЛОВЫ
3. ПЕРЕНОСИЦА
4. ОБЛАСТЬ ПОДЪЯЗЫЧНОЙ КОСТИ

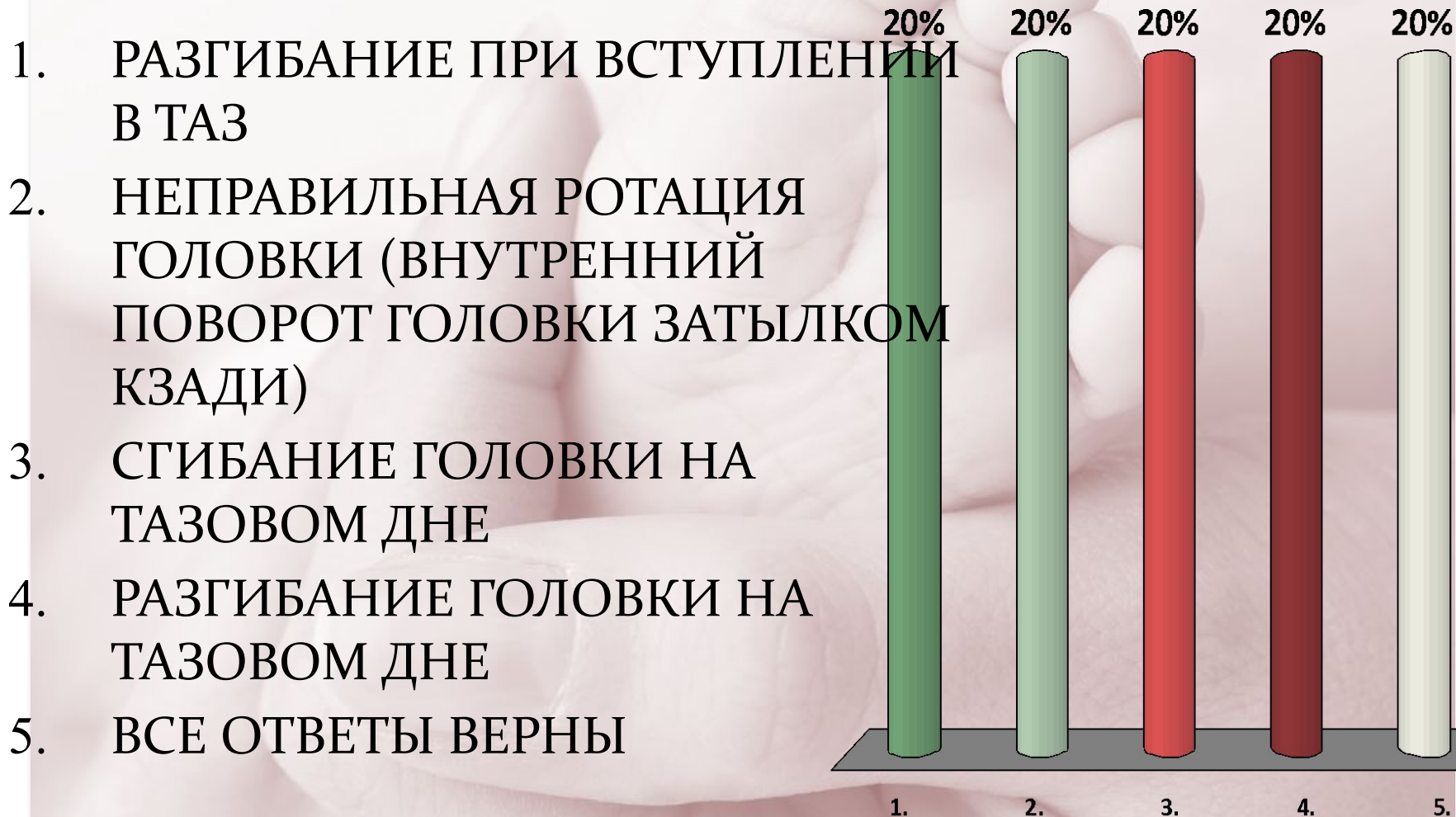


ТОЧКОЙ ФИКСАЦИИ ПРИ ПРОРЕЗЫВАНИИ ГОЛОВКИ ПРИ ЛОБНОМ ПРЕДЛЕЖАНИИ ЯВЛЯЕТСЯ

1. ВЕРХНЯЯ ЧЕЛЮСТЬ
2. ПОДЗАТЫЛОЧНАЯ ЯМКА
3. ГРАНИЦА ВОЛОСИСТОЙ ЧАСТИ ГОЛОВЫ
4. ЗАТЫЛОЧНЫЙ БУГОР

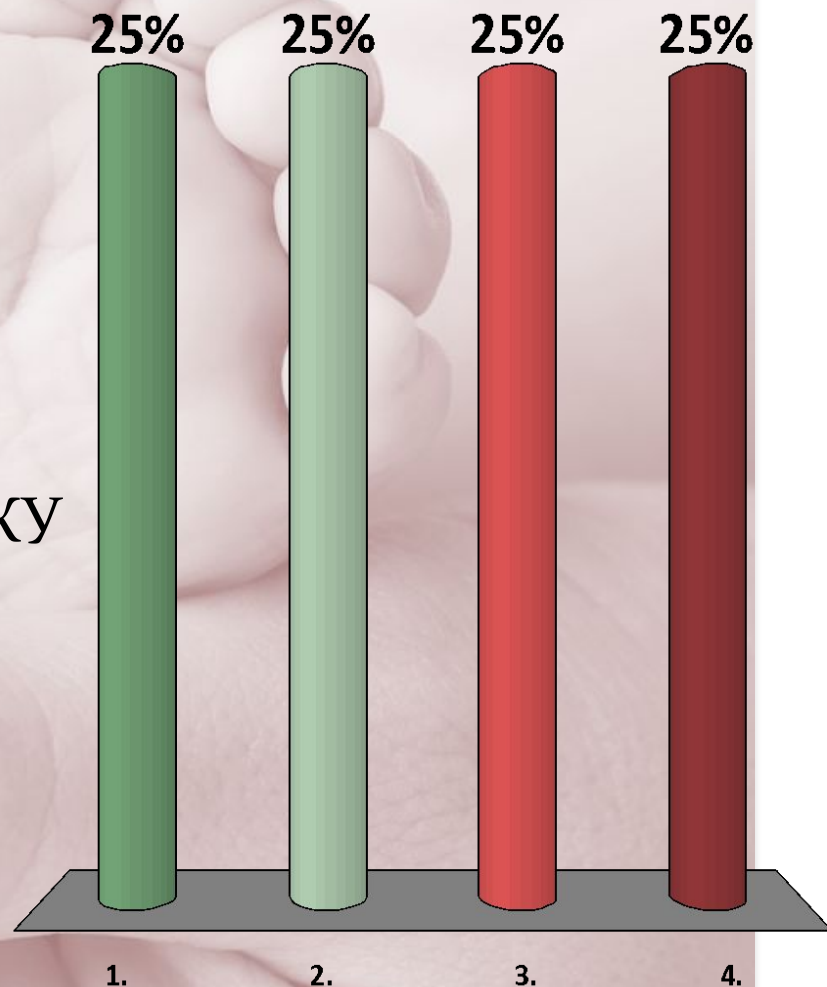


МЕХАНИЗМ РОДОВ ПРИ ПЕРЕДНЕГОЛОВНОМ ПРЕДЛЕЖАНИИ



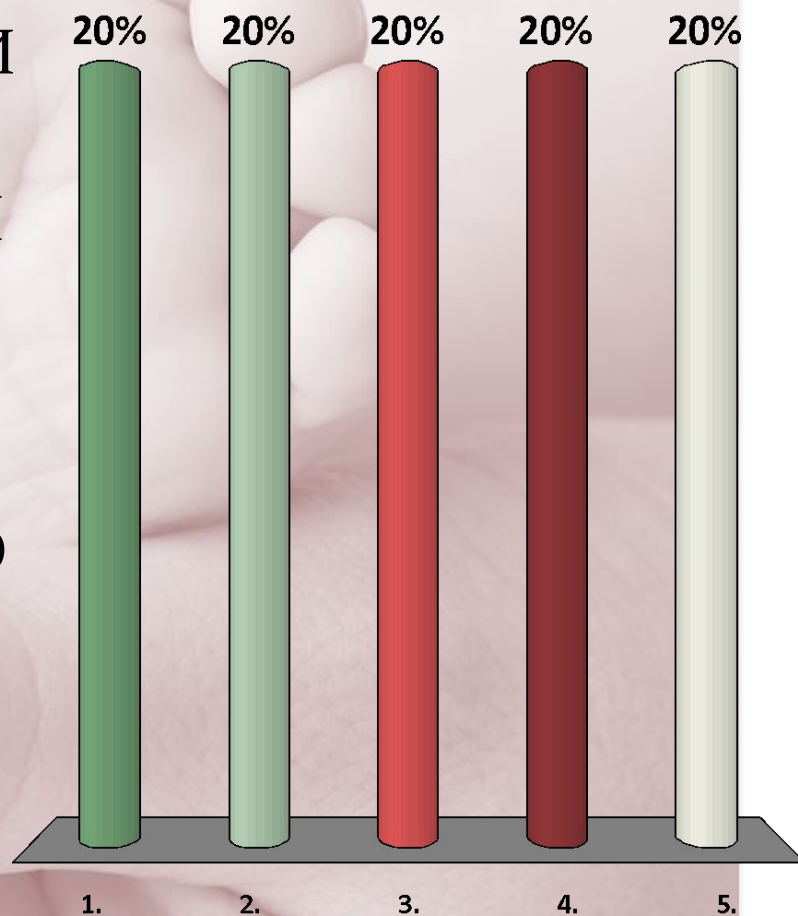
НА ОСНОВАНИИ КАКИХ ОПОЗНАВАТЕЛЬНЫХ ТОЧЕК ОПРЕДЕЛЯЮТ ВИД ПРИ ЛИЦЕВОМ ПРЕДЛЕЖАНИИ

1. ПО ПОДБОРОДКУ
2. ПО МАЛОМУ РОДНИЧКУ
3. ПО СПИНКЕ ПЛОДА
4. ПО БОЛЬШОМУ РОДНИЧКУ




ОСОБЕННОСТИ БИОМЕХАНИЗМА РОДОВ ПРИ ОБЩЕРАВНОМЕРНОСУЖЕННОМ ТАЗЕ

1. КОНФИГУРАЦИЯ ГОЛОВКИ ПЛОДА
2. НЕПРАВИЛЬНАЯ РОТАЦИЯ
3. МАКСИМАЛЬНОЕ СГИБАНИЕ ГОЛОВКИ ВО ВХОДЕ В ТАЗ
4. РАЗГИБАНИЕ ГОЛОВКИ ВО ВХОДЕ В МАЛЫЙ ТАЗ
5. ВЕРНО 1, 3



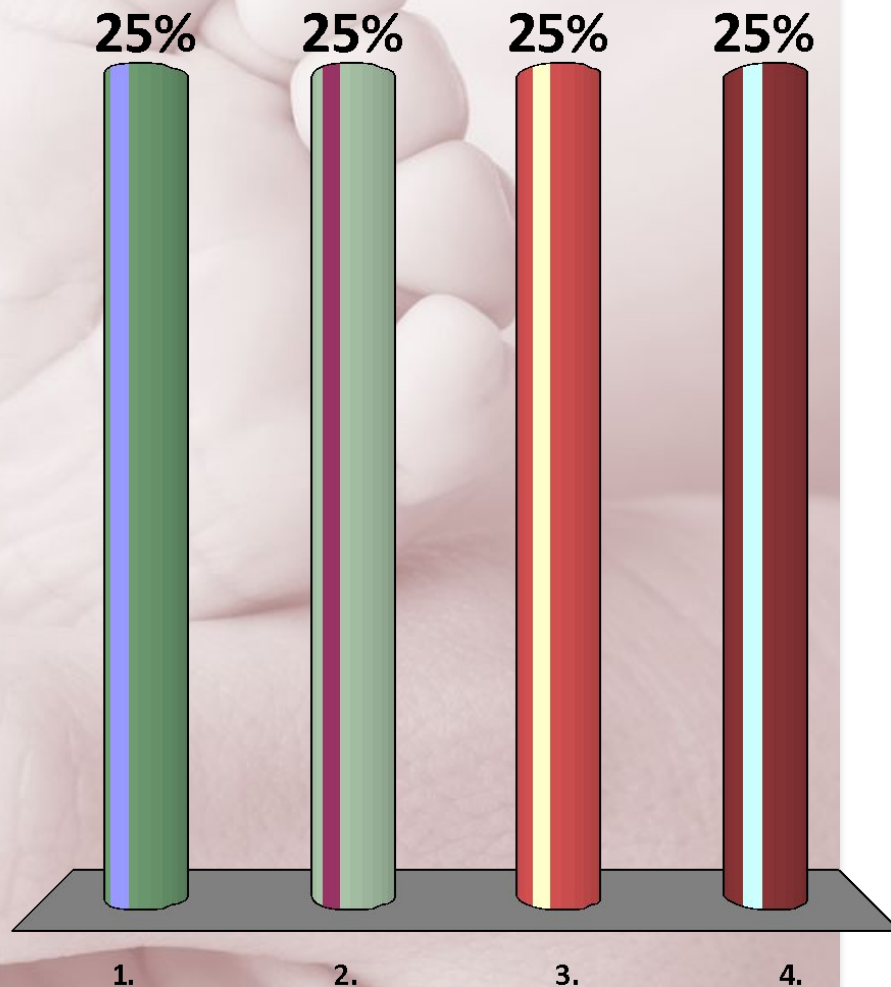
МЕХАНИЗМ РОДОВ ПРИ ЛИЦЕВОМ ПРЕДЛЕЖАНИИ

1. РАЗГИБАНИЕ ГОЛОВКИ
2. РОТАЦИЯ ГОЛОВКИ
ПОДБОРОДКОМ К ПЕРЕДИ
3. СГИБАНИЕ ГОЛОВКИ НА
ТАЗОВОМ ДНЕ




ПРИ КАКОМ ПРЕДЛЕЖАНИИ ОПРЕДЕЛЯЮТСЯ ГЛАЗНИЦЫ, КОНЧИК НОСА, ПОДБОРОДОК

1. ЛИЦЕВОМ
2. ЗАТЫЛОЧНОМ
3. ПЕРЕДНЕГОЛОВНОМ
4. ЛОБНОМ




ПРИ КАКОМ ПРЕДЛЕЖАНИИ ОПРЕДЕЛЯЕТСЯ ЛОБНЫЙ ШОВ, КОРЕНЬ НОСА, ПЕРЕДНИЙ УГОЛ БОЛЬШОГО РОДНИЧКА

1. ЛОБНОМ
2. ЗАТЫЛОЧНОМ
3. ЛИЦЕВОМ
4. ПЕРЕДНЕГОЛОВНОМ



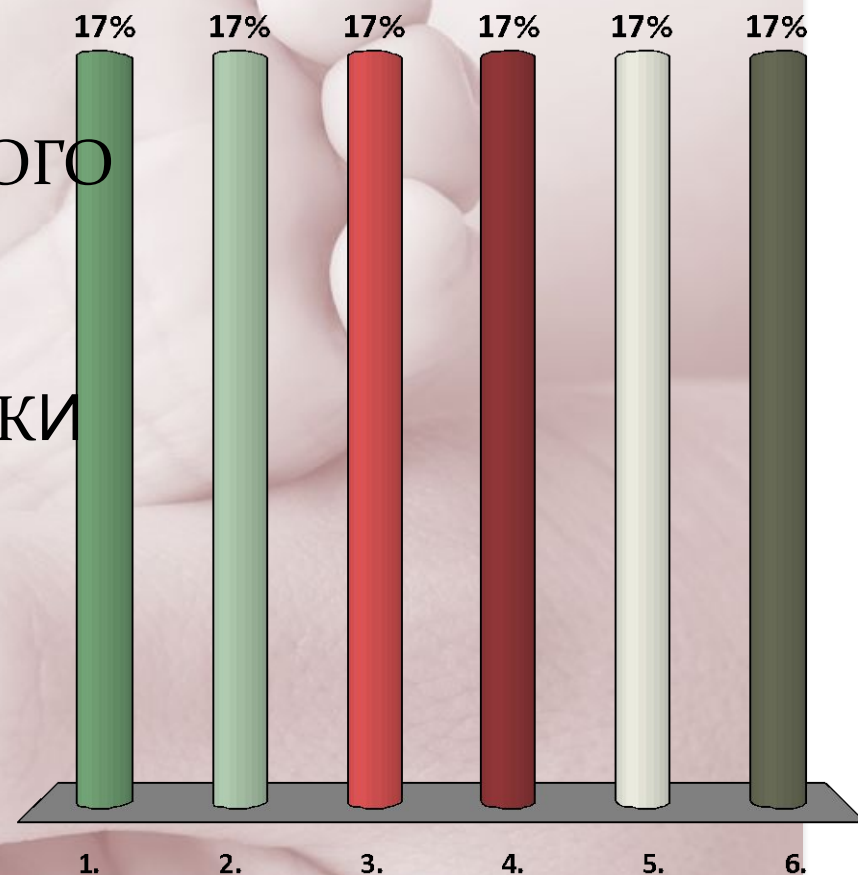
ГОЛОВКА ПЛОДА МАЛЫМ СЕГМЕНТОМ ВО ВХОДЕ В МАЛЫЙ ТАЗ. ПРИ ВЛАГАЛИЩНОМ ИССЛЕДОВАНИИ ДОСТУПНЫ

1. КРЕСТЦОВАЯ ВПАДИНА
2. ПРОМОНТОРИУМ
3. ТЕРМИНАЛЬНАЯ ЛИНИЯ ЧАСТИЧНО
4. ВЕРХНИЙ КРАЙ ЛОННОГО СОЧЛЕНЕНИЯ
5. ВЕРНЫ ВСЕ ОТВЕТЫ
6. ВЕРНЫ 1, 2, 4



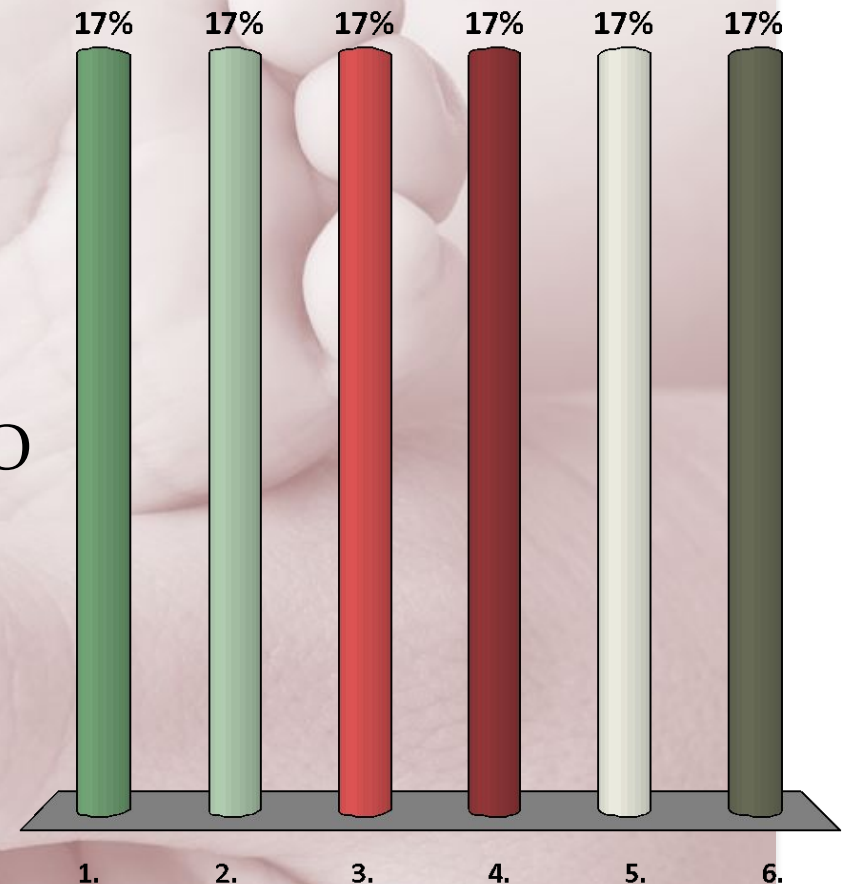
ГОЛОВКА ПЛОДА БОЛЬШИМ СЕГМЕНТОМ ВО ВХОДЕ В МАЛЫЙ ТАЗ. ПРИ ВЛАГАЛИЩНОМ ИССЛЕДОВАНИИ НЕЛЬЗЯ ОПРЕДЕЛИТЬ

1. КРЕСЦОВУЮ ВПАДИНУ
2. ВЕРХНЮЮ ТРЕТЬ ЛОННОГО СОЧЛЕНЕНИЯ
3. ПРОМОНТОРИУМ
4. 1-2 КРЕСЦОВЫЕ ПОЗВОНКИ
5. ВЕРНЫ 2, 3
6. ВЕРНЫ 2, 3, 4



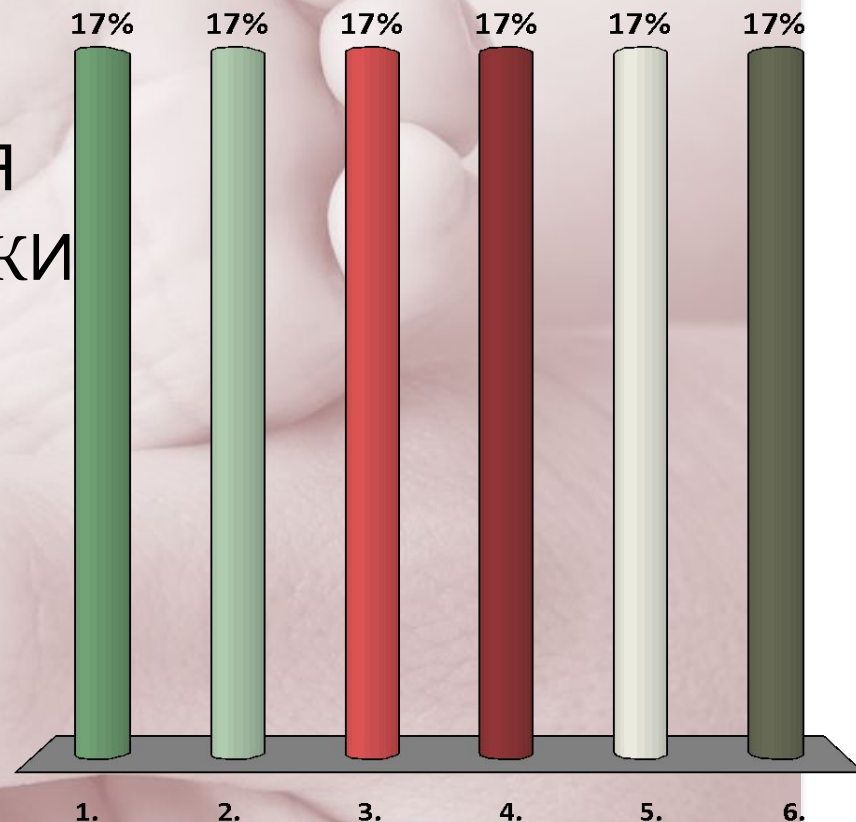
ГОЛОВКА ПЛОДА СТОИТ В ШИРОКОЙ ЧАСТИ ПОЛОСТИ ТАЗА. ПРИ ВЛАГАЛИЩНОМ ИССЛЕДОВАНИИ НЕДОСТУПНЫ

1. СЕДАЛИЩНЫЕ ОСТИ
2. ВЕРХНЯЯ ПОЛОВИНА КРЕСЦОВОЙ ВПАДИНЫ
3. ТЕРМИНАЛЬНАЯ ЛИНИЯ
4. ДВЕ ТРЕТИ ЗАДНЕЙ ПОВЕРХНОСТИ ЛОННОГО СОЧЛЕНЕНИЯ
5. ВЕРНЫ 2,3
6. ВЕРНЫ 2, 3, 4



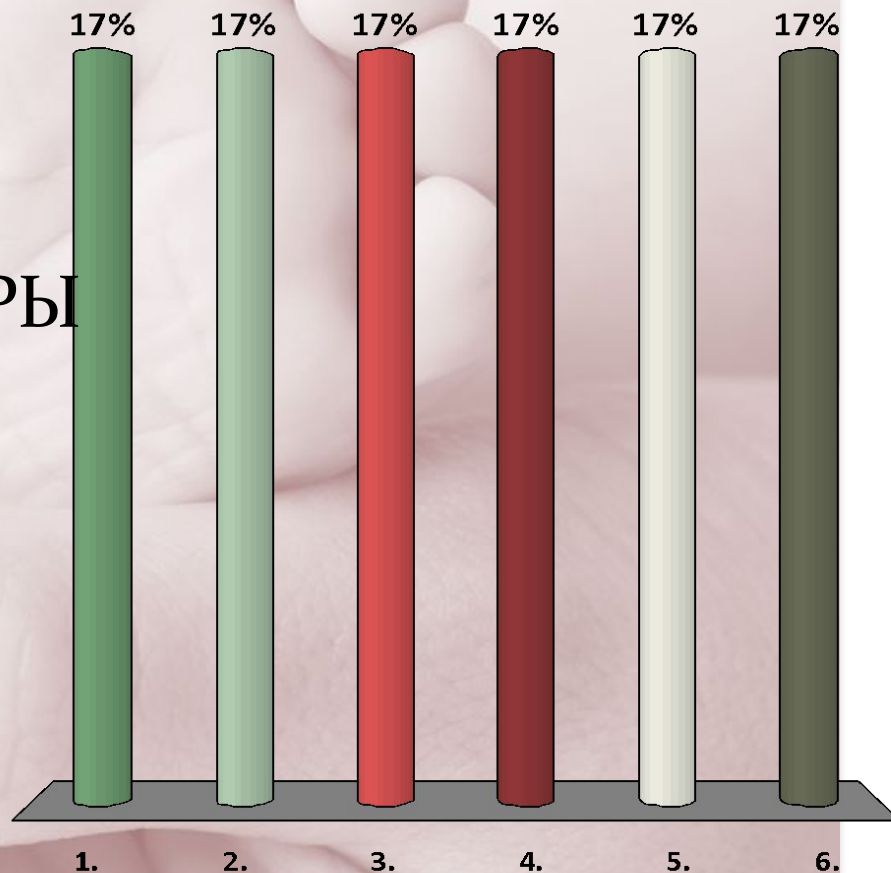
ГОЛОВКА ПЛОДА СТОИТ В УЗКОЙ ЧАСТИ ПОЛОСТИ ТАЗА. ПРИ ВЛАГАЛИЩНОМ ИССЛЕДОВАНИИ НЕДОСТУПНЫ

1. ЗАДНЯЯ ПОВЕРХНОСТЬ ЛОННОГО СОЧЛЕНЕНИЯ
2. 1-5 КРЕСЦОВЫЕ ПОЗВОНКИ
3. СПИНАЛЬНЫЕ ОСТИ
4. СЕДАЛИЩНЫЕ ОСТИ
5. *ВЕРНЫ ВСЕ ОТВЕТЫ*
6. *ВЕРНЫ 2, 3*



ГОЛОВКА СТОИТ В ВЫХОДЕ ИЗ МАЛОГО ТАЗА. ЕЮ ЗАНЯТО

1. КОПЧИК
2. ЛОННАЯ ДУГА
3. СЕДАЛИЩНЫЕ БУГРЫ
4. ПРОМОНТОРИУМ
5. ВЕРНЫ ВСЕ ОТВЕТЫ
6. ВЕРНЫ 2, 3, 4



A close-up photograph of a hand holding a baby's foot. The hand is positioned to support the foot from underneath, with the thumb and index finger visible. The skin of both the hand and foot is light and appears soft. The background is a soft, out-of-focus light color. Overlaid on the image is the text 'Акушерский фантом. И.Ф.Жордания, М-1952' in a black serif font.

Акушерский фантом. И.Ф.Жордания,
М-1952

Задача №1

Головка плода малым сегментом во входе в малый таз, стреловидный шов в правом косом размере, малый родничок спереди слева, большой - сзади справа выше малого.

Положение, позиция, вид и предлежание плода?

Задача №2

Головка плода малым сегментом во входе в малый таз, стреловидный шов в левом косом размере таза, большой родничок спереди справа, малый родничок сзади слева ниже большого.

Положение, позиция, вид и предлежание плода?

Задача №3

Первобеременная 20 лет, доставлена в родильный дом со схватками через 5-6 минут по 40-45 секунд, средней силы и болезненности, которые продолжаются в течение 7 часов. Акушерское исследование: окружность живота 96 см, высота стояния дна матки 32 см; размеры таза: 26-29-32-21. АД - 115/70 мм

рт.ст. Положение плода продольное, предлежит головка, прижата ко входу в малый таз. Сердцебиение плода ясное, ритмичное, 146 ударов в 1 минуту, слева, ниже пупка. Влагалище не рожавшей женщины. Шейка матки сглажена, открытие зева 5

см, края тонкие, растяжимы. Плодный пузырь цел, хорошо наливается при схватке. Предлежит головка, прижата ко входу в малый таз. Малый родничок слева спереди, большой - сзади справа, стреловидный шов в правом косом размере. Малый родничок ниже большого. Мыс не достигается. Экзостозов в малом тазу нет.

Диагноз? Обоснование диагноза.

Задача №4

Повторнородящая 26 лет, поступила в родильный дом с началом схваток. Первая беременность закончилась нормальными родами. Данная беременность вторая. Размеры таза: 25-28-31-20. Положение плода продольное. Головка плода в полости малого таза. Сердцебиение плода ясное, ритмичное, 132 удара в 1 минуту. Наружные половые органы без патологии. Шейка матки сглажена. Открытие зева полное. Плодного пузыря нет. Головка плода находится в полости малого таза; она занимает всю внутреннюю поверхность лона, всю крестцовую впадину, седалищные ости с боков. Малый родничок - спереди у лона, большой - сзади у крестца, выше малого. Стреловидный шов в прямом размере.

Диагноз? В какой плоскости малого таза расположена головка? План ведения родов?

Задача №5

Повторнородящая 33 лет после 10 ч хорошей родовой деятельности поступила в родильный дом. Размеры таза нормальные. Головка плода прижата ко входу в малый таз. Предполагаемая масса плода 4000.0, сердцебиение плода 136 уд. в мин. При влагалищном исследовании: открытие шейки матки почти полное, стреловидный шов в поперечном размере, справа малый родничок, слева большой ниже малого. Плодный пузырь цел. Мыс не достигается, экзостозов нет.

Диагноз? Тактика врача?

Задача №6

Повторнородящая 20 лет доставлена машиной СМП с диагнозом: Беременность 26 недель.

Головное

предлежание. I период родов. Воды излились час тому назад. Сердцебиение плода 140 уд. в мин.

ясное,

ритмичное. При влагалищном исследовании: открытие шейки матки полное, плодного пузыря нет, предлежит головка плода, лобный шов в

поперечном размере таза, достигается передний угол большого родничка, глазницы, корень носа.

Мыс не достигается, экзостозов нет.

Диагноз? Тактика врача?

Задача №7

Повторнородящая 28 лет поступила с хорошей родовой деятельностью в течение 6 часов с целыми водами. Таз нормальных размеров. Предполагаемая масса плода – 3200. Сердцебиение 140 уд. в мин. При влагалищном исследовании: раскрытие шейки матки полное, плодный пузырь цел, предлежит головка плода, лицевая линия в правом косом размере входа в малый таз, подбородок слева спереди, надбровные дуги и нос - справа сзади. Диагноз? Тактика врача?

Задача №8

Многоружавшая женщина поступила с жалобами на сильные и очень болезненные схватки, между которыми нет расслабления матки. Родовая деятельность в течение 6 часов. Обнаружено: передняя брюшная стенка перерастянута, живот отвислый. Головка плода прижата ко входу в малый таз. Сердцебиение плода после схватки учащается до 180 уд. в 1 мин. и плохо восстанавливается. Предполагаемая масса плода 4100. При влагалищном исследовании: открытие шейки матки полное, плодного пузыря нет, предлежит головка плода, стреловидный шов в поперечном размере, близко к лону, во время схватки отмечается резкая конфигурация, задняя теменная косточка находит на переднюю. Мыс не достигается. Экзостозов нет.

Диагноз? Тактика врача?

Задача №9

Первородящая 20 лет поступила с жалобами на схваткообразные боли внизу живота в течение 16 часов. В приемном покое излились воды в количестве 1,5 л., светлые. При влагалищном исследовании: открытие шейки матки полное, плодного пузыря нет, предлежит головка плода, стреловидный шов в прямом размере входа в малый таз, малый родничок спереди, большой сзади. Мыс не достигается. Диагноз? Тактика врача?

Задача №10

В родильное отделение поступила первородящая 17 лет с доношенной беременностью, без родовой деятельности, с излитием околоплодных вод два часа тому назад. ОПВ + 13 кг, неравномерная, особенно за последние три недели. Данная беременность – первая. При поступлении: состояние удовлетворительное, жалоб не предъявляет, АД 140/100 мм рт. ст.,
рост 162 см, вес 73 кг. Отеки нижних и верхних конечностей. Размеры таза: 26-28-30-19 см. Окружность Соловьева - 13,5 см. Ромб Михаэлиса 10x10 см. Окружность живота 105 см, высота стояния дна матки над лоном 38 см. Предполагаемая масса плода 3800. При влагалищном исследовании диагностировано тазовое предлежание плода. Родовой деятельности нет. Сердцебиение плода ясное, ритмичное, 144 уд/мин. Подтекают светлые воды.
Диагноз? План ведения родов?

Задача №11

В родильное отделение поступила повторнородящая 30 лет, срок беременности 38 нед с жалобами на схваткообразные боли внизу живота в течение 2 ч. Беременности: 1-я (8 лет назад) закончилась срочными родами в головном предлежании (3650, 0,53), без осложнений; 2-я (4 года назад) закончилась с/в, без осложнений; данная беременность - 3-я. Течение данной беременности без осложнений. ОПВ +7 кг, равномерная. При поступлении: состояние удовлетворительное. Рост 175 см. Вес 68 кг. Размеры таза: 26-29-31-21 см. Индекс Соловьева - 1,5. Ромб Михаэлиса правильной формы, 11x10 см. Окружность живота 100 см, высота стояния дна матки над лоном 36 см. Предполагаемая масса плода 3600. Объективно: схватки через 6-7 минут по 35 секунд хорошей силы, умеренной болезненности. Положение плода продольное, спинка определяется слева, мелкие части плода - справа. В дне матки определяется головка плода, предлежит тазовый конец, прижат ко входу в малый таз. Сердцебиение плода ясное, ритмичное, 140 уд/мин. Воды целы. Влагалищное исследование: шейка матки укорочена до 1,5-2,0 см, мягкая, центрированная, канал свободно пропускает 1 палец. Плодный пузырь цел. Предлежат ягодицы плода, прижаты ко входу в малый таз. Мыс не достигается. Экзостозов не выявлено.

Диагноз? План ведения родов?

Спасибо за
внимание

