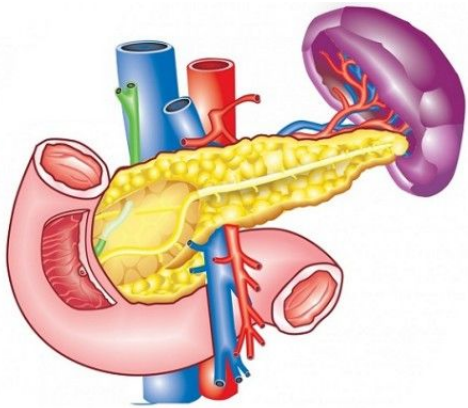
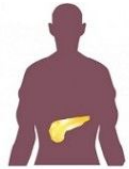

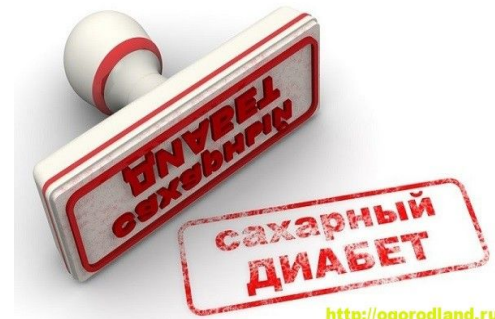# Трансплантация поджелудочной железы



Выполнено:  
студенткой  
лечебного факультета  
группы 510  
Нелюбиной А.С.

# Показания к трансплантации ПЖ

1. Декомпенсация сахарного диабета I типа с некорректируемой гипергликемией и частыми кетоацидотическими состояниями;
2. Сахарный диабет I типа с периферической нейропатией в сочетании с ишемическими нарушениями (диабетическая стопа без инфекционных осложнений, хроническая артериальная недостаточность нижних конечностей);
3. Сахарный диабет I типа, осложненный диабетическим гломерулосклерозом;
4. Сахарный диабет I типа, осложненный предпролиферативной ретинопатией;
5. Сахарный диабет I типа с сочетанием осложнений.



# Варианты трансплантации

одномоментная  
ТПЖ и почки

(показана при диабетической нефропатии (клиренс креатинина <40мл/мин), терминальной хронической почечной недостаточности, дисфункции раннее пересаженной почки;

изолированная  
ТПЖ

(показана больным СД I без тяжёлой нефропатии. Основным критерием отбора является преобладание угрозы осложнённого диабета (угрожающая жизни внезапная гипогликемия; гиперлабильное течение; необратимые вторичные осложнения) над возможными последствиями длительной иммуносупрессии;

ТПЖ после  
трансплантации  
почки

(оправдана с точки зрения протекции от нефропатии и улучшения качества жизни)

# Противопоказания

## ❖ Абсолютные противопоказания

- Терминальные состояния.
- Некорректируемые нарушения функции жизненно важных органов.
- Неподдающиеся лечению системные и локальные инфекции (СПИД, репликация вирусов гепатита, активный туберкулёз и др.).
- Септические состояния.
- Злокачественные новообразования
- Сопутствующие сахарному диабету пороки развития, не подлежащие коррекции.
- Наркотическая и/или алкогольная зависимости.
- Психосоциальные факторы.

## ❖ Относительные противопоказания

- Возраст старше 65 лет.
- Выраженное ожирение (превышение более чем на 50% идеальной массы тела).
- Распространённый атеросклероз.
- Фракция выброса ниже 50%.
- Язвенная болезнь желудка и двенадцатиперстной кишки

# Предоперационная подготовка

Важнейшими задачами подготовки к операции является:

- санация очагов инфекции;
- поддержание адекватного нутритивного статуса;
- отсутствие эрозивно-язвенного поражения ЖКТ;
- психологическая подготовка, определение его способности неукоснительно следовать назначениям и рекомендациям медицинского персонала клиники.
- непосредственно перед хирургическим вмешательством проводится деконтаминация кишечника и лаваж кишечника до чистых вод (возможно использование осмотических слабительных препаратов на основе полиэтиленгликоля).

# Выбор вида трансплантации

Показаниями к одномоментной трансплантации поджелудочной железы и почки являются:

1. Диабетическая нефропатия (клиренс креатинина  $< 40$ мл/мин).
2. Терминальная хроническая почечная недостаточность и лечение программным гемодиализом.
3. Больные сахарным диабетом I типа, с дисфункцией ранее пересаженной почки.

Данный вид ТПЖ – оптимальный способ лечения больных в возрасте 20-40 лет с минимальными вторичными осложнениями сахарного диабета.

Изолированная ТПЖ осуществима пациентам без тяжёлой нефропатии.

- Обязательным критерием отбора является преобладание угрозы осложнений диабета (жизнеугрожающая внезапная гипогликемия; гиперлабильное течение, необратимые вторичные осложнения) над возможными последствиями длительной иммуносупрессивной терапии.
- Обязательным условием для проведения подобной операции является удовлетворительная функция ранее пересаженной почки, а именно клиренс креатинина  $> 50$ мл/мин.
- Могут рассматриваться больные младше 20 лет, у которых есть реальная возможность получения почечного трансплантата от живого родственного донора.



# Хирургическая операция

Хирургическим доступом могут служить срединная лапаротомия или внебрюшинный доступ в нижних квадрантах живота справа (как при трансплантации почки).

Далее выполняются следующие этапы хирургической операции:

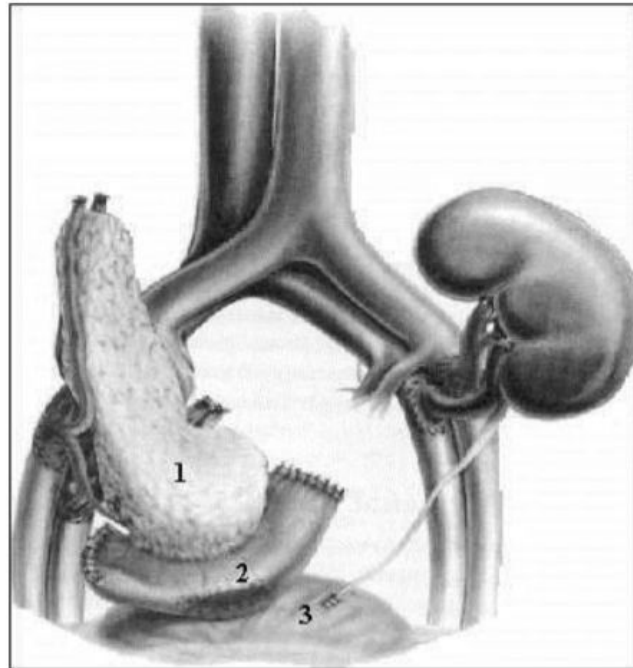
- Мобилизация купола слепой кишки.
- Мобилизация сигмовидной ободочной кишки (для осуществления доступа к левым подвздошным сосудам при сочетанной ТПЖ и почки).
- Мобилизация подвздошных сосудов с обнажением общей, наружной, внутренней подвздошных артерий и вен. Поясничные ветви лигируются и пересекаются. В ходе скелетизации подготавливаемых для имплантации сосудов окружающие лимфатические сосуды следует лигировать и пересекать с целью предупреждения лимфореи в послеоперационном периоде.

# Восстановление эндокринного оттока от ТПЖ

К настоящему времени описано более 40 методов ТПЖ в зависимости от вида трансплантата и методики формирования экзокринного дренажа. Наиболее простым считается дуоденоцистостомия, позволяющая мониторировать уровень амилазы мочи как одного из маркёров функции трансплантата и отторжения в послеоперационном периоде.

**Рисунок 2. Одномоментная трансплантация поджелудочной железы и почки.  
Реконструкция экзокринной секреции поджелудочной железы с применением  
дуоденоцистостомии.**

1. Трансплантированная поджелудочная железа.
2. Двенадцатиперстная кишка трансплантата.
3. Мочевой пузырь.



**Спасибо  
за внимание!**

