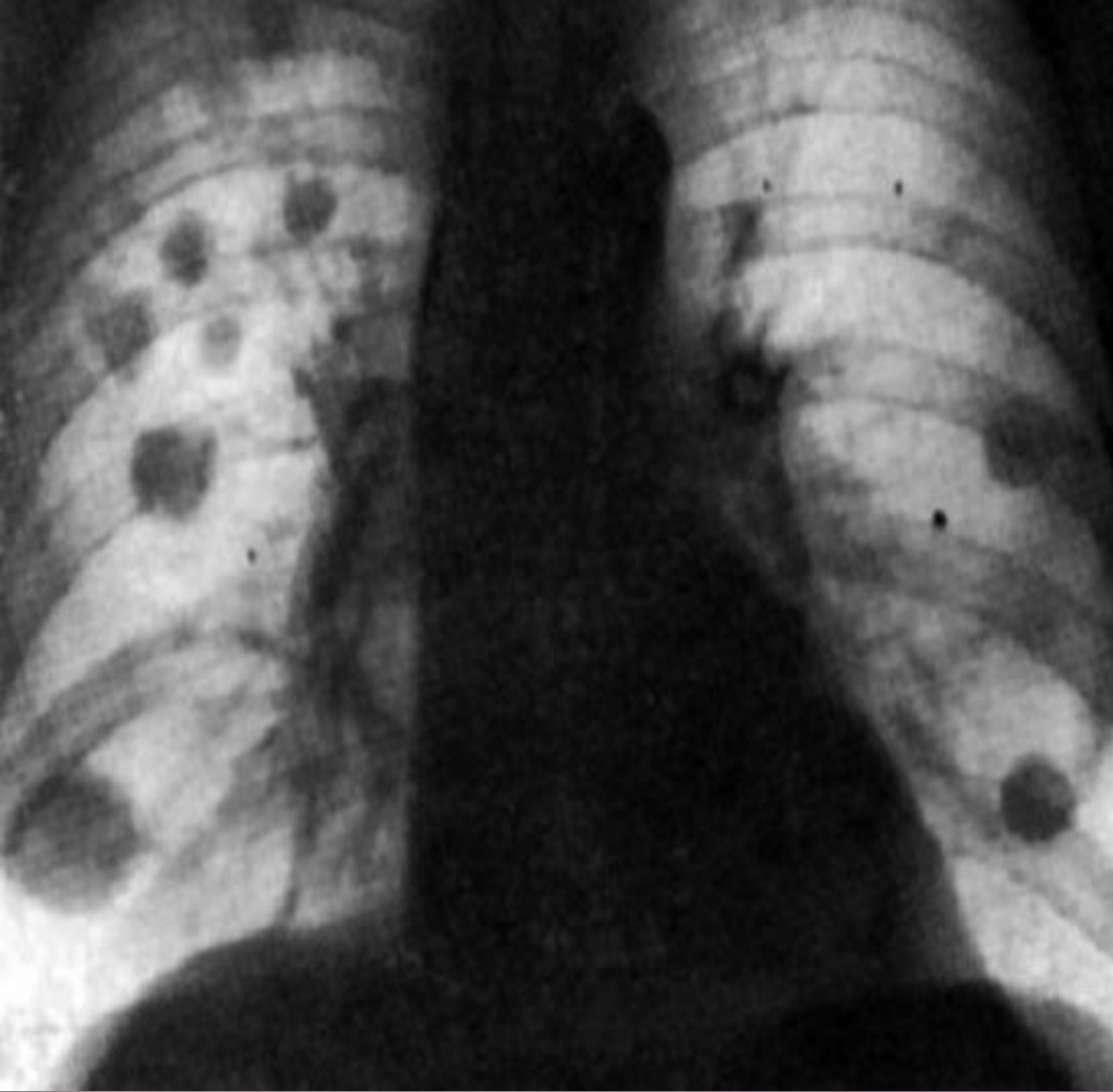


СЕМЕЙ МЕМЛЕКЕТТІК МЕДИЦИНА УНИВЕРСИТЕТІ
ОНКОЛОГИЯ ЖӘНЕ ВИЗУАЛДЫ ДИАГНОСТИКА КАФЕДРАСЫ.

СӨЖ

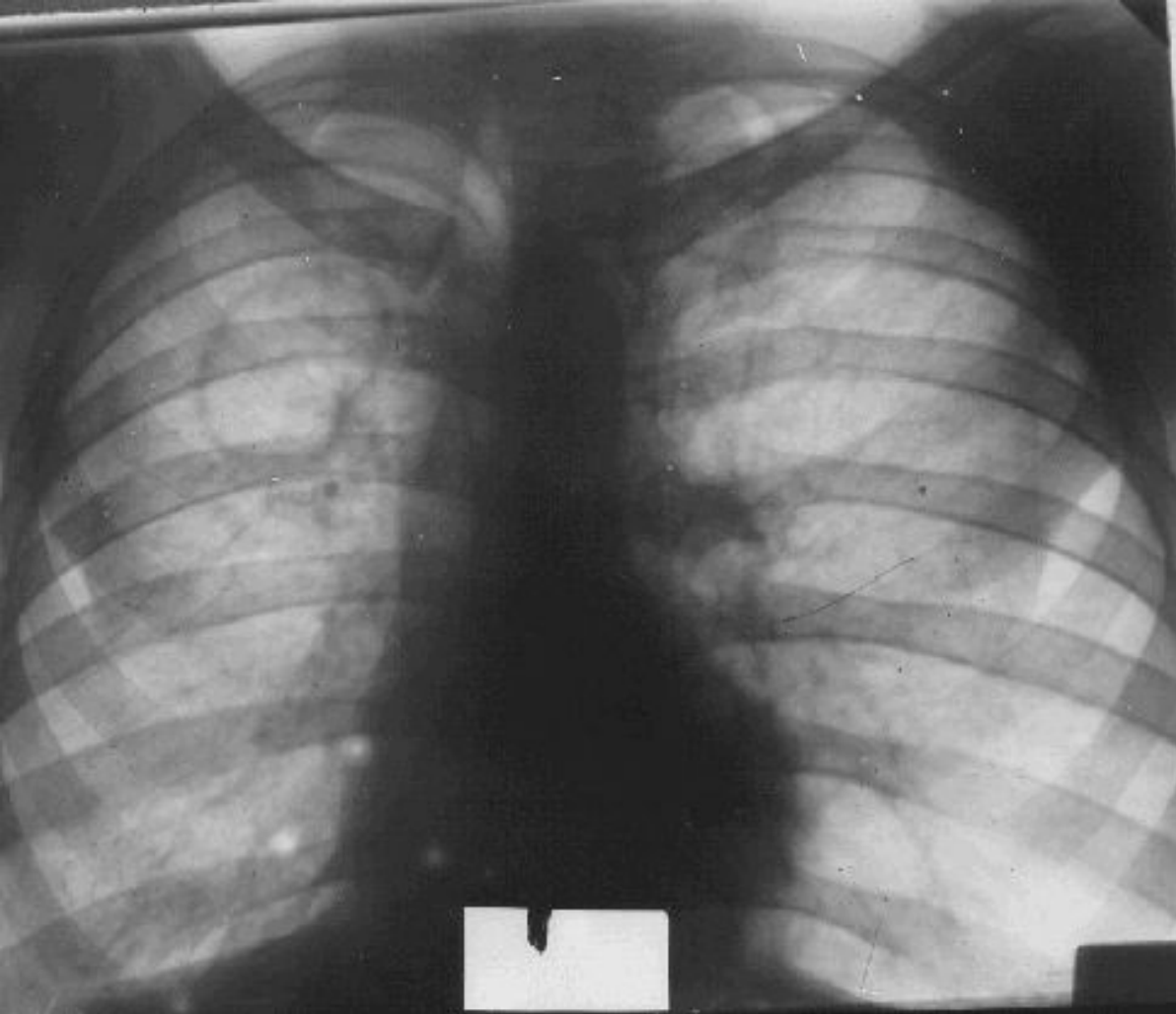
Тақырыбы: Өкпе туберкулезі

Орындаған: Аханов
Қайсар
Тексерген: Мадина Н



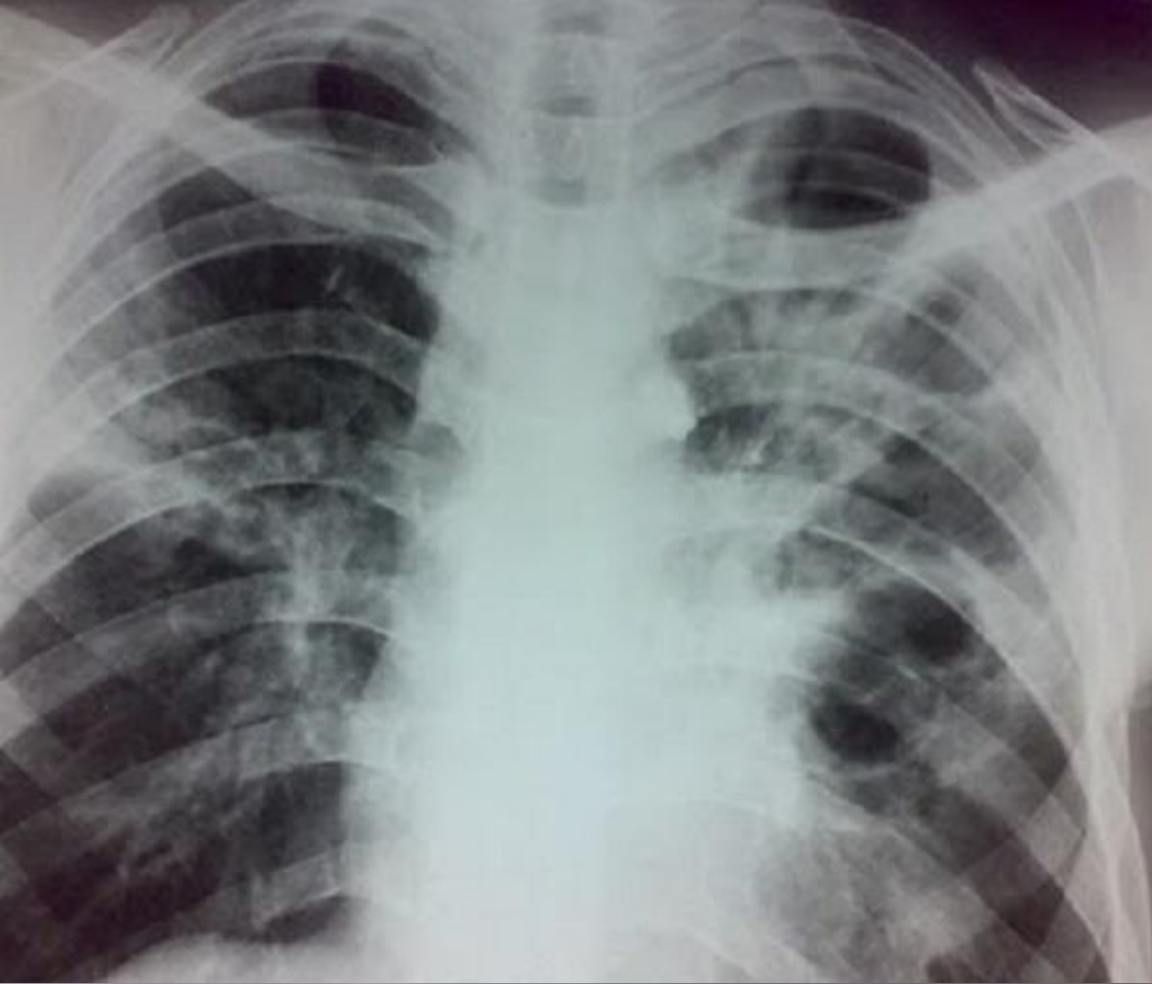Туберкулома (казеома) - туберкулездің ерекше түрі болып табылады, рентген суретінде ісікке ұқсас, атына сәйкес.

**Өкпе туберкулезі: туберкулома
ошақтары**



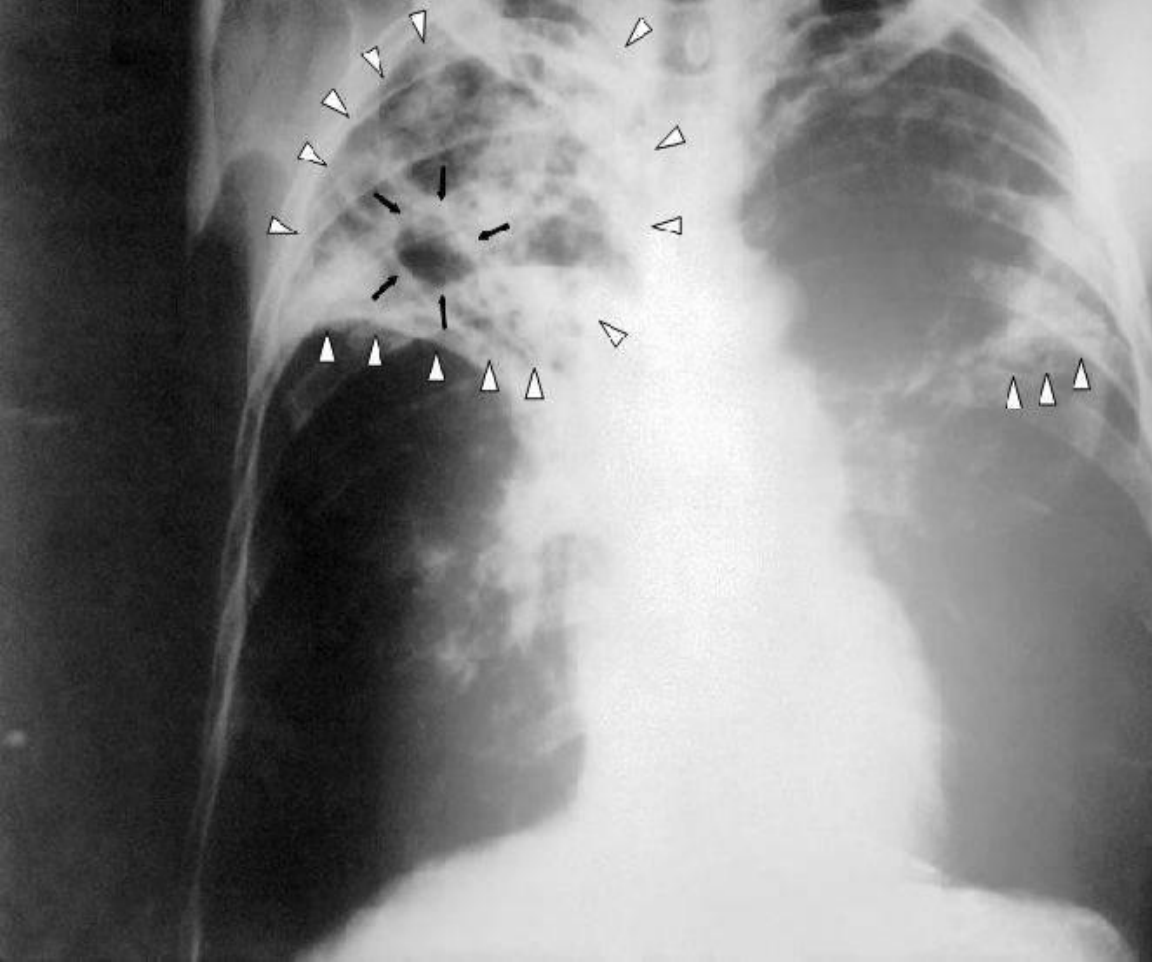
Кавернозды өкпе туберкулезі — ерекше бір түрі өкпеде каверналар табылады.

Кавернозды туберкулез



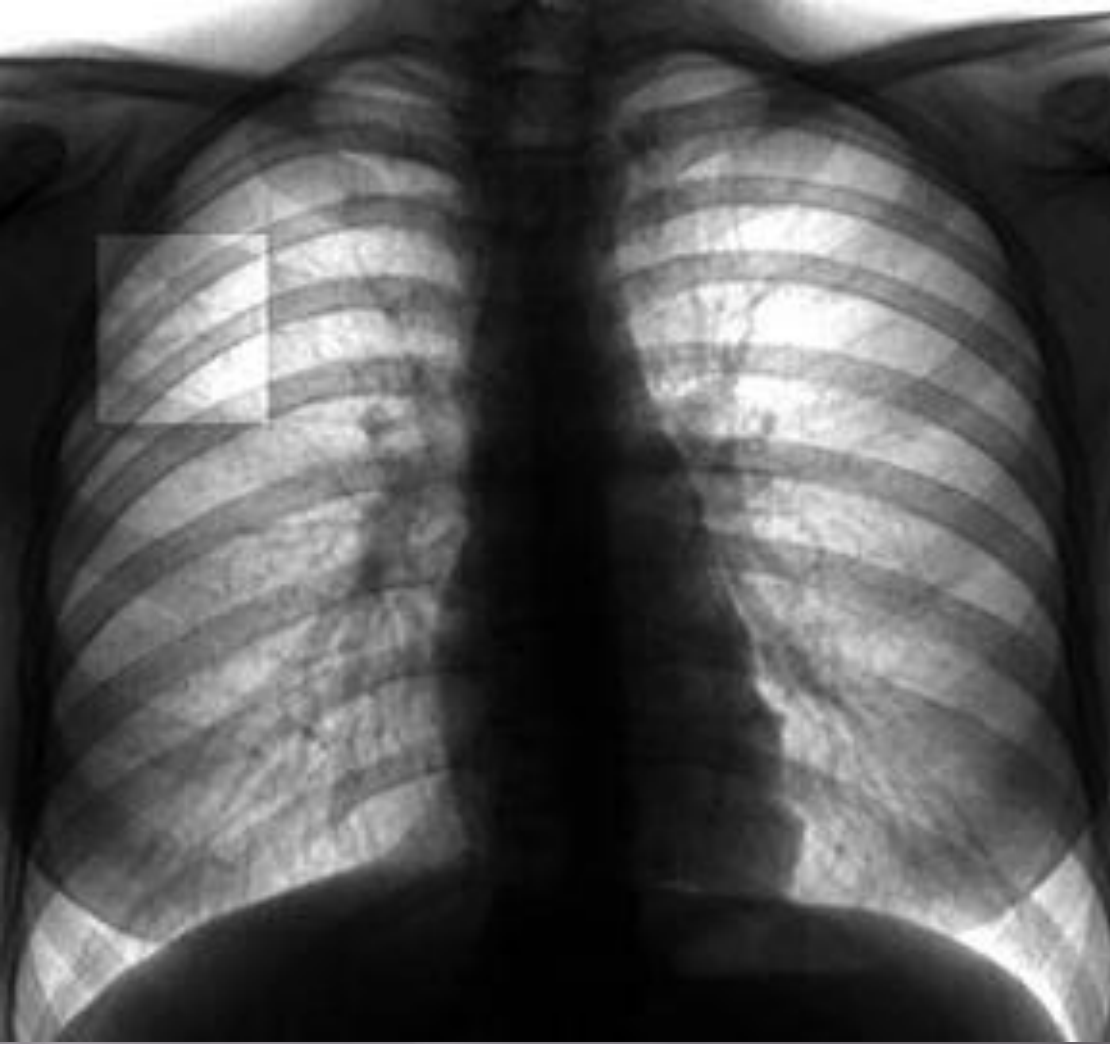
Фиброзно-кавернозды туберкулез- туберкулездің хроникалық түрі, фиброзды кавернаның болуымен сипаталатын, өкпе қуысының фиброзды тіннің өзгеруімен байланысты.

Фиброзды-кавернозды туберкулез



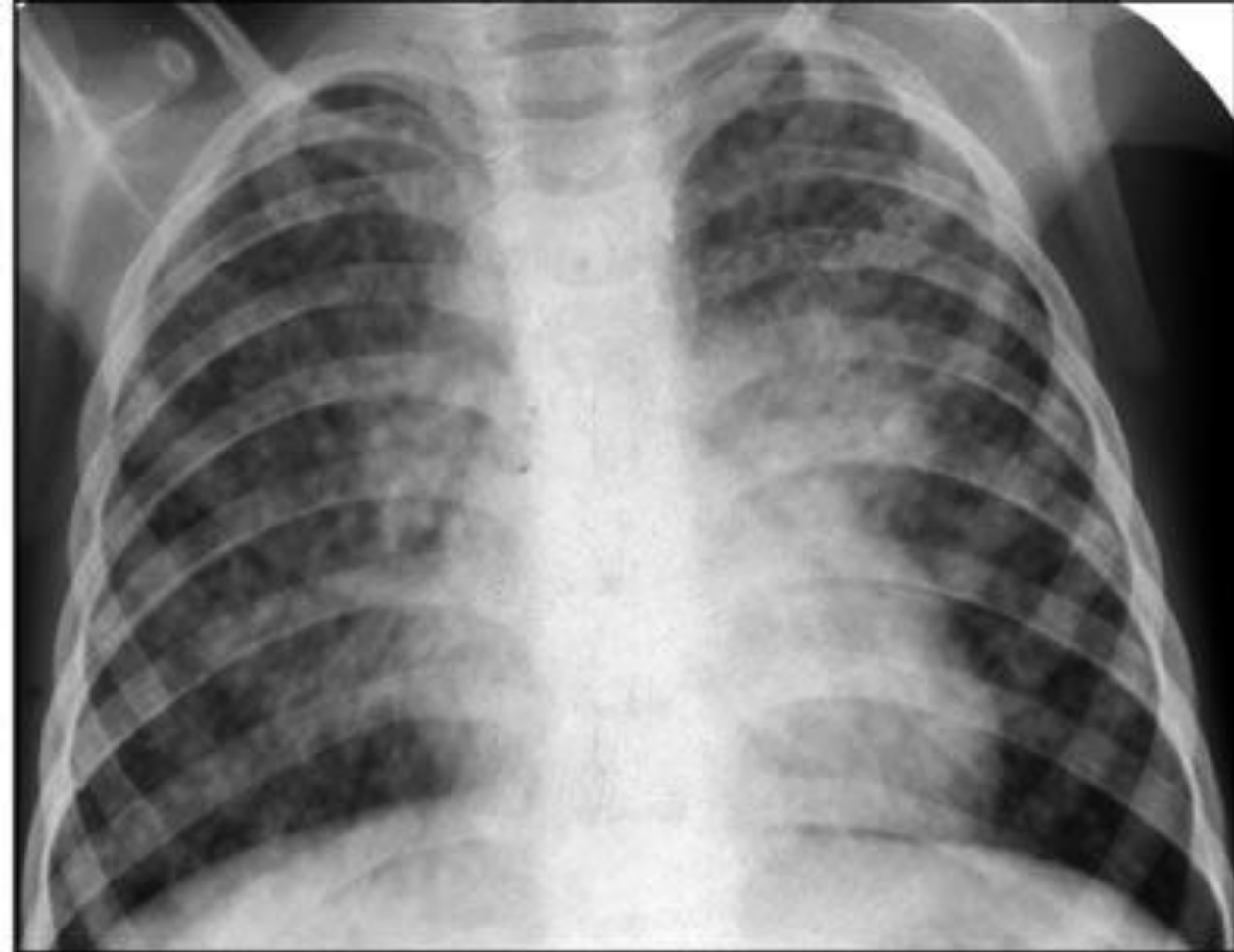
Цирротикалық өкпе туберкулезі - өкпе және плевраның ауыстыру паренхиматозных органда талшықты дәнекер тінінің өсуімен сипатталады клиникалық формасы, іргелес құрылымдардың қарай оның ауыстыру өкпе зақымдануы көлемінің күрт төмендеуі.

Цирротикалық өкпе туберкулезі



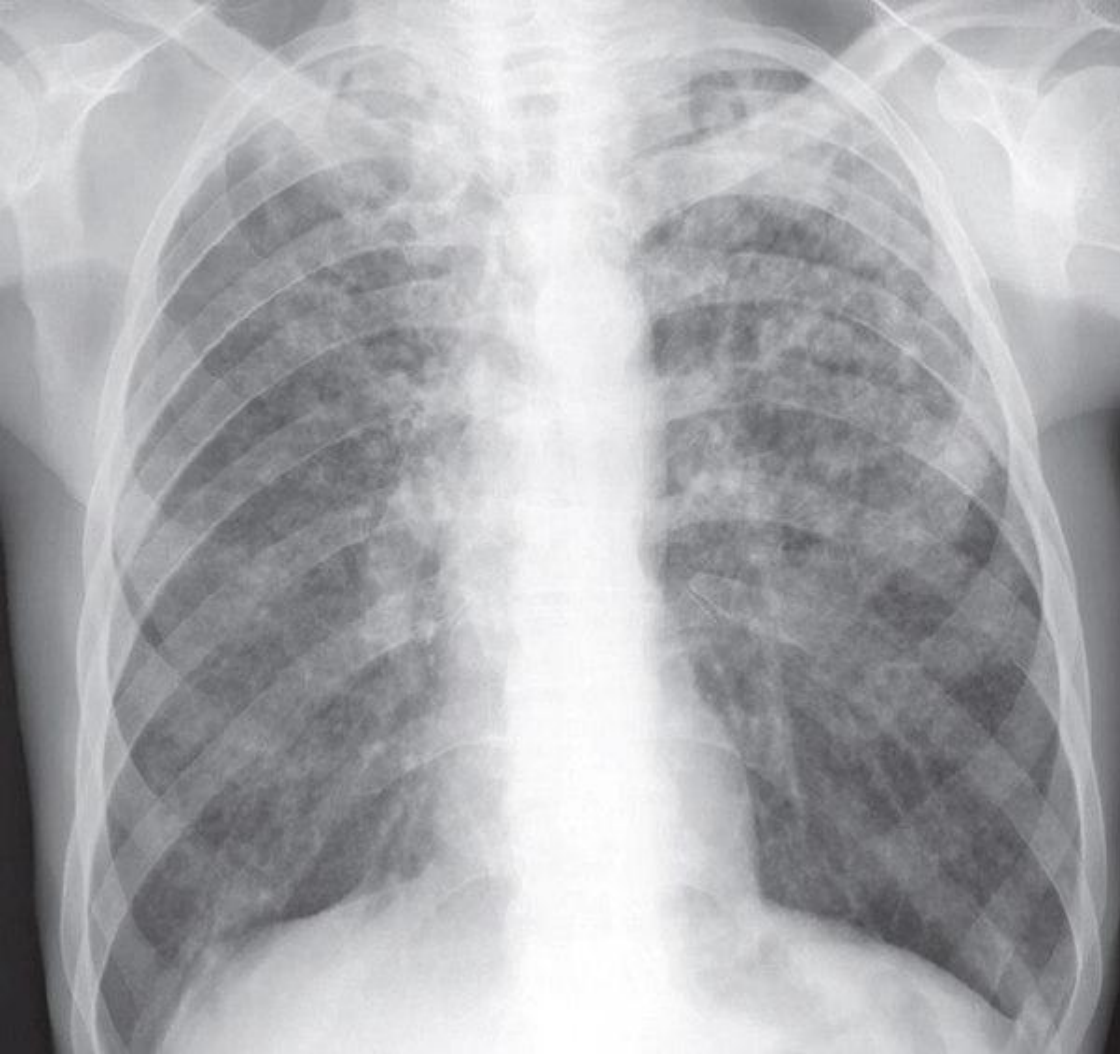
Өкпенің ошақты туберкулезі. Өкпеде, бірнеше сегменттерде, диаметр 1см- дей қабыну ошақтарының пайда болуымен сипатталады. Клиникалық белгілері әлсіз білінгендіктен, тек флюорографиялық тексеріс кезінде анықталады.

Ошақты туберкулез



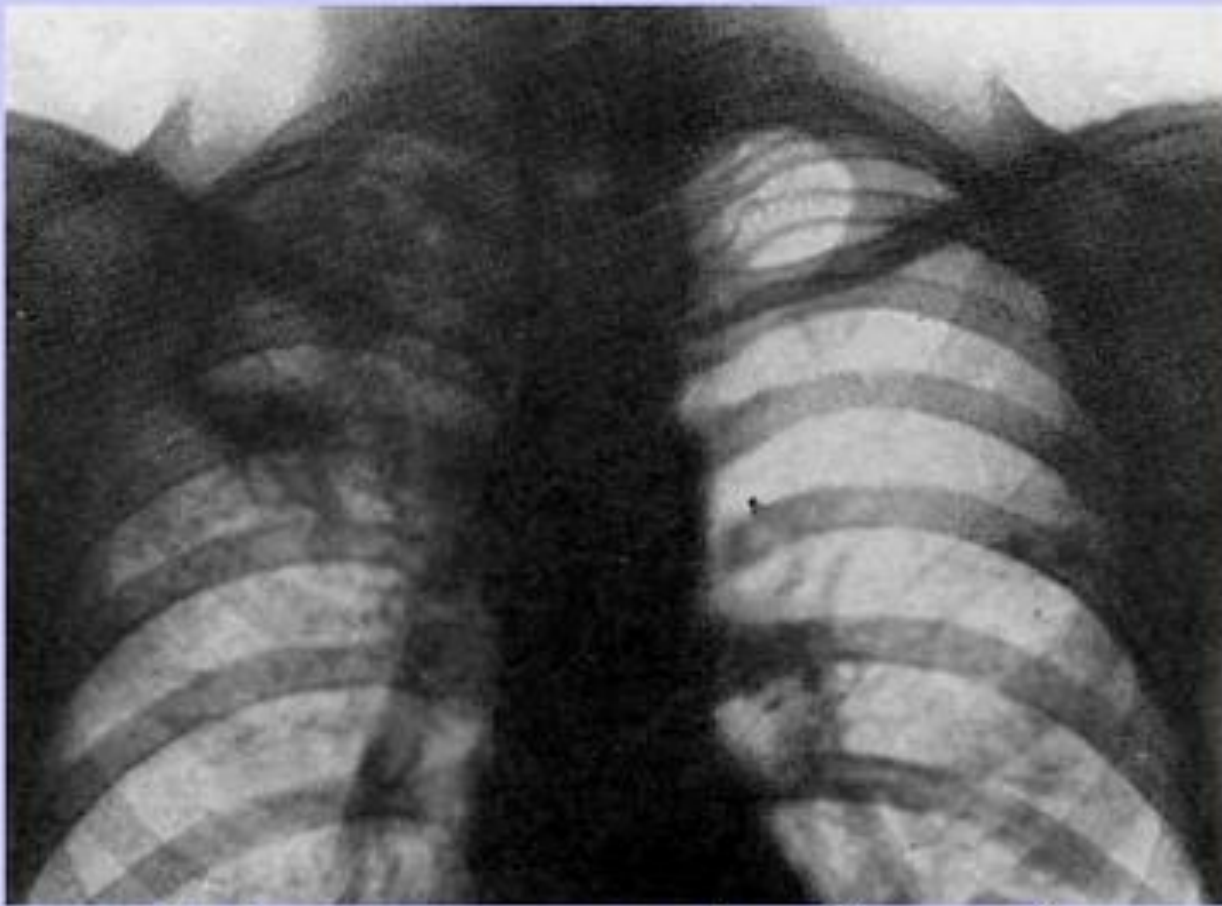
Диссемирлік туберкулез – клиникалық түрі,өзіне бірнеше спецификалық процесстерді біріктіреді, нәтижесінде МБТ таралуы гематогенді лифогенді жолдармен, яғни осымен көптеген клиникалық, патоморфологиялық және рентгенологиялық көріністер тудырады.

Диссемирлік туберкулез



Милиарлы туберкулез-гематогенді түрі, әрқашан генерализирленген туберкулез түрі, сипаты бойынша біркелкі қалың ұсақ дән тәрізді туберкулезді төмпешіктер ретінде көрінеді, өкпеде және басқа мүшелерде.

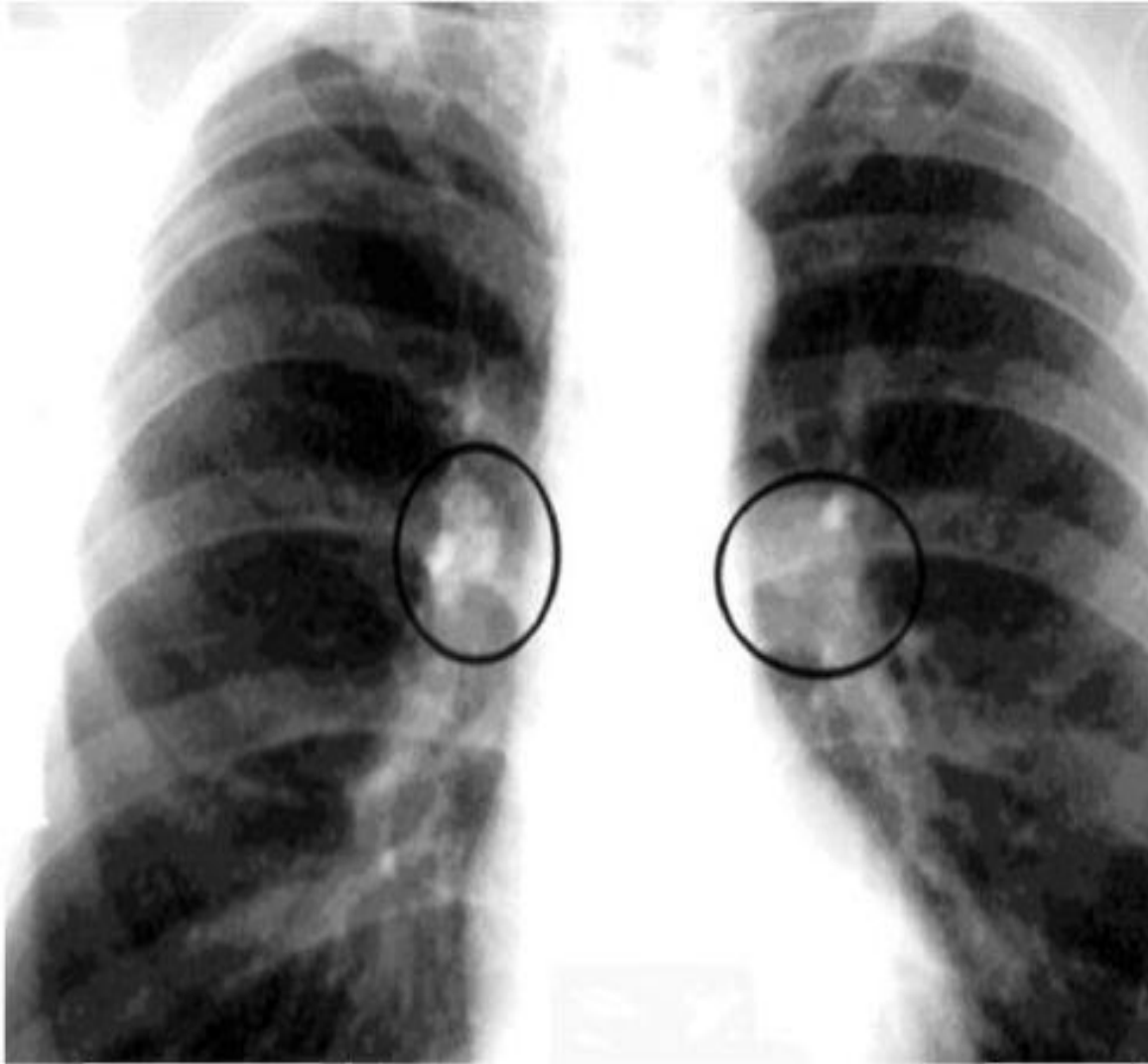
Миллиарлы туберкулез



Инфильтративный туберкулёз

Өкпенің
инфильтративтік
туберкулезі.
Өкпедегі экссудативті
қабыну
өзгерістерімен
сипатталады:
пневмония, тұмау
белгілеріне ұқсас
басталғандықтан,
ажырату қиын
болады. Диагнозды
толық анықтау үшін
рентген тексеріс пен
Манту белгісіне
сүйенеміз.

Инфильтративті туберкулез



Нақты зақымдануы ішкі кеуделік лимфа түйіндерінің туберкулезы деп аталатын перифериялық және внутригрудных екеуі лимфа түйіндері, тартылған патологиялық үдерістің бастапқы туберкулез дамуымен байланысты.

Кеуде лимфа түйіндерінің туберкулезы